На правах рукописи

Усова Мария Игоревна

ОПТИМИЗАЦИЯ ЛЕЧЕНИЯ БОЛЬНЫХ ХРОНИЧЕСКИМ СТЕНОЗОМ ГОРТАНИ И ТРАХЕИ С ПОМОЩЬЮ БИОПОЛИМЕРА НА ОСНОВЕ АЛЬГИНАТА НАТРИЯ.

3.1.3- Оториноларингология

Автореферат

диссертации на соискание ученой степени

кандидата медицинских наук

Москва, 2023 г.

Работа выполнена в научно-исследовательском отделе реконструктивной хирургии полых органов шеи ГБУЗ «Научно-исследовательский клинический институт оториноларингологии им. Л.И. Свержевского» ДЗМ.

Научный руководитель:

Кирасирова Елена Анатольевна - доктор медицинских наук, руководитель научно-исследовательского отдела реконструктивной хирургии полых органов шеи ГБУЗ «Научно-исследовательский клинический институт оториноларингологии им. Л.И. Свержевского» ДЗМ.

Официальные оппоненты:

Мирошниченко Нина Александровна - доктор медицинских наук, профессор кафедры оториноларингологии факультета последипломного образования ГБОУ ВПО «Московский государственный медико-стоматологический университет имени А.И. Евдокимова» МЗ РФ.

Виноградов Вячеслав Вячеславович - доктор медицинских наук, начальник научно-клинического отдела онкологии ЛОР органов ФГБУ "Национальный медицинский исследовательский центр оториноларингологии Федерального медико-биологического агентства".

Ведущая организация: ФГАОУ ВО «Российский университет дружбы народов»

Защита диссертации состоится «__» _____ 2023, в _____ часов на заседании диссертационного совета 72.1.012.01 при ГБУЗ «Научный исследовательский клинический институт оториноларингологии им. Л.И. Свержевского» ДЗМ, по адресу: 117152, г. Москва, Загородное шоссе, д. 18 А, стр. 2.

С диссертацией можно ознакомиться в библиотеке ГБУЗ «Научно-исследовательский клинический институт оториноларингологии им. Л.И. Свержевского» ДЗМ, и на сайте www.nikio.ru

Автореферат разослан ___ _____ 2023 г.

Ученый секретарь диссертационного совета
Кандидат медицинских наук Ю.В. Лучшева

Общая характеристика работы

Актуальность проблемы

Хронический стеноз гортани и трахеи (ХСГТ) остается в оториноларингологии и хирургии одной из сложнейших проблем. Основными этиологическими причинами ХСГТ в большинстве случаев (70%) являются пролонгированная эндотрахеальная интубация, трахеостомия, операции на щитовидной железе и сосудах шеи с развитием двустороннего паралича гортани (ДПГ) [Ермаченко М.Ф.,2009; Кокорина В.Э.,2010; Решульский С.С., 2018].

Развитие интенсивной терапии и реанимации позволило, с одной стороны, значительно повысить выживаемость больных, а с другой - привело к увеличению числа пациентов с рубцовым ХСГТ (ХРСГТ). В связи с увеличением числа пациентов с патологией гортани и трахеи выросло количество реконструктивных операций на гортани и трахее (РОГТ). Во многом результат лечения пациентов с патологией гортани и трахеи зависит от объема оперативного вмешательства, но немаловажной составляющей лечения пациентов данной группы является консервативное лечение в послеоперационном периоде.

Актуальность работы обоснована отсутствием оптимальной тактики послеоперационного ведения больных ХСГТ [Beatrous W., 1968; Hotter A. et al., 1997; Freeman B. et al., 2000; Benskin L., 2016; Brindle T. et al., 2019], а также тем, что на процесс репарации тканей после РОГТ влияют длительность канюленосительства, качество ухода за трахеостомой (ТС) в пред- и послеоперационном периодах, сопутствующие заболевания. Все эти факторы способствуют развитию патологических изменений в трахее и области ТС. Помимо этого, коморбидные заболевания, сопровождающиеся нарушением микроциркуляции тканей, - гипертоническая болезнь, сахарный диабет, ожирение, системная патология также негативно влияют на процесс репарации тканей [Тарасов Д.И. и соавт., 1989; Паршин В.Д., 2008; Durbin C., 2010; Rohail A. et al., 2010].

В поисках средств, позволяющих эффективно подойти к вопросу местного лечения ран с минимальным риском развития осложнений, целесообразно рассматривать использование полимерных систем природного происхождения. Биополимеры в различных формах активно используются в комбустиологии, хирургии, онкологии [Бойко А.В. и соавт., 2018; Олтаржевская Н.Д. и соавт., 2019]. Они биосовместимы, гипоаллергенны, стимулируют репарацию тканей, обладают высокой водоудерживающей способностью, гемостатическим действием, являются депо-материалом для лекарственных препаратов, которые благодаря набуханию биополимера длительно высвобождаются из него [Харькова Н.А., 2016; Олтаржевская Н.Д. и соавт., 2019]. Широкое распространение в местном лечении ран получили натриево-кальциевые соли альгиновой кислоты, а особую популярность в последнее время получила её особая форма- гидрогель. Вследствие гидрофильности гель создает вокруг себя влажную микросреду, которая способствует ускорению регенерации, а в последующем – атравматичному извлечению материала [Олтаржевская Н.Д., 2019]. Учитывая особенности течения послеоперационных ран при РОГТ (в раневой процесс вовлечены разнородные ткани, а также - инородные ткани – алломатериалы), раневые поверхности имеют несколько локализаций - в гортани и трахее, в области ТС. Кроме того, стандартная методика ведения ран после РОГТ обладает и отрицательным влиянием: травматичность перевязок ТС, изменение размеров тампонов-обтураторов в процессе протезирования гортанно-трахеального просвета, отсутствие репаративного действия на раневую поверхность гортани и трахеи.

В связи с вышесказанным, для комплексного воздействия на раны после РОГТ нами были выбраны материалы на основе альгината натрия (АН), комплексно воздействующие на раны после РОГТ. Решению вопросов профилактики послеоперационных осложнений при РОГТ с помощью использования нового перевязочного материала и средств послеоперационного протезирования посвящена данная работа.

Цель исследования: повышение эффективности хирургического лечения

больных хроническим стенозом гортани и трахеи с помощью разработки новых методов доставки лекарственных препаратов к раневым поверхностям.

Задачи исследования

1) Усовершенствовать перевязочные материалы на основе альгината натрия с помощью гидрогелевой основы с импрегнированными в нее лекарственными препаратами с целью минимизации воспалительных явлений в зоне операции после реконструктивных операций на гортани и трахеи за счет длительного высвобождения лекарственных средств.

2) Разработать тампон для пролонгированного послеоперационного протезирования гортанно-трахеального просвета после реконструктивных операций на гортани и трахее с использованием гидрогеля на основе альгината натрия.

3) Разработать схему консервативного ведения послеоперационного периода у больных хроническим стенозом гортани и трахеи с использованием нового перевязочного материала и устройств протезирования гортанно-трахеального просвета на основе альгината натрия с учетом стадии раневого процесса.

4) Определить эффективность разработанных схем консервативного лечения послеоперационных ран гортани и трахеи с применением гидрогелевых депо материалов на основе альгината натрия по данным клинических, эндоскопический, цитологических и микробиологических методов исследования.

Научная новизна работы

Впервые в консервативном лечении пациентов с хроническим стенозом гортани и трахеи использованы биополимерные материалы на основе альгината натрия, позволяющие оптимизировать до-, интра- и послеоперационное ведение этой категории больных.

Впервые в реконструктивной хирургии гортани и трахеи для интраоперационного протезирования дыхательных путей разработан тампон на основе гидрогеля с импрегнированными лекарственными препаратами,

положительно влияющий на репарацию ран и сохраняющий свои свойства в течение 5-6 суток с момента установки (патент РФ на изобретение, RU2735055C1).

Впервые в реконструктивной хирургии гортани и трахеи разработан комплексный подход к консервативному лечению пациентов с рубцовым стенозом гортани и трахеи с использованием оригинального перевязочного материала с различными лекарственными препаратами, ускоряющими регенерацию поврежденных тканей (патент РФ на изобретение RU 2739122 C1) и способа раннего послеоперационного протезирования гортанно-трахеального просвета с оригинальным гидрогелевым тампоном и доказана его клиническая эффективность.

Научно-практическая значимость работы

Разработан и внедрен в клиническую практику новый подход к консервативному ведению пациентов с хроническим стенозом на гортани и трахеи, включающий применение нового перевязочного материала с различными лекарственными препаратами, влияющими на репаративные свойства тканей, и средств послеоперационного протезирования. Указанные материалы позволяют уменьшить послеоперационный болевой синдром, сократить время репарации тканей и общее время лечения больных хроническим стенозом гортани и трахеи и могут быть использованы оториноларингологами, торакальными хирургами, анестезиологами-реаниматологами как в стационарных, так и в амбулаторных условиях.

Внедрение результатов в практику

Разработанный алгоритм ведения пациентов после реконструктивных операций на гортани и трахее и после трахеостомии внедрен в стационарное и амбулаторное звено НИКИО им.Л.И.Свержевского, ГКБ им. Н.И. Пирогова, ГКБ им. В.М. Буянова, ГКБ им. С.П. Боткина.

Результаты проведенного исследования включены в педагогический процесс ГБУЗ «Научно-исследовательский клинический институт оториноларингологии им. Л.И. Свержевского» ДЗМ при обучении ординаторов,

аспирантов, врачей оториноларингологов.

Апробация результатов исследования

Материалы диссертации доложены и обсуждены: на XVII Российском конгрессе «Наука и практика в оториноларингологии» (Москва, 2019), XVIII Московской научно-практической конференции «Оториноларингология: традиции и современность» (Москва, 2020), заседании Московского научно-практического общества оториноларингологов (Москва, 2020), Научно-практической конференции сотрудников ГБУЗ «НИКИО им. Л.И. Свержевского» ДЗМ (Москва, 2020).

Апробация диссертации состоялась на научно-практической конференции сотрудников ГБУЗ «НИКИО им. Л.И. Свержевского» ДЗМ 15.04.2022 (протокол №9).

Личный вклад автора

Автор лично участвовал в реализации всех этапов научно-исследовательской работы. Самостоятельно проводил обследование и подготовку к операции всех пациентов. Участвовал в хирургических вмешательствах совместно с руководителем и сотрудниками отделения. Провел статистическую обработку полученных результатов. Оформил полученные результаты в самостоятельный законченный научный труд.

Положения, выносимые на защиту

1) Применение в реконструктивной хирургии гортани и трахеи нового перевязочного материала на основе альгината натрия способствует ускорению регенерации тканей, сокращению времени лечения больных хроническим стенозом гортани и трахеи и повышению эффективности их хирургического лечения.

2) Предложенный алгоритм ведения пациентов после реконструктивных операций на гортани и трахее с использованием новых средств доставки лекарственных препаратов к зоне оперативного вмешательства и оригинального гидрогелевого тампона для протезирования гортанно-трахеального комплекса характеризуется простотой и эффективностью, не требует значительных экономических затрат и может быть использован как в

стационарных, так и в амбулаторных условиях.

Публикации

По теме диссертации опубликованы 8 работ, из них 2 – в журналах, рекомендуемых ВАК Министерства науки и высшего образования Российской Федерации. Получены 2 патента РФ на изобретение.

Объем и структура диссертации

Диссертация изложена на 123 страницах машинописного текста и состоит из введения, обзора литературы, трех глав собственных исследований, заключения, выводов, практических рекомендаций, списка литературы, включающего 171 источников, из них 55 отечественных и 116 зарубежных. Работа иллюстрирована 6 таблицами ,22 рисунками, 4 эндофотографиями, 3 графиками, 2 схемами.

Содержание работы

Общая характеристика пациентов

В период с 2018 по 2021 гг. был обследован 91 пациент с ХСГТ: 56 – с ХРСГТ и 35 – с ДПГ, которые находились на лечении в ГБУЗ «НИКИО им Л.И. Свержевского» ДЗМ. В исследование были включены больные обоего пола (37 мужчин, 40,7%, и 54 женщины, 59,3%) в возрасте от 23 до 72 лет, большинство (76%) из которых составили пациенты трудоспособного возраста.

Критерий включения пациентов в исследование: пациенты с ХРСГТ и ДПГ, нуждающиеся в хирургическом лечении.

Пациенты были разделены на 2 группы в зависимости от используемого перевязочного материала: основную (I) и контрольную (II) группу.

I группу (основную) составили 50 пациентов (19 – с ДПГ; 31 – с ХРСГТ), которым в качестве пред-, интра- и послеоперационного ведения раневых поверхностей использовали современные перевязочные материалы на основе АН. Пациенты I группы в зависимости от наличия ТС до РОГТ были распределены на подгруппы: 1А – пациенты с ДПГ и ТС до РОГТ (n=8), 1Б - пациенты с ДПГ без ТС до РОСГ (n=11), 1В – пациенты с ХРСГТ и ТС до РОГТ (n=27), 1Г – пациенты с ХРСГТ без ТС до РОГТ (n=4).

II группу составил 41 пациент (16 – с ДПГ; 25 –с ХРСГТ), которым в качестве пред-, интра- и послеоперационного лечения использована стандартная методика ведения с марлевыми салфетками и мазевыми композициями. Пациенты II группы также в зависимости от наличия ТС до РОГТ были разделены на подгруппы: 2А – пациенты с ДПГ и ТС до РОГТ (n=14), 2Б – пациенты с ДПГ, но без ТС до РОГТ (n=2); 2В - пациенты с ХРСГТ и ТС до РОГТ (n=21), 2Г- пациенты с ХРСГТ, но без ТС до РОГТ (n=4).

Всем пациентам I и II группы с ХРСГТ (n=56) выполняли ларинготрахеопластику наружным доступом с иссечением рубцовых тканей с помощью холодных инструментов или с помощью шейвера-микродебридера с формированием просвета гортани и трахеи. Следует отметить, что значительную часть больных ХРСГТ представляли пациенты с гортанно-трахеальной атрезией (n=34, 60,7 %), у которых отсутствовал или был частично разрушен участок хрящевого скелета, отсутствовал из-за грубого рубцового процесса физиологический просвет дыхательных путей и, вследствие этого, имело место разобщение гортани и трахеи с облитерацией просвета рубцовой тканью. Целью ларинготрахеоластики было формирование просвета дыхательных путей с помощью имплантации аллогенных материалов, способных выполнять опорную функцию и обеспечить пациентам физиологическое дыхание. В ходе таких операций формировались обширные раневые поверхности, для заживления которых было необходимо адекватное консервативное лечение в соответствии с фазой раневого процесса.

Пациентам с ДПГ, которые были без ТС до РОГТ (n=25), выполняли одноэтапную операцию - трахеостомию и открытую ларингопластику, суть которой заключалась в удалении части голосовой складки, чаще справа, вместе с правым черпаловидным хрящем, при этом раневой дефект закрывали перемещенной слизистой оболочкой из вестибулярного отдела гортани. 10 пациентам с ДПГ, имеющим ТС, выполнили открытую ларингопластику по аналогичной методике.

Всем пациентам производили 2 этапа операций на гортани и трахеи: РОГТ,

при которой формировали гортанно-трахеальный просвет, и пластику кожно-трахеального дефекта.

Методы клинических исследований

Методы обследования больных ХСГТ были разделены на предоперационные и послеоперационные.

В предоперационное обследование больных входило: общеклиническое исследование, включающее лабораторные, физикальные и инструментальные методы исследования, оториноларингологический осмотр, визуальная оценка предоперационной области, консультации специалистов, эндоскопическое исследование гортани и трахеи, КТ гортани и трахеи, микробиологическое исследование отделяемого из трахеи.

Перед хирургическим вмешательством осматривали переднюю поверхность шеи у пациентов с ТС, при этом оценивали: состояние кожи вокруг ТС, размер ТС, рост грануляций, наличие рубцов в области ТС; размер трахеостомической трубки, дату ее установки, наличие трудностей при её смене, срок последней смены трахеостомической трубки.

Послеоперационное обследование больных включало: визуальную оценку послеоперационной раны, при которой отмечали продолжительность реактивных явления в области ТС, сроки заживления раны, в отдаленном периоде - рост грануляционной ткани; эндоскопическое исследование, при котором отмечали продолжительность реактивных явления, срок репарации раневой поверхности в области гортани и трахеи, размеры сформированного гортанно-трахеального просвета, рост грануляционной ткани; микробиологическое и цитологическое исследование отделяемого раневых поверхностей.

Эндоскопическое исследование

Эндоскопическое исследование выполняли с помощью эндоскопической стойки, 70 ^{o} эндоскопа, 90 ^{o} жесткого эндоскопа и гибкого эндоскопа (с каналом и без канала) Karl Chtorz дл. 23 см, Д 5,2 мм и дл.34 см, Д 3,7 мм. Изображение выводили на монитор, осуществляли запись на цифровой носитель.

Всем пациентам выполняли эндоскопический осмотр гортани и трахеи до РОГТ и ежедневно после РОГТ, включая день выписки из стационара. Первые 2 недели после выписки из стационара эндоскопический осмотр проводили 2 раза в неделю. Далее в течение 3 месяцев осмотр проводили 1 раз в неделю, затем 3-6 месяцев - 1 раз в 2 недели, а в последующие 7-12 месяцев - 1 раз в месяц.

Цитологическое исследование

Цитологическое исследование экссудата из области гортани и трахеи, из области ТС проводили по стандартной методике. Забор материала для исследования проводили на 1-е, 3-е, 5-9-е, 11-12-е сутки после хирургического лечения под контролем 70° эндоскопа посредством легкого соскоба с раневой поверхности гортани и трахеи и раневой поверхности в области ТС с помощью стерильного универсального зонда. После высушивания мазки фиксировали фиксатором Майн-Грюнвальда или Лейшмана в течение 3 минут, а далее окрашивали гематоксиллином-эозином.

Подсчет клеток проводили под микроскопом с увеличением (10х40) в 10 произвольных полях. В мазках подсчитывали общее количество лейкоцитов, макрофагов.

Бактериологическое исследование посева из трахеи и трахеостомы включало качественное и количественное изучение спектра микроорганизмов. Исследование позволяло судить об эффективности перевязочного материала: результаты повторного бактериологического контроля ран на фоне проводимого лечения сравнивали с исходными показателями и данными до применения перевязочного материала или оперативного лечения.

Пациентам с ТС до РОГТ посев из трахеи и области ТС брали до оперативного вмешательства и на 3-е, 7-е сутки после РОГТ. У пациентов без ТС до РОГТ посев брали на 3-6-е, 7-е сутки после хирургического лечения.

Степень достоверности и обработки результатов работы

Достоверность результатов исследования обеспечена достаточным числом пациентов и формированием групп сравнения, использованием

апробированных лабораторных и инструментальных методов исследования, единых критериев оценки результатов. Накопление и систематизацию информации осуществляли в электронных таблицах Microsoft Ofice Exel. Статистическую обработку выполняли с использованием программы Microsoft Ofice Exel. Статистическую значимость различий принимали при $p \leq 0,05$.

Результаты собственных исследований

Стандартная схема лечения послеоперационных раневых поверхностей области ТС включает марлевые перевязочные материалы с различными мазевыми компонентами (Левомеколь, Метилурациловая, Гепариновая, содержащие кортикостероиды), которые воздействуют на послеоперационную область после обработки раневой поверхности растворами антисептиков Мирамистина или перекиси водорода. Смену повязки производят 2-3 раза в сутки из-за пропитывания салфетки раневым отделяемым.

Данная схема консервативного лечения имеет *ряд недостатков*. Во-первых, вследствие адгезии марлевых волокон к раневой поверхности травмируется тонкий эпителиальный слой, что усиливает болевой синдром при перевязках и влияет на ход регенерации послеоперационной раны. Во-вторых, воздействие мазевого компонента на кожу может вызывать контактный дерматит, аллергическую или воспалительную реакцию, при этом происходит раздражение, мацерация, локальное воспаление кожи вокруг ТС, что также негативно влияет на процесс регенерации послеоперационной раны.

Общепринятым способом послеоперационного протезирования гортанно-трахеального просвета является использование эластического тампона (резиново - поролоновый тампон) или тампона Merocel, пропитанного раствором антисептика.

Недостатками данной методики являются: во-первых, возможная аллергическая реакция на латекс; во-вторых, в процессе протезирования меняются размеры тампона, что отрицательно сказывается на его опорной функции; в-третьих, эластический тампон нуждается в частой смене – 1 раз в 2 дня; в-четвертых, вероятна бактериальная контаминация поролона, входящего в состав эластического тампона.

Перевязочный материал на основе альгината натрия.

Учитывая вышеуказанные недостатки марлевого перевязочного материала в лечении больных ХСГТ, мы использовали готовый, клинически исследованный перевязочный материал на основе АН, в который импрегнированы различные лекарственные препараты (готовая салфетка) (рис. 1). Перед перевязкой и при высыхании салфетки её смачивали физиологическим раствором. Перевязку ТС (смену повязки) производили в утреннее время 1 раз в сутки.

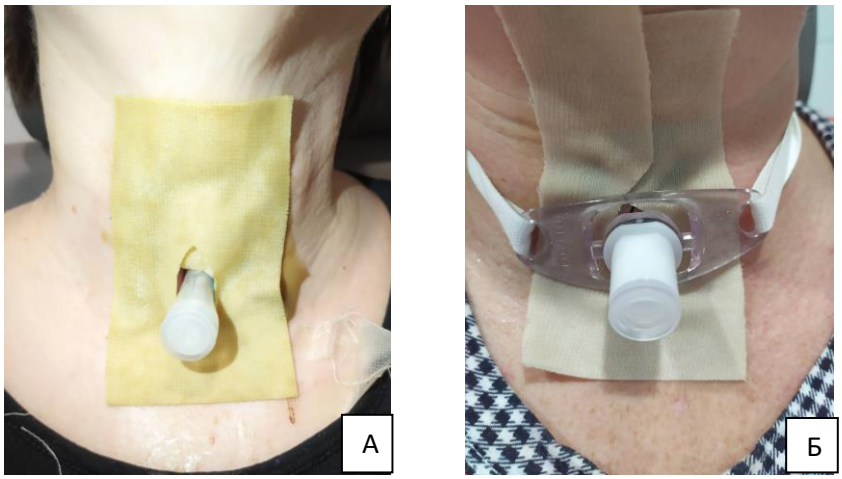

Рисунок 1. А-перевязка области ТС с готовой салфеткой на основе АН, просвет гортани и трахеи которой протезирован на Т-образной трубке; Б-перевязка области ТС с готовой салфеткой на основе АН пациентки с трахеостомической трубкой из термопластического материала (ПВХ).

Мы разработали схему послеоперационного ведения пациентов с использованием перевязочного материала на основе АН:

- с 1 по 3 сутки после РОГТ производили перевязку области ТС с готовой салфеткой на основе АН с диоксидином и лидокаином для обезболивающего и противовоспалительного действия;

- с 4 по 6 сутки производили перевязку области ТС с готовой салфеткой на основе АН с деринатом натрия для иммуномодуляции раны;

- с 7 по 9 сутки - перевязки с готовой салфеткой на основе АН с мексидолом для стимуляции репаративных процессов в ране.

По данной схеме пролечено 15 пациентов, из них 7 - с ДПГ,8 - с ХРСГТ.

При использовании данной схемы консервативного лечения с применением перевязочного материала на основе АН после РОГТ отмечено, что пациенты не предъявляли жалобы на болевые ощущения, салфетка хорошо впитывала раневое отделяемое и, как следствие, снижалась частота перевязок, ускорялась репарация раневой поверхности в области ТС за счет длительного воздействия лекарственных препаратов.

Однако данный перевязочный материал требовал постоянного увлажнения, для постоянного высвобождения лекарственных препаратом. Учитывая этот недостаток, нами была разработан перевязочный материал, в состав которой входит гидрогель (альгинат натрия) с импрегнированными в него лекарственными препаратами - оригинальная гидрогелевая салфетка (ОГС). ОГС на тканевой основе состоит из 100% хлопка с хорошей воздухопроницаемостью, на ее поверхность нанесен гидрогель (АН), в состав которого входят лекарственные вещества – диоксидин 1% и деринат натрия 0,25% (Патент РФ на изобретение, RU 2739122 C1 от 21.12.2020) (рис. 2)



Рисунок 2. А, Б – оригинальная гидрогелевая салфетка.

Особенностью ОГС явилось то, что слой гидрогеля, соприкасаясь с раневой поверхностью, создает влажную среду, не позволяет ране высыхать. Избыточное раневое отделяемое переходит в гелевую основу, сохраняя оптимальные условия для заживления. АН, помимо собственных полезных свойств, выполняет функцию носителя лекарственных препаратов (диоксидин и деринат). Набухая, АН длительно высвобождает лекарственные препараты, что дает возможность пролонгировать терапевтический эффект. За счет своей невысокой механической плотности гель атравматично контактирует с

поверхностью, что делает перевязку менее болезненной, ослабляет зуд при заживлении, исключает травматизацию эпителизирующихся краев раны и область швов при перевязках.

С ОГС пролечено 35 больных (12 – с ДПГ; 23 – с ХРСГТ).

Этап разработки тампона на гидрогелевой основе для интраоперационного протезирования гортанно-трахеального просвета.

Учитывая недостатки стандартной методики интраоперационного протезирования гортанно-трахеального просвета и основываясь на положительном опыте клинического использования гидрогеля на основе АН, нами был разработан тампон для интраоперационного и раннего послеоперационного протезирования гортанно-трахеального просвета, где в качестве наполнителя был использован высокоструктурированный гидрогель на основе АН с 1% диоксидином в качестве антисептика.

На первом этапе исследования высокоструктуированный гидрогель на основе АН помещали в пальцевую часть латексной перчатки и перевязывали нитью.

На рисунке 3 представлены этапы формирования тампона и установки его в сформированный гортанно-трахеальный просвет.

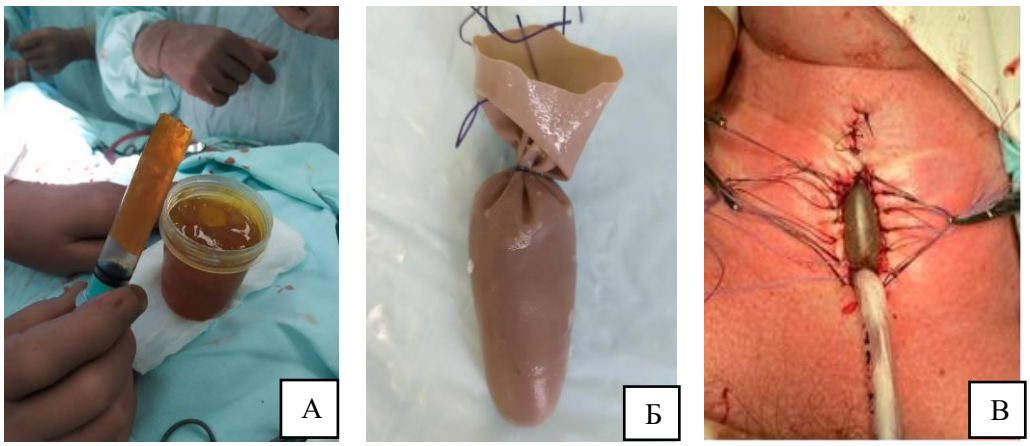

Рисунок 3. А- гидрогель на основе АН, Б - гидрогелевый тампон, В - гидрогелевый тампон в сформированном гортанно-трахеальном просвете.

Размер тампона варьировал в зависимости от необходимого объема гортани и трахеи. Предложенный гидрогелевый тампон использован у 10 пациентов основной группы (5 – с ДПГ; 5 – с ХРСГТ), при этом отмечено, что

тампон хорошо поддерживает гортанно-трахеальный просвет, он эластичный и после удаления его размеры не изменяются.Оценив преимущества гидрогелевого тампона, на втором этапе исследования для активного воздействия лекарственных составляющих на раневую поверхность нами был разработан оригинальный гидрогелевый тампон (ОГТ) (патент РФ на изобретение, RU2735055C1 РФ от 27.10.2020). ОГТ состоит из оксицеллюлозной губки в форме прямого цилиндра диаметром 5 мм и длиной 40 мм. С одной стороны к губке прикреплены две капроновые нити длиной 10 см, которые необходимы для фиксации тампона к трахеостомической трубке. Оксицеллюлозная губка пропитана и покрыта высокоструктурированным гидрогелем, основой которого является АН с импрегнированным в него 1% диоксидином (рис. 4). Толщина покрытия гидрогеля вокруг губки составляет 5 мм.



Рисунок 4. Оригинальный гидрогелевый тампон. 1 - оксицеллюлозная губка; 2 – гидрогель (АН); 3 - капроновая нить.

ОГТ был использован у 40 пациентов основной группы (14 - с ДПГ, 26 – с ХРСГТ). Длительность протезирования просвета гортани и трахеи на ОГТ у пациентов с ДПГ составляла 2-5 суток (n=3,6±1,2), у пациентов с ХРСГТ– 3-6 суток (n=4,8±2,3).

Схема консервативного ведения больных ХСГТ основной группы.

Предоперационное лечение.

В предоперационном периоде у 21 из 35 пациентов основной группы с вялотекущим воспалением мягких тканей в области ТС отмечался рост

грануляционной ткани, мацерация кожи вокруг ТС, в связи с чем они получали консервативное лечение на дооперационном (амбулаторном) этапе.

Схему лечения подбирали индивидуально в зависимости от выраженности воспалительных явлений. Чаще использовали сочетание антибактериальных препаратов (диоксидина или хлоргексидина) и средств, воздействующих на репарацию раны (мексидол).

Схема перевязок:

1- 5 сутки – готовая салфетка на основе АН с антисептиком (диоксидин или хлоргексидин);

6 - 8 сутки – готовая салфетка на основе АН с мексидолом, в качестве стимулирующего действия на пролиферацию соединительной ткани.

Перевязки производили после обработки области ТС физиологическим раствором ежедневно, в одно и тоже время. В течение дня повязку увлажняли физиологическим раствором для её постоянного лечебного действия. По указанной схеме пролечен 21 пациент, срок предоперационного лечения составил от 3-8 суток (n=5,3), в результате лечения отмечен полный регресс воспалительных явлений, больные подготовлены к следующему этапу - хирургическому лечению.

Для интра- и послеоперационного протезирования гортанно-трахеального просвета использовали ОГТ.

Послеоперационное лечение.

Перевязку области ТС в послеоперационном периоде у (первичных) пациентов без ТС до хирургического лечения (1Б и 1Г подгруппы, n=15), производили по следующей схеме:

- с 1 по 3 сутки – с готовой салфеткой на основе АН с диоксидином и лидокаином;

- с 4 по 10 сутки – с ОГС.

Предложенный алгоритм перевязок ТС обоснован тем, что в первые 3-е суток преобладает болевой синдром и процессы экссудации раны, на которые надо воздействовать с помощью обезболивающего и противовоспалительного

компонента, в последующие сутки преобладают процессы репарации тканей послеоперационой области, на которые необходимо воздействовать с помощью препаратов иммуномодулирующего действия. На рисунке 5 представлена схема послеоперационного лечения с разработанным перевязочным материалом первичных пациентов (без ТС до РОГТ).

Рисунок 5.

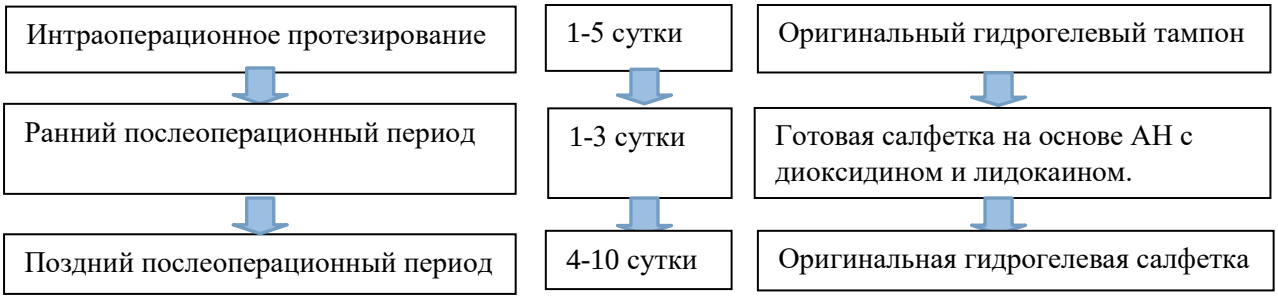

Учитывая особенности заживления ран пациентов, оперированных повторно (пациенты с ТС до РОГТ, 1А и 1В подгруппы, n=35), предложена следующая схема консервативного лечения:

- с 1 по 5 сутки – перевязки с ОГС в качестве антисептического и иммуномодулирующего воздействия на раневую поверхность;

- с 6 по 10 сутки – перевязки с готовой салфеткой на основе АН с мексидолом (антиоксидат), который ускоряет процесс репарации раны.

Разница в подходах к лечению первичных и повторных пациентов обусловлена особенностью заживления послеоперационных ран у первичных и повторных пациентов, при этом у повторных пациентов при моделировании раны превалируют рубцово-грануляционные процессы над процессами эпителизации.

Схема консервативного лечения пациентов, оперированных повторно (с ТС до РОГТ), представлена на рисунке 6.

Рисунок 6.

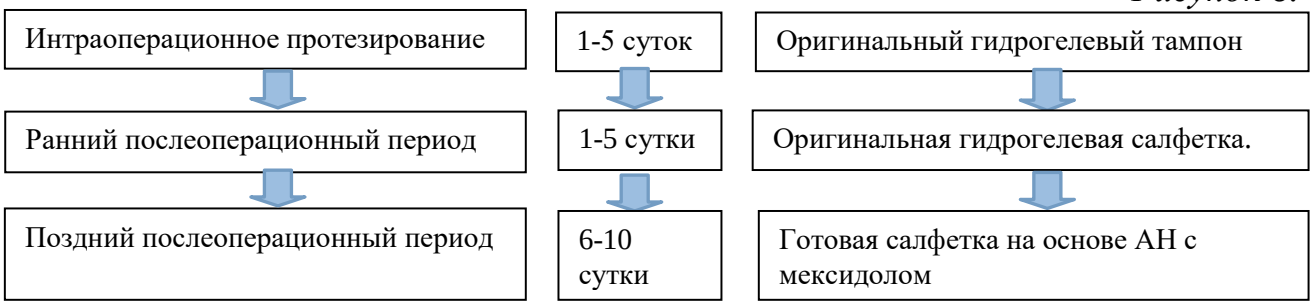

Результаты эндоскопического исследования.

Начало репарации раневой поверхности в области ТС у пациентов определяли по следующим критериям: отсутствие воспалительных явлений в зоне операции, сопоставление краев раны и начало заполнения раневого дефекта соединительной тканью.

Репарация послеоперационной раны в области ТС у первичных пациентов основной группы без ТС до РОГТ (1Б и 1Г подгруппы) отмечалась на 6-8 сутки (M=7,1±1,3), у пациентов контрольной группы, без ТС до операции (2Б и 2Г подгруппы) – на 8-10 сутки (M=9,6±1,4) после проведенного хирургического вмешательства.

Репарация послеоперационной раны в области ТС у повторных пациентов основной группы с ТС до РОГТ (1А и 1В подгруппы) отмечалась на 6 - 9 сутки (8,3±1,5), у пациентов контрольной группы (2А и 2В подгруппы) – на 9 - 13 сутки (11,3±1,6) после операции.

Начало заживления раневой поверхности в области гортани и трахеи определяли по отсутствию воспалительных явлений, фибринового налета и начало эпителизации раневого дефекта.

Срок эпителизации раневой поверхности в области гортани и трахеи после проведенного хирургического вмешательства у пациентов основной группы составлял 7–9 суток (M=8,3±0,7) у пациентов контрольной группы – 9–12 суток (M=10,8±1,2).

Таким образом, по результатам визуального контроля пациентов основной группы послеоперационная рана в области ТС заживала на 2-3 суток (26%±3,0) быстрее по сравнению с пациентами контрольной группы. По данным эндоскопического исследования послеоперационной области у пациентов основной группы раневой дефект в области гортани и трахеи заживал на 2 суток (23%±2,0) быстрее по сравнению с пациентами контрольной группы. Разница между группами статистически достоверна ($p \leq 0,05$).

Результаты цитологического исследования.

По данным цитологического исследования раневого отделяемого в области

ТС у первичных пациентов основной группы (1Б и 1Г подгруппы) количество лейкоцитов и макрофагов снижалось к 7 суткам, у пациентов контрольной группы без ТС до операции (2Б и 2 Г подгруппы) - к 9 суткам. Бедность воспалительный клеток в мазках-отпечатках указывала на окончание реактивного воспаления и начало репарации поврежденных тканей.

При цитологическом исследовании раневого отделяемого из области ТС у повторных пациентов I группы (1А и 1В подгруппы) количество лейкоцитов и макрофагов снижались к 8 суткам, у пациентов II группы с ТС до операции (2А и 2В подгруппы) – к 11 суткам.

По данным цитологического исследования раневого отделяемого с раневой поверхности гортани и трахеи количество лейкоцитов и макрофагов у пациентов основной группы снижалось к 8 суткам, у пациентов контрольной группы – к 11 суткам (график 1).

График 1.

Распределение лейкоцитов и макрофагов при цитологическом исследовании отделяемого с раневой поверхности гортани и трахеи после РОГТ у пациентов обеих групп.

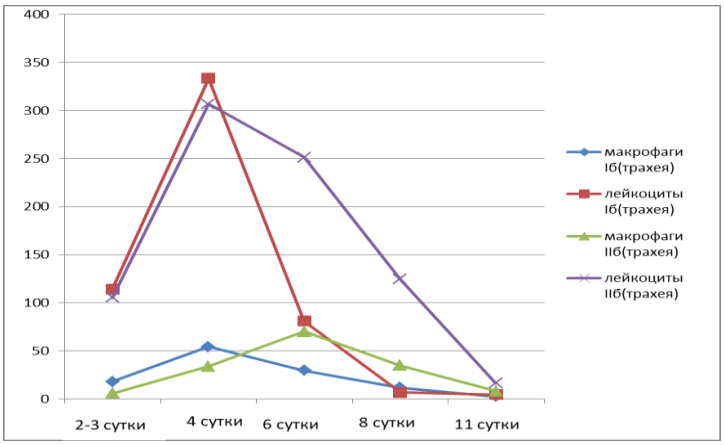

Таким образом, по данным цитологического исследования репарация в области ТС наступает раньше на 2-3 суток (22-27%) при лечении с использованием салфеток на основе АН, чем при стандартном лечении, разница статистически достоверна для больных без ТС до РОГТ ($p \leq 0,05$). По данным цитологического исследования у пациентов основной группы репарация раневого дефекта в области гортани и трахеи наступала раньше на 3 суток (27%), по сравнению с контрольной группой (разница статистически

достоверна, $p \leq 0,05$).

Результаты микробиологического исследования

У пациентов обеих групп, которые до операции были без ТС, первые 6 суток после операции не определялись микроорганизмы в клинически значимых титрах. С 7 суток после операции при микробиологическом исследовании раневого отделяемого из гортанно-трахеального просвета и области ТС выделяли следующие бактерии в клинически значимом титре (10^5) у пациентов I группы: Staphylococcus aureus (57%), Burhkholderia cepacia (14%), Acinetobacter baumanii (29%); у пациентов II группы: Staphylococcus aureus (32%), Klebsiella pneumonia (26%), Burhkholderia cepacia (11%), Acinecter baumanii (18%), Staphylococcus epidermidis (13%).

У пациентов I группы, у которых до операции была ТС, по данным микробиологического исследования на 7-е сутки после РОГТ из гортанно-трахеального просвета и области ТС выделяли следующие микроорганизмы в клинически значимых титрах (10^5- 10^6): Pseudomonas aeruginosa (23%), Serratia marcescens (14%), Proteus mirabilis (14%), Candida albicans (14%), Staphylococcus aureus (11%), Klebsiella oxytoca (9%), Morganella morganii (5%), Escherichia coli (5%), Acinetobacter lwoffii (5%). В 44 % случаев у пациентов определялась монокультура, в 33% - комбинация 2 микроорганизмов, в 23% - от 3 до 5 различных микроорганизмов.

У пациентов II группы, у которых до операции была ТС, по данным микробиологического исследования на 7-е сутки после РОГТ из гортанно-трахеального просвета и области ТС после операций выделяли следующие микроорганизмы в клинически значимых титрах (10^5-10^7): Pseudomonas aeruginosa (27%), Serratia marcescens (14%), Staphylococcus aureus (11%), Klebsiella pneumonia (12%), Proteus mirabilis (10%), Candida albicans (9%), Klebsiella oxytoca (7%), Morganella morganii (5%), Acinetobacter lwoffii (5%); Stenotrophomonas maltophilia (4%), Staphylococcus epidermidis (2%). В 20% случаев у пациентов определялась монокультура, в 46% - комбинация 2 микроорганизмов, в 34 % - комбинация от 3 до 5 микроорганизмов.

Таким образом, у пациентов II (контрольной) группы без ТС до операции после РОГТ определяли патогенные микроорганизмы в большем количестве, по сравнению с основной группой, а у пациентов II группы с ТС до операции (2А и 2В подгруппы) в большем проценте определялась комбинация 3-5 микроорганизмов, по сравнению с пациентами основной группы (1А и 1В подгруппы), разница статистически достоверна ($p \leq 0,05$).

Отдаленные результаты

Из 19 пациентов с ДПГ основной группы в течение 3 месяцев после РОГТ были деканюлированы 8 пациентов 1А подгруппы и 9 пациентов 1Б подгруппы. У 2 больных 1Б подгруппы (без ТС до операции) в течение 3 месяцев после РОГТ отмечено рестенозирование просвета гортани, по поводу чего им выполнили по одной повторной операции, после 6 месяцев динамического наблюдения рестенозирования просвета гортани не отмечено, пациенты деканюлированы.

Из 16 пациентов с ДПГ контрольной группы в течение 3 месяцев после РОГТ деканюлированы 10 больных 2Б подгруппы. У 4 пациентов 2Б и у 2 пациентов 2А подгруппы в течение 6 месяцев после РОГТ отмечено рестенозирование просвета гортани. Им выполнили по одной повторной операции, в результате которых 4 больных были деканюлированы (2 – 2А, 2 – 2Б подгруппы) в течение 3 месяцев; у 2 пациентов 2Б подгруппы отмечен рестеноз гортанно-трахеального просвета, им проведены повторные операции (n=2), пациенты амбулаторно наблюдаются.

Из 31 пациента с ХРСТГ основной группы в течение 1 года после РОГТ деканюлированы 4 больных 1Г подгруппы и 17 – 1В подгруппы. В период от 1 года до 3 лет после первичных операций наблюдались 10 пациентов 2В подгруппы, 9 из них деканюлированы после РОГТ, у 1 пациента в течение 6 месяцев после операции отмечен рестеноз гортанно-трахеального просвета, ему выполнена одна повторная РОГТ, пациент наблюдается в амбулаторных условиях.

Из 25 пациентов с ХРСГТ контрольной группы в течение 1 года после

РОГТ деканюлированы 4 больных 2Г и 1 пациент 2В подгруппы. В период от 1 года до 3 лет амбулаторно наблюдались и проходили стационарное лечение 20 пациентов 2В подгруппы: 12 - в течение 3 лет после операции и динамического наблюдения были деканюлированы; у 8 - после одноэтапных операций на гортани и трахеи отмечено рестенозирование гортанно-трахеального просвета - 2 пациентам выполнили по 2 повторных операции, 6 пациентам - по 1 повторной операции на гортани и трахее, пациенты наблюдаются амбулаторно.

Таким образом, у пациентов I группы количество реопераций составляло – 6% (n=3), у пациентов II группы – 29% (n=12). В результате комплексного лечения деканюлированы 98% (n=49) пациентов I группы и 76% (n=26) - пациентов II группы. Разница статистически достоверна ($p \leq 0,05$).

Длительность стационарного лечения у пациентов основной группы составила 8,2±1,2 к/дня, у пациентов II группы - 10,3± 1,3 к/дня ($p \leq 0,05$).

Таким образом, длительность и количество госпитализаций были достоверно больше в контрольной (II) группе ($p \leq 0,05$) вследствие длительных воспалительных явлений в области ТС и в области гортани и трахеи, которые отрицательно влияли на результаты хирургического лечения и требовали подбора необходимого консервативного лечения для разрешения послеоперационных осложнений.

Выводы

1) Оригинальная гидрогелевая салфетка на основе альгината натрия с импрегнированными в нее лекарственными препаратами создает оптимальные условия для заживления послеоперационных ран, ускоряет репарацию раневой поверхности в зоне операции на 26% ± 3 ($p \leq 0,05$).

2) Оригинальный гидрогелевый тампон для интра- и послеоперационного протезирования гортанно - трахеального просвета на основе альгината натрия можно устанавливать на срок от 1-5 суток, что обеспечивает стабильность сформированных гортанно-трахеальных структур, пролонгированное подведение лекарственных препаратов к раневой поверхности, способствует повышению эффективности реконструктивной операции за счет минимизации

воспалительных явлений и формирования стойкого просвета дыхательного пути, сокращает срок стационарного лечения на 3-5 дней (23%, $p \leq 0,05$).

3) Схема консервативного лечения послеоперационных ран гортани и трахеи с оригинальной гидрогелевой салфеткой и оригинальным гидрогелевым тампоном на основе альгината натрия позволяет ускорить регенерацию раневой поверхности в зоне операции, что подтверждается результатами эндоскопического, цитологического и микробиологического исследований. Эпителизация раневых поверхностей наступает раньше на 2-3 суток (22-27%) ($p \leq 0,05$) по сравнению с контрольной группой. По данным микробиологического исследования у пациентов контрольной группы в большем проценте определялась комбинация 3-5 микроорганизмов, по сравнению с пациентами основной группы ($p \leq 0,05$).

4) Разработанный алгоритм пред- и послеоперационного ведения больных хроническим стенозом гортани и трахеи с использованием оригинальной гидрогелевой салфетки и оригинального гидрогелевого тампона позволяет реабилитировать большее число больных по сравнению со стандартной схемой лечения (98% и 76%, соответственно), сократить койко-день (на 2±1,2), снизить количество реопераций по сравнению со стандартной схемой лечения (6% и 29%, соответственно, $p \leq 0,05$).

Практические рекомендации

1. В качестве предоперационного лечения пациентов с реактивными явлениями в области трахеостомы показаны перевязки по следующей схеме:

- с 1 по 3 сутки – с готовой салфеткой на основе АН с диоксидином и лидокаином;

- с 4 по 6 сутки – с готовой салфеткой на основе АН деринатом натрия;

- с 7 по 9 сутки - с готовой салфеткой на основе АН с мексидолом.

Перед перевязкой и при высыхании готовых салфеток их необходимо смачивать физиологическим раствором. Перевязку (смену повязки) необходимо производить 1 раз в сутки.

2. Для интра- и послеоперационного протезирования гортанно-

трахеального просвета на заключительном этапе реконструктивной операции в сформированный просвет гортани и трахеи необходимо устанавливать оригинальный гидрогелевый тампон сроком на 1-5 суток без промежуточной смены тампона.

3. В качестве послеоперационнного лечения (первичных) пациентов без трахеостомы до операции необходимо производить перевязки трахеостомы по следующей схеме:

- с 1 по 3 сутки – с готовой салфеткой на основе АН с диоксидином и лидокаином;

- с 4 по 10 сутки – с оригинальной гидрогелевой салфеткой.

4. После реконструктивных операций на гортани и трахее (повторнных) пациентов с трахеостомой до операции необходимо производить перевязки трахеостомы по следующей схеме:

- с 1 по 5 сутки –с оригинальной гидрогелевой салфеткой;

- с 6 по 10 сутки –с готовой салфеткой на основе АН с мексидолом.

Список работ, напечатанных по теме диссертации:

1. Кирасирова Е.А., Лафуткина Н.В., Мамедов Р.Ф., Резаков Р.А., Усова М.И. Оптимизация ведения больных после трахеостомии и реконструктивных операций на гортани и трахее // Вестник оториноларингологии. - М. - 2021. – 86(4). – С.36-40.

2. Кирасиров Е.А., Олтаржевская Н.Д., Хлыстова Т.С., Усова М.И., Лафуткина Н.В., Мамедов Р.Ф., Резаков Р.А., Кулабухов Е.В., Тютина С.И., Егорова Е.А. Современные аспекты раннего протезирования просвета гортани и трахеи после реконструктивных операций // РМЖ. Москва. -2022. -2. -С.36–40.

3. Кирасирова Е.А., Лафуткина Н.В., Мамедов Р.Ф., Резаков Р.А.,Усова М.И., Кулабухов Е.В. Новый подход к послеоперационному ведению больных стенозом гортан и трахеи // Тезисы XVII Московскую Научно-практическую Конференцию "Оториноларингология: традиции и современность". - М., 2019. - С.44.

4.Кирасирова Е.А., Лафуткина Н.В., Мамедов Р.Ф., Резаков Р.А., Усова М.И., Кулабухов Е.В. Возможности современного перевязочного материала в хирургии гортани и трахеи // Тезисы IX Петербургского форума оториноларингологов России. – М., 2020. - С. 263-264.

5. Кирасирова Е.А., Лафуткина Н.В., Мамедов Р.Ф., Резаков Р.А., Усова М.И., Кулабухов Е.В. Опыт применения современного перевязочного материала у пациентов с патологией гортани и трахеи // Тезисы Head and neck. Russian journal. - 2020; 8 (2). - С. 71.

6. Кирасирова Е.А., Лафуткина Н.В., Мамедов Р.Ф., Резаков Р.А., Усова М.И., Кулабухов Е.В. Инновационное ведение послеоперационного периода больных стенозом гортани и трахеи // Тезисы XVIII Московской Научно-практической конференции «Оториноларингология: традиции и современность». - М., 2020. - С. 46-47.

7. Кирасирова Е.А., Усова М.И., Лафуткина Н.В., Мамедов Р.Ф., Резаков Р.А., Кулабухов Е.В., Тютина С.И., Фролкина Е.А. Применение биополимеров в реконструктивной хирургии полых органов шеи // Тезисы XX съезда оториноларингологов России. - №12 (VII). – М., 2021.

8. Кирасирова Е.А., Усова М.И., Лафуткина Н.В., Мамедов Р.Ф, Резаков Р.А., Кулабухов Е.В., Тютина С.И., Фролкина Е.А. Полимеры в реконструктивной хирургии полых органов шеи // Материалы IX съезда оториноларингологов Республики Беларусь. – Минск, 2022. - С. 58.

9. Патент на изобретение RU2735055C1 Российская Федерация, СПК A61B 17/(2020.08); A61K 8/9711 (2020.08); A61P 43/00 (2020.08). Гидрогелевый тампон для послеоперационного протезирования сформированного гортанно-трахеального просвета у пациентов с сочетанным гортанно-трахеальным стенозом и способ протезирования [Текст] / Крюков А.И., Кунельская Н.Л., Кирасирова Е.А., Мамедов Р.Ф., Лафуткина Н.В., Резаков Р.А., Усова М.И. Заявитель и патентообладатель ГБУЗ г. Москвы НИКИО им. Л.И. Свержевского ДЗМ - № 2020117646; заявл. 28.05.2020; опубл. 27.10.2020, Бюл. №30.

10. Патент на изобретение RU 2739122 C1 Российская Федерация, СПК A61B 17/00 (2020.08); A61K 8/9711 (2020.08); A61P 43/00 (2020.08). Способ послеоперационного ведения пациентов с трахеостомой и гидрогелевая салфетка для его осуществления [Текст] / Крюков А.И., Кунельская Н.Л., Кирасирова Е.А., Мамедов Р.Ф., Лафуткина Н.В., Резаков Р.А., Усова М.И. Заявитель и патентообладатель ГБУЗ г. Москвы НИКИО им. Л.И. Свержевского ДЗМ - № 2020120277; заявл. 18.06.2020; опубл. 21.12.2020, Бюл. №36.

Список сокращений

ХСГТ – хронический стеноз гортани и трахеи
ДПГ- двусторонний паралич гортани
ХРСГТ – хронический рубцовый стеноз гортани и трахеи
РОГТ – реконструктивная операция на гортани и трахее
ТС – трахеостома
АН – альгинат натрия.
ОГС – оригинальная гидрогелевая салфетка.
ОГТ – оригинальный гидрогелевый тампон.