Государственное бюджетное учреждение здравоохранения
«Научно-исследовательский клинический институт оториноларингологии
им. Л.И. Свержевского» Департамента здравоохранения города Москвы

На правах рукописи

Усова Мария Игоревна

ОПТИМИЗАЦИЯ ЛЕЧЕНИЯ БОЛЬНЫХ ХРОНИЧЕСКИМ СТЕНОЗОМ ГОРТАНИ И ТРАХЕИ С ПОМОЩЬЮ БИОПОЛИМЕРА НА ОСНОВЕ АЛЬГИНАТА НАТРИЯ

3.1.3 – Оториноларингология

ДИССЕРТАЦИЯ
на соискание ученой степени
кандидата медицинских наук

Научный руководитель:
Доктор медицинских наук
Кирасирова Елена Анатольевна

Москва - 2023

Оглавление

Список сокращений: 4

Введение. 5

ГЛАВА 1. Обзор литературы. 10

1.1. Физиология заживления раны. 10

Классификация ран. 11

Стадии заживления 12

1.2. Требования к перевязочному материалу в зависимости от стадии раневого процесса. 19

1.3. Обзор перевязочных материалов. 23

1.3.1. Современные перевязочные материалы, используемые в различных областях медицины. 23

1.3.2. Современные перевязочные материалы, используемые в ЛОР-практике. 27

1.3.3. Способы интраоперационной доставки лекарственных препаратов в хирургии рубцового стеноза гортани. 29

1.4. Особенности раневого процесса после реконструктивных операций на гортани и трахеи. 31

1.4. 1. Заживление раневой поверхности трахеи. 31

1.4.2. Микробиологическая картина трахеобронхиального дерева у больных с трахеостомой. 32

1.4.3. Особенности послеоперационного периоде в хирургии гортани и трахеи. 35

ГЛАВА 2. Клиническая характеристика больных и методы исследования. 37

2.1 Общая характеристика обследуемых больных. 37

2.2. Методы исследования 41

2.2.1. Цитологический метод исследования. 42

2.2.2. Микробиологический метод исследования. 43

2.2.3. Инструментальные методы обследования 45

2.3. Фотодокументация. 49

2.4.Критерии эффективности проведенного комплексного лечения пациентов с хроническим стенозом гортани и трахеи, двусторонним параличом гортани. 50

2.5. Статистическая обработка результатов. 51

ГЛАВА 3. Способ доставки лекарственных препаратов к раневой поверхности после реконструктивных операций на гортани и трахее с помощью нового

перевязочного материала на основе альгината натрия и средств интраоперационного протезирования гортанно-трахеального просвета. 52

3.1. Ведение раны после реконструктивной операции на гортани и трахее. 53

3.2. Способы протезирования сформированного гортанно-трахеального просвета в интра- и раннем послеоперационном периоде. 57

ГЛАВА 4. Результаты собственного исследования. 63

4.1. Алгоритм лечения пациентов основной группы с новым перевязочным материалом. 63

4.3. Результаты цитологического исследования. 69

4.3.1. Оценка мазков-отпечатков с раневой поверхности области трахеостомы у пациентов I группы и II группы без трахеостомы до РОГТ. 69

4.3.2. Оценка мазков-отпечатков с раневой поверхности области трахеостомы у пациентов I группы и II группы с трахеостомой до РОГТ. 72

4.3.3. Оценка мазков-отпечатков с раневой поверхности слизистой оболочки гортани и трахеи у пациентов I и II групп. 74

4.4. Результаты микробиологического исследования. 78

4.5. Результаты фотоотчета. 80

4.6. Отдаленные результаты. 87

Заключение. 90

Выводы: 103

Список литературы. 106

Список сокращений:

ХСГТ – хронический стеноз гортани и трахеи.

ХРСГТ – хронический рубцовый стеноз гортани и трахеи.

РОГТ – реконструктивная операция на гортани и трахее.

ДПГ – двусторонний паралич гортани.

ТС – трахеостома.

АН – альгинат натрия.

ПМД – повязки с полимерными мембранами.

ИВЛ – искусственная вентиляция легких.

БД – баллонная дилатация.

MRSA – метициллин-резистентными штаммами Staphylococcus aureus.

ОРИТ – отделение реанимации и интенсивной терапии.

ОГС – оригинальная гидрогелевая салфетка.

ОГТ – оригинальный гидрогелевый тампон.

Введение.

Хронический стеноз гортани и трахеи (ХСГТ) остается в оториноларингологии и хирургии одной из сложнейших проблем. Основными этиологическими причинами ХСГТ в большинстве случаев (70%) являются пролонгированная эндотрахеальная интубация, трахеостомия, операции на щитовидной железе и сосудах шеи с развитием двустороннего паралича гортани (ДПГ) [15,16,19,20,26,32,39].

Развитие интенсивной терапии и реанимации позволило, с одной стороны, значительно повысить выживаемость больных, а с другой - привело к увеличению числа пациентов с рубцовым ХСГТ (ХРСГТ). В связи с увеличением числа пациентов с патологией гортани и трахеи выросло количество реконструктивных операций на гортани и трахее (РОГТ). Во многом результат лечения пациентов с патологией гортани и трахеи зависит от объема оперативного вмешательства, но немаловажной составляющей лечения пациентов данной группы является консервативное лечение в послеоперационном периоде.

Актуальность работы обоснована отсутствием оптимальной тактики послеоперационного ведения больных ХСГТ [20,55,56,62,107], а также тем, что на процесс репарации тканей после РОГТ влияют длительность канюленосительства, качество ухода за трахеостомой (ТС) в пред- и послеоперационном периодах, сопутствующие заболевания. Все эти факторы способствуют развитию патологических изменений в трахее и области ТС. Помимо этого, коморбидные заболевания, сопровождающиеся нарушением микроциркуляции тканей, - гипертоническая болезнь, сахарный диабет, ожирение, системная патология также негативно влияют на процесс репарации тканей [10,18,21,27,31,37,48,75,107,143].

В поисках средств, позволяющих эффективно подойти к вопросу местного лечения ран с минимальным риском развития осложнений, целесообразно рассматривать использование полимерных систем природного происхождения. Биополимеры в различных формах активно используются в комбустиологии, хирургии, онкологии [5,13,47,59]. Они биосовместимы, гипоаллергенны,

стимулируют репарацию тканей, обладают высокой водоудерживающей способностью, гемостатическим действием, являются депо-материалом для лекарственных препаратов, которые благодаря набуханию биополимера длительно высвобождаются из него [24,41,57]. Широкое распространение в местном лечении ран получили натриево-кальциевые соли альгиновой кислоты, а особую популярность в последнее время получила её особая форма- гидрогель. Вследствие гидрофильности гель создает вокруг себя влажную микросреду, которая способствует ускорению регенерации, а в последующем – атравматичному извлечению материала [2,24]. Учитывая особенности течения послеоперационных ран при РОГТ (в раневой процесс вовлечены разнородные ткани, а также - инородные ткани – алломатериалы), раневые поверхности имеют несколько локализаций - в гортани и трахее, в области ТС. Кроме того, стандартная методика ведения ран после РОГТ обладает и отрицательным влиянием: травматичность перевязок ТС, изменение размеров тампонов-обтураторов в процессе протезирования гортанно-трахеального просвета, отсутствие репаративного действия на раневую поверхность гортани и трахеи [67].

В связи с вышесказанным, для комплексного воздействия на раны после РОГТ нами были выбраны материалы на основе альгината натрия (АН), комплексно воздействующие на раны после РОГТ. Решению вопросов профилактики послеоперационных осложнений при РОГТ с помощью использования нового перевязочного материала и средств послеоперационного протезирования посвящена данная работа.

Положительные свойства современных перевязочных материалов положены в основу алгоритма их использования в реконструктивной хирургии гортани и трахее.

Цель исследования: повышение эффективности хирургического лечения больных хроническим стенозом гортани и трахеи с помощью разработки новых методов доставки лекарственных препаратов к раневым поверхностям.

Задачи исследования

1) Усовершенствовать перевязочные материалы на основе альгината натрия с помощью гидрогелевой основы с импрегнированными в нее лекарственными препаратами с целью минимизации воспалительных явлений в зоне операции после реконструктивных операций на гортани и трахеи за счет длительного высвобождения лекарственных средств.

2) Разработать тампон для пролонгированного послеоперационного протезирования гортанно-трахеального просвета после реконструктивных операций на гортани и трахее с использованием гидрогеля на основе альгината натрия.

3) Разработать схему консервативного ведения послеоперационного периода у больных хроническим стенозом гортани и трахеи с использованием нового перевязочного материала и устройств протезирования гортанно-трахеального просвета на основе альгината натрия с учетом стадии раневого процесса.

4) Определить эффективность разработанных схем консервативного лечения послеоперационных ран гортани и трахеи с применением гидрогелевых депо материалов на основе альгината натрия по данным клинических, эндоскопический, цитологических и микробиологических методов исследования.

Научная новизна исследования:

Впервые в консервативном лечении пациентов с хроническим стенозом гортани и трахеи использованы биополимерные материалы на основе альгината натрия, позволяющие оптимизировать до-, интра- и послеоперационное ведение этой категории больных.

Впервые в реконструктивной хирургии гортани и трахеи для интраоперационного протезирования дыхательных путей разработан тампон на основе гидрогеля с импрегнированными лекарственными препаратами, положительно влияющий на репарацию ран и сохраняющий свои свойства в течение 5-6 суток с момента установки (патент РФ на изобретение, RU2735055C1).

Впервые в реконструктивной хирургии гортани и трахеи разработан комплексный подход к консервативному лечению пациентов с рубцовым стенозом гортани и трахеи с использованием оригинального перевязочного материала с различными лекарственными препаратами, ускоряющими регенерацию поврежденных тканей (патент РФ на изобретение RU 2739122 C1) и способа раннего послеоперационного протезирования гортанно-трахеального просвета с оригинальным гидрогелевым тампоном и доказана его клиническая эффективность.

Практическая значимость работы.

Разработан и внедрен в клиническую практику новый подход к консервативному ведению пациентов с хроническим стенозом на гортани и трахеи, включающий применение нового перевязочного материала с различными лекарственными препаратами, влияющими на репаративные свойства тканей, и средств послеоперационного протезирования. Указанные материалы позволяют уменьшить послеоперационный болевой синдром, сократить время репарации тканей и общее время лечения больных хроническим стенозом гортани и трахеи и могут быть использованы оториноларингологами, торакальными хирургами, анестезиологами-реаниматологами как в стационарных, так и в амбулаторных условиях.

Основные положения, выносимые на защиту:

1) Применение в реконструктивной хирургии гортани и трахеи нового перевязочного материала на основе альгината натрия способствует ускорению регенерации тканей, сокращению времени лечения больных хроническим стенозом гортани и трахеи и повышению эффективности их хирургического лечения.

2) Предложенный алгоритм ведения пациентов после реконструктивных операций на гортани и трахее с использованием новых средств доставки лекарственных препаратов к зоне оперативного вмешательства и оригинального гидрогелевого тампона для протезирования гортанно-трахеального комплекса характеризуется простотой и эффективностью, не требует значительных

экономических затрат и может быть использован как в стационарных, так и в амбулаторных условиях.

Внедрение результатов в практику.

Разработанный алгоритм ведения пациентов после реконструктивных операций на гортани и трахее и после трахеостомии внедрен в стационарное и амбулаторное звено НИКИО им.Л.И.Свержевского, ГКБ им. Н.И. Пирогова, ГКБ им. В.М. Буянова, ГКБ им. С.П. Боткина.

Результаты проведенного исследования включены в педагогический процесс ГБУЗ «Научно-исследовательский клинический институт оториноларингологии им. Л.И. Свержевского» ДЗМ при обучении ординаторов, аспирантов, врачей оториноларингологов.

Личный вклад автора.

Автор лично участвовал в реализации всех этапов научно-исследовательской работы. Самостоятельно проводил обследование и подготовку к операции всех пациентов. Участвовал в хирургических вмешательствах совместно с руководителем и сотрудниками отделения. Провел статистическую обработку полученных результатов. Оформил полученные результаты в самостоятельный законченный научный труд.

Публикации материалов исследования.

По теме диссертации опубликованы 8 работ, из них 2 – в журналах, рекомендуемых ВАК Министерства науки и высшего образования Российской Федерации. Получены 2 патента РФ на изобретение.

ГЛАВА 1. Обзор литературы.

1.1. Физиология заживления раны.

Для лечения и профилактики патологических ран, сначала необходимо понять процесс заживления раны в норме. По данному вопросу было опубликовано большое количество литературы, подтверждающую его важность в лечении хирургических пациентов. Заживление раны – это непрерывный, последовательный процесс, который условно разделен на три фазы [6]. Некоторые авторы выделяют четыре фазы заживления раны. Такое разделение раневого процесса удобно для клиницистов в описании и оценки раны. Каждый этап имеет важное значение в процессе заживления раны и отклонения от нормы может привести к неполной регенерации ткани [23].

Заживление ран начинается с момента травмы, включает в себя как местные, так и гуморальный клетки, внеклеточный матрикс и действие растворимых медиаторов. Механизмы, лежащие в основе процессов, описанных выше, включают: (I) медиаторы воспаления и факторы роста; (II) клетка-клеточное взаимодействие и клетка-внеклеточный матрикс, которые регулируют пролиферацию, миграцию и дифференцировку клеток; (III) события, связанные с эпителизацией, фиброзом и ангиогенезом; (IV) сокращение раны; и (V) ремоделирование. Эти механизмы запускаются во время физической травмы и действуют непрерывно на протяжении всего процесса [49,53,108,133,160,163].

Кроме того, существуют различия между тканями с точки зрения времени, необходимого для полной регенерации. Время заживления раны может быть различным и для полного заживления некоторых ран может потребоваться до года или более [126,162,166]. Полностью зажившая рана определяется как рана, которая возвращается к нормальной анатомической структуре, функции и внешнему виду ткани в пределах разумного периода времени. Большинство ран обычно являются результатом простых травм и заживают быстро и своевременно; однако некоторые раны заживают длительно. Множественные системные и

локальные факторы могут замедлять заживление ран, вызывая нарушения в тонко сбалансированных процессах регенерации, что приводит хроническому течению раны [53,99].

Классификация ран.

Описанное течение раневого процесса характерно для ран, явившихся результатом одномоментного внешнего воздействия повреждающего фактора. При длительном или постоянном неблагоприятном воздействии раневой процесс приобретает хроническое течение. Для подобного патологического состояния характерно наличие признаков сразу всех 3 фаз раневого процесса. Дно хронической раны одновременно покрыто фибрином и грануляциями, возможно наличие участков некроза и гнойного отделяемого; грануляции обычно вялые и бледные, края раны и ткани вокруг уплотнены; часто имеет место краевая эпителизация [1,40,66,121].

Острые раны.

Раны, которые восстанавливаются нормально, следуя своевременному и упорядоченному пути заживления с конечным результатом как функционального, так и анатомического восстановления, классифицируются как острые раны. Временной курс лечения обычно колеблется от 5 до 10 дней или в течение 30 дней. Острые раны могут быть получены в результате травматической потери ткани или хирургической процедуры [68,118].

Хронические раны.

Хронические раны - раны, которые не проходят упорядоченно все стадии заживления, а останавливаются на промежуточной стадии вследствие действия каких-либо факторов. К этим факторам относятся инфекция, тканевая гипоксия, некроз, неконтролируемый рубцовый процесс, экссудат и избыточный уровень воспалительных цитокинов[1,74,108,109]. Поскольку затем заживление происходит несогласованным образом, функциональные и анатомические результаты являются плохими и эти раны часто рецидивируют [6,79].

Хронические раны могут возникать и поддерживаться при наличии сопутствующей патологии [84,].

Единого временного критерия определения хронической раны также нет. Одни авторы хронической считают рану, существующую более 4 нед. без признаков активного заживления; исключение составляют обширные раневые дефекты с признаками активной репарации [111,114].

Другие авторы считают хронической рану, незаживающую при адекватном лечении в течение 6 нед. [114]. Так, в 1983 г. группа шотландских исследователей под руководством J. Dale дала определение хронической трофической язвы нижней конечности как «...открытой раны на голени или стопе, не заживающей более 6 недель». Есть мнение, что хронической следует считать рану, не заживающую в течение 8 нед. [84,114].Согласно определению специального заседания Европейского общества репарации тканей (Cardiff, Wales, сентябрь 1996), «хронической следует считать рану, не заживающую в течение периода, который является нормальным для ран подобного типа или локализации». Также существует мнение, что длительно незаживающая рана – это рана, репарация которой нарушена из–за неблагоприятных фоновых состояний [3,42,137].

Стадии заживления

Стадия I.

Фаза коагуляции и гемостаз.

Сразу же после повреждения происходит коагуляция и гемостаз [66,113,134]. Основная цель этих механизмов заключается в предотвращение кровотечения. Это способ защитить сосудистую систему, сохранить ее нетронутой, так что функция жизненно важных органов остается невредимой, несмотря на травму. Вторая цель заключается в обеспечение матрицы для инвазии в клетки, которые необходимы для последующих фаз заживления [141,113,134,118]. Динамический баланс между эндотелиальными клетками, тромбоцитами, коагуляцией и фибринолизом регулирует гемостаз и определяет количество фибрина,

осажденного на месте раны, тем самым влияя на ход репаративных процессов [134,118].

Вместе с гемостатическими явлениями, коагуляционный каскад активируется через внешние и внутренние пути, приводя к агрегации тромбоцитов и образованию сгустков, необходимых для ограничения кровотечения [113,134]. По мере истечения крови компоненты крови, в том числе тромбоциты вступают в контакт с экспонированным коллагеном и другими компонентами внеклеточного матрикса. Этот контакт вызывает высвобождение факторов свертывания из тромбоцитов и образование сгустка крови. Сгусток крови и тромбоциты, захваченные в нем, не только важны для гемостаза, он также обеспечивает предварительную матрицу для миграции клеток в последующих фазах: гемостатической и воспалительной [66,118].

Воспалительная фаза.

Затем следует гуморальная и клеточная воспалительная фаза с целью создания иммунного барьера против вторжения микроорганизмов. Она делится на две отдельные фазы, раннюю воспалительную фазу и позднюю воспалительную фазу [97].

Ранняя воспалительная фаза.

Начиная с поздней фазы коагуляции и вскоре после этого ранняя воспалительная реакция имеет много функций. Она активирует каскад комплемента и инициирует молекулярные события, приводящие к инфильтрации раневого участка нейтрофилами, основной функцией которых является профилактика инфекции [66]. Нейтрофилы начинают с основной задачи фагоцитоза с целью уничтожения и удаления бактерий, инородных частиц и поврежденной ткани. Фагоцитарная активность имеет решающее значение для последующих процессов, поскольку острые раны, имеющие бактериальный дисбаланс, не заживают [97,141,142].

Активность нейтрофилов постепенно меняется в течение нескольких дней после ранения, после того как все бактерии были удалены. Избыточные клетки удаляются экструзией на раневую поверхность в виде апоптозом, что позволяет удалить всю популяцию нейтрофилов без повреждения ткани или потенцирования воспалительного ответы [97,151]. Клеточные остатки и апоптотические тела затем фагоцитозируются макрофагами [66,74,88,109,142].

Поздняя воспалительная фаза.

Как часть поздней воспалительной фазы, через 48 - 72 ч после травмы, макрофаги появляются в ране и продолжают процесс фагоцитоза [78,97,100,110,146,149,167].Эти клетки изначально являются моноцитами крови, которые подвергаются фенотипическим изменениям при поступлении в рану, превращаясь в тканевые макрофаги. Макрофаги имеют более длительный срок службы, чем нейтрофилы, и продолжают работать на более низком pH [132,136]. Эти клетки являются фундаментальными для поздних стадий воспалительной реакции [66,74,88,109,136,146,167]. Последними клетками, поступающими в раневой участок в поздней воспалительной фазе, являются лимфоциты, привлеченные через 72 ч после повреждения действием интерлейкина-1 (IL-1), компонентов комплемента и продуктов распада иммуноглобулина G (IgG)[66,97,109].

Стадия II.

Пролиферативная фаза.

Когда продолжающееся повреждение прекратилось, достигнут гемостаз и сформировался иммунный ответ, острая рана переходит в сторону восстановления ткани [81,97,138,151]. Пролиферативная фаза начинается на третий день после ранения и продолжается около 2 недель после этого. Она характеризуется миграцией фибробластов и отложением вновь синтезированного внеклеточного матрикса, действующего временно и состоящей из фибрина и фибронектина. На

макроскопическом уровне эта фаза заживления ран может рассматриваться как обильное образование грануляционной ткани[74,88,110].

Фибробластная миграция

После травмы фибробласты и миофибробласты стимулируются в окружающей ткани в течение первых 3 дней [167], мигрируют в рану, привлекаемые факторами, такими как TGF-P и PDGF, которые выпущены клетками воспаления и тромбоцитами [90]. Сначала они появляются в ране в трех дней после травмы и их накопление требует фенотипической модуляции. Оказавшись в ране, миофибробласты размножаются и продуцируют матричные белки: гиалуронан, фибронектин, протеогликаны и проколлаген типа 1 и типа 3. Их продукция депонируется в местной ткани [141,136,167].

К концу первой недели накапливается внеклеточный матрикс, который дополнительно поддерживает миграцию клеток и является основой для процесса репарации [136,148]. На этой стадии они содержат толстые актиновые пучки под плазменной мембраной и активно выступают псевдоподием, присоединяясь к фибронектину и коллагену во внеклеточном матрицей [90,136]. Сокращение раны является важным событием в репаративном процессе, который помогает аппроксимировать края раны, затем псевдоподии клеток втягиваются. Выполнив эту задачу, избыточные фибробласты устраняются апоптозом [54,92,48].

Стадия III.

Синтез коллагена.

Коллагены являются важным компонентом во всех фазах раневого процесса. Синтезированные фибробластами, они придают целостность и прочность всем тканям и играют ключевую роль на стадиях пролиферации и ремоделирования раны [54,68] .Коллаген действуют как основа для образования внутриклеточной матрицы внутри раны. Неповрежденная кожа содержит 80% коллагена 1 тип и 25% коллагена 3 типа , тогда как грануляционная ткань раны выражит 40% коллагена 3 типа[141].

Ангиогенез и образование грануляционной ткани.

Моделирование и создание новых кровеносных сосудов имеет решающее значение для заживления ран и происходит на протяжении всего раневого процесса. В дополнение к привлечению нейтрофилов и макрофагов, многочисленные ангиогенные факторы секретируются во время гемостатической стадии и стимулирует ангиогенез [131,148,155].

Ингибирующие и стимулирующие агенты действуют непосредственно на пролиферирующие эндотелиальные клетки, а также косвенно, активируют митоз, способствуют движение и стимулируют клетки-хозяева к высвобождению эндотелиальных факторов роста [80,82]. В условиях гипоксии молекулы секретируются из окружающей ткани, стимулируя пролиферацию и рост эндотелиальных клеток. В ответ на это происходит четырехстадийный процесс: продуцирование протеаз эндотелиальными клетками для разложения базальной мембраны в сосудах, с целью передвижения по внеклеточному матриксу; хемотаксис; распространение, ремоделирование и дифференцировка. FGF и VEGF играют основную регулирующую роль во всех процессах [77,80,82,140,155,169]. Первоначально в центре раны отсутствует кровоснабжение сосудов, поэтому жизнеспособная ткань, ограниченная краями раны, кровоснабжается незаживленными сосудами и диффузией через неповрежденные интерстиций [109,130,141]. Капиллярные отростки проникают в сгусток из окружающих края раны и в течение нескольких дней образуют микрососудистая сеть, состоящая из многих новых капилляров.

Хемотаксис – это способность клеток двигаться к химическому раздражителю. Миграция является следствием хемотаксиса и необходима для ангиогенеза [156].

Адгезия.

Адгезия к твердому субстрату является особенно важной стадией в миграции клеток [87,118,168]. Она опосредована интегрантами, которые действуют как

первичные рецепторы белков внеклеточного матрикса и, следовательно, необходимы для движения клеток [60,121]. Адгезия и миграция обратно пропорциональны: оптимальная скорость миграции достигается при увеличении адгезии, но подвижность снижается при дальнейшем прикреплении [60,105]. После присоединения к внеклеточному матриксу клетка меняет свою морфологию из овальной или веретенообразной формы на неправильную, плоскую. Эти изменения в форме управляются интегринами и зависят от контактов интегрина с внеклеточным матриксом в локальных комплексах, первоначально образующихся на концах филоподий [60,105,168].Эндотелиальные клетки быстро мигрируют сразу после повреждения, затем они вступают в более медленную миграции, которая поддерживается во время процесса заживления [91].

Стадия IV.

Тяга

Сжимающие силы, передаваемые через соединения интеграрин-цитоскелет, позволяют клетке тянуть цитоплазму вперед, генерируя тягу к субстрату. Взаимодействия между миозином и актиновыми волокнами тянут тело клетки вперед. В то же время белки, связывающие внеклеточный матрикс на заднем крае движущейся клетки, должны высвобождать их соединения[60,168].

На степень прочности связывания интегрина с цитоскелетом влияет жесткость субстрата. При более прочных соединениях с твердой поверхностью сила может передаваться через мигрирующую ячейку более эффективно[60]. Макрофаги, пролиферирующие фибробласты и васкуляризированная строма вместе с коллагеновой матрицей, фибриногеном, фибронектином и гиалуроновой кислотой образуют грануляционную ткань, которая заменяет временную матрицу на основе фибрина[54,167]. При накоплении коллагена плотность кровеносных сосудов сужаются и грануляционная ткань постепенно созревает, образуя рубец [77,86,127].

Эпителизация.

Миграция эпителиальных клеток начинается с краев раны в течение нескольких часов после травмы. Один слой клеток первоначально формируется над дефектом, что сопровождается заметным увеличением митотической активности эпителиальных клеток по краям раны. Клетки, мигрирующие через них, прикрепляются к временной матрице ниже. Когда продвигающиеся эпителиальные клетки встречаются, миграция прекращается и начинает формироваться базальная мембрана [54,74,109].

Стадия V.

Фаза ремоделирования.

Как заключительная фаза заживления раны, фаза ремоделирования ответственна за развитие нового эпителия и окончательного формирования рубцовой ткани. Синтез внеклеточного матрикса в фазах пролиферации и ремоделирования начинается одновременно с развитием грануляционной ткани. Эта фаза может длиться до 1 или 2 лет, а иногда и в течение еще более длительного периода времени [44,103]. Ремоделирование острой раны строго контролируется регулирующими механизмами с целью поддержания тонкого баланса между деградацией и синтезом, что приводит к нормальному заживлению раны. Наряду с созреванием внутриклеточного матрикса коллагеновые пучки увеличиваются в диаметре, а гиалуроновая кислота и фибронектин деградируют [54,109]. Прочность раны постепенно увеличивается параллельно с формированием коллагена [54,68]. Коллагеновые волокна могут восстанавливать приблизительно на 80% от первоначальной прочности по сравнению с неповрежденной тканью. Окончательная прочность зависит от локализации восстановления и его продолжительности, но первоначальная прочность ткани никогда не восстановится. Синтез и разрушение коллагена, а также ремоделирование внеклеточного матрикса происходят непрерывно, и оба имеют тенденцию уравновешиваться до устойчивого состояния примерно через 3 недели после травмы[149].

1.2. Требования к перевязочному материалу в зависимости от стадии раневого процесса.

Современный уровень развития медицины обладает большим потенциалом улучшения жизни пациентов с раневыми дефектами, трудно поддающимся лечению. Сокращение времени восстановления целостности раны поможет снизить финансовое бремя, возлагаемое на медицинские услуги при лечении этой небольшой, но дорогостоящей группы пациентов [77].

Для достижения этого необходим перевязочный материал в соответствии с типом раны и течением раневого процесса.

Повязка — одно или несколько перевязочных средств, наложенных на поврежденную или интактную кожу человека с целью создания условий для его выздоровления. В этом определении подчеркнуто лечебное воздействие повязки на весь организм, а не только на рану [128].

Требования к повязкам на разных стадиях раневого процесса.

Важно подчеркнуть, что требования к повязкам отчетливо изменяются на разных этапах раневого процесса.

Так, например, свежие раны до момента полного покрытия их грануляциями способны всасывать токсины, бактерии, продукты распада тканей. Раны, покрытые грануляциями, практически не обладают всасывающей способностью. В связи с этим в I фазе раневого процесса все лечебные препараты должны обладать высокой осмотической активностью, чтобы обеспечить интенсивный отток экссудата из глубины раны в повязку, антибактериальное воздействие на возбудителей инфекции, отторжение и расплавление некротизированных тканей, эвакуацию раневого содержимого [65,71,50]. Таким образом, роль повязки в I фазу раневого процесса следующая:

— удаление избыточного экссудата;

— необратимая элиминация бактерий, токсинов, раневого детрита, грязи, инородных тел;

— стимуляция регидратации некротизированных участков и ускорение некролиза;

— поглощение экссудата структурой материала повязки и прочное его удержание [56,119].

На каждой перевязке рану очищают от гноя и секвестров, иссекают некротизированные ткани и промывают антисептиками. В настоящее время для промывания раны применяются также озонированные солевые растворы. Для ускорения некролиза используются протеолитические ферменты, ультразвуковая кавитация, вакуумная обработка раны, обработка пульсирующей струей и другие уже упоминавшиеся физические методы воздействия [69,154,159].

Во II фазе раневого процесса наряду с подавлением остающихся в небольшом количестве микроорганизмов или вновь появившихся госпитальных штаммов вследствие нарушения асептики и антисептики в момент перевязок препарат должен обеспечивать оптимальные условия для роста грануляций [152]. Роль повязки во II фазу раневого процесса:

— поддержание и регулирование влажной среды в ране;

— обеспечение адекватного кондиционирования раны;

— защита грануляционной ткани от механического повреждения при перевязке;

— надежная защита от вторичной инфекции.

В фазу образования, реорганизации рубца и эпителизации при выборе того или иного лекарственного средства главным является обеспечение оптимальных условий для регенерации. Для этого необходимо создать гипоадгезивный слой повязки, который поддерживает гидратацию и газообмен в гранулирующей ткани и предохраняет ее от повреждения при очередной перевязке. При высыхании раны образуется корка, замедляющая эпителизацию, а при избыточной влажности погибают эпителиальные клетки. Из этого следует, что повязки по-прежнему должны поддерживать рану в умеренно влажном состоянии и защищать от повреждения. Используют также мази на жировой основе для предотвращения травмирования молодого эпидермиса, а также различные салфетки на

трикотажной основе, оказывающие умеренное дегидратирующее действие, благотворно влияющее на рост грануляций и эпителизацию [153]. Роль повязки в III фазу раневого процесса:

— поддержание раны в умеренно влажном состоянии;

— защита эпителия и формирующегося рубца от механического повреждения при перевязке;

— стимуляция регенерации [154].

Выбор перевязочного средства в зависимости от типа раны.

Поскольку технология изготовления повязок усложняется, они становятся все более специфичными. На современном этапе развития ни одна из повязок не может быть одинаково пригодна для лечения всех типов ран, как и несколько разных повязок не могут одинаково эффективно лечить одну и ту же рану на протяжении всех стадий ее заживления. Таким образом, выбор повязки для лечения раны с учетом ее особенностей, стадии раневого процесса, наличия осложнений должен быть основан на понимании механизма гистогенеза, регуляции процессов репаративной регенерации[135,139].

Отдельное место в изготовлении перевязочного материала играет выбор лекарственных препаратов, входящих в его состав.

Значительное место в хирургии занимает проблема борьбы с инфекцией. Хирурги встречаются с инфекцией в двух основных клинических ситуациях: с уже развитыми гнойно-воспалительными заболеваниями (т.н. внегоспитальные инфекционные процессы) и с госпитальными (нозокомиальными) инфекционными осложнениями. По данным отечественных и зарубежных авторов, госпитальные инфекции возникают у 5-17% стационарных больных [10]. Современная раневая инфекция проявляет полирезистентность к антибиотикам у 35-45% пациентов хирургического профиля [40]. Особую угрозу представляет эпидемическое распространение и инфицирование ран метициллин-резистентными штаммами Staphylococcus aureus (MRSA). Заболеваемость, обусловленная MRSA, является социальной, государственной и транснациональной проблемой [12].

Таким образом, борьба с раневой инфекцией становится все более сложной задачей, решение которой требует поиска новых лекарственных средств, в частности, антибактериальных препаратов для местного лечения ран, характеризующихся эффективностью или высокой эффективностью в отношении современных возбудителей нозокомиальной инфекции, в том числе и в отношении полирезистентных микроорганизмов.

Одним из направлений такого научного поиска является рациональное применение для профилактики и местного лечения ран антисептиков и антимикробных химиотерапевтических веществ [25]. Одним из таких веществ является диоксидин, который эффективен в отношении стафилококков (включая некоторые MRSA), стрептококков, менингококков, грамотрицательных бактерий (E. coli, Proteus spp., K. pneumoniae, S. marcescens, P. aeruginosa, Shigella spp., Salmonella spp., P. multocida, M. tuberculosis). К диоксидину чувствительны многие анаэробы, такие как Clostridium spp., Bacteroides spp. (включая B. fragilis), P. acnes, Lactobacterium spp., Bifidobacterium spp., Veilonella spp., Peptostreptococcus spp., P. niger, а также актиномицеты.

Механизм антибактериального действия диоксидина связан с повреждением бактериальных клеток за счёт активации свободнорадикальных механизмов, приводящих к необратимым изменениям структур нуклеида [33].

Диоксидин используется в клинической практике более 40 лет, по результатам исследований, проведенных в 80-х годах прошлого века, он характеризовался высокой бактерицидной активностью в отношении широкого спектра микроорганизмов, включая анаэробные [25].

По данным исследования Попова Д.А. и других авторов существенных различий в чувствительности к диоксидину микроорганизмов одного вида, выделенных из различных биоматериалов, в различных исследовательских центрах выявлено не было, что свидетельствовало об отсутствии формирования приобретенной резистентности [34].

Таким образом, на основании имеющихся данных по антимикробной активности, диоксидин представляется перспективным препаратом для

использования в современной клинической практике для местного лечения и профилактики бактериальных инфекций [36].

Так как на репаративный процесс влияют как местные, так и системные факторы, которые могут задерживать этот процесс, для успешного заживления раны необходимо воздействовать на пролиферативную фазу заживление. В хирургии изучено много способов воздействия на раневую поверхность в виде различных повязок и мазей, физическими методами лечения. Наиболее распространенный метод воздействия на рану является повязка с различными лекарственными препаратами. В качестве лекарственного препарата, влияющего на регенерацию, используют деринат натрия, он обладает иммуномодулирующим, противовоспалительным действием, стимулирует дренажно-детоксикационную функцию лимфатической системы. Деринат в виде раствора для наружного и местного применения назначают в зависимости от локализации патологического процесса [17,35].

1.3. Обзор перевязочных материалов.

1.3.1. Современные перевязочные материалы, используемые в различных областях медицины.

В настоящее время разработано множество перевязочного материала в хирургии, комбустиологии, дерматологии, которые обладают антисептическими, антибактериальными, атравматическими, противовоспалительными, обезболивающими, сорбционными свойствами [72,159].

Чтобы работать с современными перевязочными материалами, необходимо знать их общепринятую классификацию. Классы выделяют на основании природы материала. Каждый класс имеет свои характерные свойства.

В иностранной литературе сформировалось разделение всех перевязочных материалов на «традиционные» и «современные». Традиционные перевязочные материалы были предложены достаточно давно. Основой традиционных перевязочных материалов является относительно простые материалы, например нетканевая силиконовая сетка. Стоимость этих материалов невысокая. В состав

современных перевязочных материалов входят различные по химическому составу вещества, например полимерные [70].

Различные типы раневых повязок на основе биополимеров доступны на рынке, с различными физическими, химическими и биологическими свойствами. Данный перевязочный материал отвечает требованиям идеального перевязочного материала [106,161].

В настоящее время существует шесть основных влагоудерживающих повязок для оптимизации заживления раны. Они подразделяются на альгинаты, пены, марли, гидрогели, гидроколлоиды и прозрачные пленки[157].

Повязки с полимерными мембранами (ПМД) значительно отличаются от обычных пенистых повязок по функциональным признакам, показаниям и результатам для пациентов, предоставляя возможность продемонстрировать доказательства для классификации повязок на основе функциональных различий [61].

В общей сложности 144 независимых автора описали 4000 пациентов с ПМД, последовательно представляя ПМД как уникальную категорию перевязочных материалов [59].

Исследования ПМД, в основном от независимых клиницистов-исследователей, накопили значительную доказательную базу за последние 30 лет. ПМД активно очищают и очищают раны, уравновешивают влагу, снимают боль и ограничивают воспаление: все функции не разделяются обычными пенами [96,103].

Мембранные полимерные повязки сохраняют жидкость в ране, не дают ей чрезмерно высохнуть, не требуется частая их смена, антибактериальные, хорошо очищают рану, атравматичны, обеспечивают теплоизоляцию, обладают обезболивающим эффектом. К тому же данные материалы биосовместимы и биоразлагаемы [24,41,47]. Некоторые учебники рекомендуют ПМД специально для облегчения боли, постоянного очищения и быстрого восстановления [47,56]. В статье об отборке перевязочных материалов 2016 года в журнале «Усовершенствования в уходе за раной» специально рекомендовано ПМД для

пяти из семи описанных характеристик раны [56]. Авторы отметили, что ПМД «революционизируют способ изготовления перевязочных материалов, поскольку эти перевязочные материалы могут использоваться на ранах любого типа» [57] .

Одни из часто используемых перевязочных материалов - салфетки фирмы Hartmann,Comfeel Plus,ConvaTec. Одни из таких повязок гидроколлоидные салфетки Hydrocoll,Hydrotac .Эти повязки обладают сорбционными, защитными свойствами и за счет преобразования в гель в ране, создает там влажную среду , способствующей регенерации [49].

В комбустиологии используются повязки «Гидротюль®», «Атрауман Ag®». Данный перевязочный материал обладает антисептическими, бактерицидными, защитными, атравматичными, сорбционными свойствами. Такое сочетание свойств необходимо при ожогах различных степеней. В статье Токмакова А.Ю указаны 5 современных перевязочных материалов и их свойства [38].

Отечественные и зарубежные авторы проводили обзор различных покровных мембран для облученных участков кожи, таких как гидрогелевые мембраны, серебрянные мембраны, кожные аллотрансплонтаты, инъекция клеток, аутологичные фибробласты, мультипотентые стволовые клетки, примененые активных агентов, фиброфланоиды, применение фактора роста, тромбоцитарный фактор роста. По данному обзору испытаний на облученных тканях человека не проводили, но потенциальное эти препараты и покровные мембраны ускоряют эпителизацию, ускоряют заживление раны. Так же авторами доказано, что использование аскорбиновой кислоты на облученных тканях крыс усиливало синтез коллагена, тем самым ускоряла заживление раны [45,51].

Отечественные авторы Довнар Р. И., Смотрин С. М. и др. разработали перевязочный материал, обладающий антибактериальными и противогрибковыми свойствами. В основе перевязочного материала - марлевый бинт, содержащий наночастицы серебра. Был проведен анализ антибактериальных свойств повязки и чувствительность к антибиотикам. Авторы выяснили, что наночистицы серебра обладают таким-же антибактериалным свойством как и антибиотиками [14].

H. Hodgson, D. Davidson, J. Guthrie , J. Guthrie и соавторы провели исследование гидроактивной раневой повязки в заживлении различных типов ран. По данным исследования данный перевязочный материал помог быстро, безболезненно и эффективно очистить раны и ускорить дальнейший процесс заживления[103].

Удачным оказался опыт применения гидроколлоидных повязок у пациентов с язвенными дефектами, травматическими повреждениями кожи, ожогами. По данным автора на 40 % сократилось время заживления поврежденных участков кожи с применение гипроколлоидных повязок по сравнению с традиционными методами лечения. Одним из преимуществ применения гидроколлоидных повязок является уменьшение боли при перевязках как у пациентов с ожогами, так и у пациентов с другими типами ран. Благодаря непроницаемой природе гидроколлоидов повязка полностью защищала раны от микроорганизмов, загрязняющих агентов, позволяла принимать душ [38].

Авторами статьи проведен обзор применения повязок Mepitel для различных типов ран. Результаты клинических исследований свидетельствуют о атравматических свойствах перевязочного материала[42,52,165].

В статье Blacklow S.O. описан перевязочный материал, который подходит как для острых ран, так и для хронических ран, например для гнойных диабетических ран. Изучаемый перевязочный материал - это активная адгезивная повязка, в ее основу входит теплочувствительных гидрогель, который являются механически активными, эластичными, жесткими, высокоадгезивными и антимикробными. Созданный исследователями из Wyss Institute for Biologically Inspired Engineering при Гарвардском университете, Harvard's John A. Paulson School for Engineering and Applied Sciences (SEAS) и McGill University, AADs может закрывать раны значительно быстрее, чем другие методы, также он предотвращает бактериальный рост без дополнительных аппаратов или стимулов. Авторы изобретения пытались воссоздать в перевязочном материале механизм заживления подобных механизму заживлению у развивающихся эмбрионов, чья кожа способна полностью заживать, не образуя рубцовой ткани. Чтобы имитировать сократительные силы,

которые стягивают кожные раны эмбриона, исследователи получили гибридный гидрогель, который начинает сжиматься при воздействии температуры тела и передает силу сжимающего компонента PNIPAm в нижележащую ткань через прочные связи между альгинатным гидрогелем и тканью. В качестве противомикробного действия в активную адгезивную повязку встроены наночастицы серебра. Исследователи протестировали новый перевязочный материал на участках кожи мыши и обнаружили, что он уменьшил размер области раны примерно на 45% по сравнению с почти неизменяемыми участками кожи в необработанных образцах, и закрытые раны быстрее, чем другие методы лечения, включая микрогели, хитозан, желатин и другие типы гидрогелей. Активная адгезивная повязка также не вызывала воспалительных или иммунных реакций, указывая на то, что она безопасна для использования в живых тканях [59].

1.3.2. Современные перевязочные материалы, используемые в ЛОР-практике.

Известно использование салфеток «Колетекс» при лечении детей с верхнечелюстными синуситами. В работе описан способ переноса лекарственного препарата на область воздействия при помощи фотофореза. Пациентам с острым и хроническим верхнечелюстным синуситом накладывали смоченные в физиологическом растворе салфетки «Колетекс» с различными препаратами (антисептики, гормональные и сосудистые препараты) под среднюю носовую раковину и на слизистую оболочку рта над Fossa Canini с обеих сторон, затем проводили лазерное облучение. Данная методика позволила сократить срок лечения верхнечелюстных синуситов на 1-2 дня. Однако в реконструктивной хирургии гортани и трахеи вышеописанные материалы ранее не использовались [43].

D.Nix и B. Hanks обследовали пациентов находящихся на продленной ИВЛ, с дальнейшей трахеостомией. В послеоперационном периоде область трахеостомы обрабатывали антисептиками и в дальнейшем использовали пенную повязку с барьерной пленкой (3M ™ Tegaderm ™) или обычные марлевые повязки-

контрольная группа, повязки меняли 2 раза в сутки. Исследуемая повязка хорошо впитывала экссудат, не вызывала мацераций вокруг трахеостомы, защищала от инфекции, являлась прокладкой между кожей и трахеостомической трубкой. В экономическом плане данная повязка оказалась эффективной-не требовала частых смен [94].

Одно из немногих упоминаний о современном перевязочном материале у больных с трахеостомами у авторов: Ann N.Hotter, Karen Warfield.

В качестве перевязочного средства использовалась салфетка Mesalt. Scott Healthcare. Inc., стерильная сухой 3А-дюймовой вискозной / полиэфирной тканевой ленты, пропитанной 15% хлоридом натрия, которой перевязывали область трахеостомы, срок действия салфетки зависел от объема раневого отделяемого. Вначале смена повязки производилась каждые 2-3 часа, далее интервал перевязок увеличивался. Благодаря вышеуказанной повязке экссудат хорошо впитывался, кожа вокруг не мацерировалась при перевязках и рана заживала быстрее [107].

Connie Y Kuo, Christopher T. и другие авторы применили материал Mepilex Ag после трахеостомий у детей. Из 134 исследуемых пациентов, 41 из них при перевязках трахеостом использовали перевязочный материал Mepilex Ag, остальные пациенты велись по стандартной методике. Во время перевязок у группы пациентов, которым производили перевязки трахеостом с материалом Mepilex Ag, никаких трофических расстройств вокруг трахеостомы не отмечалось. В контрольной группе в 11,8% случаев у пациентов во время перевязки отмечались трофические изменения кожи вокруг трахеостомы [117].

По данным исследования авторов Mehdi Ahmadinegad , Mohammad Reza и др. отличия применения абсорбирующей пенной повязкой и марлевой повязки для профилактики инфицирования трахеостомических ран практически нет. Из 80 пациентов у 11 имелась инфекция в области трахеостомы, из них у 7-в группе, где в качестве перевязочного материала использовалась марлевая повязка и у 4- в группе, где использовали абсорбирующую пенную повязку [48].

В отличии от комбустиологии, хирургии, дерматологии в послеоперационном периоде хирургии гортани и трахеи перевязочный материал воздействует на неоднородные ткани: на кожу, хрящевой каркас, подкожно-жировую клетчатку, мышцы, импланты – аллогенный хрящ, края раны, соприкасающиеся со слизистой оболочкой [19].

Поэтому в реконструктивной хирургии гортани и трахеи необходим такой перевязочный материал и способ воздействия, который будет влиять на слизистую оболочку, мягкие ткани и на имплантируемые структуры.

1.3.3. Способы интраоперационной доставки лекарственных препаратов в хирургии рубцового стеноза гортани.

При протяжённом сочетанном гортанно-трахеальном рубцовом стенозе наиболее широко применяется классический этапный метод хирургического лечения наружным доступом, заключающийся в иссечении рубцовой ткани суженного участка и формировании нового стойкого просвета. Эпителизация раневой поверхности проходит достаточно длительное время и представляет собой сложный динамический процесс, заключающийся в росте молодых клеток, сопровождаемый образованием соединительной ткани. Из-за склонности к послеоперационным рецидивам рубцов лечение порой длительное и трудное. Для поддержания сформированного послеоперационного просвета используются протезы различной конфигурации. Наиболее распространено длительное протезирование силиконовыми Т-образными трахеостомическими трубками [19,44,46].

Существуют различные варианты протезирования гортанно-трахеального просвета в раннем послеоперационном периоде. В литературе встречается описание силиконовых и латексных гидробаллонов, гемостатические тампоны из крупнопористой губки, пропитанные различными лекарственными препаратами [28]. Известен способ протезирования просвета у детей после ларингопластики силиконовым стентом, установленным таким образом, чтобы верхний его край располагается выше голосовых складок, а нижний ниже уровня стеноза на 0,5 см.

Стент прошивался сквозным П-образным швом через стенки гортани рассасывающимся материалом [30]. Так же используют биологический саморассасывающийся стент, который позволяет фиксировать и поддерживать просвет дыхательных путей. Размеры стента соответствуют форме просвета дыхательных путей и не требует хирургического вмешательства для его удаления [129]. Однако период его рассасывания может быть длительным, тем самым теряя свой объем он не обеспечивает достаточную дилатационную функцию.

Существует еще одно изобретение: «Способ реконструкции гортани» (патент RU № 2632529 от 07.09.2016). После ларингопластки в просвет гортани устанавливают стент-обтуратор с ирригационной системой, состоящей из: фрагмента поролона объемом, соответствующим просвету гортани; подключичного катетера «Луер» с внутренним диаметром 1,4 мм, длиной 18 см; напальчника или пальца резиновой перчатки; шовного материала. Предварительно в катетере ножницами делают перфорации для аспирации экссудата и введения в стент лекарственных препаратов в послеоперационном периоде. Поролоновый компонент прошивают подключичным катетером и упаковывают в палец резиновой перчатки или напальчник, оставляя конец катетера снаружи длиной 6-8 см, затем делают лигатуры для фиксации стента-обтуратора к коже шеи пациента в средней и нижней его частях. Затем формируют переднюю стенку гортани. Удаление стента-обтуратора из просвета гортани производится на 14 сутки в послеоперационном периоде при сформировавшемся просвете гортани [29]. Однако у данного изобретения есть недостатки, раневая поверхность контактирует с неорганической поверхностью тампона и так как тампон удаляется на 14 день с целью профилактики развития раневой инфекции необходимо постоянно вводить в тампон антисептические препараты.

1.4. Особенности раневого процесса после реконструктивных операций на гортани и трахеи.

1.4. 1. Заживление раневой поверхности трахеи.

По данным Выренковой Ю. Е. эпителизация раневой поверхности трахеи начинается с 5-х суток после операции. К 7-м суткам раневая поверхность полностью покрывается однорядным эпителиальным слоем. В подлежащих тканях сохраняются отрицательная реакция в виде расширенных, полнокровных кровеносных сосудов, скопления лейкоцитов. К 10-е суткам происходит дифференцировка клеточных элементов, вновь образованный эпителиальный слой становится многорядным. К 20-м суткам эпителиальный слой полностью покрывает раневую поверхность, клетки эпителия располагаются в несколько рядов (до 7). Под эпителием начинают образовываться соединительнотканные волокна. К 40-м суткам слизистая оболочка еще многорядная, в подслизистом слое большое количество поперечных и продольных эластических волокон, в подслизистом слое формируются железы[8].

Паршин В.Д., Выжигина М.А. отмечают, что в отличие от других регенерация эпителия слизистой оболочки трахеи и бронхов находится в условиях постоянной ее функции и инфицирования, поэтому заживление ран трахеи протекает более сложно. Наличие начального эпителиального покрытия еще не свидетельствует о том, что процесс регенерации стенки трахеи заканчивается. Это необходимо для регенерации подлежащих структур - соединительнотканного слоя, кровеносной и нервной систем. Любая грубая манипуляция в области трахеи, в период от 7 до 10 суток, приводит к разрыву эпителиального слоя, что замедляет и нарушает дальнейший процесс регенерации. Присоединение вторичной инфекции с ярко выраженной воспалительной реакцией ведет к разрастанию грануляционной и соединительной ткани с формированием грубого рубца и сужением просвета трахеи [26,144,145].

1.4.2. Микробиологическая картина трахеобронхиального дерева у больных с трахеостомой.

Большинство пациентов с ХСГТ приобрели это заболевание вторично в результате продленной ИВЛ [116]. Давление, оказываемое на слизистую оболочку трахеи манжетой эндотрахеальной трубки, приводит к раздражению, изъязвление и образование грануляционной ткани. Сама по себе грануляционная ткань является неотъемлемой частью процесса заживления ран и состоит из фибробластов, макрофагов, рыхлой соединительной ткани и новообразованных капилляров. Грануляционная ткань также часто встречается при протезировании гортанно-трахеального просвета после реконструктивных операций на гортани и трахее и при длительном канюленосительстве [21,67,93]. Исследования показали, что грануляционная ткань в просвете трахеи, развивающаяся после операции и стентирования дыхательных путей просвет, связана с увеличением бактериальных колоний [6,122,147]. В этих ситуациях развитие грануляционной ткани, по-видимому, является ответом на бактериальную инфекцию [150]. Обычно идентифицируемые аэробные микроорганизмы в грануляционных тканях трахеи — это Pseudomonas aeruginosa, Staphylococcus aureus, Streptococcus viridans, Haemophilus influenzae и Neisseria spp. [63,122,104]. Хотя эти микроорганизмы часто идентифицируются среди нормальной микрофлоры дыхательных путей, эти же микроорганизмы могут создавать проблемы при повреждении слизистой оболочки или ослаблении иммунной системы хозяина. На образование грануляционной ткани также сильно влияет собственная воспалительная реакция хозяина. Было показано, что антибиотики уменьшают местное воспаление и образование грануляционной ткани в трахее, вызванное микрофлорой [63,147,170]. Однако терапия антибиотиками не на 100% эффективна для

предотвращения или лечения грануляционной ткани трахеи. Это открытие можно объяснить развитием бактериальных биопленок.

Биопленки состоят из трехмерного комплекса бактерий в самостоятельно созданном внеклеточном матриксе из полисахаридов, нуклеиновых кислот и белка. Биопленки помогают бактериям выживать и продлевать инфекцию, позволяя прикрепляться к поверхности слизистых оболочек, обеспечивая стабильность, способствуя совместному использованию генофонда сообщества и обеспечивая устойчивость к иммунному ответу хозяина, что приводит к высокой степени устойчивости к антибиотикам [83,125]. Предыдущие исследования показали образование биопленки на внутренние и внешние поверхности эндотрахеальных трубок интубированных пациентов [73,171]. По данным исследования Kashif Mazhar и других авторов обнаружение биопленок и повышенного количества бактерий в сегменте стеноза дыхательных путей может указывать на патофизиологический процесс, аналогичный описанному при хроническом риносинусите, при котором бактериальные биопленки связаны с персистирующим воспалением и иммунным ответом хозяина [51,102]. Бактериальные биопленки могут быть потенциальная причина стойкого воспаления слизистой оболочки гортани и трахеи, вызывающая иммунный ответ хозяина с точки зрения гиперэкспрессии воспалительных маркеров, что затем способствует образованию грануляционной ткани трахеи и возможному стенозу гортани и трахеи [124].

В литературе сообщается, что частота инфицирования кожи после трахеостомии составляет от 0% до 63% [76,89]. Исследование Brook I. и его коллег показало, что 16% инфекций трахеостомической стомы были вызваны аэробными бактериями, 8% - анаэробными бактериями и 76% - комбинацией

аэробных и анаэробных бактерий наиболее часто выделяемыми штаммами были Peptostreptococci, Pseudomonas aeruginosa, Fusobacterium и Bacteriocides [64].

В исследовании Mehdi Ahmadinegad и других авторов, которые сравнивали эффективность марлевой и пенной салфетки после трахеостомий у 80 пациентов, частота инфицирования трахеостомы составила 13,75% (у 11 пациентов), где 7 пациентов (17,5%) в группе марли и 4 (10%) в группе пенной повязки. В микробных культурах пациентов в группе, где использовали марлевую салфетку(n=40), выявлены грамотрицательные нозокомиальные виды бактерий: Acinetobacter у 4(10%), Klebsiella у 2 (5%) и Pseudomonas aeruginosa у 1 (2,5%), тогда как в группе, где использовали пенные повязки(n=40), преобладали грамположительные бактерии: Staphylococcus epidermidis у 3 пациентов (7,5%) и Staphylococcus aureus у одного пациента (2,5%) [48].

По результатам исследования Кирасировой Е.А. и ее коллег при микробиологическом исследовании мазков со слизистой оболочки трахеи пациентов, госпитализированных для проведения реконструктивных хирургических вмешательств по поводу хронического стеноза гортани и трахеи различной этиологии, микрофлора имела смешанный характер. Высевали ассоциации грамположительных (S. aureus) и грамотрицательных (P. aeruginosa, Klebsiella spp.) бактерий как факультативно анаэробного, так и облигатно аэробного спектра. После экстренной трахеостомии преобладала условно-патогенная флора (S. aureus, K. oxytoca, S. sanguis), чувствительная к большинству тестируемых антибактериальных препаратов. Нозокомиальную микрофлору (P. aeruginosa, антибиотикорезистентные штаммы стафилококка, A. baumanii) выделяли в 26% случаев. По результатам микробиологического исследования у пациентов — хронических канюляров, наблюдавшихся амбулаторно, в 43 % случаев рост микрофлору не отмечался, в 26% случаев выделялась грамположительная транзиторная микрофлора — S. epidermidis, S. aureus. В 31% случаев выделялась условно-патогенная микрофлора — P. aeruginosa, A. baumanii, P. mirabilis и E. Coli, это было обусловлено отсутствием надлежащего ухода за ТС

и неадекватным протезированием, наличием продуктивного кашля, воспалительных изменений кожи вокруг ТС и рестеноза гортанно-трахеального просвета [18,120].

1.4.3. Особенности послеоперационного периоде в хирургии гортани и трахеи.

Одним из важных осложнений в хирургии гортани и трахеи являются воспалительные осложнения.

Наличие ТС повышает отделение слизистого секрета из неё, особенно в раннем послеоперационном периоде, смещение трахеостомической трубки при дыхании и откашливании секрета трахеи, это задерживает заживление и эпитализацию раневой поверхности, приводит к расхождению швов [101,112].

Воспалительные явления возникают и при длительном канюленосительстве вследствие ежедневной смены трахеостомической трубки и смещения её при дыхании, при откашливании происходит травматизация кожи вокруг ТС. Данные факторы приводят к хроническому воспалению мягких тканей вокруг ТС, росту грануляционной ткани [112].

Аналогичный механизм травмы структур гортани и трахеи возникает при длительном канюленосительстве, когда смещение трахеостомической трубки при дыхании и откашливании вызывает травму наружных и внутренних структур гортани. Данные факторы приводят к хроническому воспалению мягких тканей вокруг трахеостомы, росту грануляционной ткани [142, 164].

Стандартный подход к послеоперационному ведению ТС предполагает - использование марлевых салфеток, края которых имеют ворсинчатую структуру. Волокна марлевых салфеток адгезируются к раневой поверхности в области трахеостомы, и при смене наружной повязки происходит травматизация эпителиального слоя, процесс заживления замедляется, при этом пациент ощущает выраженный болевой синдром [107].

Таким образом, несмотря на многообразие способов ведения послеоперационных раневых поверхностей, вопросы применения новых

перевязочных материалов в реконструктивных хирургии гортани и трахеи освещены недостаточно. Разработка новых средств доставки лекарственных препаратов к послеоперационной области с помощью перевязочного материала с различными лекарственными препаратами, влияющими на репарацию послеоперационной раны, обосновывает актуальность данной работы.

ГЛАВА 2. Клиническая характеристика больных и методы исследования.

2.1 Общая характеристика обследуемых больных.

За 2018–2021 гг. в отделении реконструктивной хирургии полых органов шеи ГБУЗ «НИКИО им Л.И. Свержевского» ДЗМ обследован и пролечен 91 пациент с хроническим стенозом гортани и трахеи. Срок наблюдения пациентов составлял от 1 года до 3-х лет.

Возраст пациентов находился в пределах от 19 до 75 лет, среди них было 60 женщин (56%) и 31 мужчина (44 %). Средний возраст мужчин составлял 37,3 лет, средний возраст у женщин – 48,9 лет, то есть пациенты трудоспособного возраста.

Пациенты из поликлиник города Москвы и из других регионов РФ направлялись на очную или заочную консультацию в КДО НИКИО им.Л.И.Свержевского, после дообследования и коррекции сопутствующей патологии в плановом порядке поступали ЛОР-отделение для проведения хирургического лечения.

Этиологические факторы хронического рубцового стеноза гортани и трахеи представлены в **таблице 1**.

Таблица 1.

Этиология хронического стеноза гортани и трахеи.

Причины	Число пациентов	Процентное количество
Тяжелая сочетанная травма	17	19%
Двусторонний паралич гортани	30	33%
Постинтубационный рубцовый стеноз гортани и трахеи	33	36%
Ожоги гортани	4	4%
Гранулематоз с полиангиитом (Вегенера)	7	8%
Всего	**91**	**100%**

Из таблицы видно, что основными причинами хронического стеноза гортани и

трахеи являюся постинтубационный рубцовый стеноз и двусторонний паралич гортани.

В исследование были включены пациенты, нуждающиеся в хирургическом лечении:

1) пациенты с двусторонним параличом гортани различной этиологии;

2) пациенты с хроническим рубцовым стенозом гортани и трахеи – канюленосители;

3) пациенты с хроническим рубцовым стенозом гортани и трахеи без трахеостомы.

Основной причиной двустороннего паралича гортани у пациентов была струмэктомия, которую выполняли как по поводу доброкачественного заболевания щитовидной железы (n=23), так и по поводу злокачественных нообразований щитовидной железы (n=7).

Критерий исключения: пациенты с хроническим стенозом гортани и трахеи, не нуждающиеся в хирургическом лечении.

Пациенты были разделены на 2 группы в зависимости от используемого перевязочного материала: основную (I) и контрольную (II) группу.

Распределение пациентов по группам и полу представлена в таблице 2.

*Таблица 2***.**

Характеристика пациентов.

	Всего пациентов	**Мужчины**	**Женщины**	**Возраст (М±Б)**	**Всего пациентов**
I группа (основная)	50(55%)	16	34	46,9±9,3	91
II группа (контрольная)	41(45%)	15	26	32,9±8,6	

Из таблицы видно, что большую (66%) часть исследования составили женщины. Средний возраст пациентов I и II групп – 47 и 33 года соответственно, что является трудоспособным возрастом.

I группу (основную) составили 50 пациентов (19 – с ДПГ; 31 – с ХРСГТ), которым в качестве пред-, интра- и послеоперационного ведения раневых поверхностей использовали современные перевязочные материалы на основе АН. Пациенты I группы в зависимости от наличия ТС до РОГТ были распределены на подгруппы: 1А – пациенты с ДПГ и ТС до РОГТ (n=8), 1Б -пациенты с ДПГ без ТС до РОСГ (n=11), 1В – пациенты с ХРСГТ и ТС до РОГТ (n=27), 1Г – пациенты с ХРСГТ без ТС до РОГТ (n=4).

II группу составил 41 пациент (16 – с ДПГ; 25 –с ХРСГТ), которым в качестве пред-, интра- и послеоперационного лечения использована стандартная методика ведения с марлевыми салфетками и мазевыми композициями. Пациенты II группы также в зависимости от наличия ТС до РОГТ были разделены на подгруппы: 2А – пациенты с ДПГ и ТС до РОГТ (n=14), 2Б – пациенты с ДПГ, но без ТС до РОГТ (n=2); 2В - пациенты с ХРСГТ и ТС до РОГТ (n=21), 2Г- пациенты с ХРСГТ, но без ТС до РОГТ (n=4).

До оперативного лечения всем пациентам выполняли комплексное исследование:

- стандартное общеклиническое и лабораторное обследование, характеризующие общее состояние организма и дополнительные исследования по поводу сопутствующей патологии;

- осмотр области ТС, при этом отмечали: наличие воспалительных явлений мягких тканей вокруг ТС, рост грануляций, наличие рубцов (осложнений по поводу канюленосительства);

- эндоскопический осмотр гортани и трахеи;

- микробиологическое исследование отделяемого из горанно-трахеального просвета и из области ТС;

- цитологическое исследование мазков-отпечатков со слизистой оболочки трахеи и области трахеостомы.

Всем пациентам с ХРСГТ выполняли ларинготрахеопластику наружным доступом с иссечением рубцовых тканей с помощью холодных инструментов или с помощью шейвера-микродебридера с формированием просвета гортани и

трахеи. Следует отметить, что значительную часть пациентов с ХРСГТ представляли больные с гортанно-трахеальной атрезией (n=46), у которых отсутствовал или был частично разрушен участок хрящевого скелета, отсутствовал из-за грубого рубцового процесса физиологический просвет дыхательных путей и вследствие этого имелось разобщение гортани и трахеи с облитерацией просвета рубцовой тканью.

Целью операции - ларинготрахеопластики было формирование просвета гортанно-трахеального комплекса, создание, с помощью имплантации аллогенных материалов, жесткого хрящевого каркаса, способного выполнять опорную функцию и обеспечить пациентам физиологическое дыхание. Особенностью этих оперативных вмешательств было то, что в ходе операции формировались обширные раневые поверхности, для управляемого заживления которых, необходимо оптимальное консервативное лечение в соответствии с фазой раневого процесса.

Пациентам с ДПГ, у которых до РОГТ не было трахеостомы, выполняли одноэтапную операцию - трахеостомию и открытую ларингопластику, суть которой заключалась в удалении части голосовой складки, чаще справа вместе с правым черпаловидным хрящем, при этом раневой дефект закрывался перемещенной слизистой оболочкой из вестибулярного отдела гортани; пациентам, имеющим трахеостому до РОГТ, выполнили открытую ларингопластику по аналогичной методике.

Особенностью данной операции было то, что мы не рассекали гортань из-за риска рубцовой деформации в области передней комиссуры, а щитовидный хрящ рассекался до средней трети и раневой дефект после удаления черпаловидного хряща не всегда возможно полностью закрыть. Эта задача возлагалась на тампоны-обтураторы, которые поддерживали сформированный гортанно-трахеальный просвет.

Характеризуя пациентов, которые до РОГТ были с трахеостомой, можно сказать, что они нуждались в индивидуальном подходе к консервативному лечению, так как у них была не только отягощенная соматическая патология, но и

осложненный характер заживления послеоперационных ран, обусловленный предшествующими хирургическими вмешательствами. Осложняющими факторами были: наличие воспалительных явлений, грануляционной и рубцовой ткани в области трахеостомы и в гортанно-трахеальном просвете вследствие отсутствия достаточного ухода в предоперационном периоде; обильная и разнообразная микробная картина слизистой гортани и трахеи, в области трахеостомы; наличие гипоксии в предоперационном периоде у пациентов с двусторонним параличом гортани.

2.2. Методы исследования

Всем пациентам проводили общеклиническое и стандартное оториноларингологическое обследование.

Клинические исследования проведены на основе информированного согласия больных и в соответствии с международными этическими нормами ВОЗ (Женева, 1993).

Всем больным на догоспитальном этапе выполняли общеклиническое обследование, включающее консультации специалистов - терапевта, стоматолога, по необходимости другие специалисты - кардиолог, пульмонолог, эндокринолог; забор крови для выполнения клинического и биохимического анализа, коагулограммы, группы крови и резуса фактора, общеклинический анализ мочи; рентгенологическое исследование, включающее обзорные снимки грудной полости в прямой и боковой проекциях, КТ гортани и трахеи; электрокардиография, при необходимости ЭХО КГ.

При сборе анамнеза особое внимание обращали на сопутствующие заболевания: гипотиреоз, гипопаратиреоз, ожирение, сахарный диабет, артериальная гипертензия.

У пациентов с двусторонним параличом гортани после струмэктомии по поводу злокачественного заболевания щитовидной железы обращали внимание на объем лечения, проводилась ли химиотерапия, лечение радиоактивным йодом.

Осмотр ЛОР органов производили по общепринятой методике.

Особенностью инструментальных методов исследования было то, что фиксировались как характеристики стеноза (протяженность, степень стеноза), так и наружные локальные изменения в области предстоящей операции.

Перед хирургическим лечением осматривали область шеи, при этом отмечали: состояние кожи вокруг трахеостомы, размер трахеостомы, рост грануляций, наличие рубцов в области трахеостомы, размер трахеостомической трубки, дату ее установки, наличие трудностей при смене трахеостомической трубки, срок последней смены трахеостомической трубки. Внутренние структуры гортани и трахеи осматривали с помощью эндоскопического оборудования с обязательной видеофиксацией.

2.2.1. Цитологический метод исследования.

Одним из важных методов контроля течения раневого процесса является цитологическое исследование раневого экссудата. Метод доступен, позволяет объективно оценивать динамику заживления ран, влияние на процессы репарации лекарственной терапии.

Цитологическое исследование экссудата из области гортани и трахеи, из области трахеостомы производили по стандартной методике. Забор материал для исследования производили под контролем 70° эндоскопа, путем легкого соскоба с раневой поверхности гортани и трахеи, с раневой поверхности в области трахеостомы, с помощью стерильного универсального зонда (ЗГ Бу-«ЦМ+»). После высушивания фиксировали мазки фиксатором Майн-Грюнвальда или Лейшмана — 3 мин, далее окрашивали гематоксиллином-эозином.

Подсчет клеток производился под микроскопом с увеличением (10х40) в 10 произвольных полях. В мазках подсчитывали количество лейкоцитов и макрофагов, их соотношение отображало динамику раневого процесса и позволяло сравнить сроки заживления послеоперационных ран в обеих группах. При микроскопии также отмечали плазматические клетки, фибробласты, эпителиальные клетки, микроорганизмы, которые дополняли цитологическую картину раневого отделяемого.

Забор биоматериала для цитологического исследования из области гортани и трахеи производили на 1-е, 3-е, 5-е, 6-7-е, 8-9-е, 11-е сутки после хирургического лечения. Забор раневого отделяемого из области гортани и трахеи для цитологического исследования производили с момента удаления или смены тампона-обтуратора и при смене трахеостомической трубки. Забора раневого отделяемого из области ТС производили на 1-е ,3-е, 5-6-е, 7-8-е, 9-е, 11-12-е сутки после хирургического лечения при смене наружной повязки после удаления повязки, не обрабатывая предварительно раневую поверхность.

2.2.2. Микробиологический метод исследования.

Для оценки течения раневого процесса и для выявления роли микробного фактора, определения сроков очищения патологического очага проводили бактериологический контроль отделяемого из раны. Микробиологические исследования выполняли в Диагностическом центре (Центр лабораторных исследований) ДЗМ.Выделение и идентификация микроорганизмов осуществляли общепринятыми бактериологическими методами (Приказ МЗ СССР № 535 от 22 апреля 1985 года "Об унификации микробиологических-бактериологических методов исследования, применяемых в клинико-диагностических лабораториях лечебно- профилактических учреждений").

Бактериологическое исследование включало качественное и количественное изучение микрофлоры. Исследование позволяло также судить об эффективности перевязочного материала: результаты повторного бактериологического контроля ран (каждые третьи - четвертые сутки) на фоне проводимого лечения сравнивали с исходными показателями и данными до применения перевязочного материала или оперативного лечения.

У пациентов с ТС до РОГТ перед оперативным вмешательством микробиологическое исследование из трахеи и области трахеостомы брали до оперативного вмешательства и на 3-е, 7-е сутки после реконструктивной операции на гортани и трахее. Забор биоматериала из трахеи производили после удаления трахеостомической трубки под контролем 70° эндоскопа путем легкого

касания слизистой оболочки трахеи стерильным зондом. Забор биоматериала из области ТС производили после удаления трахеостомической трубки и наружной повязки проводя стерильным зондом по краю трахеостомического отверстия.

У пациентов без трахеостомы до РОГТ забор биоматериала для микробиологического исследования выполняли на 3-е, 7-е сутки после хирургического лечения. Время от забора материала до доставки в лабораторию составляло не более 40 минут.

Для исследования качественного состава микроорганизмов производили получение чистой культуры методом посева раневого отделяемого на различные среды: Columbia агар с 5% (об/об) бараньей крови, шоколадный агар на основе Trypcase Soy Agar, Sabouraud Agar (все питательные основы и среды – производства “bioMerieux”, Франция), BBLÒ StaphylococcusAgar No. 110 (“Becton Dickinson”, США). Посевы инкубировали в термостате при температуре 37°С и 28°С в течение 20 часов.

Выросшие колонии микроорганизмов изучали макро- и микроскопически, подсчитывали количество колоний каждого типа.

Идентификация выделенных культур выполняли с помощью диагностических тест-систем типа API и ID на приборной линии “ATB Expression” (“bioMerieux”, Франция). Чувствительность выделенных культур к антибиотикам оценивали на среде Mueller – Hinton II (“bioMerieux”, Франция) посредством дискодиффузионного теста по Керби – Бауэру в аранжировке NCCLS (1988) с использованием стандартных дисков и диспенсеров типа Sensi – Disc Ò (“Becton Dickinson”, США).

Таким образом, особенностью микробиоты является то, что вегетирующие её состав микроорганизмы довольно часто выделяются в виде микробных ассоциаций. Поэтому на практике целесообразно проводить определение чувствительности сразу всей микробной ассоциации и лишь при необходимости выделять отдельные культуры для определения индивидуальной чувствительности. Для оценки антибиотикорезистентности всей ассоциации по

общепринятым методикам затрачивается 48 ч, а при разделении ассоциации на отдельные культуры — 72-96 ч.

2.2.3. Инструментальные методы обследования
Эндоскопическое исследование

Эндоскопическое исследование выполняли всем больным в первые сутки поступления пациента в стационар, а также в динамике - до полного купирования воспалительных процессов в гортани и трахеи.

В течение всего периода наблюдения пациентов производился эндоскопический осмотр гортанно-трахеальных структур:

- в дооперационном периоде отмечались: состояние слизистой оболочки гортанно-трахеальной области, состояние отделяемого, его характер, динамика воспалительных явлений;

- в раннем послеоперационном периоде, в первые 3-5 суток после хирургического лечения, производили эндоскопический осмотр гортани для визуализации уровня нахождения тампона - обтуратора, а также производили эндоскопический осмотр трахеи гибким эндоскопом через трахеостомическую трубку для оценки проходимости .

- после удаления тампона – обтуратора с 3-5 суток ежедневно производили осмотр гортани и трахеи через трахеостому и осмотр гортани при прямой ларингоскопии. Оценивали состояние слизистой оболочки гортани и трахеи, процесс заживления раневой поверхности, состояние отделяемого и его характер, динамику воспалительных явлений.

- после выписки из стационара с 7-10 суток производили динамический эндоскопический осмотр гортани и трахеи. Оценивали состояния голосового и подскладкового отделов гортани и шейного отдела трахеи в процессе лечения, эпителизацию раневой поверхности гортани и трахеи, влияния трахеостомической трубки на слизистую оболочку гортани и трахеи.

Первые 2 недели после выписки из стационара эндоскопический осмотр гортани и трахеи производили 2 раза в неделю. Далее в течение 3 месяцев осмотр

производили 1 раз в неделю, затем 3-6 месяцев эндоскопический осмотр производили 1 раз в 2 недели, а в последующие 7-12 месяцев осмотр производили 1 раз в месяц.

Оборудование.

Эндоскопическое исследование выполняли с помощью эндоскопической стойки, 70 º эндоскопа, 90 º жесткого эндоскопа и гибкого эндоскопа (с каналом и без канала) Karl Chtorz дл.23 см, Д 5,2 мм и дл.34 см, Д 3,7 мм.



Рисунок 1.*Эндоскопическая стойка Karl Storz.*



Рисунок 2. *Гибкие эндоскопы. Жесткий эндоскоп с углом 90° и углом 70°.*

Методика исследования

Перед оперативным вмешательством все пациентам выполняли прямую ларингоскопию. Осмотр выполняли с помощью жесткого 90° эндоскопа или гибким эндоскопом.

Видеоларингоскопический осмотр позволял нам детально оценить все структуры гортани, подвижность голосовых складок, ширину голосовой щели, определяли степень стеноза гортани, конфигурацию голосовой щели при фонации и дыхании, состояние слизистой оболочки и сосудистый рисунок, при возможности состояние подскладкового отдела гортани. Данное исследование позволило зафиксировать изображение с помощью видеотехники для последующего анализа и архивирования. Исследование проводили с помощью жесткого телеларингофарингоскопа фирмы «KarlStorz» со встроенной оптикой HOPKINS с углом зрения 90˚ и 4-х кратным увеличением, изображение выводилось на монитор с возможностью видеодокументирования.



Рисунок 3. *Видеоларингоскопический осмотр гортани.*

Трансназальная эндофиброларинготрахеоскопия. Исследование проводили

при помощи гибкого фиброларингоскопа фирмы «KarlStorz» с рабочей длинной 23 см, наружным диаметром 5,2 мм и диаметром рабочего канала 2,3 мм. Для проведения данного исследования также использовали фиброларингоскоп с рабочей длинной 34 см, наружным диаметром 3,2 мм и диаметром рабочего канала 1,5 мм, результаты фиксировали на цифровом носителе. Это позволяло вести динамическое наблюдение за процессом заживления мягких тканей в зоне операции и оценивать эффективность проведенного хирургического вмешательства в раннем и отдаленном послеоперационном периоде.

Всем пациентам с трахеостомой выполняли осмотр гортани и трахея через инверсию. Вначале осматривали трахею гибким эндоскопом через трахеостомическую трубку для оценки дистальных отделов трахеи. После удаления трахеостомической трубки 70 * эндоскопом выполняли осмотр гортани до свободного края надгортанника, трахеи на уровне трахеостомы и в дистальных отделах. Осмотр гортани и трахеи через трахеостому представлен на рисунке 4.

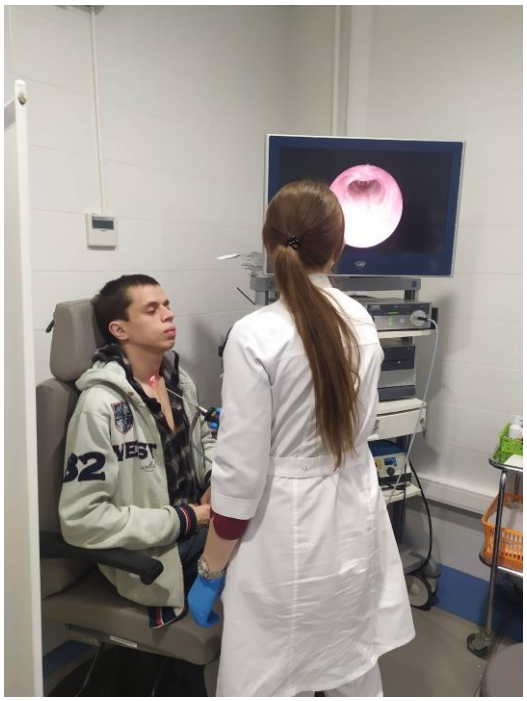

Рисунок 4. *Эндоскопический осмотр гортани и трахеи через трахеостому.*

При эндоскопическом осмотре в дооперационном периоде оценивали: ширину просвета и состояние слизистой оболочки подскладкового отдела гортани и трахеи на всем протяжении; распространенность и уровень стеноза гортани и

трахеи, наличие эрозий, грануляционных разрастаний слизистой оболочки, инфильтратов или рубцовых изменений мягких тканей трахеи и подскладкового отдела гортани.

Для оценки состояния гортани и трахеи в послеоперационном периоде исследование проводили трансназально или трансорально и ретроградно через трахеостому. В раннем послеоперационном периоде после удаления тампона-обтуратора ежедневно оценивали ширину голосовой щели, наличие реактивных явлений в послеоперационной области и характер заживления послеоперационной раны, состоятельность запирательной функции гортани. Исследование проводили в динамике для контроля состояния голосового и подскладкового отделов гортани и шейного отдела трахеи в процессе лечения, влияния трахеостомической трубки на слизистую оболочку гортани и трахеи.

2.3. Фотодокументация.

Фотографии помогают сравнивать и сохранять информацию о ранах, могут быть использованы при каждой смене повязки, и особенно полезны при попытке передать детали раны другому практикующему врачу. Медицинская фотография широко используется в хирургической практике, это позволяет зафиксировать рану и в дальнейшем проследить динамику заживления раны.

Помимо стационарного фотоочета течения, при наличии у пациента фотоаппарата или телефона с хорошим качеством камеры доступно удаленное ведение ран и контроль при возникновении осложнений.

Фотографии области трахеостомы пациентам с трахеостомой до РОГТ производили до оперативного лечения, на 1-е, 3-и, 5-е, 7-е сутки после оперативного лечения в амбулаторных условиях; 11-е сутки, через 2 недели после оперативного лечения-на повторном осмотре в амбулаторных условиях. Пациенты, которые проживали в дальних регионах России и не имели озможности приезжать на динамические осмотры, фотографировали область трахеостомы с установленной трахеостомической трубкой и без нее

самостоятельно и отправляли фотографии по электронной почте. При локальных изменения в области ТС консервативное лечение корректировали.

Фотографии области трахеостомы пациентам без ТС производили на 1-е, 3-и, 5-е, 7-е сутки после оперативного лечения в амбулаторных условиях; 11-е сутки, через 2 недели после оперативного лечения-на повторном осмотре в амбулаторных условиях. А также удаленно производился контроль состояния области трахеостомы с помощью фотоотчета пациентов.

Таким образом, фотографии области ТС позволяют отслеживать динамику раневого процесса даже удаленно, производить коррекцию консервативного лечения также удаленно.

2.4.Критерии эффективности проведенного комплексного лечения пациентов с хроническим стенозом гортани и трахеи, двусторонним параличом гортани.

Результат хирургического лечения в послеоперационном периоде оценивали при помощи динамического эндоскопического контроля, который позволял, при выявлении послеоперационных осложнений проводить эндоскопические манипуляции с целью своевременной коррекции оптимального просвета гортани и оптимизации процесса заживления послеоперационной области.

Для оценки разработанной нами тактики обследования и лечения этой категории больных мы использовали следующие критерии эффективности:

1. Отсутствие послеоперационных осложнений (выраженная гиперемия, длительный отек слизистой оболочки гортани, грануляционные разрастания мягких тканей в области трахеостомы, в просвете гортани и трахеи, выраженного отека и гиперемии в области мягких тканей в области трахеостомы, формирование рубцовых мембран гортани, рубцовая деформация шейного отдела трахеи);

2. Наличие адекватного просвета голосового отдела гортани и трахеи при эндоскопическом осмотре;

3. Данные микробиологического и цитологического исследования на этапах лечения;

4. Сроки деканюляции (от момента проведения хирургического лечения до деканюляции пациента с двусторонним параличом гортани – оптимальным результатом считали деканюляцию пациентов в течение 2-3 недель после операции, пациентов с рубцовым стенозом гортани и трахеи- 6-12 месяцев);

5. Длительность стационарного лечения (оптимальной длительностью госпитализации пациентов являлся срок не более 7-9 к/дней);

6. Реоперации (необходимость в повторном хирургическом вмешательстве при рестенозе гортанно-трахеального просвета в отдаленном периоде).

2.5. Статистическая обработка результатов.

Полученные в результате исследований материалы подвергались статистическому анализу. Средние выборочные значения количественных признаков приведены в тексте в виде в виде M ± m, где M — среднее арифметическое вариационного ряда, m – средняя ошибка среднего арифмитического. Достоверность различий параметров оценивалась по критериям: Стьюдента, Краскрера Уолесса.

При всех подсчетах минимально достоверным считали различия $p<0,05$

Вначале проводилась оценка нормальности распределения с помощью критериев Shapiro – Wilk, Колмагорова – Смирнова. В случае отклонения распределения признаков от нормального для определения статистической достоверности различий использововались непараметрические аналоги дисперсионного анализа - критерий Краскера Уолесса. При нормальном распределении изучаемых величин применяли параметрический метод анализа - критерий Стьюдента.

Для расчетов использовалась программа Microsoft Ofice 2010 (Exel), с включенным «пакетом», предназначенным для проведения статистического анализа.

ГЛАВА 3. Способ доставки лекарственных препаратов к раневой поверхности после реконструктивных операций на гортани и трахее с помощью нового перевязочного материала на основе альгината натрия и средств интраоперационного протезирования гортанно-трахеального просвета.

Необходимость разработки новых способов доставки лекарственных препаратов к раневой поверхности после реконструктивных операций на гортани и трахеи вызвана новыми условиями стационарного и амбулаторного этапа лечения больных.

Во - первых, поступающие на этапное хирургическое лечение пациенты должны быть полностью подготовлены к операции «день в день» или на следующий день. Наличие воспалительных явлений в области операции является противопоказанием для оперативного вмешательства. Во- вторых из-за сокращения койко-дня увеличивается период амбулаторного наблюдения и долечивания пациента.

Исходя из этих положений, мы разработали алгоритм ведения больных с новым перевязочным материалом, который будет длительно высвобождать лекарственные препараты, не вызывать трудностей при перевязках в амбулаторных условиях, не травмировать раневую поверхность в течение всего периода заживления послеоперационной раны. Этим требованиям отвечал биополимер - альгинат натрия. Альгинат натрия это природный биологически активный препарат, получаемый из бурых морских водорослей семейства ламинарии, содержит большое количество необходимых микроэлементов (медь, цинк, селен, кальций и т.д.), способствует регенерации тканей, стимулирует процесс заживления, обладает гемостатическим действием. За счет набухания и биодеградации полимера происходит дозированное высвобождение запаянного лекарственного средства, поэтому препарат действует в течение длительного времени.

3.1. Ведение раны после реконструктивной операции на гортани и трахее.

Стандартное ведение раны после трахеостомии и\или реконструктивной операции на гортани и трахее заключается в обработке кожи вокруг трахеостомы растворами антисептиков (Мирамистин, перекись водорода), перевязке марлевыми салфетками с мазевыми компонентами (Левомеколь, Метилурациловая, Гепариновая, содержащие кортикостероиды). Смену наружной повязки производили в среднем 2-3 раза в сутки в зависимости от степени загрязнения повязки, наиболее обильное раневое отделяемое отмечалось в первые трое суток после операции.

Данная схема консервативного лечения имеет *ряд недостатков*. Во-первых, вследствие адгезии марлевых волокон к раневой поверхности травмируется тонкий эпителиальный слой, что усиливает болевой синдром при перевязках и влияет на ход регенерации послеоперационной раны. Во-вторых, воздействие мазевого компонента на кожу может вызывать контактный дерматит, аллергическую или воспалительную реакцию, при этом происходит раздражение, мацерация, локальное воспаление кожи вокруг ТС, что также негативно влияет на процесс регенерации послеоперационной раны.

Перевязочный материал на основе альгината натрия.

Учитывая вышеуказанные недостатки марлевого перевязочного материала в лечении больных ХСГТ, мы использовали готовый, клинически исследованный перевязочный материал на основе АН, в который импрегнированы различные лекарственные препараты (готовая салфетка) (*рисунок 5 А,Б*). Перед перевязкой и при высыхании салфетки её смачивали физиологическим раствором. Перевязку ТС (смену повязки) производили в утреннее время 1 раз в сутки.

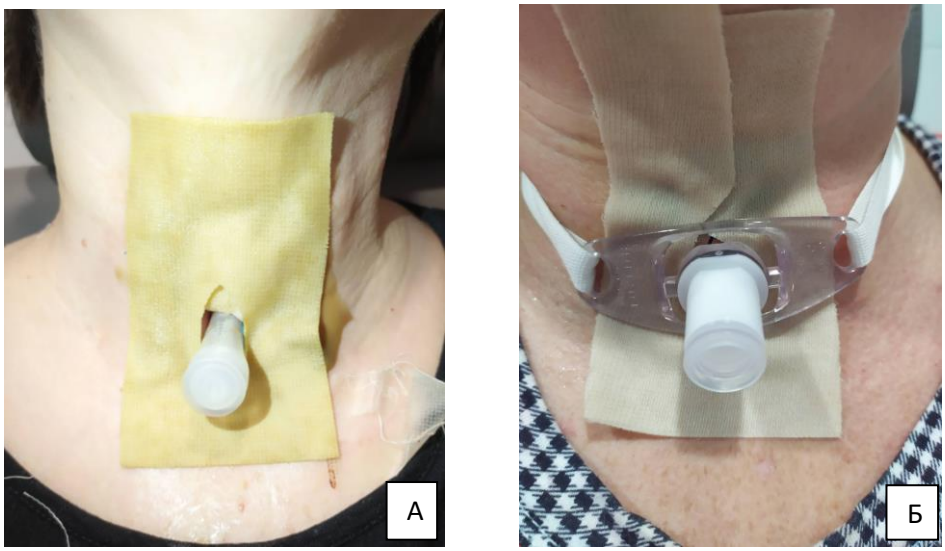

Рисунок 5. *А-перевязка области ТС с готовой салфеткой на основе АН, просвет гортани и трахеи которой протезирован на Т-образной трубке; Б-перевязка области ТС с готовой салфеткой на основе АН пациентки с трахеостомической трубкой из термопластического материала (ПВХ).*

Мы разработали схему послеоперационного ведения пациентов с использованием перевязочного материала на основе АН:

- с 1 по 3 сутки после РОГТ производили перевязку области ТС с готовой салфеткой на основе АН с диоксидином и лидокаином для обезболивающего и противовоспалительного действия;

- с 4 по 6 сутки производили перевязку области ТС с готовой салфеткой на основе АН с деринатом натрия для иммуномодуляции раны;

- с 7 по 9 сутки - перевязки с готовой салфеткой на основе АН с мексидолом для стимуляции репаративных процессов в ране.

По данной схеме пролечено 15 пациентов, из них 7 - с ДПГ,8 - с ХРСГТ.

При использовании данной схемы консервативного лечения с применением перевязочного материала на основе АН после РОГТ отмечено, что пациенты не предъявляли жалобы на болевые ощущения, салфетка хорошо впитывала раневое отделяемое и, как следствие, снижалась частота перевязок, ускорялась репарация раневой поверхности в области ТС за счет длительного воздействия лекарственных препаратов.

Однако данный перевязочный материал требовал постоянного увлажнения, для постоянного высвобождения лекарственных препаратом. Учитывая этот недостаток, нами была разработан перевязочный материал, в состав которой входит гидрогель (альгинат натрия) с импрегнированными в него лекарственными препаратами - оригинальная гидрогелевая салфетка На разработанный перевязочный материал на основе альгината натрия получен патент на изобретение РФ (RU 2739122 C1 от 21.12.2020: «Способ послеоперационного ведения пациентов с трахеостомой и гидрогелевая салфетка для его осуществления»). Салфетка на тканевой основе состоит из 100% хлопка с хорошей воздухопроницаемостью. На ее поверхность нанесен гидрогель (альгинат натрия), в состав которого входят лекарственные вещества – диоксидин 1% и деринат натрия 0,25% (*рисунок 6, 7 А,Б,В*).

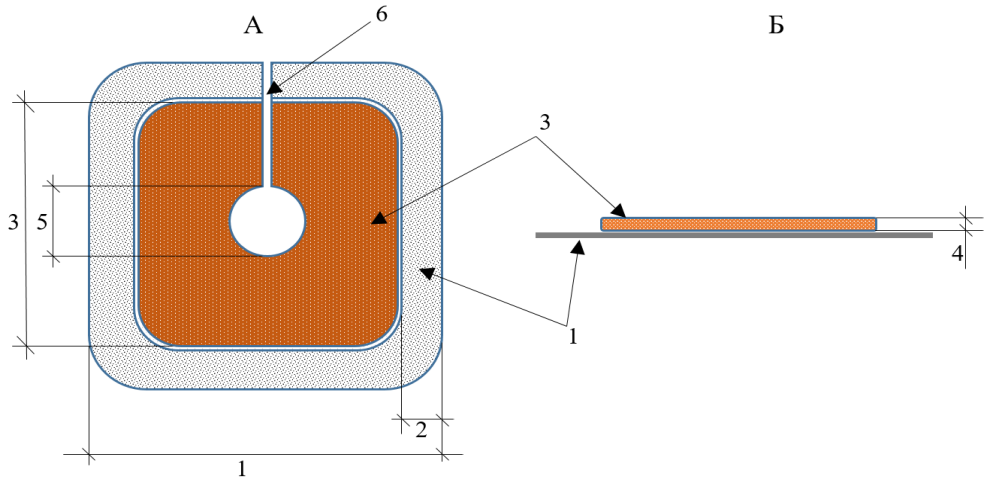

Рисунок 6. *Оригинальная гидрогелевая салфетка. А – вид спереди, Б – вид сбоку.*

1 - тканевая основа 100 х 100 мм. 2 - клеящая поверхность шириной 20 мм. 3 - слой гидрогеля 80х80 мм. 4 - толщина гидрогеля 5 мм. 5 - круглое отверстие диаметром 20 мм. 6 – разрез.

Выбор указанных препаратов обусловлен: антибактериальным действием диоксидина; противовоспалительным, репаративным и регенераторным действием дерината натрия. Также деринат натрия активизирует противовирусный, противогрибковый и противомикробный иммунитет,

нормализует состояние тканей при дистрофических изменениях сосудистого генеза.







Рисунок 7. *А, Б –оригинальная салфетка на основе АН; В-перевязка трахеостомы с оригинальной салфеткой.*

Салфетка в центре имеет круглое отверстие и разрез с одной стороны, благодаря чему она легко устанавливается так, что трахеостомическая трубка проходит через круглое отверстие. По краям салфетки нанесена гипоаллергенная клейкая основа, с помощью которой салфетка надежно фиксируется к коже.

Слой гидрогеля соприкасаясь с раневой поверхностью, создает влажную среду, не позволяет ране высыхать и гибнуть здоровым клеткам на ее дне. Если рана "мокнущая", излишняя жидкость также переходит в гелевую основу, сохраняя оптимальные условия для заживления. Альгинат натрия помимо полезных свойств, выполняет функцию носителя лекарственных препаратов

(диоксидин и деринат натрия), которые обладают антисептическими, противовоспалительными, регенерирующими свойствами. За счет набухания геля происходит дозированное высвобождение импрегнированных лекарственных средств, поэтому препараты действуют в течение длительного времени до следующей перевязки, что дает возможность пролонгировать терапевтический эффект. За счет своей невысокой механической плотности гель атравматично контактирует с поверхностью. Все это делает рану менее болезненной, ослабляет зуд при заживлении, исключает травматизацию эпителизирующихся краев раны и область швов при перевязках.

Алгоритм использования оригинальной гидрогелевой салфетки и готового перевязочного материала на АН будет описан в следующей главе.

Таким образом, указанная комбинация лекарственных препаратов и последовательность перевязок позволила:

- ускорить эпителизацию раневой поверхности;
- снизить риск инфицирования ран;
- безболезненно и атравматично выполнять перевязки;
- повысить комфорт пациентов при перевязках.

3.2. Способы протезирования сформированного гортанно-трахеального просвета в интра- и раннем послеоперационном периоде.

Цель протезирования гортанно-трахеального просвета:

-поддержание и дилатация сформированного во время оперативного лечения просвета гортани и трахеи;

- формирование анатомической формы просвета гортани и трахеи;

- ускорить эпителизацию раневых поверхностей.

По опробованной схеме для этих целей в интра- и послеоперационном периоде использовали эластический тампон (пальцевой тампон с поролоном, пропитанный антисептиком – Мирамистином) (*рисунок 8*). Эластический тампон устанавливали интраоперационно в сформированный гортанно-трахеальный просвет и фиксировали к трахеостомической трубке. Срок протезирования на

пальцевом тампоне составляет от 3-х до 5 суток, смена тампона производился 1 раз в 2 дня.

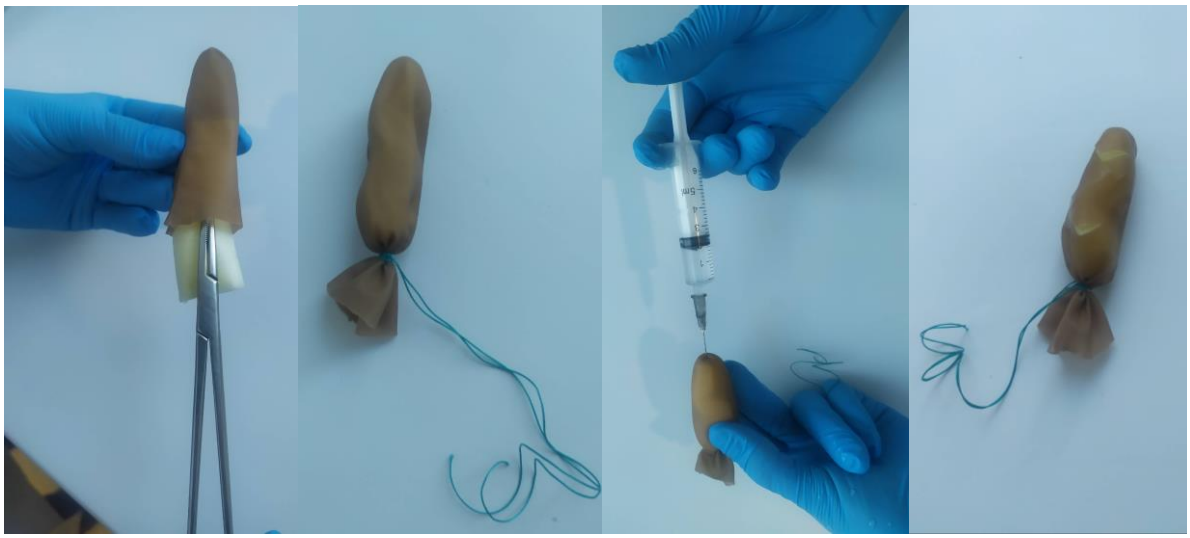

Рисунок 8. *Этапы изготовление эластического тампона*.

Указанный метод протезирования имеет *ряд недостатков*:

-возможна аллергическая реакция на латекс;

-в процессе протезирования меняются размеры тампона, что отрицательно сказывается на его опорной функции;

-эластический тампон (тампон Merocel) нуждается в частой смене – 1 раз в 2 дня;

-вероятно бактериальное загрязнение поролона.

Для протезирования гортанно-трахеального просвета мы выбрали тампон на основе альгината натрия с диоксидином в качестве антисептика.

На первом этапе исследования высокоструктурированный гидрогель с диоксилином помещали в пальцевую часть латексной перчатки. Размер тампона варьировал в зависимости от необходимого объема гортани и трахеи. При установке тампона отмечали его размеры (продольный и поперечный), тампон перевязывали нитью и перфорировали (*рисунок 9 А, Б).*

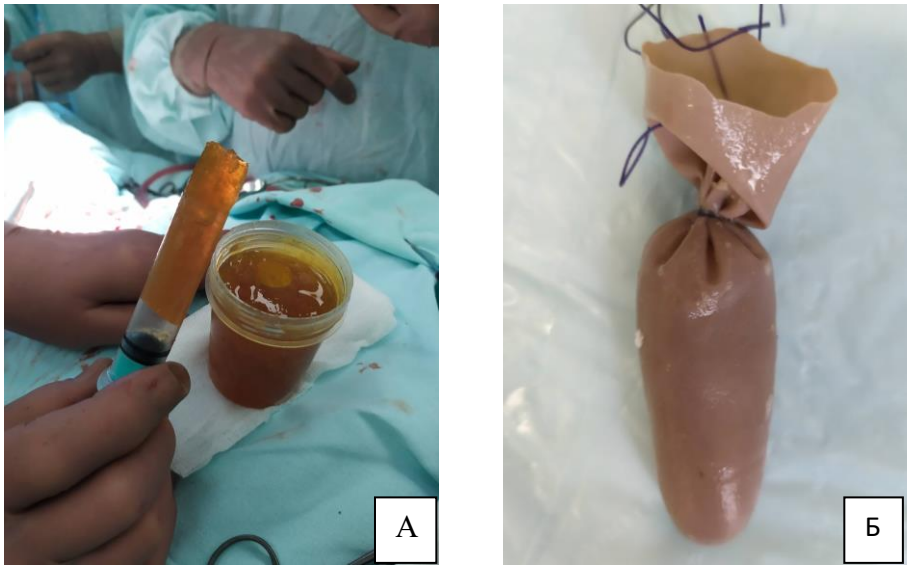

Рисунок 9. *А – высокоструктурированный гидрогель с диоксидином, Б - гидрогелевый тампон, В – гидрогелевый тампон в сформированном гортанно-трахеальном просвете.*

После формирования гортанно-трахеального просвета устанавливали тампон и фиксировали к трахеостомической трубке (*рисунок 10 А, Б, 11 А, Б*).

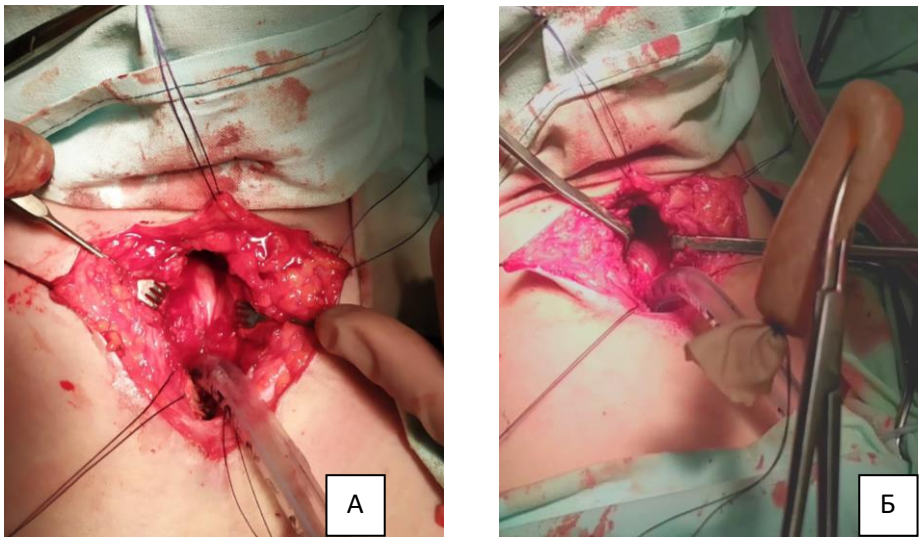

Рисунок 10. А, Б - раневая поверхность сформированного гортанно-трахеального просвета.

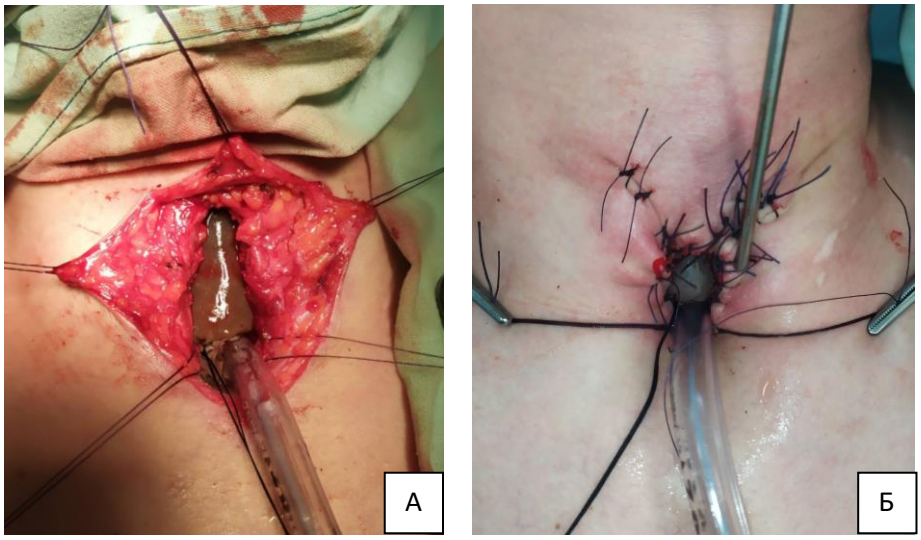

Рисунок 11. *А, Б - гидрогелевый тампон в сформированном просвете гортани и трахеи.*

Срок протезирования гортанно-трахеального просвета на гидрогелевом тампоне составлял от 3-х до 5 суток. После удаления гидрогелевого тампона производили его замеры и отметили, что он сохраняет прежние объемы (продольный и поперечный размер), не вызывал дискомфорта у пациента при глотании, не вызывал пролежней раневых поверхностей гортани и трахеи.

На втором этапе исследования для активного воздействия лекарственных составляющих на раневую поверхность мы изобрели оригинальный гидрогелевый тампон и получили патент РФ на изобретение (RU2735055C1 РФ от 27.10.2020: «Гидрогелевый тампон для послеоперационного протезирования сформированного гортанно-трахеального просвета у пациентов с гортанно-трахеальным стенозом и способ протезирования»).

Оригинальный гидрогелевый тампон состоит из оксицеллюлозной губки в форме прямого цилиндра диаметром 5 мм и длиной 40 мм. С одной стороны к губке прикреплены две капроновые нити длиной 10 см, которые необходимы для фиксации тампона к трахеостомической трубке. Оксицеллюлозная губка пропитана и покрыта гидрогелем, основой которого является альгинат натрия. Толщина покрытия гидрогеля вокруг губки составляет 5 мм (*рисунок 12,13*).

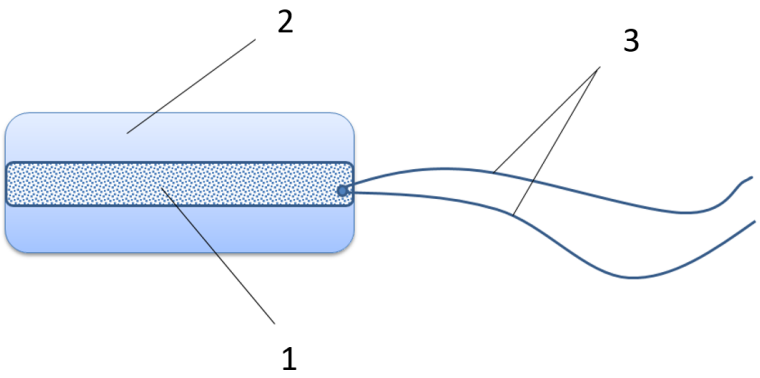

Рисунок 12. *Схема оригинального гидрогелевого тампона. 1 - оксицеллюлозная губка; 2 - гидрогель (альгинат натрия); 3 - капроновая нить.*



Рисунок 13. *Оригинальный гидрогелевый тампон.*

Пациентам после реконструктивных операций на гортани и трахее устанавливали в сформированный гортанно- трахеальный просвет и фиксировали к трахеостомической трубке (*рисунок 14).*

Диаметр тампона соответствовал размеру 5 или 10 мл шприцам.

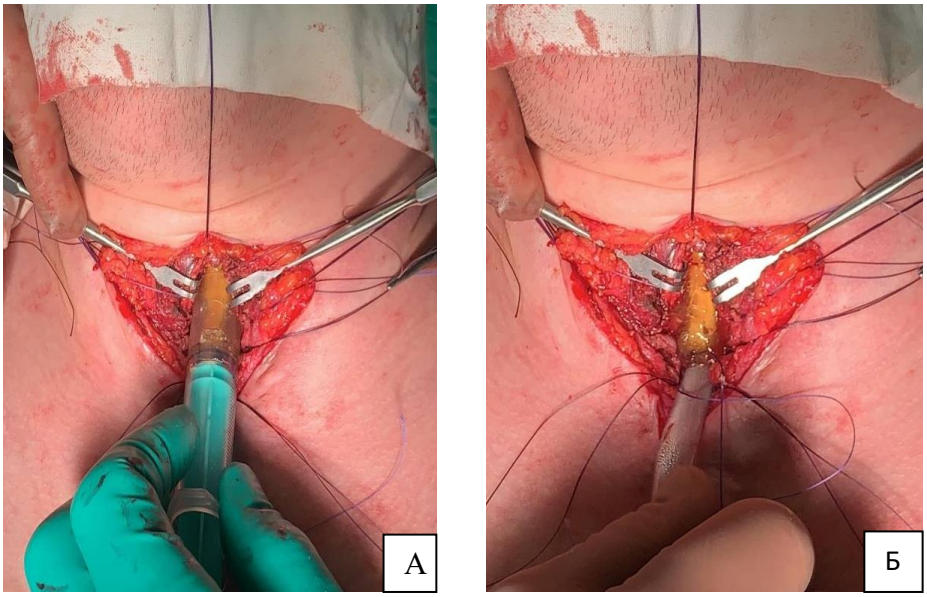

Рисунок 14. *А-введение оригинального гидрогелевого тампона в просвет гортани и трахеи интраоперационно; Б- оригинальный гидрогелевый тампон в просвете гортани и трахеи.*

Таким образом, применение вышеуказанного гидрогелевого тампона позволило:

- осуществить дилатацию просвета гортани и трахеи;
- воздействовать на эпителизацию раневой поверхности в послеоперационной области;
- ускорить заживление послеоперационной раны;
- сократить срок пребывания пациента в стационаре.

Предложенный способ доставки лекарственных препаратов к раневым поверхностям после реконструктивных операций на гортани и трахее комплексно воздействует на все затронутые во время операции структуры, в течение длительного времени. Перевязочные материалы данной группы подходят для подготовки области трахеостомы к предстоящей операции. Повязки на основе альгината натрия, в зависимости от импрегнированного лекарственного вещества, воздействуют на каждый этап раневого процесса.

ГЛАВА 4. Результаты собственного исследования.

4.1. Алгоритм лечения пациентов основной группы с новым перевязочным материалом.

Предоперационное лечение.

В предоперационном периоде у 42% пациентов (n=21) основной группы в области трахеостомы отмечались воспалительные явления: гиперемия и отек мягких тканей вокруг трахеостомы, болезненность при пальпации мягких тканей, рост грануляционной ткани в области трахеостомы и кровотечения при их травме. В связи с этим консервативное лечение раны пациенты получали еще до оперативного лечения. Перед началом лечения выполняли забор биоматериала для микробиологического исследования и удаляли грануляционную ткань из области трахеостомы.

На данном этапе лечения использовали готовый, клинически апробированный материал на основе альгината натрия с различными препаратами. В зависимости от стадии раневого процесса в состав повязки входили антисептик и антиоксидант. Условно лечение было подразделено на 2 этапа.

На первом этапе лечения использовали готовые салфентки на основе альгината натрия с антисептиком (диоксидин и лидокаин). Задача перевязочного материала на данном этапе - воздействие на фазу воспаления: купирование воспалительных явлений и болевого синдрома, санация раневой поверхности, перевод хронического течения раневого процесса в острое. Перевязки производили в течение 5 дней до регресса воспалительных явлений.

На втором этапе предоперационного лечения при наличии раневого дефекта и продолжающего вялотекущего воспаления использовали оригинальную салфетку на основе альгината натрия с мексидолом (антиоксидант). На данном этапе перевязочный материал воздействует на пролиферативную фазу раневого процесса. Перевязки производили в течение 3 дней до заживления раневой

поверхности, исчезновения объективных и субъективных признаков воспаления (отек, гиперемия, экссудация, боль).

Перевязки производили ежедневно после обработки области трахеостомы физиологическим раствором. В течение дня готовую салфетку увлажняли физиологическим раствором для постоянного лечебного действия перевязочного материала, оригинальная гидрогелевая салфетка не требовала увлажнения.

При амбулаторном осмотре фиксировали динамику раневого процесса, регресс воспалительных явлений, степень болевых ощущений при перевязках, рост грануляционной ткани.

Общая длительность лечения занимала 3-8 суток (n=5,3), в результате лечения отмечен полный регресс воспалительных явлений, больные подготовлены к следующему этапу - хирургическому лечению.

В случаях (n=6) выраженных реактивных явлений в области ТС (отмечался рост грануляционной ткани, длительно сохраняющаяся инфильтрация мягких тканей в области трахеостомы, болезненные ощущения при смене трахеостомической трубки, по данным микробиологического исследования в области трахеостомы определяли 2-4 вида патогенных микроорганизма). В этом случае предоперационная подготовка заняла 8-14 дней до полного купирования признаков воспаления.

Интраоперационное протезирование гортанно-трахеального просвета.

Ранее отмечено, что оригинальный гидрогелевый тампон позволяет поддерживать структуры гортани в течение 3-5 суток и не нуждается в замене в течение этого периода.

Для протезирования гортанно-трахеального просвета в интра- и раннем послеоперационном периоде использовали оригинальный гидрогелевый тампон (*рисунок 15*).



Рисунок 15. *Оригинальный гидрогелевый тампон.*

Оригинальный гидрогелевый тампон был использован у 40 пациентов основной группы (14 - с ДПГ, 26 – с ХРСГТ). Длительность протезирования просвета гортани и трахеи на ОГТ у пациентов с ДПГ составляла 2-5 суток (n=3,6±1,2), у пациентов с ХРСГТ– 3-6 суток (n=4,8±2,3). В раннем послеоперационном периоде производили ежедневный эндоскопический осмотр гортани, во время которого оценивали расположение тампона по отношению к надгортаннику.

За все время послеоперационного протезирования гортанно-трахеального просвета замены ОГТ не производились.

Послеоперационное лечение.

Консервативное лечения пациентов основной группы после реконструктивных операций на гортани и трахее было разделено на 2 алгоритма: лечение пациентов без трахеостомы до РОГТ и лечение пациентов с трахеостомой до РОГТ. У первичных пациентов до операции не было воздействий на область шеи, кожа передней поверхности шеи и слизистая оболочка гортани и трахеи были интактными. Поэтому основная цель перевязок области трахеостомы у первичных пациентов – поддержание необходимых условий для заживления раны за счет: снижения рисков микробной контаминации послеоперационной раны, снижение травмы эпителизирующейся поверхности во время перевязок.

1 алгоритм – лечение пациентов без трахеостомы до РОГТ:

- с 1 по 5 сутки – перевязки с готовой салфеткой на основе АН с диоксидином 1% и лидокаином 10% в качестве антисептика и анестетика;

- с 6 по 10 сутки – перевязки с ОГС с диоксидином 1% и деринатом натрия 0,25%.

Алгоритм консервативного лечения пациентов I группы, которые имели ТС до РОГТ, представлен в виде схемы 1.

Схема1.

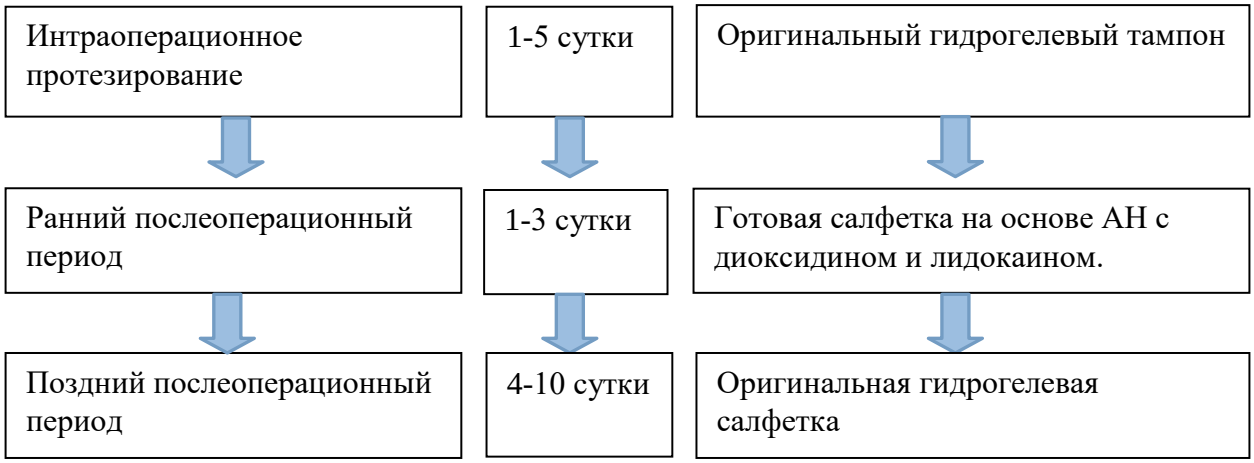

У повторных пациентов рана в области трахеостомы расценивалась как хроническая, так как у пациентов был отягощенный соматический статус, были оперативные вмешательства на гортани и трахее, перед операцией отмечались вялотекущий воспаление окружающих тканей, рост грануляционной ткани в области трахеостомы, на слизистой оболочке гортани и трахеи перед операцией присутствовала патогенные микроорганизмы. Все указанные факторы отрицательно влияли на послеоперационный репаративный процесс.

2 алгоритм – консервативное лечение пациентов с трахеостомой до РОГТ:

- с 1 по 5 сутки – перевязки с ОГС на основе АН в качестве антисептического и иммуномодулирующего действия;

- с 6 по 10 сутки – перевязки с готовой салфеткой на основе АН с мексидолом в качестве лекарственного препарата.

Мексидол обладает антиоксидантным, антигипоксантным и мембранопротекторным действием. Лекарственный препарат стимулирует пролиферацию соединительной ткани и ускоряет созревание грануляционной ткани. Перевязочный материал с мексидолом подходит для перевязок длительно-существующих ран, поэтому мы использовали его у пациентов ранее

оперированных.

Алгоритм консервативного лечения пациентов I группы, которые ранее были оперированы, представлен в виде схемы 2.

Схема 2.

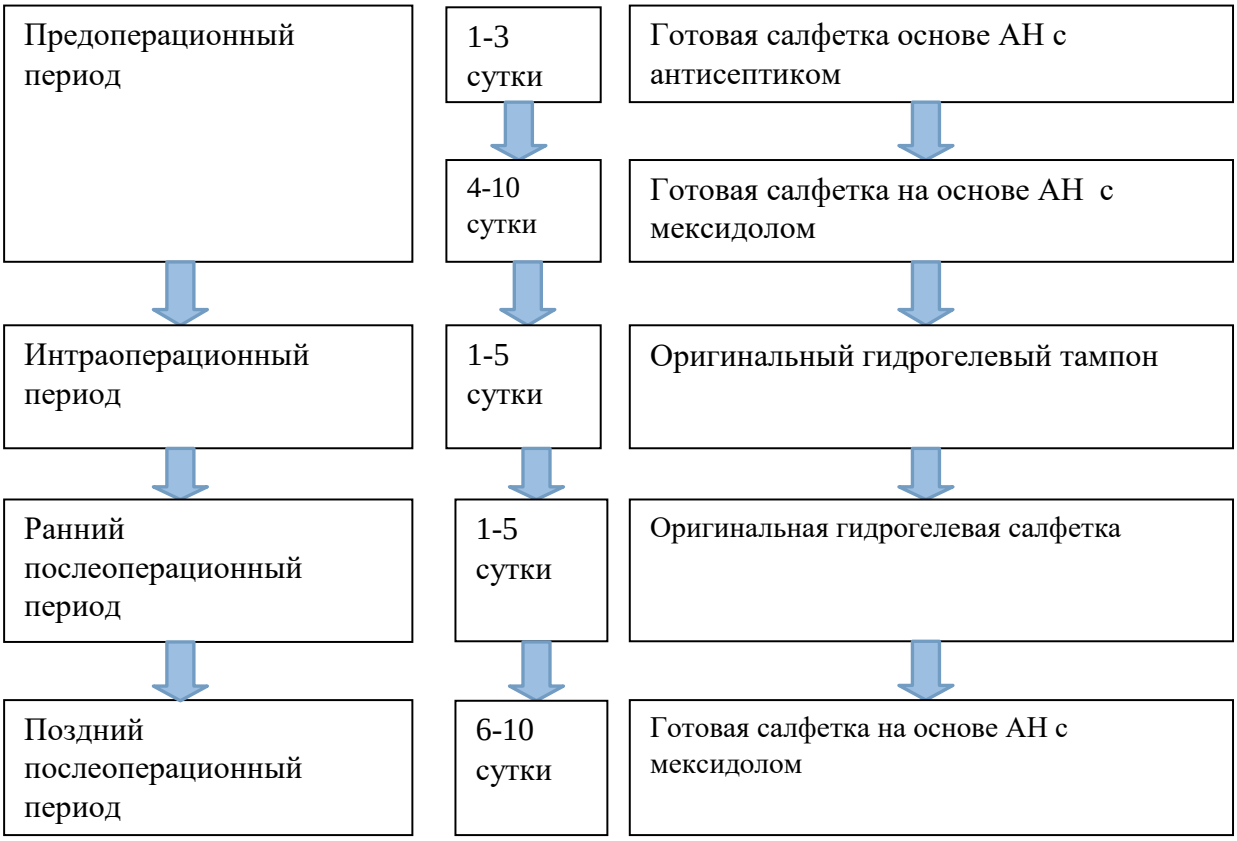

Всем пациентам на 10-е сутки после РОГТ удаляли швы в области ТС.

4.2. Результаты консервативного лечения пациентов I и II групп.

Начало репарации раневой поверхности в области ТС у пациентов определяли по следующим критериям: отсутствие воспалительных явлений в зоне операции, сопоставление краев раны и начало заполнения раневого дефекта соединительной тканью.

Репарация послеоперационной раны в области ТС у первичных пациентов основной группы без ТС до РОГТ (1Б и 1Г подгруппы) отмечалась на 6-8 сутки (M=7,1±1,3), у пациентов контрольной группы, без ТС до операции (2Б и 2Г подгруппы) – на 8-10 сутки (M=9,6±1,4) после проведенного хирургического вмешательства.

Репарация послеоперационной раны в области ТС у повторных пациентов основной группы с ТС до РОГТ (1А и 1В подгруппы) отмечалась на 6 - 9 сутки

(8,3±1,5), у пациентов контрольной группы (2А и 2В подгруппы) – на 9 - 13 сутки (11,3±1,6) после операции.

Начало заживления раневой поверхности в области гортани и трахеи определяли по отсутствию воспалительных явлений, фибринового налета и начало эпителизации раневого дефекта.

Срок эпителизации раневой поверхности в области гортани и трахеи после проведенного хирургического вмешательства у пациентов основной группы составлял 7–9 суток (M=8,3±0,7) у пациентов контрольной группы – 9–12 суток (M=10,8±1,2).

В таблице 4 представлены сроки заживления раневых поверхностей в основной (I) и контрольной (II) группах.

Таблица 3.

Группы	Срок репарации раневой поверхности в области ТС (сутки)	Срок репарации раневой поверхности в области гортани и трахеи (сутки)
Основная (I), без ТС до РОГТ	7,1±1,3	8,3±0,7
Контрольная (II), без ТС до РОГТ	9,6±1,4	10,8±1,2
Основная (I), с ТС до РОГТ	8,3±1,5	8,3±0,7
Контрольная (II), с ТС до РОГТ	11,3±1,6	10,8±1,2

Таким образом, по результатам визуального контроля пациентов основной группы послеоперационная рана в области ТС заживала на 2-3 суток (26%±3,0) быстрее по сравнению с пациентами контрольной группы. По данным эндоскопического исследования послеоперационной области у пациентов основной группы раневой дефект в области гортани и трахеи заживал на 2 суток (23%±2,0) быстрее по сравнению с пациентами контрольной группы. Разница между группами статистически достоверна ($p \leq 0,05$).

4.3. Результаты цитологического исследования.

4.3.1. Оценка мазков-отпечатков с раневой поверхности области трахеостомы у пациентов I группы и II группы без трахеостомы до РОГТ.

У пациентов I и II групп на 3 сутки от момента операции преобладали лейкоциты, основная часть из них нейтрофилы, составляющие в совокупности около 51 % от общего количества клеток. Преобладали сегментоядерные нейтрофилы, остальную часть нейтрофилов составляли дегенеративные нейтрофилы, которые характеризовались набуханием и нечеткостью контуров, изменением формы ядер и их красноватым оттенком, а также фагоцитирующие нейтрофилы, имеющие крупные размеры и содержащие в цитоплазме вакуоли и включения. В мазках-отпечатках отмечалось появление лимфоцитов, и фибропластических элементов. По сравнению с предыдущим периодом общее количество клеток в мазках-отпечатках увеличилось на 35%.

На 5-6 сутки после начала эксперимента цитологическая картина мазка экссудата претерпела серьезные изменения по сравнению с выявленной на предыдущем сроке исследования. В мазках-отпечатках обеих групп отмечалось резкое снижение общего числа клеток, как гематогенного, так и гистиогенного происхождения. В основной группе по сравнению с предыдущим сроком исследования общее число клеток снизилось на 74%, незначительно преобладали макрофаги над лейкоцитами, в контрольной группе общее число клеток снизилось на 66% по сравнению с предыдущим периодом.

К 7-8 суткам у пациентов I группы клеточный состав мазков был минимальный, статистически незначимый, это указывало на завершение воспалительного процесса и заживление раны. В контрольной группе общее количество клеток составляло 68±8, количество полинуклеаров превышало количество мононуклеаров на 38%.

К 9-10 суткам у пациентов II (контрольной) группы клеточный состав мазков был минимальный, статистически незначимый, это указывало на завершение воспалительного процесса и заживление раны.

Таблица 4.

Цитологические показатели раневого экссудата из области ТС у пациентов I и II групп без ТС до РОГТ.

Срок исследования	Группы пациентов	Количество лейкоцитов	Количество макрофагов	Суммарное количество клеток в экссудате
1 сутки	Лечение с использованием салфеток на основе АН	97 ± 11	32 ± 2	142±14
	Контроль	112±13	26±3	158±15
3 сутки	Лечение с использованием салфеток на основе АН	130 ± 19	60 ± 3	221±18
	Контроль	136 ± 21	47 ± 4	201±17
5 сутки	Лечение с использованием салфеток на основе АН	16 ± 2	19 ± 3	56±7
	Контроль	58 ± 9	18± 4	68±8
7 сутки	Лечение с использованием салфеток на основе АН	Клеток недостаточно для статистической обработки	Клеток недостаточно для статистической обработки	Клеток недостаточно для статистической обработки
	Контроль	26±5	16±3	51±6
9 сутки	Лечение с использованием салфеток на основе АН	Клеток недостаточно для статистической обработки	Клеток недостаточно для статистической обработки	Клеток недостаточно для статистической обработки
	Контроль	Клеток недостаточно для статистической обработки	Клеток недостаточно для статистической обработки	Клеток недостаточно для статистической обработки

Из данного таблице следует, что мазках-отпечатках обеих групп в 1-е сутки присутствует большое количество лейкоцитов, количество мононуклеаров меньше приблизительно в 3 раза. Экссудат богат эритроцитами. При подсчете количества клеточных форм в полях зрения микроскопа были установлены некоторые различия между обследованными группами пациентов I и II групп. В мазках-отпечатках основной группы было на 13% меньше лейкоцитов по сравнению со II группой. Следует отметить, что общее количество клеток (не считая эритроцитов) в мазке экссудата из ран, леченных с применением на основе АН, было в среднем на 10 % меньше, чем в контроле.

На графике 1 представлено распределение основных клеток раневого отделяемого из трахеостомы при цитологическом исследовании пациентов обеих групп без ТС до РОГТ.

График 1.

Распределение количества лейкоцитов и макрофагов в мазках-отпечатках пациентов I и II групп без ТС до РОГТ.

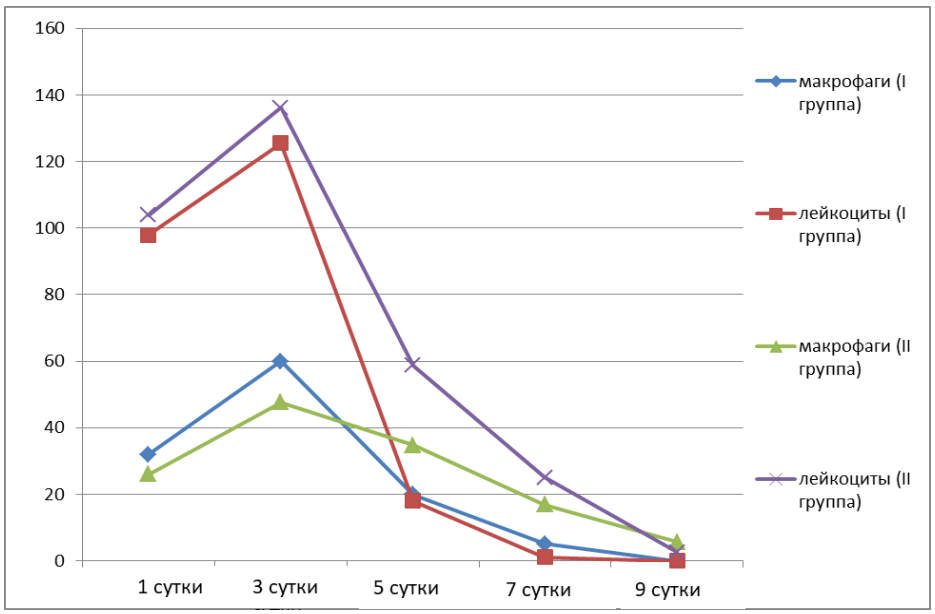

4.3.2. Оценка мазков-отпечатков с раневой поверхности области трахеостомы у пациентов I группы и II группы с трахеостомой до РОГТ.

Таблица 5

Цитологические показатели раневого экссудата из области трахеостомы у пациентов I и II групп без трахеостомы до РОГТ.

Срок исследования	Группы пациентов	Количество лейкоцитов	Количество макрофагов	Суммарное количество клеток в экссудате
1 сутки	Лечение с салфетками на основе АН	119 ± 12	9 ± 3	142±13
	Контроль	115±9	8±2	139±10
3 сутки	Лечение с салфетками на основе АН	226 ± 26	33 ± 6	287±30
	Контроль	235 ± 21	32 ± 7	294±28
6 сутки	Лечение с салфетками на основе АН	131 ± 14	41 ± 8	205±17
	Контроль	193 ± 15	49± 7	268±23
8 сутки	Лечение с салфетками на основе АН	10 ±2	11±3	32±5
	Контроль	101±8	35±6	168±13
11 сутки	Лечение с салфетками на основе АН	Клеток недостаточно для статистической обработки	Клеток недостаточно для статистической обработки	Клеток недостаточно для статистической обработки
	Контроль	22±5	16±2	53±6

Из данной таблицы следует, что в 1-е и 3-е сутки существенной разницы в мазках-отпечатках обеих групп не наблюдается. К 3-м суткам количество лейкоцитов в обеих группах возрастало на 50%, количество макрофагов – на 72-

75%. В 1-е сутки в мазках отпечатках обеих групп преобладали незрелые лейкоциты, к 3-м суткам преобладали зрелые формы лейцитов.

К 6-м суткам количество лейкоцитов в основной группе снижалось на 42%,в контрольной группе – на 18%. Обеих группах определялись детритные и плазматические клетки.

К 8 суткам в основной группе общее количество клеток составляло 32±5, что указывало на окончание воспалительного процесса; в контрольной группе преобладали лейкоциты, общее количество клеток -168±13, что означало продолжение воспаления области трахеостомы.

Общее число воспалительных клеток в контрольной группе снижалось к 11 суткам.

На графике 2 представлено распределение основных клеток раневого отделяемого из трахеостомы при цитологическом исследовании пациентов обеих групп с ТС до РОГТ.

График 2.

Распределение количества лейкоцитов и макрофагов в мазках-отпечатках пациентов I и II групп с ТС до РОГТ.

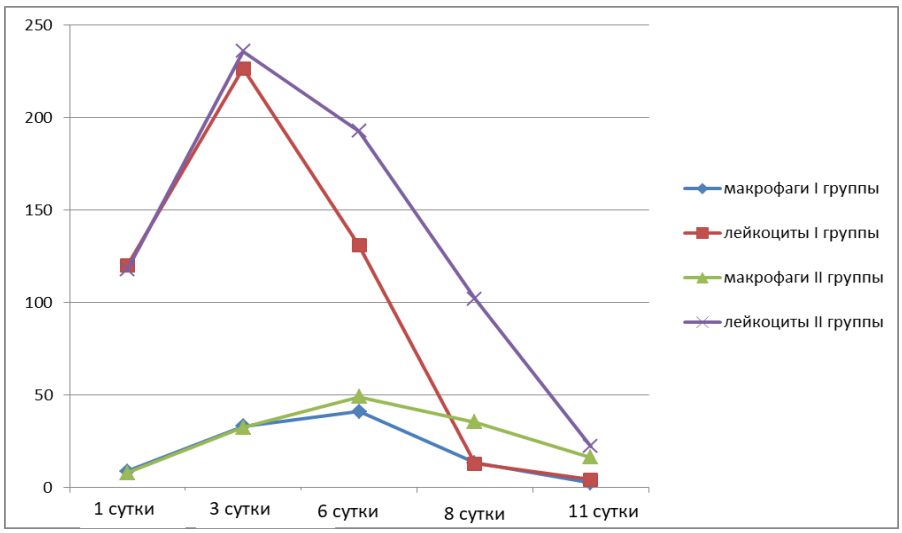

4.3.3. Оценка мазков-отпечатков с раневой поверхности слизистой оболочки гортани и трахеи у пациентов I и II групп.

Время забора мазков-отпечатков из области гортани и трахеи был связан со сроком протезирования гортанно-трахеального просвета.

В 57% случаев тампон-обтуратор удаляли на 3-4 сутки; в 43% случаев тампон обтуратор удаляли в 5-7 сутки, из них в половине случаев тампон обтуратор устанавливали повторно на 2-3 суток, в половине случаев после удаления тампонов устанавливали Т-образную трахеостомическую трубку. Соответственно цитологическое исследование производилось после удаления тампона у всех пациентов начиная с разных суток.

На 3-4 суток тампон-обтуратор устанавливали пациентам с двусторонним параличом гортани. В связи с уменьшением объема тампона и со смещением его в гортанно-трахеальном просвете, на 2-е сутки 8 пациентам II группы произвели замену эластического тампона.

Из таблицы 7 следует, что на 2-3-е сутки после операции в раневом дефекте в области гортани и трахеи, как в I, так и во II группах в мазках-отпечатках определялось большое количество лейкоцитов и единичные клетки макрофагов, мазки-отпечатки заполнены белковым экссудатом и лейкоцитами, которые инфильтрировали все поврежденные ткани.

На 4-сутки количество лейкоцитов и макрофагов в обоих группах в 2 раза больше по сравнению с предыдущим периодом. Общее количество клеток в мазках-отпечатках I группы на 9% больше , чем во II группе, что означает, что в I группе более активный процесс заживления.

К 6 –м суткам общее количество клеток в I группе снизилось на 10 %, во II б группе – увеличилось на 4%.В подлежащих слоях стихать воспалительная реакция. По сравнению с предыдущим периодом в I группе количество лейкоцитов снизилось на 23 %, количество макрофагов увеличилось на 27%; во II группе количество макрофагов снизилось на 5 %, количество макрофагов

увеличилось на 53%. Подобная цитологическая картина I группы соответствует регенераторной цитограмме, а во II группе –воспалительно-регенераторной.

Таблица 6.

Цитологические показатели раневого экссудата из трахеи у пациентов I группы (n=50) и у II группы (n=41).

Срок исследования	Группы	Количество лейкоцитов	Количество макрофагов	Суммарное количество клеток в экссудате
1-3 сутки	Лечение с использованием ОГТ	114 ± 39	18 ± 5	158±16
	Контрольная группа	105 ± 11	6± 3	124 ± 13
5 сутки	Лечение с использованием ОГТ	334 ± 51	54 ± 6	401 ± 65
	Контрольная группа	307 ± 52	33 ±10	368 ± 54
7 сутки	Лечение с использованием ОГТ	257 ± 54	74 ± 10	362 ± 56
	Контрольная группа	291 ± 30	70 ± 11	382 ±35
11 сутки	Лечение с использованием ОГТ	11 ± 4	14 ± 6	35 ± 9
	Контрольная группа	125 ± 23	35 ± 6	176 ± 26
14 сутки	Лечение с использованием ОГТ	Клеток недостаточно для статистической обработки	Клеток недостаточно для статистической обработки	Клеток недостаточно для статистической обработки
	Контрольная группа	45 ± 12	22 ± 7	92 ± 18

На 8-е сутки лечения в основной группе содержание полинуклеаров составляло всего 62± 22, что на 76 % меньше по сравнению с предыдущим периодом, а количество мононуклеаров снизилось на 81%. Резко преобладали молодые клетки грануляционной ткани: фибробласты, макрофаги, эндотелий, полибласты- 10,9±0,3 %, 11,4±0,9 %, 1,7±0,2 %, 22,1±0,5 %, соответственно, содержание

нейтрофилов составляло всего 30,6±0,4 %. В препаратах эпителий был представлен в виде пластов клеток .

На 8-е сутки лечения цитологическая картина раневых отпечатков в контрольной группе существенно отличалась от картины в основной группе: количество полинуклеаров составляло 125±23, что на 57 % меньше по сравнению с предыдущим периодом, а количество мононуклеаров снизилось на 50%. Нейтрофилы в контрольной группе составляли 46,8±0,6 %, лимфоциты - 7,3±0,3 %, полибласты - 16,9±0,5 %, макрофаги - 9,2±0,3 %, фибробласты - 8,7±0,3 %, многоядерные клетки - 4,4±0,3 %, плазматические клетки - 2,7±0,2 %, эндотелий - 0,9±0,1 %. В препаратах эпителий был представлен в виде группы клеток

На 11 сутки цитологическая картина мазков отпечатков из трахеи I и II групп также отличалось. Цитологическая картина в I группе у этому периоду бедна клетками воспаления, была статистически незначимой, в мазках-отпечатках обнаруживались клетки эпителия, в некоторых мазках определялись бактерии. Во II группе клетки воспаления еще в небольшом количестве присутствовали в мазках-отпечатках, также определялись клетки эпителия и бактериальная флора.

На графике 3 представлено распределение основных клеток раневого отделяемого с раневой поверхности гортани и трахеи при цитологическом исследовании пациентов обеих групп с ТС до РОГТ.

График 3.

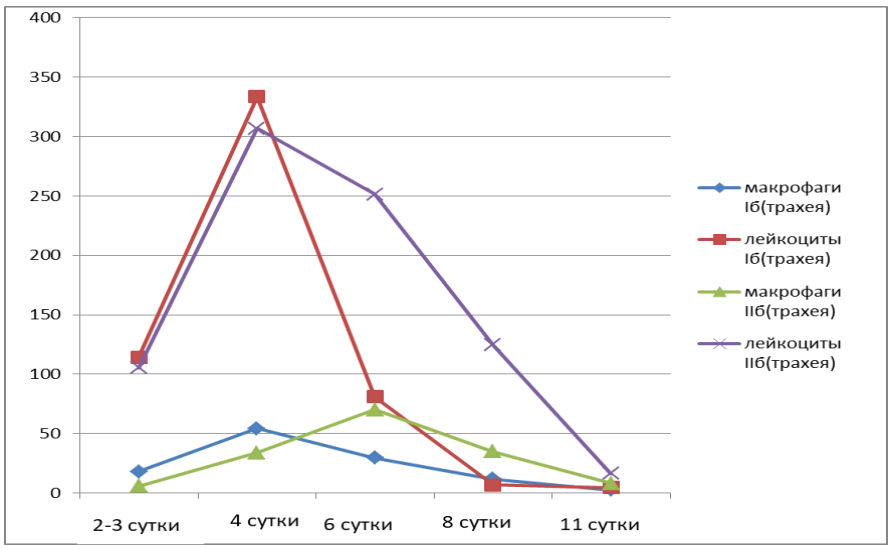

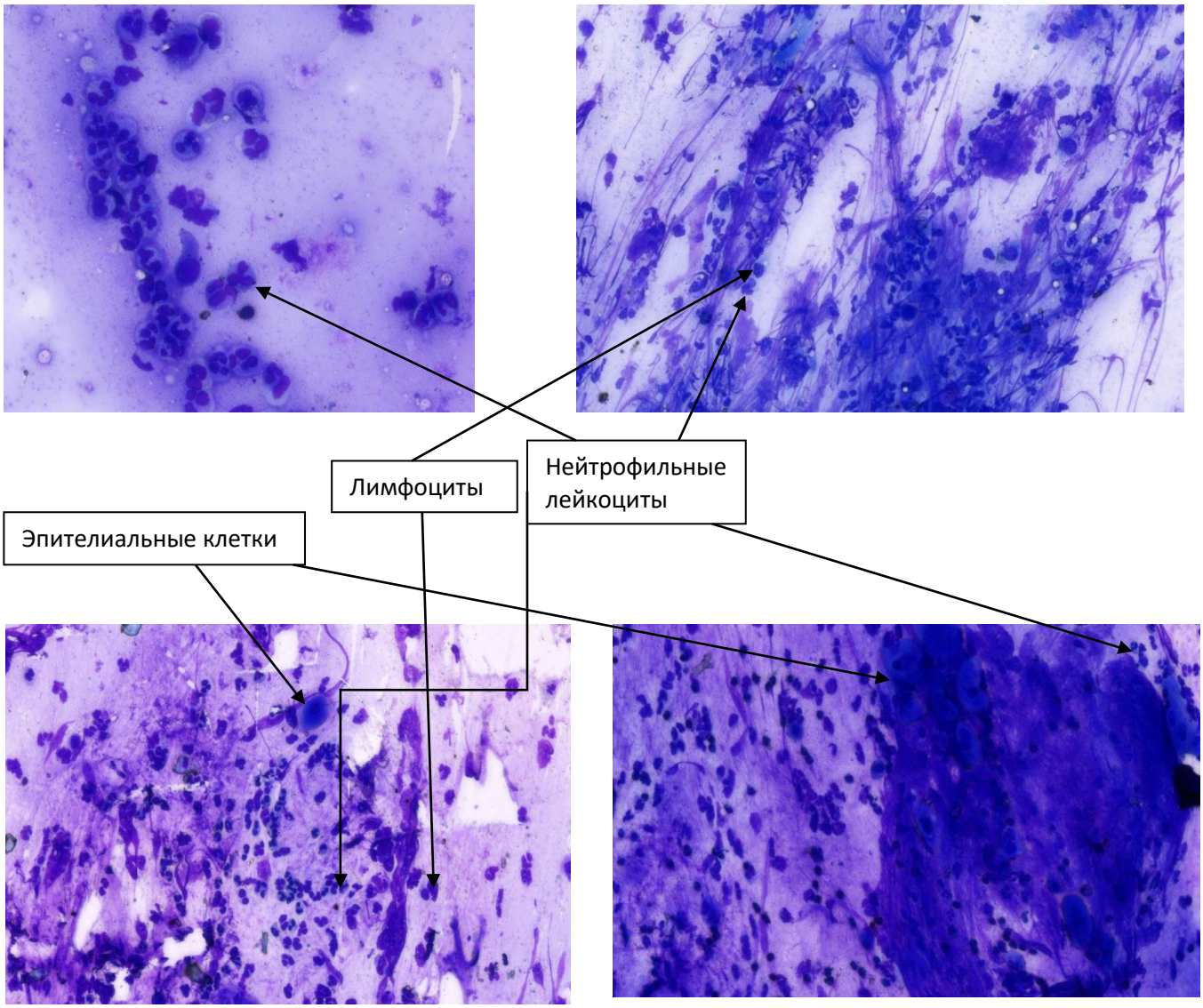

Рисунок 16. *Мазки-отпетаки раневого отделяемого из области трахеостомы при увеличении под микроскопом (10х40).*

Таким образом, по данным цитологического исследования репарация в области ТС наступает раньше на 2-3 суток (22-27%) при лечении с использованием салфеток на основе АН, чем при стандартном лечении, разница статистически достоверна для больных без ТС до РОГТ ($p \leq 0,05$). По данным цитологического исследования у пациентов основной группы репарация раневого дефекта в области гортани и трахеи наступала раньше на 3 суток (27%),

по сравнению с контрольной группой (разница статистически достоверна, $p \leq 0,05$).

4.4. Результаты микробиологического исследования.

Раны после реконструктивных операций на гортани и трахее являются условно чистыми, так как перед операцией обрабатывается антисептиками только кожа вокруг трахеостомического отверстия, трахея и гортань не обрабатываются. Вследствие этого во время операции в рану попадают бактерии, находящиеся в гортани и трахее. После таких операций, ввиду нахождения в просвете гортани и трахее тампона-обтуратора, который поддерживает каркас рекоструированной гортани и трахеи, ограничивает раневые поверхности, назначают два антибактериальных препарата разных групп в течение 5 дней. Далее для предотвращения развития инфицирования раны важную роль играет местная терапия.

Наиболее высока вероятность вторичного инфицирования ран у пациентов после повторных операций на гортани и трахее, так как они находились ранее в стационарных условиях, где флора устойчива ко многим антибактериальным препаратам. Пациенты с рубцовыми стенозами гортани и трахеи, как правило, находились в ОРИТ на продленной ИВЛ, в условиях воздействия агрессивных микроорганизмов. Так же хронический характер ран у данных пациентов подразумевает полиморфирм микробного пейзажа в области трахеостомы до оперативного лечения.

До хирургического лечения у пациентов обеих групп, которые ранее были оперированы, из области трахеоостомы и трахеи выделен довольно обширный спектр микробов и включал в себя почти все виды факультативно-анаэробных и условно-патогенных аэробных микроорганизмов, таких как: Staphylococcus aureus (31,4%), Enterobacter cloacae (4,6%), Klebsiella pneumonia (14%), Acinecter baumanii (10,5%), Pseudomonas aeruginosa (16%), Corynebacterium striatum (4,6%), Stenotrophomonas maltophilia (7%), Serratia marcescens (6%), Candida parapsilosis (1,2%), Proteus mirabilis (3,5%), Cirtobacter koseri (1,2%). В 77,8 % случаев

встречалось сочетание микроорганизмов, в 22,2 % случаев - до операции из области трахеостомы и трахеи определяли монокультуру.

Результаты микробиологического исследования у пациентов I группы.

У пациентов обеих групп, которые до операции были без ТС, первые 6 суток после операции не определялись микроорганизмы в клинически значимых титрах. С 7 суток после операции при микробиологическом исследовании раневого отделяемого из гортанно-трахеального просвета и области ТС выделяли следующие бактерии в клинически значимом титре (10^5) у пациентов I группы: Staphylococcus aureus (57%), Burhkholderia cepacia (14%), Acinetobacter baumanii (29%); у пациентов II группы: Staphylococcus aureus (32%), Klebsiella pneumonia (26%), Burhkholderia cepacia (11%), Acinecter baumanii (18%), Staphylococcus epidermidis (13%).

У пациентов I группы, у которых до операции была ТС, по данным микробиологического исследования на 7-е сутки после РОГТ из гортанно-трахеального просвета и области ТС выделяли следующие микроорганизмы в клинически значимых титрах (10^5- 10^6): Pseudomonas aeruginosa (23%), Serratia marcescens (14%), Proteus mirabilis (14%), Candida albicans (14%), Staphylococcus aureus (11%), Klebsiella oxytoca (9%), Morganella morganii (5%), Escherichia coli (5%), Acinetobacter lwoffii (5%). В 44 % случаев у пациентов определялась монокультура, в 33% - комбинация 2 микроорганизмов, в 23% - от 3 до 5 различных микроорганизмов.

Результаты микробиологического исследования II группы (n=41).

У пациентов контрольной группы, которые до РОГТ были без ТС, первые 6 суток после операции не определялись микроорганизмы в клинически значимых титрах. С 7 суток после операции при микробиологическом исследовании раневого отделяемого из гортанно-трахеального просвета и области ТС у пациентов II группы выделяли: Staphylococcus aureus (32%), Burhkholderia cepacia, Klebsiella pneumonia (37%), Acinecter baumanii (18%), Staphylococcus epidermidis (13%) в титре 10^5.

У пациентов II группы, у которых до операции была ТС, по данным микробиологического исследования на 7-е сутки после РОГТ из гортанно-трахеального просвета и области ТС после операций выделяли следующие микроорганизмы в клинически значимых титрах (10^5-10^7): Pseudomonas aeruginosa (27%), Serratia marcescens (14%), Staphylococcus aureus (11%), Klebsiella pneumonia (12%), Proteus mirabilis (10%), Candida albicans (9%), Klebsiella oxytoca (7%), Morganella morganii (5%), Acinetobacter lwoffii (5%); Stenotrophomonas maltophilia (4%), Staphylococcus epidermidis (2%). В 20% случаев у пациентов определялась монокультура, в 46% - комбинация 2 микроорганизмов, в 34 % - комбинация от 3 до 5 микроорганизмов.

Таким образом, у пациентов II (контрольной) группы без ТС до операции после РОГТ определяли патогенные микроорганизмы в большем количестве, по сравнению с основной группой, а у пациентов II группы с ТС до операции (2А и 2В подгруппы) в большем проценте определялась комбинация 3-5 микроорганизмов, по сравнению с пациентами основной группы (1А и 1В подгруппы), разница статистически достоверна ($p \leq 0,05$).

4.5. Результаты фотоотчета.

Клинический пример 1.

Пациентка П., 24 лет, в мае 2020 г. находилась в ОРИТ на продленной ИВЛ с диагнозом: Коронавирусная инфекция, вызванная вирусом COVID-19. Внебольничная двусторонняя полисегментарная пневмония, КТ 2,ДН 2. Впервые выявленного сахарного диабета I типа. Компенсированный кетоацидоз. Диабетическая нейропатия. Диабетическая нефропатия. ХБП С2. Сепсис. Гипопротеинемия, ЖДА. Трахеостомия выполнена 28.05.2020 г.Деканюлирована 02.06.2020 в ОРИТ. Через месяц стала отмечать затруднение дыхания, одышку в покое, госпитализирована в стационар с диагнозом: Рубцовый стеноз подскладкового отдела гортани и шейного отдела трахеи. 09.07.2020 выполнена ретрахеостомия. В конце июля пациентка обратилась в КДО НИКИО им.Л.И.Свержевского в отдел реконструктивной хирургии полых органов шеи.

После дообследования установлен диагноз: Хронический рубцовый стеноз подскладкового отдела гортани, шейного отдела трахеи. Гортанно-трахеальная атрезия. Трахеостома. Рекомендовано хирургическое лечение через 3 месяца. 30.09.2020 г. выполнена этапная операция- ларинготрахеостоластика с имплантацией опорных структур (реберных хрящей), интраоперационно в просвет гортани и трахеи был установлен гидрогелевый тампон. Длительность протезирования просвета гортани и трахеи на тампоне составил 5 суток, после удаления тампона просвет гортани и трахеи протезировали на Т-образной силиконово трахеостомической трубке.

С первых до десятых суток производили перевязку области трахеостомы с повязкой на полимерно-тканевой основе с диоксидином и деринатом. С 11 по 15 сутки включительно трахеостому перевязывали с повязкой на полимерно-тканевой основе с мексидолом.

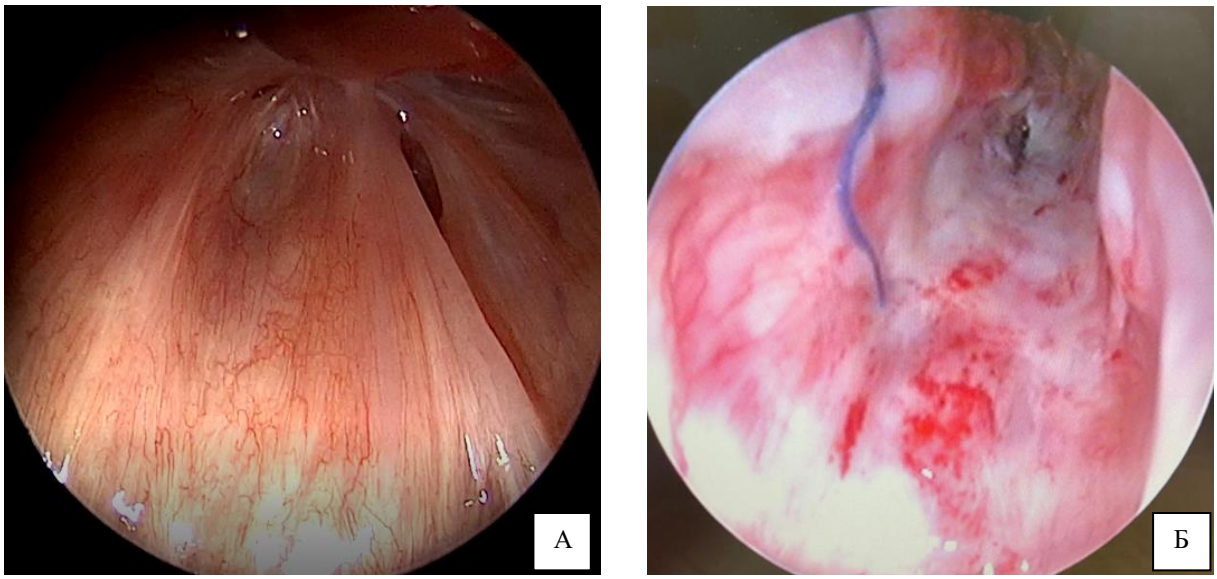

Эндофотографии 1. А - *эндоскопический осмотр через ТС до операции-гортанно-трахеальная атрезия; Б- 7-е сутки после операции(незначительный отек гортани и трахеи, раневая поверхность покрыта фибриновым налетом, отмечается неоангиогенез)*

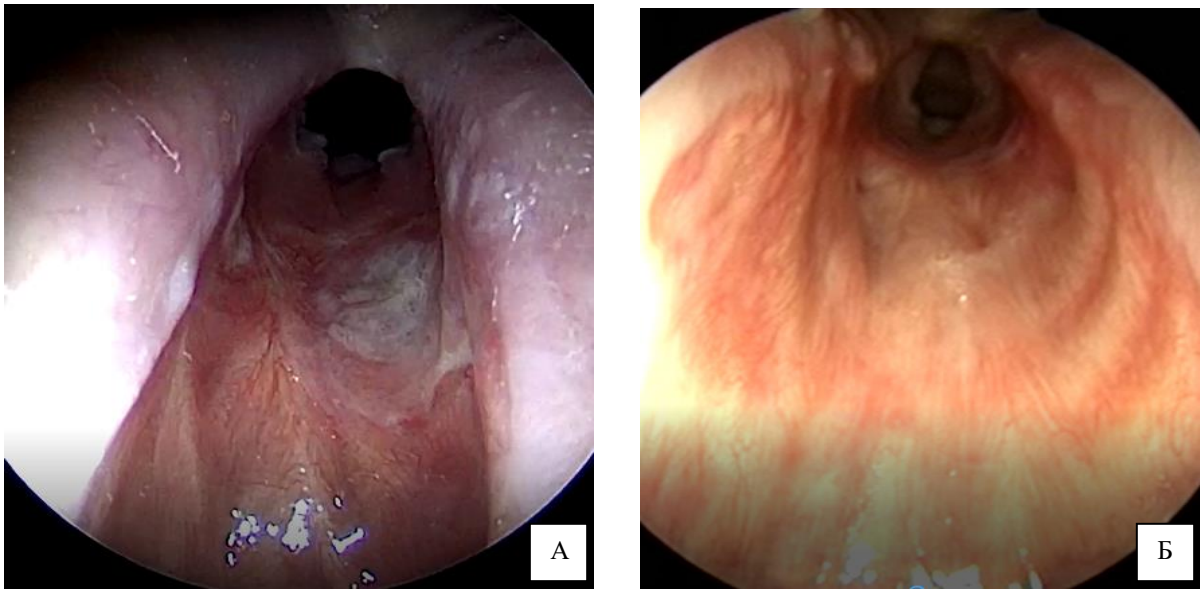

Эндофотографии 2. А - *2 недели после операции(раневая поверхность практически полностью закрыта эпителиальной тканью); Б- 1 месяц после операции (сформирован широкий гортанно-трахеальный просвет, раневая поверхность полностью покрыта эпителием).*

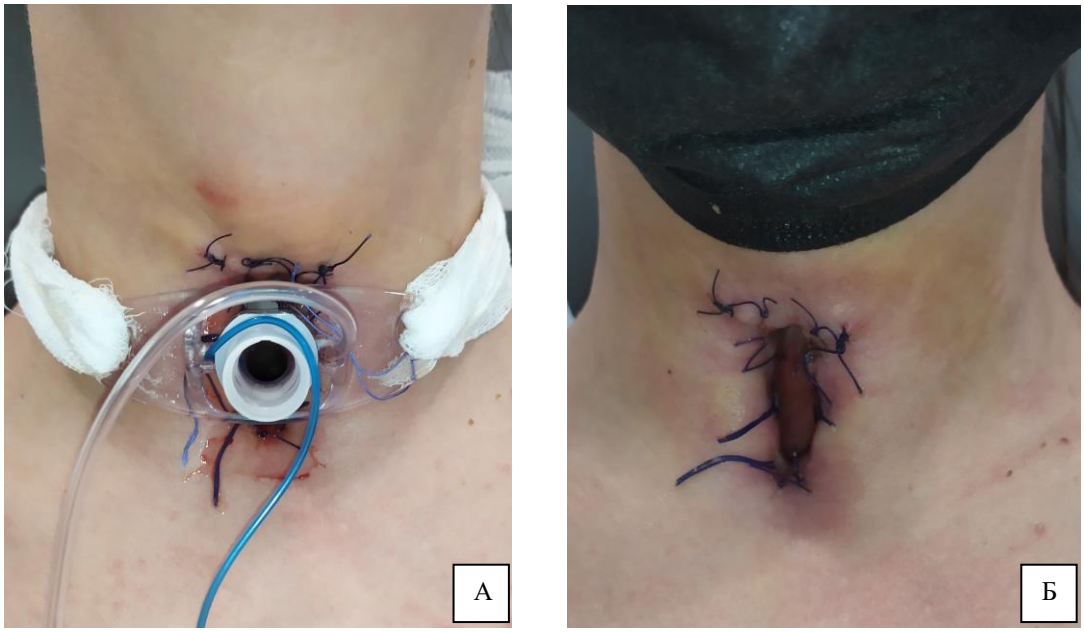

Рисунок 17. *Область ТС в послеоперационном периоде: А - 2- сутки после операции; Б - 7-е сутки после операции;*

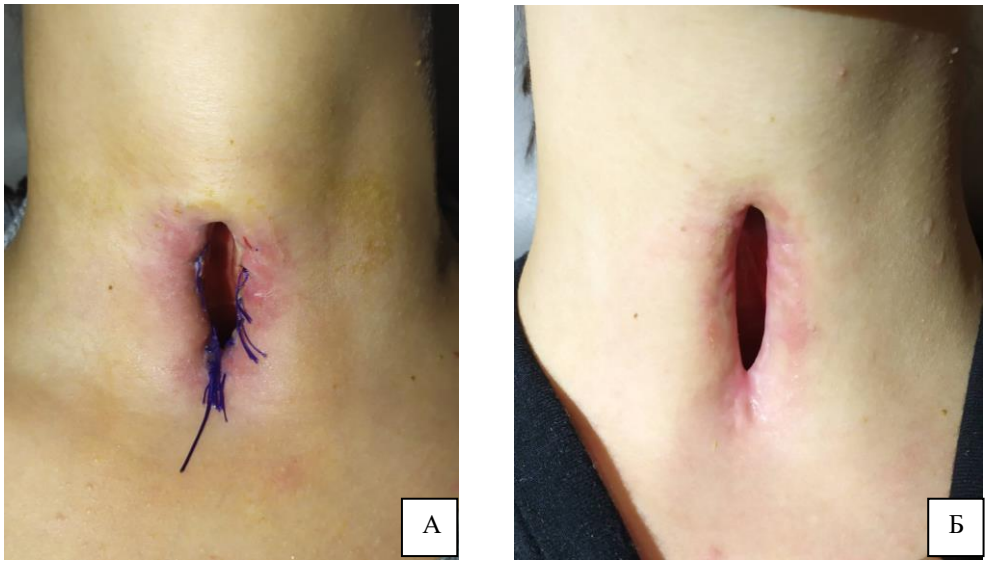

Рисунок 18. *Область ТС в послеоперационном периоде: А - 11-сутки после операции ; Б- 1 месяц после операции.*

В течение 6 месяцев пациентку наблюдали амбулаторно. Сформирован стойкий гортанно-трахеальный просвет. 08.06.2021 пациентке выполнена этапная операция – ларинготрахеопластика с формированием передней стенки трахеи трахеальный аллохрящем и ушиванием трахеоатомы на 2\3.

Интраоперационно в просвет гортани и трахеи был установлен гидрогелевый тампон до 5 суток. После удаления тампона просвет гортани и трахеи протезировали на Т-образной трахеостомической трубке.

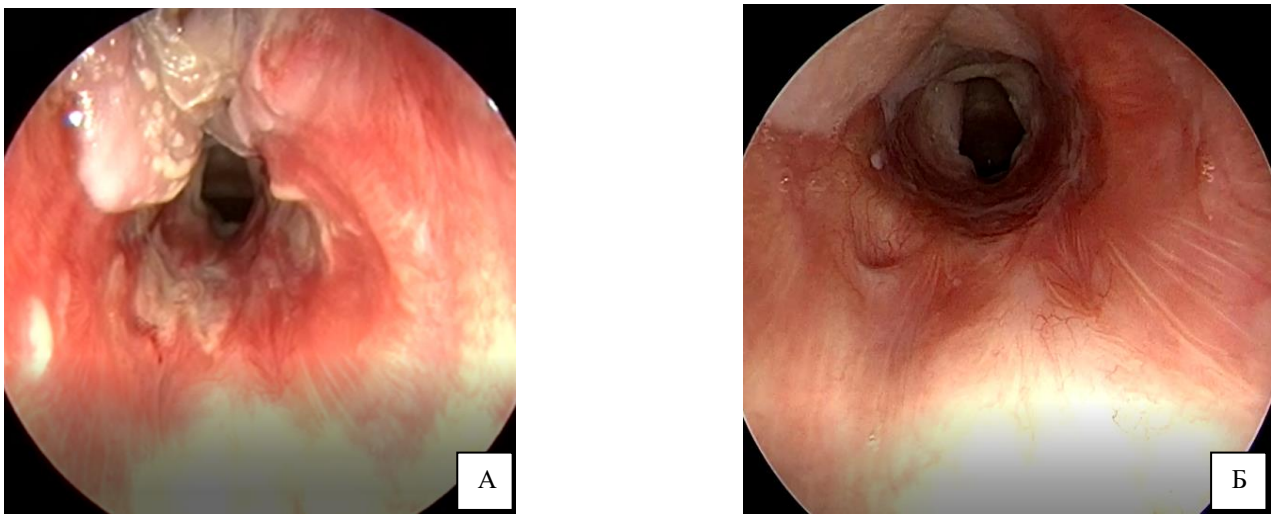

Эндофотография 3.*Эндоскопическая картина гортанно-трахеального просвета после операции: А- 6-е сутки после операции; Б - 3 недели после операции.*

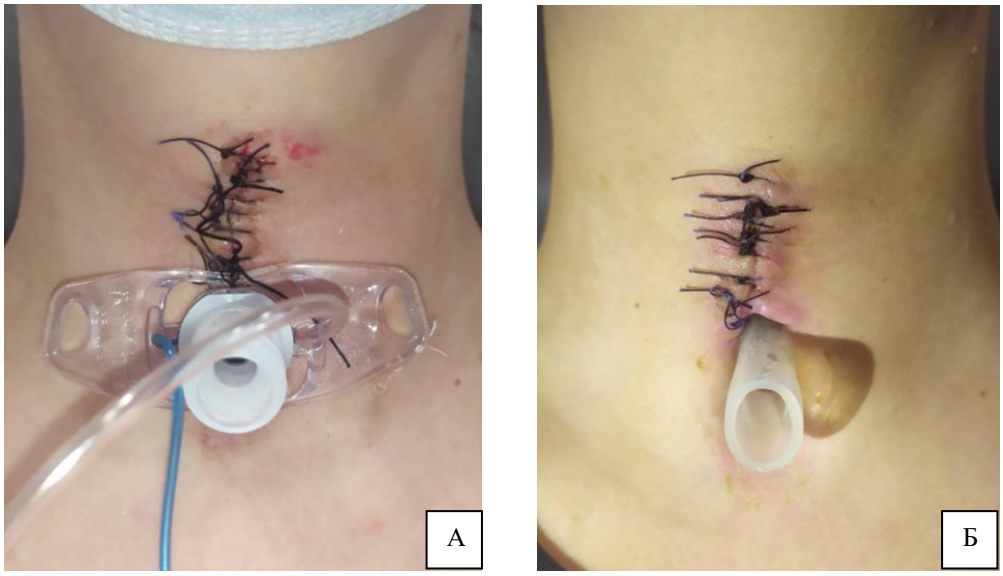

Рисунок 19. *Область ТС в разные периоды после операции: А - 2- е сутки после операции ; Б - 7-е сутки после операции;*



Рисунок 20. *Область ТС на 10 сутки после операции.*

С 1-х до 10-е суток производили перевязку области трахеостомы с повязкой на полимерно-тканевой основе с диоксилином и деринатом. С 11 по 15 сутки включительно трахеостому перевязывали с повязкой на полимерно-тканевой основе с мексидолом.

Через 6 месяцев амбулаторного наблюдения, пациентка деканюлирована, кожно-трахеальный дефект закрыт. Пациентка реабилитирована.

Клинический пример 2.

Пациентка Б., 48 лет, обратилась в КДО НИКИО им. Л.И. Свержевского в декабре 2018 г. с жалобами на наличие трахеостомической трубки, отсутствие голоса. В анамнезе в 2018 г. находилась на продленной ИВЛ по поводу дисметаболической энцефалопатии. После выписки из стационара пациентка деканюлирована, в связи с явлениями дыхательной недостаточности пациентке ретрахеостомию. После осмотра в КДО НИКИО им. Л. И. Свержевского установлен диагноз: «Афония. Хронический рубцовый стеноз подскладкового отдела гортани,шейного отдела трахеи. Гортанно-трахеальная атрезия. Трахеостома». Сопутствующая патология: токсический гепатит, хронический панкреатит, токсическая кардиомиопатия. У пациентки отсутствовала часть опорного хрящевого скелета, гортань и трахея были разобщены за счет рубцовой и грануляционной ткани. Пациентке рекомендовано хирургическое лечение в плановом порядке, 20.11.2019 г. выполнена ларинготрахеопластика симплантацией аллохрящей. Интраоперационно в просвет гортани и трахеи гидрогелевый тампон на 5 суток. Область трахеостомы перевязывали с применением современного перевязочного материала. После удаления тампона в области операции (область гортани и трахеи) отека и гиперемии не отмечалось. Мягкие ткани в области трахеостомы были также без выраженных воспалительных явлений.

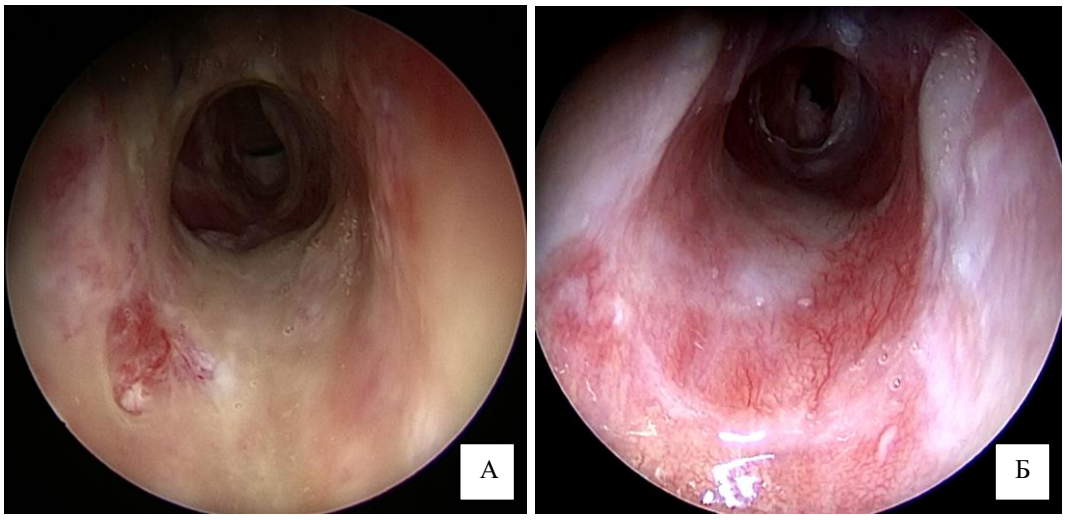

Эндофотография 4.*Эндоскопическая картина гортанно-трахеального просвета после операции: А - 6-е сутки после РОГТ; Б - 2 месяца после РОГТ.*

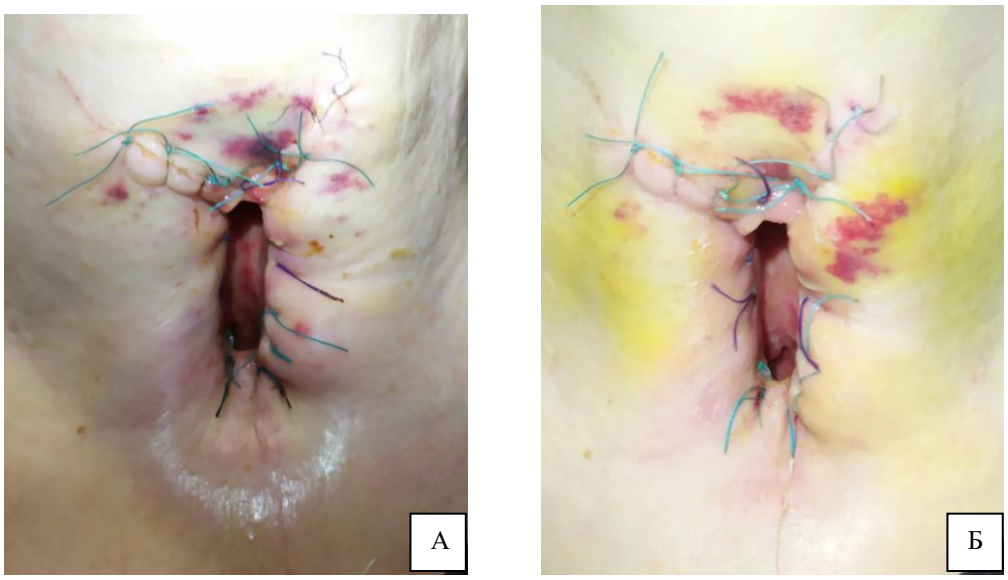

Рисунок 21. *Область ТС в послеоперационном периоде: А - 5-е сутки после* РОГТ; *Б - 7-е сутки после РОГТ;*



Рисунок 22. *Область ТС на 10-е сутки после РОГТ.*

В течение всего периода наблюдения в области трахеостомы воспалительные явления мягких тканей и рост грануляционной ткани не отмечался. Просвет гортани и трахеи сформировался достаточного объема, раневая поверхность закрылась новой эпителиальной тканью.

Через 6 месяцев после этапной операции, в связи с сформировавшемся стойким гортанно-трахеальным просветом , трахеостома ушита на 2\3. После 3 месяцев динамического наблюдения и протезирования гортанно-трахеального просвета на Т-образной силиконовой трубке пациентка деканюлирована. После 2 месяцев динамического амбулаторного наблюдения кожно-трахеальный дефект закрыт. Пациентка реабилитирована.

4.6. Отдаленные результаты.

В отдаленном периоде (от 3 месяцев до 3 лет) оценивали результаты комплексного лечения, а именно, возможность полной реабилитации пациентов - деканюляция с завершающим этапом операции- пластика кожно-трахеального дефекта. Результаты комплексного лечения оценивали в соответствующих подгруппах каждой группы.

Из 19 пациентов с ДПГ основной группы в течение 3 месяцев после РОГТ были деканюлированы 8 пациентов 1А подгруппы и 9 пациентов 1Б подгруппы. У 2 больных 1Б подгруппы (без ТС до операции) в течение 3 месяцев после РОГТ отмечено рестенозирование просвета гортани, по поводу чего им выполнили по одной повторной операции, после 6 месяцев динамического наблюдения рестенозирования просвета гортани не отмечено, пациенты деканюлированы.

Из 16 пациентов с ДПГ контрольной группы в течение 3 месяцев после РОГТ деканюлированы 10 больных 2Б подгруппы. У 4 пациентов 2Б и у 2 пациентов 2А подгруппы в течение 6 месяцев после РОГТ отмечено рестенозирование просвета гортани. Им выполнили по одной повторной операции, в результате которых 4 больных были деканюлированы (2 – 2А, 2 – 2Б подгруппы) в течение 3 месяцев; у 2 пациентов 2Б подгруппы отмечен рестеноз гортанно-трахеального просвета, им проведены повторные операции (n=2), пациенты амбулаторно наблюдаются.

Из 31 пациента с ХРСТГ основной группы в течение 1 года после РОГТ деканюлированы 4 больных 1Г подгруппы и 17 – 1В подгруппы. В период от 1

года до 3 лет после первичных операций наблюдались 10 пациентов 2В подгруппы, 9 из них деканюлированы после РОГТ, у 1 пациента в течение 6 месяцев после операции отмечен рестеноз гортанно-трахеального просвета, ему выполнена одна повторная РОГТ, пациент наблюдается в амбулаторных условиях.

Из 25 пациентов с ХРСГТ контрольной группы в течение 1 года после РОГТ деканюлированы 4 больных 2Г и 1 пациент 2В подгруппы. В период от 1 года до 3 лет амбулаторно наблюдались и проходили стационарное лечение 20 пациентов 2В подгруппы: 12 - в течение 3 лет после операции и динамического наблюдения были деканюлированы; у 8 - после одноэтапных операций на гортани и трахеи отмечено рестенозирование гортанно-трахеального просвета - 2 пациентам выполнили по 2 повторных операции, 6 пациентам - по 1 повторной операции на гортани и трахее, пациенты наблюдаются амбулаторно.

Таким образом, у пациентов I группы количество реопераций составляло – 6% (n=3), у пациентов II группы – 29% (n=12). В результате комплексного лечения деканюлированы 98% (n=49) пациентов I группы и 76% (n=26) - пациентов II группы. Разница статистически достоверна ($p \leq 0,05$).

Длительность стационарного лечения у пациентов основной группы составила 8,2±1,2 к/дня, у пациентов II группы - 10,3± 1,3 к/дня ($p \leq 0,05$).

Таким образом, у пациентов I группы количество реопераций составляло – 6% (n=3), у пациентов II группы – 29% (n=12). В результате комплексного лечения деканюлированы 98% (n=49) пациентов I группы и 76% (n=26) - пациентов II группы. Разница статистически достоверна ($p \leq 0,05$).

Длительность стационарного лечения у пациентов основной группы составила 8,2±1,2 к/дня, у пациентов II группы - 10,3± 1,3 к/дня ($p \leq 0,05$).

Таким образом, длительность и количество госпитализаций были достоверно больше в контрольной (II) группе ($p \leq 0,05$) вследствие длительных воспалительных явлений в области ТС и в области гортани и трахеи, которые отрицательно влияли на результаты хирургического лечения и требовали

подбора необходимого консервативного лечения для разрешения послеоперационных осложнений.

Заключение.

Актуальность работы обоснована отсутствием оптимальной тактики послеоперационного ведения больных, а также тем, что на процесс репарации тканей после РОГТ влияют длительность канюленосительства, качество ухода за трахеостомой в пред- и послеоперационном периодах, сопутствующие заболевания. Все эти факторы способствуют развитию патологических изменений в трахее и области трахеостомы. Помимо этого, коморбидные заболевания, сопровождающиеся нарушением микроциркуляции тканей, - гипертоническая болезнь, сахарный диабет, ожирение, системная патология также негативно влияют на процесс репарации тканей.

В поисках средств, позволяющих эффективно подойти к вопросу местного лечения ран с минимальным риском развития осложнений, целесообразно рассматривать использование полимерных систем природного происхождения. Биополимеры в различных формах активно используются в комбустиологии, хирургии, онкологии. Они биосовместимы, гипоаллергенны, стимулируют репарацию тканей, обладают высокой водоудерживающей способностью, гемостатическим действием, являются депо-материалом для лекарственных препаратов, которые благодаря набуханию биополимера длительно высвобождаются из него. Широкое распространение в местном лечении ран получили натриево-кальциевые соли альгиновой кислоты, а особую популярность в последнее время получила её особая форма- гидрогель. Вследствие гидрофильности гель создает вокруг себя влажную микросреду, которая способствует ускорению регенерации, а в последующем – атравматичному извлечению материала. Учитывая особенности течения послеоперационных ран при реконструктивной операции на гортани и трахее (в раневой процесс вовлечены разнородные ткани, а также - инородные ткани – алломатериалы), раневые поверхности имеют несколько локализаций - в гортани и трахее, в области трахеостомы. Кроме того, стандартная методика ведения ран после реконструктивных операций на гортани и трахее обладает и

отрицательным влиянием: травматичность перевязок трахеостомы, изменение размеров тампонов-обтураторов в процессе протезирования гортанно-трахеального просвета, отсутствие репаративного действия на раневую поверхность гортани и трахеи.

Нами поставлена цель исследования: повышение эффективности хирургического лечения больных хроническим стенозом гортани и трахеи с помощью разработки новых методов доставки лекарственных препаратов к раневым поверхностям.

Для реализации работы были поставлены следующие задачи:

1)Усовершенствовать перевязочные материалы на основе альгината натрия с помощью гидрогелевой основы с импрегнированными в нее лекарственными препаратами с целью минимизации воспалительных явлений в зоне операции после реконструктивных операций на гортани и трахеи за счет длительного высвобождения лекарственных средств.

2)Разработать тампон для пролонгированного послеоперационного протезирования гортанно-трахеального просвета после реконструктивных операций на гортани и трахее с использованием гидрогеля на основе альгината натрия.

3)Разработать схему консервативного ведения послеоперационного периода у больных хроническим стенозом гортани и трахеи с использованием нового перевязочного материала и устройств протезирования гортанно-трахеального просвета на основе альгината натрия с учетом стадии раневого процесса.

4)Определить эффективность разработанных схем консервативного лечения послеоперационных ран гортани и трахеи с применением гидрогелевых депо материалов на основе альгината натрия по данным клинических, эндоскопический, цитологических и микробиологических методов исследования.

Для реализации поставленных задач нами был обследован и пролечен 91 пациент с хроническим стенозом гортани и трахеи: 56 – с ХРСГТ и 35 – с ДПГ, которые находились на лечении в ГБУЗ «НИКИО им Л.И. Свержевского» ДЗМ в

период с 2018 по 2021 годы. В исследование были включены больные обоего пола в возрасте от 23 до 72 лет, 37 мужчин (40,7%) и 54 женщины (59,3%), большинство (76%) из которых составили пациенты трудоспособного возраста.

Критерий включения пациентов в исследование: пациенты с ХРСГТ и ДПГ, нуждающиеся в хирургическом лечении.

Пациенты были разделены на 2 группы в зависимости от используемого перевязочного материала: основную (I) и контрольную (II) группу.

I группу (основную) составили 50 пациентов (19 – с ДПГ; 31 – с ХРСГТ), которым в качестве пред-, интра- и послеоперационного ведения раневых поверхностей использовали современные перевязочные материалы на основе АН. Пациенты I группы в зависимости от наличия ТС до РОГТ были распределены на подгруппы: 1А – пациенты с ДПГ и ТС до РОГТ (n=8), 1Б - пациенты с ДПГ без ТС до РОСГ (n=11), 1В – пациенты с ХРСГТ и ТС до РОГТ (n=27), 1Г – пациенты с ХРСГТ без ТС до РОГТ (n=4).

II группу составил 41 пациент (16 – с ДПГ; 25 –с ХРСГТ), которым в качестве пред-, интра- и послеоперационного лечения использована стандартная методика ведения с марлевыми салфетками и мазевыми композициями. Пациенты II группы также в зависимости от наличия ТС до РОГТ были разделены на подгруппы: 2А – пациенты с ДПГ и ТС до РОГТ (n=14), 2Б – пациенты с ДПГ, но без ТС до РОГТ (n=2); 2В - пациенты с ХРСГТ и ТС до РОГТ (n=21), 2Г- пациенты с ХРСГТ, но без ТС до РОГТ (n=4).

Перед хирургическим вмешательством осматривали переднюю поверхность шеи у пациентов с ТС, при этом оценивали: состояние кожи вокруг ТС, размер ТС, рост грануляций, наличие рубцов в области ТС; размер трахеостомической трубки, дату ее установки, наличие трудностей при её смене, срок последней смены трахеостомической трубки.

Послеоперационное обследование больных включало: визуальную оценку послеоперационной раны, при которой отмечали продолжительность реактивных явления в области ТС, сроки заживления раны, в отдаленном периоде - рост грануляционной ткани; эндоскопическое исследование, при

котором отмечали продолжительность реактивных явления, срок репарации раневой поверхности в области гортани и трахеи, размеры сформированного гортанно-трахеального просвета, рост грануляционной ткани; микробиологическое и цитологическое исследование отделяемого раневых поверхностей.

Эндоскопическое исследование

Эндоскопическое исследование выполняли с помощью эндоскопической стойки, 70 º эндоскопа, 90 º жесткого эндоскопа и гибкого эндоскопа (с каналом и без канала) Karl Chtorz дл. 23 см, Д 5,2 мм и дл.34 см, Д 3,7 мм. Изображение выводили на монитор, осуществляли запись на цифровой носитель.

Всем пациентам выполняли эндоскопический осмотр гортани и трахеи до РОГТ и ежедневно после РОГТ, включая день выписки из стационара. Первые 2 недели после выписки из стационара эндоскопический осмотр проводили 2 раза в неделю. Далее в течение 3 месяцев осмотр проводили 1 раз в неделю, затем 3-6 месяцев - 1 раз в 2 недели, а в последующие 7-12 месяцев - 1 раз в месяц.

Цитологическое исследование

Цитологическое исследование экссудата из области гортани и трахеи, из области ТС проводили по стандартной методике. Забор материала для исследования проводили на 1-е, 3-е, 5-9-е, 11-12-е сутки после хирургического лечения под контролем 70˚ эндоскопа посредством легкого соскоба с раневой поверхности гортани и трахеи и раневой поверхности в области ТС с помощью стерильного универсального зонда. После высушивания мазки фиксировали фиксатором Майн-Грюнвальда или Лейшмана в течение 3 минут, а далее окрашивали гематоксиллином-эозином.

Подсчет клеток проводили под микроскопом с увеличением (10х40) в 10 произвольных полях. В мазках подсчитывали общее количество лейкоцитов, макрофагов.

Бактериологическое исследование посева из трахеи и трахеостомы включало качественное и количественное изучение спектра микроорганизмов. Исследование позволяло судить об эффективности перевязочного материала:

результаты повторного бактериологического контроля ран на фоне проводимого лечения сравнивали с исходными показателями и данными до применения перевязочного материала или оперативного лечения.

Пациентам с ТС до РОГТ посев из трахеи и области ТС брали до оперативного вмешательства и на 3-е, 7-е сутки после РОГТ. У пациентов без ТС до РОГТ посев брали на 3-6-е, 7-е сутки после хирургического лечения.

Степень достоверности и обработки результатов работы

Достоверность результатов исследования обеспечена достаточным числом пациентов и формированием групп сравнения, использованием апробированных лабораторных и инструментальных методов исследования, единых критериев оценки результатов. Накопление и систематизацию информации осуществляли в электронных таблицах Microsoft Ofice Exel. Статистическую обработку выполняли с использованием программы Microsoft Ofice Exel. Статистическую значимость различий принимали при $p \leq 0,05$.

Результаты собственных исследований

Стандартная схема лечения послеоперационных раневых поверхностей области ТС включает марлевые перевязочные материалы с различными мазевыми компонентами (Левомеколь, Метилурациловая, Гепариновая, содержащие кортикостероиды), которые воздействуют на послеоперационную область после обработки раневой поверхности растворами антисептиков Мирамистина или перекиси водорода. Смену повязки производят 2-3 раза в сутки из-за пропитывания салфетки раневым отделяемым.

Данная схема консервативного лечения имеет *ряд недостатков*. Во-первых, вследствие адгезии марлевых волокон к раневой поверхности травмируется тонкий эпителиальный слой, что усиливает болевой синдром при перевязках и влияет на ход регенерации послеоперационной раны. Во-вторых, воздействие мазевого компонента на кожу может вызывать контактный дерматит, аллергическую или воспалительную реакцию, при этом происходит раздражение, мацерация, локальное воспаление кожи вокруг ТС, что также негативно влияет на процесс регенерации послеоперационной раны.

Общепринятым способом послеоперационного протезирования гортанно-трахеального просвета является использование эластического тампона (резиново - поролоновый тампон) или тампона Merocel, пропитанного раствором антисептика.

Недостатками данной методики являются: во-первых, возможная аллергическая реакция на латекс; во-вторых, в процессе протезирования меняются размеры тампона, что отрицательно сказывается на его опорной функции; в-третьих, эластический тампон нуждается в частой смене – 1 раз в 2 дня; в-четвертых, вероятна бактериальная контаминация поролона, входящего в состав эластического тампона.

Перевязочный материал на основе альгината натрия.

Учитывая вышеуказанные недостатки марлевого перевязочного материала в лечении больных ХСГТ, мы использовали готовый, клинически исследованный перевязочный материал на основе АН, в который импрегнированы различные лекарственные препараты (готовая салфетка) (рис. 1). Перед перевязкой и при высыхании салфетки её смачивали физиологическим раствором. Перевязку ТС (смену повязки) производили в утреннее время 1 раз в сутки.

Мы разработали схему послеоперационного ведения пациентов с использованием перевязочного материала на основе АН:

- с 1 по 3 сутки после РОГТ производили перевязку области ТС с готовой салфеткой на основе АН с диоксидином и лидокаином для обезболивающего и противовоспалительного действия;

- с 4 по 6 сутки производили перевязку области ТС с готовой салфеткой на основе АН с деринатом натрия для иммуномодуляции раны;

- с 7 по 9 сутки - перевязки с готовой салфеткой на основе АН с мексидолом для стимуляции репаративных процессов в ране.

По данной схеме пролечено 15 пациентов, из них 7 - с ДПГ,8 - с ХРСГТ.

При использовании данной схемы консервативного лечения с применением перевязочного материала на основе АН после РОГТ отмечено, что пациенты не предъявляли жалобы на болевые ощущения, салфетка хорошо впитывала

раневое отделяемое и, как следствие, снижалась частота перевязок, ускорялась репарация раневой поверхности в области ТС за счет длительного воздействия лекарственных препаратов.

Однако данный перевязочный материал требовал постоянного увлажнения, для постоянного высвобождения лекарственных препаратом. Учитывая этот недостаток, нами была разработан перевязочный материал, в состав которой входит гидрогель (альгинат натрия) с импрегнированными в него лекарственными препаратами - оригинальная гидрогелевая салфетка. Оригинальная гидрогелевая салфетка на тканевой основе состоит из 100% хлопка с хорошей воздухопроницаемостью, на ее поверхность нанесен гидрогель (АН), в состав которого входят лекарственные вещества – диоксидин 1% и деринат натрия 0,25% (Патент РФ на изобретение, RU 2739122 C1 от 21.12.2020) (рис. 2)

С ОГС пролечено 35 больных (12 – с ДПГ; 23 – с ХРСГТ).

Этап разработки тампона на гидрогелевой основе для интраоперационного протезирования гортанно-трахеального просвета.

Учитывая недостатки стандартной методики интраоперационного протезирования гортанно-трахеального просвета и основываясь на положительном опыте клинического использования гидрогеля на основе АН, нами был разработан тампон для интраоперационного и раннего послеоперационного протезирования гортанно-трахеального просвета, где в качестве наполнителя был использован высокоструктурированный гидрогель на основе АН с 1% диоксидином в качестве антисептика.

На первом этапе исследования высокоструктурированный гидрогель на основе АН помещали в пальцевую часть латексной перчатки и перевязывали нитью. Нами было отмечено, что тампон хорошо поддерживает гортанно-трахеальный просвет, он эластичный и после удаления его размеры не изменяются.

Оценив преимущества гидрогелевого тампона, на втором этапе исследования для активного воздействия лекарственных составляющих на раневую поверхность нами был разработан оригинальный гидрогелевый тампон (патент

РФ на изобретение, RU2735055C1 РФ от 27.10.2020). Оригинальный гидрогелевый тампопн состоит из оксицеллюлозной губки в форме прямого цилиндра диаметром 5 мм и длиной 40 мм. С одной стороны к губке прикреплены две капроновые нити длиной 10 см, которые необходимы для фиксации тампона к трахеостомической трубке. Оксицеллюлозная губка пропитана и покрыта высокоструктурированным гидрогелем, основой которого является АН с импрегнированным в него 1% диоксидином. Толщина покрытия гидрогеля вокруг губки составляет 5 мм.

Оригинальный гидрогелевый тампон был использован у 40 пациентов основной группы (14 - с ДПГ, 26 – с ХРСГТ).

Схема консервативного ведения больных ХСГТ основной группы.

Предоперационное лечение.

В предоперационном периоде у 21 из 35 пациентов основной группы с вялотекущим воспалением мягких тканей в области ТС отмечался рост грануляционной ткани, мацерация кожи вокруг ТС, в связи с чем они получали консервативное лечение на дооперационном (амбулаторном) этапе.

Схема перевязок:

1- 5 сутки – готовая салфетка на основе АН с антисептиком (диоксидин или хлоргексидин);

6 - 8 сутки – готовая салфетка на основе АН с мексидолом, в качестве стимулирующего действия на пролиферацию соединительной ткани.

По указанной схеме пролечен 21 пациент, срок предоперационного лечения составил от 3-8 суток (n=5,3), в результате лечения отмечен полный регресс воспалительных явлений, больные подготовлены к следующему этапу - хирургическому лечению.

Для интра- и послеоперационного протезирования гортанно-трахеального просвета использовали оригинальный гидрогелевый тампон.

Послеоперационное лечение.

Перевязку области ТС в послеоперационном периоде у (первичных) пациентов без ТС до хирургического лечения (1Б и 1Г подгруппы, n=15), производили по следующей схеме:

- с 1 по 3 сутки – с готовой салфеткой на основе АН с диоксидином и лидокаином;

- с 4 по 10 сутки – с ОГС.

Учитывая особенности заживления ран пациентов, оперированных повторно (пациенты с ТС до РОГТ, 1А и 1В подгруппы, n=35), предложена следующая схема консервативного лечения:

- с 1 по 5 сутки – перевязки с ОГС в качестве антисептического и иммуномодулирующего воздействия на раневую поверхность;

- с 6 по 10 сутки – перевязки с готовой салфеткой на основе АН с мексидолом (антиоксидат), который ускоряет процесс репарации раны.

Разница в подходах к лечению первичных и повторных пациентов обусловлена особенностью заживления послеоперационных ран у первичных и повторных пациентов, при этом у повторных пациентов при моделировании раны превалируют рубцово-грануляционные процессы над процессами эпителизации.

Результаты эндоскопического исследования.

Начало репарации раневой поверхности в области ТС у пациентов определяли по следующим критериям: отсутствие воспалительных явлений в зоне операции, сопоставление краев раны и начало заполнения раневого дефекта соединительной тканью.

Репарация послеоперационной раны в области ТС у первичных пациентов основной группы без ТС до РОГТ (1Б и 1Г подгруппы) отмечалась на 6-8 сутки (M=7,1±1,3), у пациентов контрольной группы, без ТС до операции (2Б и 2Г подгруппы) – на 8-10 сутки (M=9,6±1,4) после проведенного хирургического вмешательства.

Репарация послеоперационной раны в области ТС у повторных пациентов основной группы с ТС до РОГТ (1А и 1В подгруппы) отмечалась на 6 - 9 сутки

(8,3±1,5), у пациентов контрольной группы (2А и 2В подгруппы) – на 9 - 13 сутки (11,3±1,6) после операции.

Начало заживления раневой поверхности в области гортани и трахеи определяли по отсутствию воспалительных явлений, фибринового налета и начало эпителизации раневого дефекта.

Срок эпителизации раневой поверхности в области гортани и трахеи после проведенного хирургического вмешательства у пациентов основной группы составлял 7–9 суток (M=8,3±0,7) у пациентов контрольной группы – 9–12 суток (M=10,8±1,2).

Таким образом, по результатам визуального контроля пациентов основной группы послеоперационная рана в области ТС заживала на 2-3 суток (26%±3,0) быстрее по сравнению с пациентами контрольной группы. По данным эндоскопического исследования послеоперационной области у пациентов основной группы раневой дефект в области гортани и трахеи заживал на 2 суток (23%±2,0) быстрее по сравнению с пациентами контрольной группы. Разница между группами статистически достоверна ($p \leq 0,05$).

Результаты цитологического исследования.

По данным цитологического исследования раневого отделяемого в области ТС у первичных пациентов основной группы (1Б и 1Г подгруппы) количество лейкоцитов и макрофагов снижалось к 7 суткам, у пациентов контрольной группы без ТС до операции (2Б и 2 Г подгруппы) - к 9 суткам. Бедность воспалительный клеток в мазках-отпечатках указывала на окончание реактивного воспаления и начало репарации поврежденных тканей.

При цитологическом исследовании раневого отделяемого из области ТС у повторных пациентов I группы (1А и 1В подгруппы) количество лейкоцитов и макрофагов снижались к 8 суткам, у пациентов II группы с ТС до операции (2А и 2В подгруппы) – к 11 суткам.

По данным цитологического исследования раневого отделяемого с раневой поверхности гортани и трахеи количество лейкоцитов и макрофагов у пациентов

основной группы снижалось к 8 суткам, у пациентов контрольной группы – к 11 суткам.

Таким образом, по данным цитологического исследования репарация в области ТС наступает раньше на 2-3 суток (22-27%) при лечении с использованием салфеток на основе АН, чем при стандартном лечении, разница статистически достоверна для больных без ТС до РОГТ ($p \leq 0,05$). По данным цитологического исследования у пациентов основной группы репарация раневого дефекта в области гортани и трахеи наступала раньше на 3 суток (27%), по сравнению с контрольной группой (разница статистически достоверна, $p \leq 0,05$).

Результаты микробиологического исследования

У пациентов обеих групп, которые до операции были без ТС, первые 6 суток после операции не определялись микроорганизмы в клинически значимых титрах. С 7 суток после операции при микробиологическом исследовании раневого отделяемого из гортанно-трахеального просвета и области ТС выделяли следующие бактерии в клинически значимом титре (10^5) у пациентов I группы: Staphylococcus aureus (57%), Burhkholderia cepacia (14%), Acinetobacter baumanii (29%); у пациентов II группы: Staphylococcus aureus (32%), Klebsiella pneumonia (26%), Burhkholderia cepacia (11%), Acinecter baumanii (18%), Staphylococcus epidermidis (13%).

У пациентов I группы, у которых до операции была ТС, по данным микробиологического исследования на 7-е сутки после РОГТ из гортанно-трахеального просвета и области ТС выделяли следующие микроорганизмы в клинически значимых титрах (10^5- 10^6): Pseudomonas aeruginosa (23%), Serratia marcescens (14%), Proteus mirabilis (14%), Candida albicans (14%), Staphylococcus aureus (11%), Klebsiella oxytoca (9%), Morganella morganii (5%), Escherichia coli (5%), Acinetobacter lwoffii (5%). В 44 % случаев у пациентов определялась монокультура, в 33% - комбинация 2 микроорганизмов, в 23% - от 3 до 5 различных микроорганизмов.

У пациентов II группы, у которых до операции была ТС, по данным микробиологического исследования на 7-е сутки после РОГТ из гортанно-трахеального просвета и области ТС после операций выделяли следующие микроорганизмы в клинически значимых титрах (10^5-10^7): Pseudomonas aeruginosa (27%), Serratia marcescens (14%), Staphylococcus aureus (11%), Klebsiella pneumonia (12%), Proteus mirabilis (10%), Candida albicans (9%), Klebsiella oxytoca (7%), Morganella morganii (5%), Acinetobacter lwoffii (5%); Stenotrophomonas maltophilia (4%), Staphylococcus epidermidis (2%). В 20% случаев у пациентов определялась монокультура, в 46% - комбинация 2 микроорганизмов, в 34 % - комбинация от 3 до 5 микроорганизмов.

Таким образом, у пациентов II (контрольной) группы без ТС до операции после РОГТ определяли патогенные микроорганизмы в большем количестве, по сравнению с основной группой, а у пациентов II группы с ТС до операции (2А и 2В подгруппы) в большем проценте определялась комбинация 3-5 микроорганизмов, по сравнению с пациентами основной группы (1А и 1В подгруппы), разница статистически достоверна ($p \leq 0,05$).

Отдаленные результаты

Из 19 пациентов с ДПГ основной группы в течение 3 месяцев после РОГТ были деканюлированы 8 пациентов 1А подгруппы и 9 пациентов 1Б подгруппы. У 2 больных 1Б подгруппы (без ТС до операции) в течение 3 месяцев после РОГТ отмечено рестенозирование просвета гортани, по поводу чего им выполнили по одной повторной операции, после 6 месяцев динамического наблюдения рестенозирования просвета гортани не отмечено, пациенты деканюлированы.

Из 16 пациентов с ДПГ контрольной группы в течение 3 месяцев после РОГТ деканюлированы 10 больных 2Б подгруппы. У 4 пациентов 2Б и у 2 пациентов 2А подгруппы в течение 6 месяцев после РОГТ отмечено рестенозирование просвета гортани. Им выполнили по одной повторной операции, в результате которых 4 больных были деканюлированы (2 – 2А, 2 – 2Б подгруппы) в течение 3 месяцев; у 2 пациентов 2Б подгруппы отмечен рестеноз гортанно-трахеального

просвета, им проведены повторные операции (n=2), пациенты амбулаторно наблюдаются.

Из 31 пациента с ХРСТГ основной группы в течение 1 года после РОГТ деканюлированы 4 больных 1Г подгруппы и 17 – 1В подгруппы. В период от 1 года до 3 лет после первичных операций наблюдались 10 пациентов 2В подгруппы, 9 из них деканюлированы после РОГТ, у 1 пациента в течение 6 месяцев после операции отмечен рестеноз гортанно-трахеального просвета, ему выполнена одна повторная РОГТ, пациент наблюдается в амбулаторных условиях.

Из 25 пациентов с ХРСГТ контрольной группы в течение 1 года после РОГТ деканюлированы 4 больных 2Г и 1 пациент 2В подгруппы. В период от 1 года до 3 лет амбулаторно наблюдались и проходили стационарное лечение 20 пациентов 2В подгруппы: 12 - в течение 3 лет после операции и динамического наблюдения были деканюлированы; у 8 - после одноэтапных операций на гортани и трахеи отмечено рестенозирование гортанно-трахеального просвета - 2 пациентам выполнили по 2 повторных операции, 6 пациентам - по 1 повторной операции на гортани и трахее, пациенты наблюдаются амбулаторно.

Таким образом, у пациентов I группы количество реопераций составляло – 6% (n=3), у пациентов II группы – 29% (n=12). В результате комплексного лечения деканюлированы 98% (n=49) пациентов I группы и 76% (n=26) - пациентов II группы. Разница статистически достоверна ($p \leq 0,05$).

Длительность стационарного лечения у пациентов основной группы составила 8,2±1,2 к/дня, у пациентов II группы - 10,3± 1,3 к/дня ($p \leq 0,05$).

Таким образом, длительность и количество госпитализаций были достоверно больше в контрольной (II) группе ($p \leq 0,05$) вследствие длительных воспалительных явлений в области ТС и в области гортани и трахеи, которые отрицательно влияли на результаты хирургического лечения и требовали подбора необходимого консервативного лечения для разрешения послеоперационных осложнений.

Выводы:

1) Оригинальная гидрогелевая салфетка на основе альгината натрия с импрегнированными в нее лекарственными препаратами создает оптимальные условия для заживления послеоперационных ран, ускоряет репарацию раневой поверхности в зоне операции на 26% ± 3 ($p \leq 0,05$).

2) Оригинальный гидрогелевый тампон для интра- и послеоперационного протезирования гортанно - трахеального просвета на основе альгината натрия можно устанавливать на срок от 1-5 суток, что обеспечивает стабильность сформированных гортанно-трахеальных структур, пролонгированное подведение лекарственных препаратов к раневой поверхности, способствует повышению эффективности реконструктивной операции за счет минимизации воспалительных явлений и формирования стойкого просвета дыхательного пути, сокращает срок стационарного лечения на 3-5 дней (23%, $p \leq 0,05$).

3) Схема консервативного лечения послеоперационных ран гортани и трахеи с оригинальной гидрогелевой салфеткой и оригинальным гидрогелевым тампоном на основе альгината натрия позволяет ускорить регенерацию раневой поверхности в зоне операции, что подтверждается результатами эндоскопического, цитологического и микробиологического исследований. Эпителизация раневых поверхностей наступает раньше на 2-3 суток (22-27%) ($p \leq 0,05$) по сравнению с контрольной группой. По данным микробиологического исследования у пациентов контрольной группы в большем проценте определялась комбинация 3-5 микроорганизмов, по сравнению с пациентами основной группы ($p \leq 0,05$).

4) Разработанный алгоритм пред- и послеоперационного ведения больных хроническим стенозом гортани и трахеи с использованием оригинальной гидрогелевой салфетки и оригинального гидрогелевого тампона позволяет реабилитировать большее число больных по сравнению со стандартной схемой лечения (98% и 76%, соответственно), сократить койко-день (на 2±1,2), снизить

количество реопераций по сравнению со стандартной схемой лечения (6% и 29%, соответственно, $p \leq 0,05$).

Практические рекомендации

1. В качестве предоперационного лечения пациентов с реактивными явлениями в области трахеостомы показаны перевязки по следующей схеме:

- с 1 по 3 сутки – с готовой салфеткой на основе АН с диоксидином и лидокаином;

- с 4 по 6 сутки – с готовой салфеткой на основе АН деринатом натрия;

- с 7 по 9 сутки - с готовой салфеткой на основе АН с мексидолом.

Перед перевязкой и при высыхании готовых салфеток их необходимо смачивать физиологическим раствором. Перевязку (смену повязки) необходимо производить 1 раз в сутки.

2. Для интра- и послеоперационного протезирования гортанно-трахеального просвета на заключительном этапе реконструктивной операции в сформированный просвет гортани и трахеи необходимо устанавливать оригинальный гидрогелевый тампон сроком на 1-5 суток без промежуточной смены тампона.

3. В качестве послеоперационнного лечения (первичных) пациентов без трахеостомы до операции необходимо производить перевязки трахеостомы по следующей схеме:

- с 1 по 3 сутки – с готовой салфеткой на основе АН с диоксидином и лидокаином;

- с 4 по 10 сутки – с оригинальной гидрогелевой салфеткой.

4. После реконструктивных операций на гортани и трахее (повторнных) пациентов с трахеостомой до операции необходимо производить перевязки трахеостомы по следующей схеме:

- с 1 по 5 сутки –с оригинальной гидрогелевой салфеткой;

- с 6 по 10 сутки –с готовой салфеткой на основе АН с мексидолом.

Готовый перевязочный материал необходимо периодически увлажнять физиологическим раствором, смену повязки необходимо производить 1 раз в сутки**.**

Список литературы.

1. Абаев Ю.К. Биология заживления острой и хронической раны / Ю.К. Абаев // Мед. новости.- 2003. -№ 6. - С. 3–10.

2. Арутюнян Б.М., Толстых П.И., Симонов А.Л. Губчатые перевязочные материалы из солей альгиновой кислоты в лечении гнойных ран / Б.М. Арутюнян, П.И. Толстых, А.Л. Симонов // Хирургия. -1991.- №7.- С. 44-47.

3. Берченко Г.Н. Заживление ран в условиях инфекции / Г.Н. Берченко // В кн.: Профилактика и лечение раневой инфекции у травматолого-ортопедических больных. -М.-1991.-С.111-125.

4. Блатун Л.А. Местное медикаментозное лечение ран. Проблемы и новые возможности их решения / Л.А. Блатун // Consilium medicum. Хирургия. 2007.-№ 1.-С.9-16.

5. Бобровников А.Э. Применение гидрогелевых повязок для лечения ожоговых ран / А.Э.Бобровников, С.А. Тусинова, М.Г. Лагвилава // Сб. науч. тр. II съезда комбустиологов России. - М., 2008. - С. 134-136.

6. Бордаков, В. Н. Рана. Раневой процесс. Принципы лечения ран : учеб.-метод. пособие / В. Н. Бордаков, Белорус. гос. мед. ун-т, Каф. общ. хирургии. - Минск : БГМУ, 2014. - 30 с.

7. Будневский С. В. Новые раневые покрытия, содержащие серотонин и трипсин, в лечении экспериментальных гнойных ран (экспериментальное исследование) : диссертация ... кандидата медицинских наук : 14.00.27 / Будневский С. В.; [Место защиты: ФГУ "Государственный научный центр лазерной медицины"].- Москва, 2006.- 112 с.

8. Выренков, Ю.Е. Восстановительные операции на трахее и бронхах (Особенности регенеративного процесса) / Ю.Е. Выренков. М.: Медицина, 1965. — 107 с.

9. Глянцев С.П. Повязки с протеолитическими ферментами в лечении гнойных ран / С.П. Глянцев // Хирургия. – 1998. -№12. - С 32-37.

10. Гуманенко Е.К. Хирургические инфекции - проблема военно-полевой хирургии / Е.К. Гуманенко, В.Ф. Лебедев, Т.Н. Суворова [и др.] // Клин, микробиол. антимикроб, химиотер. - 2003 - Т. 5. - С. 17.

11. Даценко Б.М. Теория и практика местного лечения гнойных ран / Б.М. Даценко // - К.: Здоровье, 1995. - 384 с.

12. Дмитренко О.А. Структурные особенности генома метициллин-резистентного Staphylococcus aureus (MRSA), устойчивого к цефтаролину представителя эпидемического клона ST239, выделенного в России / О.А. Дмитренко, А.В. Чаплин, Т.А.Тихомиров [и др.] // Молекулярная генетика, микробиология и вирусология. – 2020. - 38(4). – С. 170 - 179.

13. Добыш С.В. Разработка и изучение нового поколения перевязочных средств на основе модифицированных полимерных материалов : автореферат дис. ... доктора технических наук : 05.11.17. – М. - 1999. – С. 68.

14. Довнар Р. И., Смотрин С. М., Васильков А. Ю., Жмакин А. И. Антибактериальый и противогрибковый эффекта перевязочного материала, содержащего наночистицы серебра / Р. И. Довнар, С. М. Смотрин, А.Ю. Васильков [и др.] // Новости хирургии. - 2010. - Т. 18, № 6. - С.3-11.

15. Егорова Е.В. Комплексная диагностика и лечение больных хроническими стенозами гортани и трахеи различной этиологии : диссертация ... кандидата медицинских наук : 14.00.04 / Егорова Елена Владимировна; [Место защиты: ФГУ "Научно-клинический центр оториноларингологии"].- Москва, 2005.- 111 с.

16. Зенгер В.Г. Хирургия повреждений гортани и трахеи / В.Г. Зенгер, А.Н. Наседкин, В.Д. Паршин. -М.: Медкнига, 2007. -364 с.

17. Каплина Э. Н., Вайнберг Ю. П. Деринат — природный иммуномодулятор для детей и взрослых / Э. Н. Каплина, Ю.П. Вайнберг. — М.: Научная книга, 2007. – С. 243.

18. Кирасирова Е.А. Влияние трахеальных стентов на микробиоценозы гортани и трахеи при различной длительности канюленосительства / Е.А.

Кирасирова , А.В.Гуров, Р.А.Резаков [и др.] // Вестник оториноларингологии. - 2014. - №4. – С. 7-12.

19. Кирасирова Е.А., Каримова Ф.С., Кабанов В.А. Лечебный алгоритм при стенозе гортани и шейного отдела трахеи различной этиологии / Е.А. Кирасирова , Ф.С. Каримова, В.А. Кабанов / Вестник оториноларингологии. - 2006. - № 2. - С. 20-24.

20. Кокорина В.Э. Хирургическое лечение и профилактика посттравматических рубцовых стенозов полых органов шеи // автореф. дис. канд. мед. наук. - 2004. - Хабаровск. – С. 25.

21. Крюков А.И. Диагностика, лечение и профилактика осложнений у хронических канюленосителей / А.И. Крюков, Н.Л. Кунельская, Е.А. Кирасирова [и др.] // Медицинский Совет. – 2014. - №3. – С. 45-47.

22. Литвиненко И.В. К вопросу о комплексной лучевой диагностике патологии гортани / И.В. Литвиненко, М.В. Ростовцев, Г.И. Братникова // Медицинская визуализация. - 2008. - №5. - С. 81-87.

23. Луцевич О.Э. Современные взгляды на патогенез и лечение гнойных ран / О.Э. Луцевич, О.Б. Тамразова, А.Ю. Шикунова [и др.] // Хирургия. Журнал им. Н.И. Пирогова. -2011. -№5. –С. 72-77.

24. Олтаржевская Н. Д.. Возможности применения полисахаридов при лечении ран / Н. Д. Олтаржевская, М. А. Коровина, Г. Е. / Раны и раневые инфекции. Журнал им. проф. Б. М. Костючёнка. – 2019. – Т.6. -№2. – С. 24—31.

25. Падейская Е.Н. Антибактериальный препарат диоксидин: особенности биологического действия и значение в терапии различных форм гнойной инфекции / Е.Н. Падейская // Инфекции и антимикроб. тер. -2001. -№ 5. –С. 150-155.

26. Паршин В. Д. Постреанимационный рубцовый стеноз трахеи. Современное состояние проблемы - успехи, надежды и разочарования / В. Д. Паршин, М. А. Выжигина, М. А. // Анестезиология и реанимация. - 2016. - Т. 61. - № 5. – С. 360-366.

27. Паршин В.Д. Хирургия рубцовых стенозов трахеи / В.Д. Паршин. - М., 2003. – С. 152.

28. Патент № 2197184C2 Российской Федерации. Способ восстановления рубцово-зараще нной гортани и верхнего отдела трахеи / Быстренин А.В.; № 9910382614; заявл. 19.02.1999; опубл. 27.01.2003.

29. Патент RU № 2632529 Российской Федерации. Способ реконструкции гортани / Дайхес Н.А., Трофимов Е.И., Сивкович О.О., Пьянков И.Н.; 2016136106; заявл. 07.09.2016; опубл. 05.10.2017.

30. Патент на изобретение № RU 2251986 C2 Российской Федерации. Способ стентирования при ларингопластике у детей / Разумовский А. Ю., Рачков В. Е., Митупов З. Б.; № 2003118717/14; заявл. 25.06.2003; опубл. 20.05.2005; Бюл. №14.

31. Перельман М.И. Рубцовый стеноз трахеи – профилактика и лечение (Вместо предисловия) // Тезисы Российской научно-практической конференции «Профилактика, диагностика и лечение рубцовых стенозов трахеи». - М. 1999 июнь. - С.3-4.

32. Плужников М. С. Хронические стенозы гортани / М. С. Плужников, М. А. Рябова, С. А. Карпищенко; Под. ред. Н. Н. Петрищева; С.-Петерб. гос. мед. ун-т им. акад. И. П. Павлова. - СПб. : Эскулап, 2004 (Акад. тип. Наука РАН). – С. 206.

33. Попов Д. А. Диоксидин: антимикробная активность и перспективы клинического применения на современном этапе / Д. А. Попов, Н. М. Анучина, А. А. Терентьев [и др.] // Антибиотики и химиотерапия. – М. - 2013, 58; 3—4

34. Попов Д.А. Диоксидин: антимикробная активность и перспективы клинического применения на современном этапе / Д.А. Попов, Н.М. Анучина, А.А. Терентьев [и др.] // Антибиотики и Химиотерапия. -2013. - Т.583 №3-4. – С.37-42.

35. Руководство по экспериментальному (доклиническому) изучению новых фармакологических веществ / М-во здравоохранения Рос. Федерации. Департамент контроля качества, эффективности и безопасности лекарств. средств,

Науч. центр экспертизы и гос. контроля лекарств. средств. Фармакол. гос. ком.; [Ред. совет Фисенко В.П. (пред.) и др.]. - М., 2000. - 398 с.

36. Столяров Е.А. Заживление ран мягких тканей при местном лечении / Е.А. Столяров, В. Д. Иванова, А. В. Колсанов // Хирургия. -2003. — № 9. -С.28 - 32.

37. Тарасов Д.И. Особенности послеоперационного заживления у больных со стенозами полых органов шеи / Д.И. Тарасов, В.Н. Фоломеев, Н.А. Антонова // Вестник оториноларингологии. - 1989. - № 2. - С. 70-77.

38. Токмакова А.Ю. Современная концепция ведения больных с хроническими ранами и сахарным диабетом / А.Ю. Токмакова, Г.Ю. Страхова, Г.Р. Галстян // Сахарный диабет. - 2005. – Т.8. - №1. – С. 42-48.

39. Трубушкина Е. М. Постреанимационные стенозы гортани и трахеи. Диагностика, лечение и профилактика : диссертация ... кандидата медицинских наук : 14.00.04 / Трубушкина Екатерина Михайловна; [Место защиты: ФГУ "Научно-клинический центр оториноларингологии"].- Москва, 2011.- 146 с.

40. Фролова А.В. Раневая инфекция. Состояние проблемы / А.В. Фролова, А.Н. Косинец, В.К. Окулич // Вестник ВГМУ. - 2014. - Т. 13, №2. - С.62-68.

41. Харькова Н.А. Полифункциональные гидрогелевые депо-системы в лечении хирургической патологии лор-органов: диссертация ... доктора медицинских наук: 14.01.03 / Н.А.Харькова;[Место защиты: ГБУЗ "Научно-исследовательский клинический институт оториноларингологии им. Л.И. Свержевского" ДЗМ].- Москва, - 2016.- 261 с.

42. Храмилин В.Н. Современные аспекты местного лечения хронических ран нижних конечностей у больных сахарным диабетом / В.Н. Храмилин // Сахарный диабет. - 2005. – Т.8. - №1. – С. 26-30.

43. Хрыкова А .Г. Лазерная терапия и новые перевязочные материалы в лечении детей с верхнечелюстными синуситами : автореферат дис. ... кандидата медицинских наук : 14.00.51 / А.Г. Хрыкова; [Место защиты: Рос. гос. мед. ун-т]. - Москва, 2007. - 21 с.

44. Цветков Э.А. Восстановительная хирургия гортани и шейного отдела трахеи при рубцовых стенозах у детей : автореферат дис. ... доктора медицинских наук : 14.00.04 / 1 Ленинград. мед. ин-т. - Ленинград, 1990. - 38 с.

45. Чекалина Е.Н. Роль тромбоцитарного концентрата в восстановлении и регенерации тканей / Е.Н. Чекалина // Дентал Юг. - 2005. - № 3(32). - С. 23.

46. Черный С.С. Реконструктивная хирургия протяженных и мультифокальных рубцовых стенозов трахеи: автореферат дис. ... кандидата медицинских наук : 14.01.17 / Черный Сергей Семенович; [Место защиты: Рос. науч. центр хирургии им. академика Б.В. Петровского РАМН]. - Москва, 2011. - 24 с.

47. Agrawal P. Role of polymeric biomaterials as wound healing agents / P. Agrawal, S. Soni, G. Mittal [et al.] // Int J Low Extrem Wounds. – 2014. - Vol.13, №3. - P.180-90.

48. Ahmadinegad M. Efficacy of dressing with absorbent foam versus dressing with gauze in prevention of tracheostomy site infection / M. Ahmadinegad, M. Ghahreman, M. Shabani [et al.] // Tanaffos. – 2014. –Vol.13, №2. –P. 13–19.

49. Altman R.D. Intraarticular sodium hyaluronate (Hyalgan®) in the treatment of patients with osteoarthritis of the knee: a randomized clinical trial / R.D. Altman, R.Moskowitz // J Rheumatol. – 1998. –Vol. 25, №11. – P.2203-12.

50. Amalsadvala T. Management of hard-to-heal wounds / T. Amalsadvala, S.F. Swaim // Vet Clin North Am Small Anim Pract. – 2006. - Vol.36, №4. -P. 693 - 711.

51. Arjomandi H, Gilde J, Zhu S, et al. Relationship of eosinophils and plasma cells to biofilm in chronic rhinosinusitis / H. Arjomandi, J. Gilde, S. Zhu [et al.] // Am J Rhinol Allergy. – 2013. – Vol.27, №4. – P. 85-90.

52. Baharestani M.M. An overview of neonatal and pediatric wound care knowledge and considerations / M.M. Baharestani // Ostomy Wound Manage. – 2007. - Vol.53, №6. – P. 34-6.

53. Banerji S. LYVE-1, a new homologue of the CD44 glycoprotein, is a lymph-specific receptor for hyaluronan / S. Banerji, J. Ni, S.X. Wang [et al.] // J Cell Biol. - 1999 . - Vol. 144, №4. – P. 789-801.

54. Baum C.L. Normal cutaneous wound healing: clinical correlation with cellular and molecular events / C.L. Baum, C.J. Arpey // Dermatol Surg. - 2005 - Vol. 31, №6. – P. 674-86.

55. Beatrous W.P. Tracheostomy (tracheotomy). Its expanded indications and its present status. Based on an analysis of 1,000 consecutive operations and A review of the recent literature/ W.P. Beatrous // Laryngoscope. -1968. - Vol. 78, №1. – P. 3-55.

56. Benskin L.L. PolyMem ® Wic ® Silver ® Rope: a mul-tifunctional dressing for decreasing pain, swel-ling, and inflammation / L.L. Benskin // Adv Wound Care. – 2012. - Vol.1, №1. – P. 44–47.

57. Benskin L.L.Evidence for polymeric membrane dressings as a unique dressing subcategory, using pressure ulcers as an example / L.L. Benskin // Advances in Wound Care. - 2018. - Vol. 7, №12. – P. 419-426.

58. Bischoff M, Kinzl L, Schmelz A. The complicated wound / M. Bischoff, L. Kinzl, A. Schmelz // Unfallchirurg. - 1999. - Vol.102, №10. – P. 797 - 804.

59. Blacklow S.O. Bioinspired mechanically active adhesive dressings to accelerate wound closure / S. O. Blacklow, J. Li, B. R. Freedman // Science Advances. - 2019 - Vol. 5, №7. – P. 1-9.

60. Bökel C. Integrins in development: moving on, responding to, and sticking to the extracellular matrix / C. Bökel, H.B. Nicholas // Developmental Cell. – 2002. - Vol.3, №3. – P. 311 - 321.

61. Bowling F. L. Applying 21st Century Imaging Technology to Wound Healing: An Avant-Gardist Approach / Bowling, J. Paterson, A. Ndip // Journal of Diabetes Science and Technology. - 2013. –Vol. 7, №7. - P. 1190-1194.

62. Brindle T. Undisturbed wound healing: a narrative review of the literature and clinical considerations / T. Brindle, P. Farmer // Wounds International. – 2019. Vol 10, № 2. – P. 40-48.

63. Brown M.T. Microbiology of tracheal granulation tissue associated with silicone airway prostheses / M.T. Bron, W.W. Montgomery // Annals of Otology, Rhinology & Laryngology. -1996. - Vol. 105, № 8. – P. 624-627.

64. Brook I. Microbiological studies of tracheostomy site wounds / I. Brook. Eur J Respir Dis. – 1987. - Vol. 71, №5. – P. 380–383.

65. Broughton G. The basic science of wound healing / G. Broughton, J.E. Janis, C. E. Attinger // Plast Reconstr Surg. - 2006. - Vol. 117, №7 (suppl.): 12S - 34S.

66. Broughton G. Wound healing: an overview / G. Broughton, J.E. Janis, C. E. Attinger [et al.] // Plast Reconstr Surg. – 2006. - Vol. 117, №7 (suppl.): le-S - 32e-S.

67. Carter P. Ten-year review of pediatric tracheotomy / P. Carter, B. Benjamin // Annals of Otology, Rhinology & Laryngology. – 1983. – 1983- Vol. 92, №4. – P. 398-400.

68. Clark R.A.F. Regulation of fibroplasia in cutaneous wound repair / R.A.F. Clark // The American Journal of the Medical Sciences. -1993. –Vol. 306, №1. - P. 42-48.

69. Creehan S. The VCU pressure ulcer summit-developing centers of pressure ulcer prevention excellence: a framework for sustainability / S. Creehan, J.E. Cuddigan, D. Gonzales [et al.] // Journal of Wound, Ostomy and Continence Nursing. – 2016. – Vol. 43, №5. - P.1.

70. Cutting K.F. Wound in-flammation and the role of a multifunctional polymeric dressing / K.F. Cutting, P .Vowden, C .Wiegand [et al.] // Wounds Int J. – 2015. –Vol.6. - P.41–46.

71. Dabiri G. Choosing a wound dressing based on common wound characteristics / G. Dabiri, E. Damstetter, T. Phillips [et al.] // Adv Wound Care (New Rochelle).- 2016. – Vol. 5, №1. - P. 32-41.

72. Degreef H. How to heal a wound fast / H.J. Degreef // Dermatol Clin. -1998. – Vol.16, №2. - P.365-75.

73. Diaz-Blanco J. Electron microscopic evaluation of bacterial adherence to polyvinyl chloride endotracheal tubes used in neonates / J.Diaz-Blanco, R. C. Clawson, S. M. Roberson [et al.] // Crit Care Med. -1989. –Vol.17, №12. - P.1335-1340.

74. Diegelmann R.F. Wound healing: an overview of acute, fibrotic and delayed healing / R. F. Diegelmann, M. C // Evans Front Biosci. - 2004. –Vol.1, №9. - P. 283-289.

75. Durbin C.G. Early complications of tracheostomy / C.G. Durbin // Respiratory Care. - 2005. - Vol. 50, №4. – P. 511-5.

76. Engels P.T. Tracheostomy: from insertion to decannulation / P.T. Engels, S.M. Bagshaw , M. Meier [et al.] // Can J Surg. - 2009. –Vol.52, №5. - P.427–433.

77. English D. Induction of endothelial cell chemotaxis by sphinosine l- phosphate and stabilization of endothelial monolayer barrier function by lysophosphatidic acid, potential mediators of hematopoietic angiogenesis / D. English, A. T. Kovala, Z. Welch // J Hematother Stem Cell Res. - 1999. –Vol.8, №6. - P.627 - 634.

78. Ennis W.J. Wound healing at the local level: the stunned wound / W. J. Ennis, P. Meneses // Ostomy Wound Manage. -2000. –Vol.46, №1A (suppl). - P.39 - 48.

79. Falanga V. Wound healing and chronic wounds / Falanga V. // Journal of Cutaneous Medicine and Surgery. - 1998. –Vol.3, №1 (suppl). - P.1-5.

80. Ferrara N. Vascular endothelial growth factor and the regulation of angiogenesis / N. Ferrara // Recent Progress in Hormone Research. -2000. –Vol. 55, №4. - P. 15 - 35.

81. Flangan M. The physiology of wound healing / M. Flanagan // Journal of Wound Care. – 2000. -Vol 9, №6. - P.299 - 300.

82. Folkman J. Angiogenic factors / J. Folkman, M. Klagsbrun // Science. -1987. – Vol. 235, №4787. - P. 442 - 447.

83. Foreman A. Do biofilms contribute to the initiation and recalcitrance of chronic rhinosinusitis / A. Foreman, J. Jervis-Bardy, P.J. Wormald // Laryngoscope. - 2011. – Vol. 121, №4. - P. 1085-1091.

84. Fowler E. Chronic wounds: an overview // Chronic wound care / Edited by D. Krasner. Health Management Publications, Inc. King of Prussia, Pennsylvania. 1990. - P. 12–18.

85. Fowler E. Clinical evaluation of a polymeric membrane dressing in the treatment dermal ulcers / E. Fowler, J. C. Papen // Ostomy Wound Manage. -1991. – Vol. 35. - P. 35–44.

86. Ganz T. Macrophage function / T.Ganz // New Horiz. - 1993. –Vol.1. - P. 23 - 27.

87. Giannone G. Lamellipodial actin mechanically links myosin activity with adhesion-site formation / G. Giannone, B.J. Dubin-Thaler, O. Rossier [et al.] // Cell. - 2007. –Vol. 128, №3. - P. 561 - 575.

88. Glat P.M. Wound healing. In: Grabb and Smith's Plastic Surgery, 5th edn (Aston S.J., Beasley R.W., Thorne C.H. [et al.]). Philadelphia: Lippincott-Raven. - 1997. - P. 3 - 12.

89. Glossop A.J. Complications following tracheostomy insertion in critically ill patients – experience from a large teaching hospital / A.J. Glossop, T.C. Meekings, S.P. Hutchinson [et al.] // The Intensive Care Society. - 2011. – Vol. 12, №4. - P. 301–306.

90. Goldman R. Growth factors and chronic wound healing: past, present and future / R. Goldman // Advances in Skin & Wound Care. - 2004. – Vol.17, №1. - P. 24 - 35.

91. Gotlieb A.I. Migration into an in vitro experimental wound: a comparison of porcine aortic endothelial and smooth muscle cells and the effect of culture irradiation / A.I. Gotlieb, W. Spector //Am J Pathol. - 1981. – Vol.103, №2. - P. 271 - 282.

92. Greenhalgh D.G. The role of apoptosis in wound healing / D. G. GreenhalghInt // J Biochem Cell Biol. - 1998. – Vol.30, №9. - P.1019 - 1030.

93. Grillo HC. Complications of tracheal reconstruction / H.C. Grillo, P. Zannini, F. Michelassi // J Thorac Cardiovasc Surg. -1986. – Vol.91, №3. - P.322-328.

94. Hanks B. Collaborating to improve outcomes related to tracheostomy skin Integrity in a long-term acute care hospital / B. Hanks, D. Nix // Health Care. - 2000. – Mode of access: https://multimedia.3m.com/mws/media/182390O/improving-tracheostomy-skin-integrity-in-long-term-care-hospital.pd

95. Harding K. The cost-effectiveness of wound management protocols of care / K. Harding, K. Cutting, P. Price // British Journal of Nursing. - 2000. -Vol. 9, №19. (suppl.). - P. S1-S10

96. Harding K. Topical treatment: which dressing to choose / K. Harding, V.Jones, P. Price // Diabetes/Metabolism. Research and Reviews. – 2000. – Vol.16, №1 (suppl.). - P.47-50.

97. Hart J. Inflammation. 1: its role in the healing of acute wounds / J. Hart // J Wound Care. - 2002. – Vol.11, №6. - P.205 - 209.

98. Haubner F.Wound healing after radiation therapy: Review of the literature / F.Haubner, E. Ohmann, F.Pohl // Radiation Oncology. – 2012. – Vol.47, №19. - P.162.

99. Hedman K. Isolation of the pericellular matrix of human fibroblast cultures / K. Hedman , M. Kurkinen, K. Alitalo [et al.] // J Cell Biol. - 1979. – Vol.81, №1. - P.83-91.

100. Hess C.T. Skin care basics / C.T. Hess // Adv Skin Wound Care. -2000. – Vol.13, №3. - P.127 - 128.

101. Hirshoren N. Wound-healing modulation in upper airway stenosis—Myths and facts / N. Hirshoren, R. Eliashar // Head and neck. - 2009. – Vol.31, №1. - P.111-126.

102. Hochstim C.J. Biofilm and persistent inflammation in endoscopic sinus surgery / C. J. Hochstim, R. Masood, D. H. Rice // Otolaryngol Head Neck Surg. - 2010. – Vol.143, №5. - P.697-698.

103. Hodgson H.A multicentre, clinical evaluation of a hydro-responsive wound dressing: the Glasgow experience / H. Hodgson, D. Davidson, A. Duncan [et al.] // J Wound Care. – 2017. – Vol.26, №11. - P.642-650.

104. Holland S. P. Diffuse lamellar keratitis related to endotoxins released from sterilizer reservoir / S. P. Holland, R. G. Mathias, D. W. Morck [et al.] // Ophthalmology. - 2000. - Vol. 107, №7. – P.1227-1233; discussion 1233-1234.

105. Holly S.P. Multiple roles of integrins in cell motility // S. P. Holly, M. K. Larson, L. V. Parise // Exp Cell Res. -2000. – Vol.261, №1. - P.69- 74.

106. Hom D.B. Choosing the optimal wound dressing for irradiated soft tissue wounds / D. B. Hom, G. Adams, M. Koreis [et al.] // Otolaryngol Head Neck Surg. - 1999. – Vol.121, №5. - P.591-598.

107. Hotter A.N. Technique for promoting healing of complex tracheostomy wounds / A. N. Hotter1, K. Warfield // Otolaryngology Head and Neck Surgery. – 1997. – Vol. 116, №6. - P.693-695.

108. Huang L. The effect of hyaluronan on osteoblast proliferation and differentiation in rat calvarial-derived cell cultures / L .Huang, Y.Y. Cheng, P.L. Koo [et al.] // J Biomed Mater Resa. - 2003. – Vol. 66, №4. - P.880-884.

109. Hunt T.K. Physiology of wound healing / T. K. Hunt, H. Hopf, Z. Hussain // Adv Skin Wound Care. -2000. – Vol.13, №2. - P.6 - ll.

110. Hunt T.K. The physiology of wound healing / T. K. Hunt // Ann Emerg Med. -1998. – Vol. 17, №12. - P.1265 - 1273.

111. Izadi K. Chronic wounds / K. Izadi, P. Ganchi // Clin Plast Surg. - 2005. – Vol. 23, №2. - P.209 - 222.

112. Jaquot A.L. Tracheal lesions after tracheotomy in patients with acquired brain injury: Incidence, associated factors and impact on rehabilitation / A.L. Jaquot, E.Vega, X.Molders [et al.] // Ann Phys Rehabil Med. 2016. - Vol. 59 - №S. – P. e153.

113. Jespersen J. Pathophysiology and clinical aspects of fibrinolysis and inhibition of coagulation. Experimental and clinical studies with special reference to women on oral contraceptives and selected groups of thrombosis prone patients / J. Jespersen // Dan Med Bul. -1988. – Vol. 35. - P.1 -33.

114. Klein L.K. Topical treatment for chronic wounds: an overview / L.K. Klein, R.L. Lies // Chronic wound care / Edited by D. Krasner. Health Management Publications, Inc. King of Prussia, Pennsylvania. -1990. -P. 263–265.

115. Komarcevic A. The modern approach to wound treatment / A Komarcević. Med Pregl. -2000. - Vol. 53, №7-8. – P. 363 – 368.

116. Koshkareva Y. Risk factors for adult laryngotracheal stenosis: a review of 74 cases // Y.Koshkareva, J. P. Gaughan, A. M. S. Soliman //Ann OtolRhinol Laryngol. - 2007. – Vol. 116, №3. – P.206-210.

117. Kuo CY. Prevention of pressure ulcers after pediatric tracheotomy using a Mepilex Ag dressing / C. Y. Kuo, C.T. Wootten, D. A. Tylor [et al.] // Laryngoscope. – 2013. - Vol. 123, №12. – P. 3201-3205.

118. Lawrence W.T. Physiology of the acute wound / W. T. Lawrence // Clinics in Plastic Surgery. - 1998. - Vol. 25, №3. – P. 321 - 340.

119. Lee B.Y. The Wound Management Manual. New York. McGraw-Hill, Medical Pub. Division. - 2005. – P. 382.

120. Liu I.Y. Staged laryngotracheoplasty in adult laryngotracheal stenosis: predictors of long-term decannulation / I.Y Liu , A. H. Mendelsohn , H.Ching [et al.] // JAMA Otolaryngol Head Neck Surg. -2015 . – Vol.141, №3. - P.211-218.

121. Martin P. Cellular and molecular mechanisms of repair in acute and chronic wound healing / P. Martin, R. Nunan // The British journal of dermatology. - 2015. - Vol.173, №2. – P. 370–850.

122. Matt B.H. Tracheal granulation tissue. A study of bacteriology / B. H. Matt, C. M. Myer, C. J. Harrison [et al.] // Arch Otolaryngol Head Neck Surg. - 2014. - Vol. 117, №5. – P.538-41.

123. Mayet N. A comprehensive review of advanced biopolymeric wound healing systems / N. Mayet, Y. E. Choonara, P. Kumar [et al.] // J Pharm Sci. -2014. - Vol. 103, №8. – P.2211-2230.

124. Mazhar K. Bacterial Biofilms and Increased Bacterial Counts Are Associated with Airway Stenosis / K. Mazhar, M. Gunawardana, P. Webster [et al.] // Otolaryngology Head and Neck Surgery. - 2014. - Vol. 150, №5. – P.834-840.

125. Meluleni G.J. Mucoid pseudomonas aeruginosa growing in a biofilm in vitro are killed by opsonic antibodies to the mucoid exopolysaccharide capsule but not by antibodies produced during chronic lung infection in cystic fibrosis patients / G. J. Meluleni, M. Grout, D. J. Evans [et al.] // J Immunol. - 1995- Vol. 155, №4. – P. 2029-2038.

126. Monaco J.L. Acute wound healing: an overview / J. L. Monaco, W. T. Lawrence // Clin Plast Surg. - 2003. - Vol. 30, №1. – P. 1-12.

127. Moon J.J. Role of cell surface heparin sulphate proteoglycans in endothelial cell migration and mechanotransduction / J. J. Moon, M. Matsumoto, S. Patel [et al.] // J Cell Physiol. - 2005- Vol. 203, №1. – P. 166- 167.

128. Mulder M. The Selection of Wound Care Products for Wound Bed Preparation / M. Mulder // Wound Healing Southern Africa. – 2009. - Vol. 2, №2. – P. 76–78.

129. Patent № US 2015/0045882A1 United States. Bioresorbable laryngotracheal stent and methods of treatment / Fox J.C., Pacetti S.D.; application 12.08.2014; publication 24.01.2017.

130. Phillips S.J. Physiology of wound healing and surgical wound care / S.J. Phillips // J ASAIO. - 2000. - Vol 46, №6. – P. 2-5.

131. Pierce G.F. Platelet-derived growth factor-BB and transforming growth factor beta l selectively modulate glycosaminoglycans, collagen, and myofibroblasts in excisional wounds / G.F Pierce, J. V. Berg, R. Rudolph [et al.] // Am J Pathol. - l99l. - Vol. 138, №3. – P. 629 - 646.

132. Pierce G.F. Role of platelet-derived growth factor in wound healing / G. F. Pierce, T. A. Mustoe, B. W. Altrock [et al.] // J Cell Biochem. - l99l. - Vol . 45, №4. – P. 319 - 326.

133. Pihlajaniemi T. Molecular cloning of the beta-subunit of human prolyl 4-hydroxylase. This subunit and protein disulphide isomerase are products of the same gene / T. Pihlajaniemi, T. Helaakoski, K. Tasanen [et al.] // The EMBO Journal. - 1987. - Vol. 6, №3. – P. 643–649.

134. Pool J.G. Normal hemostatic mechanisms: a review / J. G. Pool // The American Journal of Medical Technology. – 1977. - Vol. 43, №8. – P. 776-780.

135. Pulman K.Dressings in the management of open surgical wounds / K. Pulman, M. Johnson // British Journal of Perioperative Nursing (United Kingdom). 2004. - Vol. 14- №8. – P.354-360.

136. Ramasastry S.S. Acute wounds / S.S. Ramasastry // Clinics in plastic surgery. - 2005. - Vol. 32, №2. – P.195 - 208.

137. Rice J. Secondary intention wound healing- pathophysiology and management / J. Rice // Collegian. - 2000. - Vol.7, №3. – P.40-41.

138. Richardson M. Acute wounds: an overview of the physiological healing process / M. Richardson // Nurs Times. -2004. - Vol.100, №4. – P.50 - 53.

139. Rippon M. Taking the trauma out of wound care: the importance of undisturbed healing / M. Rippon, P. Davies, R. White // Journal of Wound Care . – 2012. - Vol.21, №8. – P.359–60, 362, 364–8.

140. Risau W. Angiogenic growth factors / W. Risau // Progress in Growth Factor Research. -1990. - Vol.2, №1. – P.71 - 79.

141. Robson M.C. Wound healing: biologic features and approaches to maximize healing trajectories / M. C. Robson, D. L. Steed, M. G. Franz // Current Problems in Surgery. - 2001. - Vol.38, №2. – P.72 - 140.

142. Robson M.C. Wound infection: a failure of wound healing caused by an imbalance of bacteria / M.C. Robson // The Surgical Clinics of North America. -1997. - Vol.77, №3. – P.637-650.

143. Rohail A, Malik MF, Gill ZI, Malik WY. Incidence of complications of Tracheostomy and their management / A. Rohail, M.F. Malik, Z.I. Gill [et al.] // Pakistan Journal of Medical Sciences. -2010. - Vol.4. – P.119-122.

144. Sajjadian A. Current status of grafts 118 and implants in rhinoplasty: part II. Homologous grafts and allogenic implants / A. Sajjadian, R. Rubinstein, N. Naghshineh // Plastic and reconstructive surgery. - 2010. - Vol.125, №3. – P.99–109. 135.

145. Sajjadian A. Current status of grafts and implants in rhinoplasty: part I. Autologous grafts / A. Sajjadian, R. Rubinstein, N. Naghshineh // Plastic and reconstructive surgery. - 2010. - Vol.125, №2. – P.40e–49e.

146. Samuels P. Fetal scarless wound healing / P. Samuels, A.K. Tan // The Journal of Otolaryngology. -1999. - Vol. 28, №5. – P.296-302 .

147. Sasaki C.T. Tracheostomy related subglottic stenosis: bacteriologic pathogenesis / C. T. Sasaki, M. Horiuchi, N. Koss // Laryngoscope. -1979. - Vol.89, №6 Pt 1. – P.857-865.

148. Servold S.A. Growth factor impact on wound healing / S. A. Servold // Clin Podiatr Med Surg. - 1991. - Vol.8, №4. – P.937-953.

149. Sieggreen M.Y. Healing of physical wounds / M.Y. Sieggreen // The Nursing Clinics of North America. - 1987. - Vol.22, №2. – P.439-447

150. Simoni P. Microbiology of stents in laryngotracheal reconstruction / P. Simoni , B. J. Wiatrak // Laryngoscope. - 2004. - Vol.114, №2. – P.364-367.

151. Skover G.R. Cellular and biochemical dynamics of wound repair. Wound environment in collagen regeneration / G. R. Skover // Clin Podiatr Med Surg. -1991. - Vol.8, №4. – P.723 - 756.

152. Smith M.E. B. Pressure ulcer treatment strategies: a systematic comparative effectiveness review / M.E. B. Smith, A.Totten, D.H. Hickam [et al.] // Ann Intern Med. - 2013. - Vol.159, №1. – P.39-50.

153. Strecker-McGraw M.K. Soft tissue wounds and principles of healing / M.K. Strecker-McGraw, T.R. Jones, D.G. Baer // Emergency medicine clinics of North America. - 2007. - Vol.25, №1. – P.1 - 22.

154. Szycher M. Modern wound dressings: a systematic approach to wound healing / M. Szycher, S. J. Lee // Journal of Biomaterials. -1992. - Vol.7, №2. – P.142 - 213.

155. Takeshita S. Therapeutic angiogenesis. A single intraarterial bolus of vascular endothelial growth factor augments revascularization in a rabbit ischemic hind limb model / S. Takeshita, L. P. Zheng, E. Brogi // The Journal of clinical investigation. -1994. -Vol. 93, №2. – P.662-670.

156. Terranova V.P. Human endothelial cells are chemotactic to endothelial cell growth factor and heparin / V. P. Terranova, R. DiFlorio, R. M. Lyall // The Journal of cell biology. - 1985. - Vol.101, №6. – P.2330 - 2334.

157. Thomas S. Hydrocolloid dressings in the management of acute wounds: a review of the literature / S. Thomas // Internetional Would Journal. -2008. - Vol.5, №5. – P.602-613.

158. Thomas S. Surgical Dressings and Wound Management / S.Thomas. - 2010. – P.1-720.

159. Toy L.W. Matrix metalloproteinases: their function in tissue repair / L.W. Toy // Journal of Wound Care. -2005. - Vol. 14, №1. – P.20 - 22.

160. Travis J. A. Hyaluronan enhances contraction of collagen by smooth muscle cells and adventitial fibroblasts-role of CD44 and implications for constrictive

remodeling / J. A. Travis, M.G. Hughes, J.M [et al.] // Circulation Research. - 2001. - Vol. 88, №1. – P.77–83

161. Vanwijck R. Surgical biology of wound healing / R. Vanwijck // Bull Mem Acad R Med Belg. - 2001. - Vol.156, №3-4. – P. 175-84.

162. Vitagliano L. Structural bases of collagen stabilization induced by proline hydroxylation / L. Vitagliano, R. Berisio, L. Mazzarella L [et al.] // Biopolymers. - 2001. - Vol. 58, №5. – P.459-464.

163. Walker LC. Tissue- specific expression and regulation of the alternatively spliced forms of lysyl hydroxylase 2 (LH2) in human kidney cells and skin fibroblasts / L.C. Walker, M.A. Overstreet, H.N .Yeowell // Matrix Biol. -2005. - Vol. 23, №8. – P.515-23.

164. Wang H .Idiopathic Subglottic Stenosis: Factors Affecting Outcome After Single-Stage Repair / H. Wang, C. D. Wright, J. C. Wain [et al.] // Ann Thorac Surg. – 2015. – Vol.100, №5. - P.1804-1811.

165. White R. Mepitel: a non-adherent wound dressing with Safetac technology / R.White, C. Morris // British journal of nursing. -2009. - Vol. 18, №1. – P.58-64.

166. Witt D.P. Differential binding of chemokines to glycosaminoglycan subpopulations / D. P. Witt, A. D. Lander // Current Biology. -1994. - Vol. 4, №5. – P.394-400.

167. Witte MB. General principles of wound healing / M. B. Witte, A. Barbul // Surgical Clinics of North America. -1997. - Vol. 77, №3. – P.509 - 528.

168. Young W.C. Extracellular matrix modulation of endothelial cell shape and motility following injury in vitro / W.C. Young, I.M. Herman // Journal of Cell Science. - 1985. - Vol. 73. – P.19 -32.

169. Zhang Q.X. Vascular endothelial growth factor is the major angiogenetic factor in omentum: mechanism of the omentum mediated angiogenesis / Q.X. Zhang, C.J. Magovern, C.A. Mack [et al.] // Journal of Surgical Research. -1997. - Vol. 67, №2. – 147 - 154.

170. Zhu H. Surveillance and management practices in tracheotomy patients / H. Zhu, P. Das, J. Brereton // Laryngoscope. - 2012. – Vol.122, №1. - P.46-50.

171. Zur K.B. Electron microscopic analysis of biofilm on endotracheal tubes removed from intubated neonates / K.B. Zur, D.L. Mandell, R.E. Gordon [et al.] // Otolaryngol Head Neck Surg. . -2004. - Vol. 130, №4. – P.407-414.