Государственное бюджетное учреждение здравоохранения города Москвы
«Научно-исследовательский клинический институт оториноларингологии им. Л.И. Свержевского» Департамента здравоохранения города Москвы

На правах рукописи

Фролкина Екатерина Алексеевна

ПРИМЕНЕНИЕ ГЕЛИЙ-КИСЛОРОДНОЙ СМЕСИ ПРИ ЛЕЧЕНИИ ПАЦИЕНТОВ С РУБЦОВЫМ СТЕНОЗОМ ГОРТАНИ И ТРАХЕИ

Диссертация на соискание ученой степени кандидата медицинских наук

Специальность: 3.1.3 – Оториноларингология.

Научный руководитель:
Доктор медицинских наук
Е.А. Кирасирова

Москва, 2023 г.

ОГЛАВЛЕНИЕ

Список сокращений……..4

Введение ……5

Глава 1. Обзор литературы ……..……...11

1.1 Определение, этиология, и частота встречаемости рубцового стеноза гортани и трахеи……....11

1.2 Развитие хронической дыхательной недостаточности при рубцовом стенозе гортани и трахеи ….....13

1.3 Влияние рубцового стеноза гортани и трахеи на гемодинамические показатели и обменные процессы клетки …….…….…….17

1.4 Механизмы регулирования кислородного гомеостаза в процессе регенерации ……..…….....20

1.5 Методы, применяемые для респираторной коррекции дыхательных нарушений …….....24

1.6 Опыт использования гелий-кислородных смесей в медицине ……..….27

Глава 2. Характеристика пациентов и методы обследования …..….....35

2.1 Общая характеристика обследованных пациентов …….….35

2.2 Методы обследования пациентов …….…..…..….43

2.3 Методика проведения ингаляций подогретой гелий-кислородной смесью ……61

2.4 Методы статистического анализа ……...….……..…63

Глава 3. Результаты предоперационного обследования пациентов…....65

3.1. Субъективная оценка дыхательной недостаточности у пациентов …...65

3.2. Изменение показателей функции внешнего дыхания у пациентов……69

3.3. Изменение показателей сатурации крови до и после физической нагрузки (тест с 6-минутной ходьбой) ……..…...71

3.4. Изменение газового и кислотно-щелочного состава крови ……..…75

Глава 4. Предоперационная подготовка и послеоперационное введение пациентов ……..……..….....81

4.1. Предоперационная подготовка пациентов.……..81
4.2. Послеоперационное ведение пациентов..…….86
Глава 5. Оценка процесса регенерации послеоперационной раны у пациентов …….……...……..94
5.1. Внешняя оценка местного статуса послеоперационной раны …..….. ..94
5.2. Оценка неоваскуляризации послеоперационной области ……..99
5.3. Результаты цитологического исследования раневого отделяемого 103
Глава 6. Клинические иллюстрации применения разработанной методики использования гелий-кислородной смеси……..…112
6.1. Клинический случай №1…….……..112
6.2. Клинический случай №2……...……..117
Заключение ……....122
Выводы ……...137
Практические рекомендации ……....138
Список литературы…….….140

СПИСОК СОКРАЩЕНИЙ

ИВЛ – искусственная вентиляция легких

ХДН – хроническая дыхательная недостаточность

ДН – дыхательная недостаточность

ЦНС – центральная нервная система

АТФ – аденозинтрифосфорная кислота

ХОБЛ – хроническая обструктивная болезнь легких

ОДН – острая дыхательная недостаточность

ТБД – трахеобронхиальное дерево

ВИЧ – вирус иммунодефицита человека

КЭТН – комбинированный эндотрахеальный наркоз

КТ – компьютерная томография

ФВД – функция внешнего дыхания

ФЖЕЛ/ FVC – форсированная жизненная емкость легких

ОФВ1/ FEV1 – объем форсированного выдоха за 1 секунду

КДО – клинико-диагностическое отделение

АД – артериальное давление

ЧСС – частота сердечных сокращений

ЧДД – частота дыхательных движений

ВВЕДЕНИЕ.

Патология гортани и трахеи занимает существенное место в общей структуре заболеваний дыхательных путей [50, 56, 109, 111, 146]. Рубцовый стеноз гортани и трахеи - заболевание, являющееся следствием патологического процесса, приводящего к разрастанию рубцовой ткани и сужению просвета дыхательных путей с развитием респираторной недостаточности [23, 56,146]. Продленная искусственная вентиляция легких (ИВЛ) приводит к увеличению ятрогенных посттравматических изменений гортани и трахеи, и к ежегодному увеличению рубцовых стенозов верхних дыхательных путей [27, 42, 55, 140].

Первые способы лечения рубцовых стенозов гортани и шейного отдела трахеи были предложены около ста лет назад. С тех пор идет непрерывный поиск новых надежных и наименее травматичных методов хирургического лечения и профилактики рестенозов дыхательных путей [32, 62, 115, 143]. Тем не менее, несмотря на ощутимый прогресс, эффективность лечения в последние годы остается недостаточной и по данным разных авторов составляет от 45 до 87,1% [64, 83, 103]. Это объясняется тем, что лечение пациентов с рубцовым стенозом гортани и трахеи является сложным, многоэтапным и длительным процессом, зависящим от этиологии заболевания, выраженности симптомов, степени функциональных нарушений, характера адаптационных и компенсаторных механизмов и наличия сопутствующей патологии [63, 69, 94].

Длительно существующие рубцовые стенозы дыхательных путей, неизбежно, осложняются хронической дыхательной недостаточностью, что является одним из факторов, влияющим на исход лечения пациентов [9, 82]. Несмотря на появление новых методов консервативного и хирургического лечения РСГТ, проблема респираторной поддержки таких пациентов еще не решена. На сегодняшний день ДН продолжает оставаться одной из причин, ведущих к тяжелой гипоксемии и гиперкапнии пациентов, а также развитию

гипоксии тканей, что зачастую сказывается на результатах оперативного лечения, приводя к неудовлетворительным результатам [88]. Современной стратегией дыхательной терапии для коррекции постстенотических изменений является использование оксигенотерапии с высокой концентрацией кислорода [26, 91, 130]. Тем не менее, данный метод борьбы с длительной нехваткой кислорода может вызывать как легочные, так и внелегочные осложнения за счет развития гипероксии и перекисного повреждения клеточных мембран [66, 137]. Разработка новых неинвазивных методик для коррекции респираторного статуса, минимально влияющих на структуру и функцию легких, обеспечивая при этом оптимальную оксигенацию при нарушении проходимости трахеобронхиального дерева и уменьшая нагрузку на дыхательную мускулатуру, таких как использование подогретой гелий – кислородной смеси в пропорциональном соотношении 70% и 30%, является перспективным направлением респираторной терапии [36, 101, 126]. Физиологические эффекты подогретой гелий-кислородной смеси, такие как бронходилятация, улучшение вентиляции и перфузии легких, позволяют использовать ее в качестве нового эффективного средства немедикаментозной терапии гипоксических изменений на до- и послеоперационном этапе [93, 117].

В настоящее время достоверно не изучены возможности применения гелий – кислородной смеси (Гелиокс) при рубцовых стенозах подскладкового отдела гортани и шейного отдела трахеи различной этиологии. Также не разработана методика респираторной терапии для коррекции дыхательных нарушений и поддержания нормального газообмена у пациентов в периоперационном периоде с рубцовым стенозом гортани и трахеи различной этиологии.

Цель исследования:

Повысить эффективность хирургического лечения пациентов с рубцовым стенозом гортани и трахеи за счет коррекции дыхательных нарушений посредством ингаляций подогретой гелий – кислородной смесью.

Для достижения поставленной цели определены следующие задачи:

1. Установить частоту и степень выраженности хронической дыхательной недостаточности у пациентов с рубцовым стенозом гортани и трахеи.
2. Определить степень коррекции дыхательных нарушений после хирургического вмешательства в раннем послеоперационном периоде у пациентов с рубцовым стенозом гортани и трахеи.
3. Проанализировать эффективность ингаляций гелий-кислородной смеси при коррекции респираторного статуса у пациентов с рубцовым стенозом гортани и трахеи
4. Оценить влияние применения подогретой гелий – кислородной смеси на течение послеоперационного периода у пациентов с рубцовым стенозом гортани и трахеи после малоинвазивных и открытых реконструктивных оперативных вмешательств.

Новизна исследования:

- Впервые подробно изучен и оценен респираторный статус пациентов с рубцовым стенозом гортани и трахеи как до, так и после реконструктивных хирургических вмешательств.

- Доказана эффективность использования ингаляций подогретой гелий-кислородной смесью для коррекции дыхательной недостаточности у пациентов с рубцовым стенозом гортани и трахеи.

- Доказано положительное влияние применения подогретой гелий – кислородной смеси на течение послеоперационного периода у пациентов с

рубцовым стенозом гортани и трахеи после различных реконструктивных хирургических вмешательств на гортани и трахее.

Практическая значимость работы.

Разработан и внедрен в клиническую практику новый метод эффективной коррекции дыхательных нарушений у пациентов с рубцовым стенозом гортани и трахеи посредством ингаляций подогретой гелий-кислородной смеси на до- и послеоперационном этапе, позволяющий скорректировать респираторный статус пациентов, сократить время репарации тканей и общее время лечения пациентов с рубцовым стенозом гортани и трахеи.

Разработаны практические рекомендации, позволяющие повысить эффективность хирургического лечения пациентов с рубцовым стенозом гортани и трахеи с различной степенью дыхательной недостаточности.

Результаты исследования могут использоваться оториноларингологами, пульмонологами, хирургами, терапевтами как в условиях стационара, так и в амбулаторной практике.

Внедрение результатов в практику.

Разработанная методика коррекции дыхательных нарушений у пациентов с рубцовым стенозом гортани и трахеи посредством подогретой гелий-кислородной смеси на до- и послеоперационном этапе внедрена в практическую работу оториноларингологических отделений НИКИО им. Л.И. Свержевского ДЗМ, ГКБ №1 им. Н.И. Пирогова ДЗМ, ГКБ им. С.П.Боткина ДЗМ.

Результаты исследования включены в учебную программу ГБУЗ НИКИО им. Л. И. Свержевского ДЗМ при проведении теоретических и практических занятий, а также лекционный материал для обучения клинических ординаторов, аспирантов и врачей-оториноларингологов.

Личный вклад автора.

Автор лично участвовал в реализации всех этапов научно-исследовательской работы. Самостоятельно проводил обследование пациентов на всех этапах. Автор лично проводил респираторную терапию всем пациентам в до- и послеоперационном периоде. Самостоятельно систематизировал, анализировал и проводил статистическую обработку полученных данных. Автор лично провел анализ полученных данных и оформление работы в законченный научный труд.

Публикации материалов исследования.

По теме диссертации опубликовано 13 научных работ, из них 3 - в журналах, рекомендованных ВАК Министерства образования и науки РФ. Получен Патент РФ на изобретение № 2775937 от 12.07.2022. Получена Золотая медаль на 25-ом Московском Международном Салоне Изобретений и Инновационных технологий "АРХИМЕД".

Апробация диссертации.

Материалы диссертационной работы доложены и обсуждены: на научно-практических конференциях сотрудников ГБУЗ «НИКИО им. Л.И. Свержевского» ДЗМ (Москва, 2020, 2021); Научно-практической конференции оториноларингологов Центрального Федерального округа «Актуальные вопросы оториноларингологии и аллергологии» (Воронеж, 2021); 68-я научно-практической конференции «Молодые ученые – российской оториноларингологии» (Санкт-Петербург, 2022); X юбилейном международном междисциплинарном конгрессе по заболеваниям органов головы и шеи (Москва, 2022); XI международном Петербургском форуме оториноларингологов России (Санкт-Петербург, 2022); XX Московской научно-практической конференции «Оториноларингология: традиции и современность» (Москва, 2022); Всероссийском форуме с международным участием «Междисциплинарный подход к лечению заболеваний головы и шеи» (Москва, 2022); Московском обществе торакальных хирургов совместно с Российским эндоскопическим обществом и ассоциацией анестезиологов

«Экстренная помощь при критическом стенозе трахеи, гортани» (Москва, 2022).

Объем и структура диссертации:

Диссертация изложена на 158 страницах машинописного текста. Состоит из введения, обзора литературы, пяти глав собственных исследований, заключения, выводов, практических рекомендаций, списка литературы, включающего 159 источников, из которых 83 отечественных и 76 зарубежных. Работа иллюстрирована 26 таблицами и 37 рисунками.

Основные положения диссертации, выносимые на защиту:

1. Хроническая дыхательная недостаточность, сопутствующая рубцовым стенозам гортани и трахеи, входит в число основных факторов риска, влияющих на результат хирургического лечения у пациентов данной группы в связи с выраженными респираторными нарушениями и стойкой гипоксией тканей.
2. Коррекция дыхательных нарушений в периоперационном периоде с помощью ингаляций гелий-кислородной смесью позволяет повысить эффективность хирургического лечения пациентов с рубцовым стенозом гортани и трахеи, ускорить процесс регенерации тканей и снизить продолжительность лечения.

ГЛАВА 1. ОБЗОР ЛИТЕРАТУРЫ.

1.1. Определение, этиология, и частота встречаемости рубцового стеноза гортани и трахеи

Хронический рубцовый стеноз гортани и шейного отдела трахеи- это патологический процесс, для которого характерно замещение рубцовой тканью нормальной структуры гортанно-трахеальной стенки, вызывающее уменьшение или полную обтурацию просвета дыхательных путей [29, 52, 108].

Пациенты с рубцовым стенозом гортани и трахеи составляют 7,7 % от общего числа оториноларингологических больных [21], и их количество не только не имеет тенденции к уменьшению, а наоборот возрастает [10, 50, 135]. Подавляющее большинство, это лица трудоспособного, молодого и среднего, возраста [55, 109].

Рост числа пациентов с рубцовым стенозом гортани и трахеи связан прежде всего с урбанизацией, ростом дорожно-транспортного травматизма, а также с возрастанием удельного веса ятрогенных повреждений гортани и трахеи в связи с активным развитием анестезиологии и реаниматологии [58, 140, 146]. Ежегодное число людей, нуждающихся в интенсивной терапии совместно с длительной респираторной поддержкой, увеличивается на 3-5%. Прогресс в медицине также привел к росту длительных хирургических вмешательств, выполняемых в условиях комбинированного эндотрахеального наркоза и искусственной вентиляции легких [19, 83].

Согласно данным, полученным в различных отечественных и зарубежных исследованиях, в более 80% случаев основными причинами рубцовой деформации с сужением просвета гортани и трахеи являются интубация трахеи в анамнезе, продленная ИВЛ, трахеостомия [111]. Длительное нахождение на ИВЛ осложняется развитием рубцового стеноза гортани и трахеи в 0,2-25% случаев [27, 35].

К прочим факторам, приводящим к развитию хронического рубцового стеноза гортани и трахеи, относят ожоги, травмы, лучевую терапию, неспецифические и специфические воспалительные процессы [33].

На сегодняшний день существует множество различных классификаций рубцовых стенозов дыхательных путей, предложенных отечественными и зарубежными исследователями, с учетом этиологических факторов, длительности существования стеноза, патологоанатомических изменений, степени выраженности клинических проявлений, локализации и степени сужения просвета дыхательных путей. Также предложена классификация с учетом анатомической локализации рубцового стеноза по отношению к трахеотомическому отверстию [20, 30, 143].

Известно, что хронические рубцовые стенозы гортани и трахеи всегда осложняются хронической дыхательной недостаточностью (ХДН), что является одним из факторов, определяющим исход данного заболевания. Несмотря на большое количество классификаций, из всех существующих на сегодняшний день, только одна отражает степень выраженности дыхательной недостаточности (ДН), и влияние рубцового стеноза гортани и трахеи на функцию внешнего дыхания и гемодинамические показатели. Данная классификация подразделяет рубцовые стенозы гортани и/или трахеи на 4 стадии: I стадия (компенсации)- клинические проявления ДН выражены слабо и только при физической нагрузке, II стадия (субкомпенсации) - клинические проявления ДН выражены в покое, III стадия (декомпенсации)- клинические признаки ДН в покое выражены ярко, IV стадия (терминальная) – асфиксия [2, 62].

Зачастую больные с I-II стадией заболевания не обращаются за медицинской помощью, а приходят лишь при наступлении стадии декомпенсации. В связи с развитием декомпенсированного стеноза гортани и трахеи больные имеют тяжелую форму ХДН, характеризующуюся не только

выраженными нарушениями функций внешнего аппарата дыхания, но и гипоксическими изменения в тканях всего организма [69].

1.2. Развитие хронической дыхательной недостаточности при рубцовом стенозе гортани и трахеи.

Как известно, дыхание — это многоэтапный процесс, включающий систему внешнего (легочного) дыхания, систему кровообращения, кровь, которая обеспечивает транспорт газов к тканям организма, систему внутреннего (тканевого) дыхания и нейрогуморальный аппарат регуляции процесса дыхания [41].

Под дыхательной недостаточностью (ДН) понимают патологическое состояние, для которого характерно истощение функциональных систем организма, отвечающих за поддержание нормального газового и кислотно-щелочного состава крови, либо нормальный состав газов крови удается поддерживать благодаря усиленной работе аппарата внешнего дыхания, что в результате приводит к истощению функциональных возможностей организма [18].

По механизму возникновения (патогенезу) выделяют 2 типа ДН:

I- паренхиматозная (легочная или ДН I типа), возникает на фоне различных заболеваний легких.

Данный тип характеризуется уменьшением перфузии легочной ткани, а также нарушением диффузии газов. Определяющими характеристиками данного типа ДН являются уменьшение перфузии легких (Qs), нормальная альвеолярная вентиляция (Va), и снижение в крови парциального давления кислорода ($paO_2 < 60$ мм рт. ст.) - гипоксемия. Гипоксемия, в случае развития ДН I типа, трудно корректируется кислородной терапией. Также данный вид ДН характеризуется нормальным содержанием углекислоты [74].

II тип- вентиляционная (гиперкапническая или ДН II типа).

Основными характеристиками данного типа ДН является развитие гиперкапнии (pCO2>45 мм рт.ст.), гипоксемии, которая хорошо корректируется при помощи респираторной терапии кислородом, уменьшение альвеолярной вентиляции и неизмененная перфузия легочной ткани.

Вентиляционная ДН в свою очередь делится на следующие несколько типов:

1-обструктивный тип, является результатом нарушения проходимости дыхательных путей на различном уровне, приводит к увеличению сопротивления дыхательных путей и вызывает при этом неравномерную вентиляцию легких, что в итоге выражается в усиленной работе дыхательных мышц и увеличении кислородной ценности дыхания;

2- рестриктивный тип, возникает в результате нарушения растяжимости легочной ткани, что в дальнейшем приводит к нарушению транспорта газов через альвеолярно-капиллярную мембрану;

3- диффузный (смешанный) тип [40].

Рубцовые стенозы гортани и шейного отдела трахеи характеризуются развитием обструктивного типа ХДН [3]. В случае развития данной патологии происходит нарушение функций внешнего дыхания за счет деформации и сужения просвета дыхательных путей. Для патологии ЛОР-органов, к которым относится рубцовый стеноз гортани и шейного отдела трахеи, характерно сужение в верхних отделах дыхательных путей. При развитии обструкции в гортанно-трахеальном сегменте воздухоносной трубки внешнее дыхание, в отличие от нормального, характеризуется выраженной дополнительной работой респираторных мышц (данный эффект возникает поскольку сопротивление воздушному потоку и снижение его скорости возрастает в пропорциональном отношении в зависимости от степени уменьшения

дыхательного просвета), в результате чего возникает одышка с затрудненным вдохом [15]. Некоторые пациенты предъявляют жалобы еще и на затруднение выдоха, что объясняется снижением резерва выдоха.

Компенсаторно в процессе дыхания происходит смещение дыхательной паузы в сторону инспираторной фазы в ответ на повышение сопротивления (в результате истощения резерва вдоха), что достигается за счет смены положения диафрагмы (ее более низкое стояние) и перенапряжения дыхательных мышц грудной клетки в процессе вдоха [18].

В результате усиленной работы организма при дыхании, особенно в инспираторную фазу, примерно 16 часов в сутки ресурсы организма расходуются на усиленную работу респираторных мышц по преодолению сопротивления на стенотических участках гортани и трахеи [15, 25]. На выполнение данной работы организм использует более половины всего кислорода в организме. При этом длительное повышение внутригрудного давления, вовлекает в цепь патологических процессов стенки сосудов легких, приводя к сужению вен и капилляров. Описанные механические воздействия, совместно с развивающимся спазмом мелких сосудов артериального русла в зонах выраженного снижения вентиляции альвеол (рефлекс Эйлера — Лильестранда) вызывают усиление резистентности кровотоку и вторичное повышение давления в сосудах малого круга кровообращения с дальнейшим развитием легочного сердца.

Так как развитие рубцового стеноза гортани и шейного отдела трахеи происходит в течение нескольких месяцев, а иногда и лет, то ему присуще все характеристики хронического заболевания, а именно: за счет длительно существующей ДН происходит включение таких компенсаторных организмов, как эритроцитоз, повышение сердечного выброса, задержка почками бикарбонатов, с целью коррекции респираторного ацидоза [68].

Основной функцией дыхательной системы является удовлетворение метаболических потребностей организма [6]. Для поддержания нормальной

концентрации кислорода артериальной крови и адекватного выведения углекислой кислоты при ХДН развивается гипервентиляция. В условиях возросшей работы дыхательной системы неизбежно происходит развитие усталости мускулатуры [70, 157]. Со временем одной усиленной работы респираторных мышц становится недостаточно для адекватного поддержания газового состава крови, и уровень кислорода начинает снижаться, что ведет к развитию гипоксемии [24]. При этом увеличивается концентрация недоокисленных продуктов обмена, и изменяется кислотность крови в следствие развития метаболического ацидоза. Однако работы дыхательной системы недостаточно для поддержания необходимого выведения углекислого газа из организма, и происходит повышение paCO2. За счет сужения просвета респираторной трубки при обструктивном типе ДН у пациентов нарушается процесс оксигенации в легких, что приводит к снижению парциального давления молекул кислорода в крови (гипоксемии) [59].

В клинической медицине широко применяется доработанную классификацию А.Г. Дембо. Согласно данной классификации выделяют три степени тяжести ХДН, основываясь на клинических проявлениях при воздействии различной физической нагрузкой [77].

1 степень - одышка появляется только при повышенной физической нагрузке;

2 степень - одышка появляется при привычных физических нагрузках;

3 степень - одышка появляется в покое.

Основным клиническим проявлением, характерным как для ДН в целом, так и для рубцовых стенозов гортани и трахеи в частности, является одышка. Одышка - субъективное ощущение нехватки дыхания. Одышка сопровождается развитием негативных эмоций за счет того, что ощущение нехватки воздуха при ДН формируется в лимбической системе, а именно в тех же структурах, что и чувство страха и тревоги, придавая одышке

соответствующий эмоциональный оттенок. Периодически за счет субъективного чувства нехватки воздуха у пациентов возрастает потребность в усилении дыхания [39]. Испытывая ощущение затруднения дыхания, пациент с одышкой как непроизвольно, так и сознательно усиливает работу респираторной системы, с целью избавления от этого ощущения. Присутствие описанного симптома является самым существенным отличием одышки, как вида диспноэ, от других видов нарушения регуляции дыхания (гиперпноэ, полипноэ и т.д.) [15]. Постоянная стимуляция дыхательного центра, как и вышележащих отделов центральной нервной системы (ЦНС), способствует формирование чувства нехватки воздуха.

Для одышки характерно развитие частого и поверхностного дыхания [34]. Также характерной чертой для одышки, вызванной наличием препятствия (сужение просвета за счет рубцовой ткани) для прохождения воздуха в верхних отделах дыхательной трубки, является образование стенотического дыхания (разновидности шумного дыхания с обилием хрипов).

1.3. Влияние рубцового стеноза гортани и трахеи на гемодинамические показатели и обменные процессы клетки.

Как уже было сказано, рубцовый стеноз гортани и трахеи неминуемо приводит к развитию гипоксии в организме. Под гипоксией понимают состояние, развивающееся как следствие дисбаланса между возможностями обеспечения кислородом и метаболическим запросом тканей, для которого характерно нарушение функционирования тканей, или «перенапряжение» систем по обеспечению газового постоянства организма [39, 77].

На сегодняшний день выделяют экзогенную и эндогенную кислородную недостаточность [47]. Экзогенная гипоксия включает в себя два типа: к первому типу принято относить так называемую гипоксическую гипоксию, возникающую из-за недостаточного поступления кислорода с вдыхаемым воздухом. Второй тип описывается, как гипероксическая

гипоксия, данный вид патологии связан с нарушением процесса окисления в результате, напротив, патогенно высокого парциального давления кислорода во вдыхаемой газовой смеси, и является последствием его токсического действия [5, 58]. Эндогенная кислородная недостаточность является результатом нарушения работы систем организма. То есть, уменьшение кислородной емкости крови ведет к окислительным нарушениям и носит название гемической гипоксии, что также возможно при изменениях как количественных, так и качественных характеристик определенных параметров крови [75]. Помимо вышеуказанных, принято выделять циркуляторную, респираторную и тканевую типы гипоксии, которые вызваны патологией в работе сердечно-сосудистой системы, респираторной системы и нарушением транспорта электронов по дыхательной цепи митохондрий [17].

При несоответствии между потребностями организма и кислородным снабжением тканей запускается каскад реакций по активации кратко- и долгосрочных механизмов адаптации [128, 132]. Гипервентиляция, характерная для ДН, приводит к увеличению притока кислорода к легким. Для улучшения поставки кислорода происходит перестройка функционирования центральной гемодинамики и микроциркуляции, характеризующаяся выходом эритроцитов из депо, возрастанием степени сродства гемоглобина к кислороду, а также гиперплазии ростков эритропоэза [99, 112].

Патологические процессы, развивающиеся как адаптационные реакции при долго существующей гипоксии, на сегодняшний день для клинической медицины являются одной из основных проблем. Гипоксический стимул инициирует перестройку работы организма как на функциональном, так и на структурном уровне, для обеспечения адекватного кислородного обмена в организме, при этом наибольшей перестройке подвергается именно система транспорта газов крови [136]. Таким образом кровеносная система является основным звеном в развитии компенсаторно-приспособительных реакций организма, а также участвует в создании качественно «нового» паттерна

функционирования не только отдельных тканей, но и всего организма при недостатке кислорода. На сегодняшний день как отечественными, так и зарубежными исследователями детально изучен процесс изменения функционирования системы периферической крови и костномозгового кроветворения в условиях кислородного голодания [16, 141]. Ответной реакцией на гипоксическое состояние является повышение количества эритроцитов и концентрации гемоглобина в крови за счет рефлекторного выброса раннее депонированных клеток крови и усиление гемопоэза в сторону увеличения продукции эритроидного ростка, что в результате увеличивает кислородную емкость [67]. Таким образом образуется естественная эритремия и полицитемия, с увеличением гематокрита до 80%, и как последствие, повышением вязкости крови и тромбированием мелких сосудов [41].

Также в литературе неоднократно описаны механизмы иммуносупрессии, связанные с гипоксическим состоянием организма. Гипоксии любой природы осложняются понижением функций как гуморального, так и клеточного звеньев иммунитета, при этом для дыхательной гипоксии более характерно нарушение клеточного ответа [72].

Достоверно известно, что в условиях недостатка кислорода происходит депрессия метаболической активности нейтрофилов, что не только ослабляет общий иммунный ответ организма, но и увеличивает риск контаминации раневой поверхности [12, 42]. В некоторых международных исследованиях описывается роль эритроцитов в сопряжении метаболических эффектов, вызываемых различными внешними агентами, и функциями иммуноцитов. Эритроциты за счет присутствия поверхностных адгезивных молекул, активно участвуют в иммунной защите организма, взаимодействуя с другими клетками, так при их резком количественном увеличении наблюдается понижение их адгезивных свойств, что приводит к нарушению фагоцитарной активности нейтрофилов, что и происходит при развитии гипоксии [57, 96, 124].

Известно, что в стрессовых ситуациях, а также и при кислородном голодании происходит ухудшение работы иммунной системы на метаболическом уровне, данная иммунодепрессия объясняется дефицитом аденозинтрифосфорной кислоты (АТФ), развивающимся за счет патологии структуры и проницаемости клеточных мембран как результата функционирования организма в условиях «окислительного стресса» [85, 89, 131].

В результате исследований было наглядно показано, как гипоксия запускает процесс иммуносупрессии клеток крови. Подавление иммунитета происходит из-за нарушения энергообеспечения иммунокомпетентных клеток, что в свою очередь происходит вследствие задержки на поверхности клеток иммуносупрессирующих молекул и нарушения сорбционнных свойств мембран [121].

Таким образом, в условиях гипоксии в организме запускается каскад компенсаторных реакций со стороны крови, таких как, агрегация эритроцитов, что неизбежно приводит к повышению вязкости крови [144]. При возникновении в мелком сосудистом русле, агрегация становится причиной возникновения стаза, тогда участок ткани, зависимый от данных микрососудов, остается ишемизированным, со всеми вытекающими отсюда последствиями- развитием кислородного голодания, увеличением кислотности среды в клетках, накоплением токсичных метаболитов, нарушением процесса доставки иммунных клеток, отчего формируется порочных круг, приводя защитные системы организма от кислородного голодания в состояние декомпенсации, нарушая процесс восстановления тканей в послеоперационном периоде, повышая риск контаминации послеоперационной области и стимулируя дальнейшее образование рубцовой ткани.

1.4. **Механизмы регулирования кислородного гомеостаза в процессе репаративной регенерации.**

В процессе взаимодействия человека с внешней средой постоянно возникают повреждения органов и тканей, в результате чего активируется процесс регенерации (лат. regenerate - восстановление) - восстановление анатомической целостности органа или ткани после гибели структурных элементов. Процесс ранозаживления является одним из вариантов регенерации, для данного процесса характерно сложное устройство, требующее регуляции взаимодействия внеклеточных структур и компонентов самой клетки на разных уровнях организации [54, 89, 142]. На сегодняшний день изучение методов регулирования восстановления целостности и функции тканей является одной из нерешенных проблем хирургии. Ученые ведут активный поиск возможных факторов воздействия на течение рубцовых стенозов гортани и трахеи, и одним из наиболее перспективных направлений является возможная оптимизация процесса регенерации в послеоперационном периоде [9, 113]. Сегодня в мире активно накапливаются данные о возможных способах воздействия на кислородный обмен в процессе репарации тканей [97, 144].

По мнению А.П. Власова [43], на сегодняшний день проблема адекватного заживления ран еще не решена, и она в целом определяет развитие современной хирургии. Раневой процесс, согласно мнению большинства авторов, подразделяется на три этапа:

1 этап- воспаление, на данном этапе описывают два основных процесса: сосудистые изменения и лизис продуктов некроза;

2 этап- регенерация, на данном этапе происходит образование и реорганизации рубцовой ткани;

3 этап- эпителизация [107, 155].

Условия недостатка кислорода не могут не сказываться на процессе репарации, гипоксия ухудшает и продлевает регенерационные процессы [114, 159]. Согласно одному из многочисленных определений, явление гипоксии описывается как типовой патологический процесс, для которого характерно неадекватное обеспечение кислородом тканей, что ведет к их невозможности участвовать в важных биологических механизмах организма [80, 132].

В исследованиях, проведенных Ю.А. Амирасланова и соавторов [4], было наглядно продемонстрировано, как хирургическая травма ведет к повреждению сосудистого русла, что в следствие вызывает локальную гипоксию по циркуляторному типу, которая в свою очередь усугубляется усилением потребления кислородом поврежденными тканями, а также из-за миграции иммунокомпетентных клеток крови (нейтрофилов, моноцитов) к месту повреждения [124]. Первым этапом в ране происходит первичный гемостаз, клетками, ответственными за данный процесс, являются тромбоциты. Следующим этапом в рану приходят моноциты для трансформации в макрофаги. Для предотвращения бактериального инфицирования макрофаги продуцируют активные формы кислорода. На фоне циркуляторной гипоксии в хирургических ранах выявлен более высокий процент контаминации раневых поверхностей, как результат пониженного содержания кислорода в крови [158].

Помимо вышеописанного, одним из последствий гипоксии является ответная реакция организма в виде угнетения процессов регенерации тканей. Согласно данным исследований, поведенных C. Murdoch et al. в 2005 году, процесс выделения хемотаксических факторов макрофагами и инициация миграции и пролиферации клеток, ответственных за восстановление тканей, происходит под стимулирующим действием молекул кислорода [134].

Z. Lokmic со своей командой в 2006 году провела эксперимент на грызунах, в котором удалось наглядно продемонстрировать влияние недостатка кислорода на процесс ранозаживления [129]. Показано, что в условиях гипоксии был зафиксирован усиленный рост грануляционной ткани в течение первых 7 дней раневого процесса. Тем не менее, при коррекции гипоксического статуса наблюдалось реструктуризация грануляционной ткани, приводящая к ее регрессу, что было вызвано уменьшением общего объема сосудистой ткани и стимуляцией апоптоза клеток [118]. На сегодняшний день в мире уделяется большее внимание разработке методов по стимуляции регенеративных процессов, и одним из перспективных направлений считается, коррекция гипоксического статуса раны путей ее кислородного обогащения или использования обогащенной тромбоцитами плазмы [45].

Помимо описанных ранее патологических процессов, вызывающих угнетение гуморального иммунитета в условиях недостатка кислорода, в недавних исследованиях было также подтверждено нарушение клеточного иммунного ответа и процесса делении клеток при гипоксии [44, 139]. В добавок кислородное голодание раны сопровождается выраженным замедлением ангиогенеза, а также снижением пролиферации и миграции фибробластов, что значимо тормозит процессы регенерации [119, 151].

У пациентов с ХДН одним из наиболее значительных факторов в процессе заживления дефектов мягких тканей после выполненной реконструктивной операции на рубцовоизмененных тканях является процесс новообразования сосудов, что стимулируется клетками проангиогенных факторов и хемокинов. Недостаток кислорода в оперированных тканях приводит к угнетению секреции различных факторов роста, и, как следствие, процесса неоангиогенеза [7, 156].

Многочисленные адаптационные механизмы, которые были сформированы в ходе эволюционного развития, безусловно, позволяют протекать необходимым репаративным процессам и в условиях гипоксии, но только с потерей качества и скорости восстановления поврежденных структур [8, 102]. В связи со всем вышесказанным, очевидно, что коррекция гипоксического статуса раны и влияние на активность репаративных процессов приобретают важнейшее значение при ведении пациента после выполнения реконструктивных вмешательств на гортани и трахеи при рубцовых стенозах.

1.5. Методы, применяемые для респираторной коррекции дыхательных нарушений

Лечение гипоксических состояний при помощи ингаляций кислорода, в его повышенных концентрациях, активно используется в медицине более 100 лет [99]. Первое упоминание кислородотерапии у пациентов с респираторными нарушениями датируется 1887 годом [116]. Несмотря на многолетнюю историю, сегодня не существует общепринятых рекомендаций по применению кислорода у пациентов разными формами ДН. На данный момент уже доказано в многочисленных исследованиях, что летальный исход в условиях недостатка кислорода зависит от его сатурации (SpO2) [46]. Несмотря на существование различных методов по определению целевого уровня кислорода в крови, все они основываются на поддержании баланса между отрицательными клиническими проявлениями гипоксии и избыточного содержания кислорода в крови.

Термин гипоксемия используется при описании таких патологических состояний, при которых парциальное давление кислорода (PaO2) опускается ниже 60 мм рт. ст., или же сатурация крови (SpO2) ниже 90 % [137]. Чувствительность к недостатку кислороду, а также эффективность терапии

гипоксии крайне индивидуальна у каждого человека, и зависит от особенностей метаболизма, и множества факторов, отвечающих за доставку кислорода к тканям. Основными факторами является скорость развития гипоксии, а также ее выраженность и продолжительность. Факторами, являющимися физиологическими особенностями самих пациентов являются: возраст, температура тела, а также наличие сопутствующих хронических заболеваний, которые приводят к усиленному потреблению кислорода [148]. Таким образом, учитывая большое количество индивидуальных факторов, определение абсолютного минимума PaO2 или SpO2, при котором будет происходить гипоксическое повреждение тканей человека, невозможно [60].

Основной целью проведения оксигенотерапии при рубцовых стенозах гортани и трахеи является коррекция SpO2 и мониторинг доставки кислорода [104].

Для обеспечения профилактики, а также купирования состояния недостатка кислорода в респираторной медицине в основном применяется метод кислородотерапии в высоких концентрациях O2 (60%) [11]. Потенциальный риск лечения ингаляцией кислорода в его высокой концентрации связан с системными последствиями, выражающимися в перенасыщении крови кислородом, и приводящим к гипероксии. Токсический эффект кислорода проявляется как в самих легких, которые подвергаются непосредственному воздействию газа, так и вовремя реперфузии тканей, результатом чего является повреждение клеток реактивными формами кислорода [153].

В 1991 году было проведено исследование на приматах, в результате которого доказано, что при ингаляции кислородом с концентрацией более 60 % уже через несколько дней появлялись патологические изменения, а именно развитие альвеолита, образование гиалиновых мембран, клеточная

инфильтрация, отек и фиброз легочной ткани [138]. В 2015 году было установлено, что дыхание 40–50 % кислородом уже в течение 45 часов вызвало патологические изменения в легких с появлением в альвеолярном пространстве белкового компонента крови [73]. Кроме того, у пациентов с ХДН ингаляции высококонцентрированного кислорода зачастую приводят к ухудшению клинической картины [86].

В результате многочисленных исследований, установлено, что наиболее оптимальной консервативной стратегии применения кислорода должна сводиться к достижению более низкого PaO2 [99]. Поскольку существует риск повреждения организма, как при гипоксемии, так и при гипероксии, то кислород следует назначать только по показаниям, и доставка должна осуществляется при помощи специальных устройств и при определенных скоростях потока, достигая целевого показателя сатурации крови, под регулярным контролем респираторного статуса пациента [105].

Также известно, что в кислородотерапии нуждаются не только пациенты с резким уровнем падения сатурации крови, но и те, у которых при компенсированном состоянии уже происходит развитие гипоксических изменений органов и тканей [49]. У таких пациентов риск гипероксии превышает пользу от потенциальной кислородотерапии высокими концентрациями данного газа. Данная проблема решается применением менее агрессивной тактики коррекции гипоксии, используя более низкую концентрацию кислорода [3].

Вышеописанная методика использования невысокой концентрации кислорода была проверена в 2013 году в рандомизированых контролируемых исследованиях, где проводилось сравнение общепринятой тактики кислородотерапии и титрование кислорода по целевой сатурации при различных состояниях [110]. Одним из первых проведено сравнение данных

тактик терапии кислорода у пациентов с хронической обструктивной болезни легких (ХОБЛ). По полученным данным, титрование потока кислорода (до 30%) привело к снижению смертности на 58 % у всех пациентов. Также было продемонстрировано, что режим повышенной концентрации кислорода (60% и выше) всегда заканчивался развитием тяжелого респираторного ацидоза и гиперкапнии, что, возможно, приводило к повышенному риску смертности от острой дыхательной недостаточности (ОДН).

Таким образом, в ходе многочисленных исследований было продемонстрировано, что применение кислородной терапии по классической стратегии «больше кислорода- лучше», не является эффективной. В случае затянувшихся хронических гипоксических состояний, использование высокой концентрации кислорода (60%), как метода коррекции респираторных нарушений, является губительным для пациента, что сопряжено с оказанием токсического эффекта кислорода на ткани, без каких-либо преимуществ в устранении гипоксических состояний перед использованием кислорода в более низкой концентрации (30%) [153].

1.6. Опыт использования гелий-кислородных смесей в медицине

Химический элемент под названием гелий был открыт в середине 19 века при исследовании солнечного спектра. Будучи инертным газом, который в несколько раз легче воздуха, на протяжении долгого времени использовался в воздухоплавании, как замена взрывоопасного водорода [92].

В начале 20 столетия была доказана также и биологическая нейтральность гелия, что дало начало использованию данного газа в медицине. В 60-е годы благодаря серии экспериментов на животных была подтверждена безопасность и гелий-кислородной смеси [147].

Учитывая свойства гелия, а также отсутствие токсичности, в начале 20 века была проведена серия исследований по применению данного инертного газа у пациентов с бронхиальной астмой и с обструкцией верхних дыхательных путей. В результате чего, было зарегистрировано выраженное уменьшение интенсивности одышки и улучшение общего состояния у данных пациентов после использования гелия в смеси с кислородом [84].

За последние годы в литературе был накоплен обширный материал по доказательству положительного эффекта у пациентов с патологией респираторной системы использования дыхательных смесей, содержащих гелий [87].

Основные механизмы действия гелий-кислородной смеси (гелиокс) при ее ингалировании у пациентов с респираторной патологией полностью обусловлен основными законами биофизики газов. Весь процесс дыхания, согласно этим законам, полностью зависит от двух показателей: комплаенса (податливости) и резистентности (сопротивления) дыхательных путей. Податливость или комплаенс – это статическое свойство респираторной системы, данный параметр является показателем эластической отдачи легочной ткани и каркаса грудной клетки. Сопротивление или резистентность-это, напротив, динамический показатель, который зависит от конфигурации и диаметра дыхательных путей и от свойств вдыхаемой газовой смеси (ее плотности и вязкости) [15].

Трахеобронхиальное дерево (ТБД) является системой многочисленных развитых трубок, а значит, воздух по нему может проходить ламинарному и турбулентному типу. Для ламинарного типа движения газового потока характерно движение молекул параллельно стенкам ТБД, а также параллельно между собой. Данный тип движения является наименее энергозатратным [116]. Для второго типа движения газов внутри ТБД, турбулентного, характерно, наоборот, хаотичное движение. В данном случае, скорости движения частиц непрерывно меняются. Молекулы газов двигаются

неупорядоченно, приводя к образованию местных завихрений. Согласно законам физики, энергия, необходимая для приведения в движение газового потока вихревого типа прямо пропорциональна квадрату его скорости, в результате чего, при двукратном увеличении скорости потока, количество требуемой энергии будет увеличено уже в 4 раза [15].

Таким образом, видно, что, турбулентный тип движения газов, неизбежно приводит к повышенной энергозатратности, при этом часть этой энергии тратится на неупорядоченное движение молекул газа, вызывает усиленную работу респираторных мышц [133].

Предсказать типа движения потока газов можно, рассчитав число Рейнольдса (Re). Число Рейнольдса (Re)- это безразмерная величина, которая связывает среднюю линейную скорость потока (и), плотность (р) и вязкость (л) газа: Re = 2гир/ л, где г - радиус трубки (просвет дыхательного канала). Показатель числа Рейнольдса (Re) демонстрирует зависимость инерционных величин (зависящих только от плотности) и сил трения (зависящих только от вязкости) [123]. Гелий-кислородная смесь имеет низкую плотность (за счет гелия), что определяет меньшее число Рейнольдса и ведет к более энергосберегающему дыхательному процессу при использовании данной смеси за счет уменьшения нагрузки на респираторные мышцы и улучшения вентиляции легких.

Согласно другому физическому закону, закону Грэма, в газовом агрегатном состоянии относительная скорость диффузии двух газов находится в обратной зависимости от плотности и пропорциональна его квадратному корню. Опираясь на положения данного закона, гелий-кислородная смесь проникает через суженные дыхательные пути легче, чем воздух или чистый кислород (скорость диффузии гелий-кислородной смеси (в процентном содержании 80% гелий, 20% кислород в 1.8 раз выше скорости диффузии чистого кислорода) [154]. Существующие другие законы аэродинамики (принцип Бернулли, теория скорости волны) только подтверждают тот факт,

что при снижении плотности газового потока происходит увеличение его скорости, данная зависимость дает право надеяться на улучшение вентиляции, уменьшение динамической гиперинфляции лёгких и снижение нагрузки на дыхательные мышцы при замене воздуха на гелий-кислородную смесь у пациентов с обструкцией трахеобронхиального дерева на любом уровне [51].

Подводя итог, можно выделить несколько физиологический эффектов гелия, при его использовании в дыхательном смеси:

1) Облегчение процесса дыхания за счет уменьшения нагрузки на респираторную мускулатуру;
2) Увеличение дыхательного объёма
3) Обеспечение равномерной вентиляции лёгких
4) Облегчение элиминации углекислого газа из организма [39].

Таким образом, оправдано использование дыхательных смесей на основе гелий и кислорода у пациентов с нарушением проходимости дыхательных путей за счет обструкции как на нижнем, так и на верхнем уровне.

Использование гелий-кислородной смеси включает в себя определенные особенности. Основная проблема применения гелия, как дыхательного газа, связана с его физическими свойствами. Как уже было описано раннее, высокая проникающая способность гелия, является полезной для прохождения через суженные участки респираторного тракта, однако его использование требует абсолютной герметичности при проведении ингаляции, поскольку при несоблюдении данных условий происходит улетучивание гелия, а газовая смесь разбавляется воздухом, что приводит к увеличению плотности вдыхаемой смеси и потери ее полезных свойств [79, 133]. Следующая сложность использования газовой смеси заключается в поиске наиболее эффективного соотношения гелия и кислорода. Установлено, что данное соотношение находится в диапазоне 60:40 - 80:20, однако является строго индивидуальным для каждого пациента и различной патологии [90].

При снижении концентрации кислорода идет движение в сторону гипоксической газовой смеси, что требует строгого слежения за сатурацией крови и газового состава крови, а в случае увеличения процентного содержания кислорода, будет уменьшатся доля гелия в смеси, что ведет и к увеличению плотности [13].

В целом ряде исследований показана эффективность гелий-кислородной смеси при использовании у детей различного возраста с обструкции верхних дыхательных путей. При том высокая эффективность была продемонстрировано как в случае с остро развивающейся ДН (эпиглоттит, круп, аспирация инородного тела), так и при хронических процессах, связанных с постепенным сужением гортани (роста опухоли) [101].

В литературе подробно описаны клинические случаи применения гелий-кислородных смесей для коррекции состояния в случае развития ДН и у взрослых, при различных обструктивных заболеваниях верхних дыхательных путей. Так в серии клинических наблюдений за пациентами с полипозом гортани и эпиглотиттом Smith описал разрешение ДН при назначении ингаляции гелий-кислородной смеси, что позволило избежать перевода пациентов на аппарат ИВЛ, а также проведения трахеостомии [149].

Khanlou и Eiger (2001) описан аналогичный случай использования многократных ингаляций газовой смесью на основе гелия и кислорода для разрешения ДН в течение суток у пациентки с декомпенсированным двусторонним параличом гортани, развившимся после лучевой терапии. Использование данной газовой смеси позволило не только избежать наложения срединной трахеостомы для коррекции респираторного статуса на период нахождения пациентки в стационаре, но и продолжить лучевую терапию [95, 126].

Boorstein et al. описали клинический случай пациентки, общее состояние которой приводило к частой интубации трахеи и проведению ИВЛ на фоне рецидивирующего ангионевротического отека гортани, резистентного

к классической терапии глюкокортикостероидными препаратами. Во время очередной острого эпизода развившегося отёка пациентке были выполнены несколько ингаляций гелий-кислородной смесью, что привело к выраженному уменьшению одышки в течение нескольких минут и повышению сатурации кислорода крови. В результате чего удалось избежать продленной ИВЛ [106].

Так же на сегодняшний день существует исследование, доказывающее влияние ингаляций гелий-кислородных смесей на гемореологические свойства крови. Швец Д.А. наглядно продемонстрировал улучшение текучих свойств крови и усиление газообменнных свойств при добавлении к терапии бронхообструктивных заболеваний легочной ткани ингаляций гелий-кислородной смеси [77].

Несмотря на явные преимущества использования подогретой гелий-кислородной смеси, существуют нежелательные побочные явления, связанные с его использованием: нарушение терморегуляции слизистых верхних и нижних отделов дыхательных путей, ухудшение реологических свойств бронхиального секрета, образование слизистых пробок в дистальных отделах дыхательных путей. Описаны несколько случаев летального исхода пациентов, наступавшего при повторных ингаляциях гелий-кислородной смесью комнатной температуры [150].

Однако следует отметить, что описанный исход терапии, связан с нарушением реологических свойств бронхиального секрета, вызванным высокой теплопроводностью гелия, а также за счет пониженной температуры внутри самого ТБД, поскольку использовали гелий-кислородную смесь комнатной температуры. Исходя из этого, возможным путем повышения эффективности терапии лечебными газовыми смесями является их подогрев [49].

Опираясь на теоретические данные можно предположить, что дыхание термическими газовыми смесями, приводя к повышению температуры поверхности слизистой оболочки респираторного, способствует усилению

активности находящихся в них термо- и механорецепторов [38, 125]. В конце 20 века был сконструирован и изготовлен аппарат, позволяющий перед подачей пациенту гелий-кислородной смеси, разогревать ее до 85°С.

За счет разной теплоемкости, теплопроводности, а также плотности, подогретый воздух и подогретая гелий-кислородная смесь по-разному влияют на температурный режим организма и механику дыхания в целом. Согласно исследованиям Б. Н. Павлова, дыхание подогретой гелий-кислородной смесью приводит к расширению бронхов всех калибров (тепловой дилатации), что вызывает дополнительное снижение резистентность респираторного тракта, а также к тепловой дилатации сосудов и уменьшению стаза крови [48].

По данным Шогеновой Л. В., добавление подогретой гелий-кислородной смеси к классической общепринятой терапии респираторных нарушений у пациентов с обструктивными заболеваниями легких приводит к улучшению общего состояния пациентов, нормализации газового и кислотно-щелочной состава артериальной крови, а также способствует уменьшению выраженности одышки. Также, многочисленные международные исследования подтверждают, что эффект от ингаляций подогретой гелий-кислородной смесью объясняется улучшением доставки и транспорта кислорода в организме, а также влиянием на гемодинамику пациентов за счёт устранения гипоксемии [79].

Григорьева С.П. и соавторы в своих исследованиях продемонстрировала, что комплексный подход к терапии пациентов с ХОБЛ, включающий в себя применение подогретой гелий-кислородной смеси, приводит к повышению эффективности лечения. Комплексный подход с коррекцией респираторного статуса за счет ингаляций Гелиокса по сравнению с базисной терапией привел к нормализации общего состояния пациентов в более ранние сроки, а также более эффективному улучшению вентиляционной функции лёгких, что выражается в статистически значимом увеличении

сатурации крови как после курса ингаляций, так и после первой процедуры [25].

Таким образом, анализируя данные литературы, учитывая вышеописанные эффекты влияния ХДН на организм, а также физические и биологические свойства подогретой гелий-кислородной смеси, можно предположить, что использование данной дыхательной смеси в комплексном лечении, на до- и послеоперационном этапе могут способствовать повышению эффективности лечения пациентов с рубцовым стенозом гортани и трахеи различной этиологии и различной степени выраженности за счет коррекции респираторного статуса и улучшения регенерации тканей в послеоперационном периоде. Данное предположение основывается на способности гелий-кислородных смесей оказывать положительное действие на газообмен и реологические свойства крови, нивелируя таким образом последствия хронической гипоксии и улучшая процесс репарации операционной области [61, 120]. Низкая плотность и высокая диффузионная способность гелий-кислородной смеси позволяют ей проникать через суженные дыхательные пути, при этом снижая нагрузку на респираторные мышцы, таким образом уменьшая потребность в кислороде, а также улучшая оксигенацию крови и элиминацию С02, вдобавок, устраняя явления ацидоза крови [127]. В исследовании Nawab et al. было показано противовоспалительное действие гелий-кислородных смесей, уменьшение оксидантного стресса и коррекция респираторного статуса тканей [136].

Глава 2. ХАРАКТЕРИСТИКА ПАЦИЕНТОВ И МЕТОДЫ ОБСЛЕДОВАНИЯ

2.1 Общая характеристика обследованных пациентов

Исследование было проведено в научно-исследовательском отделе реконструктивной хирургии полых органов шеи ГБУЗ НИКИО им. Л. И. Свержевского. Для решения поставленных задач было обследовано и пролечено 80 пациентов с рубцовым стенозом гортани и шейного отдела трахеи различной этиологии, находившихся на лечении в период с 2020-2023 год: 33 (41%) мужчин и 47 (59%) женщин. Возраст пациентов варьировал в пределах от 18 до 76 лет, и в среднем составлял 44.0 [34.0; 55.0] (таблица 2.1.).

Таблица 2.1.

Распределение больных по возрасту и полу (n = 80).

Возраст / Пол	лет	лет	лет	лет	лет	лет	всего
Мужчины							
Женщины							
Всего							

В вышеприведенной таблице видно, что наибольшая часть пациентов - это люди трудоспособного возраста (86,3%).

В проводимое исследование были включены 80 пациентов, которые соответствовали критериям включения: 1) возраст больных: 18-80 лет, 2) наличие у пациента рубцового стеноза подскладкового отдела гортани и/ или шейного отдела трахеи, 3) информированное согласие пациента на участие в клиническом исследовании, 4) комплаентность пациентов.

Критериями исключения были следующие: 1) наличие любой патологии со стороны бронхолегочной системы (ХОБЛ, бронхиальная астма, бронхоэктатическая болезнь, интерстициальные болезни легких, муковисцидоз, туберкулез легких, пневмония); 2) онкологические заболевания

в анамнезе, 3) наличие сахарного диабета 1 или 2 типа, 4) отказ от участия в исследовании.

В исследование вошли 47 (59%) пациентов с хроническим рубцовым стенозом гортани и трахеи, которым была наложена трахеостома на догоспитальном этапе, и 33 (41%) пациента без трахеостомы. (см. табл. 2.2.). Длительность канюленосительства составляла от 1 мес. до 33 лет. Средняя продолжительность канюленосительства на момент поступления в отделение была 4,1±1,54 лет.

Основными жалобами пациентов с трахеостомой на догоспитальном этапе являлись наличие трахеостомы, затруднение дыхания через естественные дыхательные пути, афония. Несмотря на наличие трахеостомы, Подробно жалобы пациентов с трахеостомой представлены в таблице 2.2.

Таблица 2.2.
Характеристика жалоб пациентов с трахеостомой.

Жалобы	**Пациенты с трахеостомой (n=47)**	**%**
Наличие трахеостомы	47	100%
Невозможность дыхания через естественные дыхательные пути	24	30%
Одышка при физической активности	23	29 %
Невозможность самостоятельной смены трахеостомической трубки	18	23 %
Боли в области трахеостомического отверстия	9	11%
Отсутствие голоса	24	30%

Пациенты без трахеостомы предъявляли жалобы на затрудненное дыхание, одышку, озвученное дыхание, слабость голоса. При этом легочной патологии ни у одного пациента данной группы диагностировано не было. Следует отметить, что 8 (24%) пациентам данной группы рубцовый стеноз

дыхательных путей был диагностирован не своевременно. Данные пациенты в течение нескольких месяцев были под наблюдением и получали лечение у терапевта и пульмонолога с диагнозом бронхиальная астма или ХОБЛ, без положительного эффекта. Жалобы пациентов без трахеостомы представлены в таблице 2.3.

Таблица 2.3.

Характеристика жалоб пациентов без трахеостомы.

Жалобы	**Пациенты без трахеостомы (n=33)**	**%**
Затрудненное дыхание	33	100%
Одышка при физической активности	33	100%
Одышка в покое	28	84,8%
Озвученное дыхание	19	57,6%
Слабость голоса	24	72,7%

В подавляющем большинстве случаев причиной развития хронического рубцового стеноза гортани и шейного отдела трахеи были интубация трахеи с продленной ИВЛ – 56 (70%) пациентов, у 8 (10%) пациентов – трахеостомия с последующей деканюляцией. У 9 (11,25%) пациентов диагностирован системный васкулит (гранулематозный васкулит с полиангиитом). Рубцовый стеноз в результате термического ожога наблюдался у 3 (3,75%) пациентов, у 1 (1,25%) пациента стеноз гортани развился после перенесенного разлитого инфекционного воспаления на фоне вируса иммунодефицита человека (ВИЧ) (1,25%). Идиопатический рубцовый стеноз гортани и трахеи был диагностирован у 3 (3,75%) пациентов. (рисунок 2.1.).

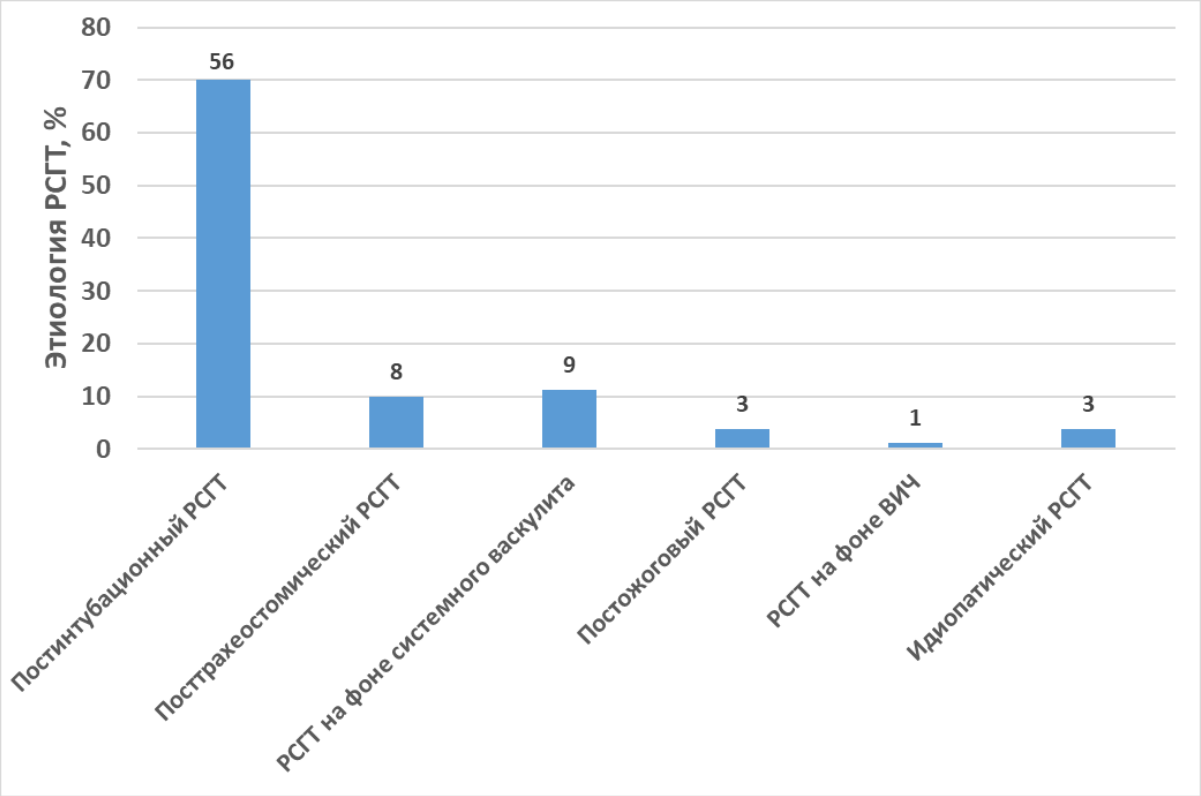

Рисунок 2.1. Распределение пациентов по этиологии хронического рубцового стеноза гортани и шейного отдела трахеи (%).

Среди пациентов с постуинтубационным стенозом гортани и шейного отдела трахеи преобладали мужчины- 31 (55%) из 56 пациентов, что объясняется их активной производственной деятельностью на предприятиях с высоким уровнем травматизма, резким увеличение дорожно-транспортного травматизма, и как следствие длительная ИВЛ в отделении реанимации.

В группе пациентов с рубцовым стенозом гортани и трахеи, развившимся на фоне системного заболевания, наоборот, преобладали женщины и составляли 88,9% (8 из 9 пациентов). Данный процент соответствует мировой статистике и подтверждает более выраженную предрасположенность женщин к аутоиммунным заболеваниям.

Отдельно выделяли 29 (36%) первичных пациентов, которым ранее не проводились никакие хирургические вмешательства на гортани и трахее (за исключением трахеостомии), и ранее оперированных 51 (64%) пациентов по поводу рубцового стеноза дыхательных путей. Данное преобладание ранее

оперированных пациентов объясняется сложностью и многоэтапностью процесса восстановления и сохранения адекватного просвета гортанно-трахеального сегмента у пациентов с рубцовым стенозом дыхательных путей (рисунок 2.2.)



Рисунок 2.2. Распределение пациентов с рубцовым стенозом гортани и трахеи на первичных и ранее оперированных (%).

Выбор объема хирургического вмешательства зависел прежде всего от протяженности рубцового стеноза, степени сужения просвета дыхательных путей, структуры рубцовой ткани, а также от сохранности каркасной функции хрящей гортани и трахеи. Операциями, выполняемыми пациентам с рубцовым стенозом гортани и трахеи, являлись открытая ларинготрахеопластика с дальнейшим протезированием просвета на Т-образной трахеостомической трубке и баллонная дилатация с рассечением рубцовой ткани различными методами. Баллонная дилатация проводилась пациентам с рубцовым стенозом гортанно-трахеального сегмента протяженностью не более 0,5 см, с преобладанием в зоне стеноза мягкотканного компонента рубцовой ткани, при отсутствии полной атрезии просвета, а также при наличии сохранного хрящевого каркаса дыхательных путей. Всего баллонная дилатация была проведена 16 (20%) пациентами. 55 (70%) пациентам, проводилась открытая ларинготрахеопластика. При этом 9 (10%) пациентов, требующих открытого реконструктивного вмешательства на гортани и трахеи не были

трахеостомированы на догоспитальной этапе, и имели признаки выраженной ДН. Данной группе пациентов совместно с ларинготрахеопластикой одномоментно была выполнена трахеостомия. (рисунок 2.3.)



Рисунок 2.3. Распределение пациентов по объему проводимого хирургического вмешательства (%).

В исследовании у пациентов была диагностирована следующая сопутствующая патология: у 22 (28%) пациентов - гипертоническая болезнь, системные аутоиммунные заболевания наблюдались у 11 (14%) пациентов, гипотиреоз различной этиологии- у 15 (19%) пациентов, хронический гастрит- у 14 (18%) пациентов (18%), анемия различной степени и этиологии - у 4 (5%) пациентов, наличие хронический инфекций было диагностировано у 5 (6%) пациентов, а ожирение наблюдалось у 4 (5%) пациентов. При этом полное отсутствие сопутствующие заболеваний у исследуемых пациентов с рубцовым стенозом гортани и трахеи было зафиксировано у 21 (26%) пациента.

В проведенном исследовании участвовало 2 группы (основная и контрольная), сопоставимые по числу участников и структуре. Основная и контрольная группы пациентов были сформированы методом рандомизации.

Первая группа - основная, включала 45 пациентов, которым, помимо классического комплексного лечения, проводилась коррекция респираторного статуса посредством ингаляций подогретой гелий-кислородной смесью как на до-, так и на послеоперационном этапе. Во вторую группу – контрольную - вошли 35 пациентов, которым проводилось лечение рубцового стеноза гортани и трахеи по общепринятой методике.

Пациенты были госпитализированы в Научно-Исследовательский институт для планового хирургического лечения в объёме ларинготрахеопластики (открытого реконструктивного вмешательства, баллонной дилатации, некоторым планировалось проведение одномоментной трахеостомии) после полного клинического обследования.

В **1 группу (основную)** вошли 45 пациентов, которым, помимо общепринятого стандарта лечения, проводились ингаляции подогретой гелий-кислородной смесью по разработанной методике. Основная группа была поделена на 2 подгруппы (А и В). В первую подгруппу (А) вошли 27 пациентов, которым на догоспитальном этапе была наложена трахеостома, в связи с выраженной ДН. Во вторую подгруппу (В) вошли 18 пациентов, которые, до начала проведения исследования трахеостомы не имели, несмотря на признаки ДН.

Во 2 группу (контрольную) вошли 35 пациентов с рубцовым стенозом гортани и трахеи, лечение которых осуществлялось по общепринятой методике, и коррекция дыхательных нарушений при помощи неинвазивных методов не проводилась. Данная группа была поделена на 2 подгруппы (А и В) аналогичным методом. В первую (А) подгруппу вошло 20 пациентов с трахеостомой, а во вторую (В) подгруппу- 15 пациентов без трахеостомы. Распределение пациентов по группам и подгруппам представлено в таблице

Таблица 2.4.

Распределение пациентов по группам и подгруппам.

	1 (основная) группа		2 (контрольная) группа	
	Подгруппа А	**Подгруппа В**	**Подгруппа А**	**Подгруппа В**
Количество пациентов	27	18	20	15
Всего	45		35	

Пациенты всех групп и подгрупп были аналогичны друг другу по структуре. На рисунках 2.4., 2.5. представлено распределение пациентов внутри подгрупп по полу и возрасту.

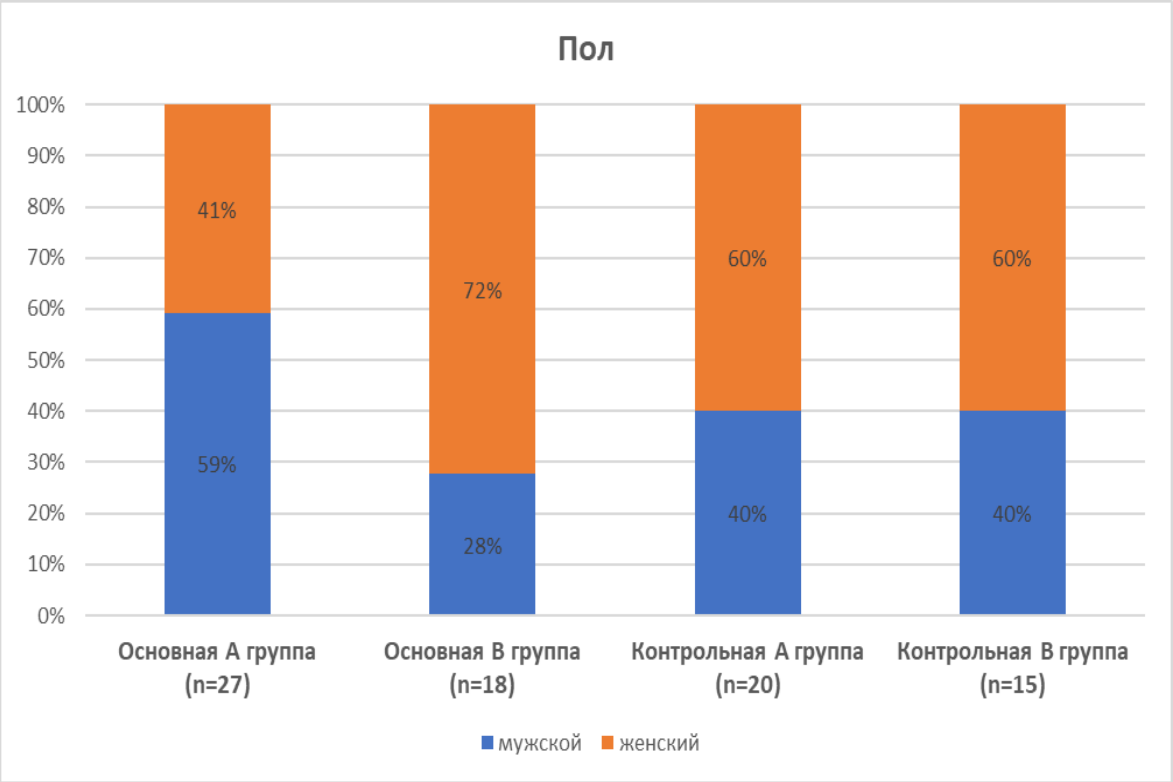

Рисунок 2.4. Распределение пациентов подгрупп по половому признаку.

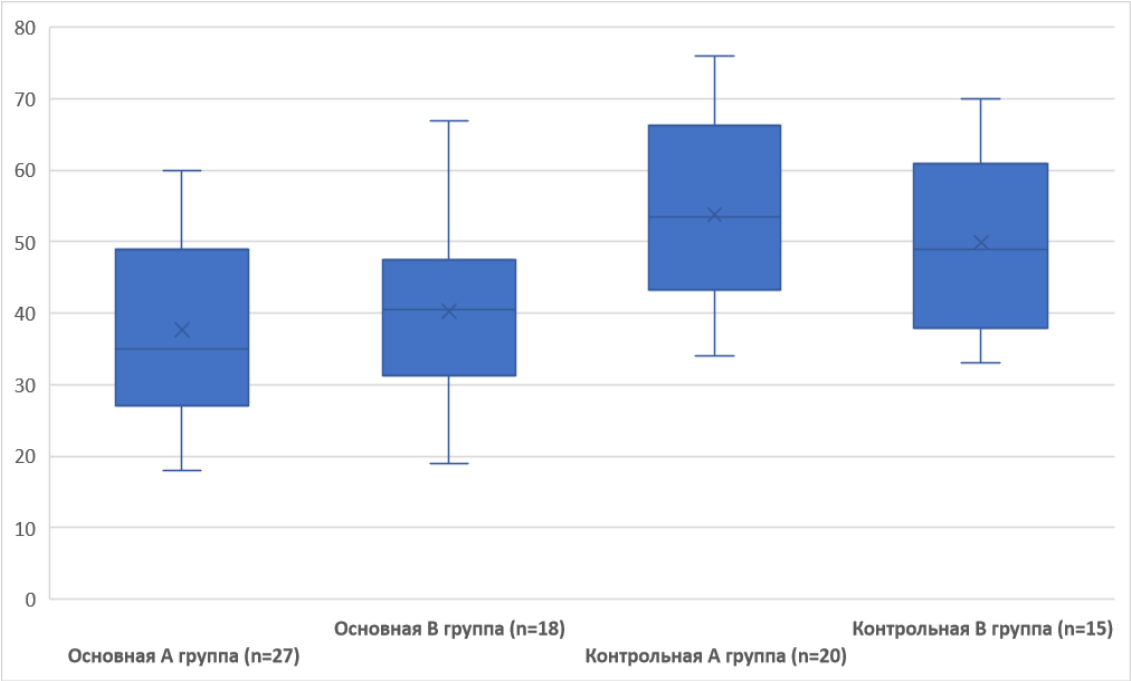

Рисунок 2.5. Распределение пациентов подгрупп по возрасту.

2.2 Методы обследования пациентов

Обследование всех пациентов проводили по разработанной нами схеме с целью оценки рубцового стеноза гортани и шейного отдела трахеи, а также выявления ХДН и ее степени выраженности. Для обследования была составлена анкета на каждого пациента, которая содержала следующие сведения:

- ФИО
- Возраст
- Жалобы
- Длительность заболевания
- Наличие или отсутствие трахеостомы
- Длительность канюленосительства, вид и размер трахеостомической трубки (при наличии трахеостомы)
- Наличие сопутствующей патологии
- Количество и характер ранее перенесенных операций

- Субъективные ощущения пациента (выраженность одышки по 10-балльной шкале Borg, оценка качества жизни по доработанной анкете-опроснику госпиталя Святого Георга)
- Объективные данные (общеклиническое обследование, осмотр ЛОР-органов, эндоскопический осмотр, компьютерная томография (КТ) гортани и трахеи, результаты оценки функции внешнего дыхания (ФВД), измерение сатурации крови до и после нагрузочного теста, оценка газового состава артериальной крови, оценка кислотно-щелочного состава артериальной крови).

2.2.1 Общеклиническое обследование.

Обследование пациентов стандартно начинали с выяснения жалоб, сбора анамнеза заболевания и жизни, выявления наличия сопутствующей патологии, характера и количества предшествующих операций, при наличии трахеостомы - длительности канюленосительства, тип и размер используемой трахеостомической трубки. Также всем поступающим пациентам проводили стандартные лабораторные обследования, характеризующие общее состояние организма, а также степень выраженности респираторных нарушений. Проводили клинические анализы крови и мочи, исследование крови на групповую и резус-принадлежность, коагулограмму, биохимическое исследование крови, КТ органов грудной клетки, электрокардиографию, консультации специалистов - терапевта, стоматолога, по необходимости других специалистов прочих специальностей (кардиолога, пульмонолога, эндокринолога). Особое внимание уделяли клиническому анализу крови, а именно таким показателям, как концентрация гемоглобина, количество эритроцитов, выраженность полицитемии, что может косвенно свидетельствовать о ХДН.

Объективные методы общего исследования включали общее оториноларингологическое обследование, которое проводили по общепринятой методике, эндоскопический осмотр (видеоларингоскопия,

эндофиброларинготрахеоскопия), для визуальной оценки состояния гортани и трахеи, степени рубцового сужения просвета и его протяженности, состояния трахеостомы.

2.2.2 Методы субъективной оценки состояния пациента и дыхательной недостаточности.

Развитие одышки, как результат нарушения дыхательного акта, является основным проявлением ДН. Это субъективное ощущение чувства нехватки воздуха, затруднения дыхания, проявляющееся учащением частоты дыхательных движений, повышенной работой дыхательных мышц и субъективным чувством тревоги.

Для оценки ДН у пациентов была использована классификация Дембо А.Г., 1969 [21], в которой выделяют 3 степени. В ее основу входит ведущий симптом ДН - одышка.

1 степень характеризуется развитием одышки только при повышенной (не привычной для пациента) физической нагрузке.

2 степень характеризуется появлением одышки при любой физической нагрузке (в том числе при спокойной ходьбе, выполнении рутинных домашних манипуляций).

3 степень характеризуется развитием одышки в покое.

Также оценка степени выраженности одышки в покое у пациентов оценивалась по шкале Borg [93]. Данная шкала представляет собой прямою с насечками 1, 2, 3, 4, 5, 6, 7, 8, 9, 10, в которой 0 - означает полное отсутствие одышки и благополучие, а 10 - это нестерпимая одышка (рисунок 2.6.). Каждого пациента на дооперационном этапе просили оценить их субъективное восприятие выраженности одышки в виде цифрового значения.



Рисунок 2.6. 10-балльная шкала Borg для оценки выраженности одышки.

Основываясь исключительно на чувстве нехватки воздуха, невозможно объективно оценить наличие и степень выраженности ДН, поскольку существует множество факторов, влияющих на данный показатель, не относящихся к проявлению исследуемой патологии (температура тела, эмоциональные реакции).

На этапе до начала лечения была использована доработанная анкета-опросник госпиталя Святого Георга для оценки дыхательной функции и качества жизни у пациентов с респираторными нарушениями (St. Georges Respiratory Questionnaire) [75]. Анкета госпиталя Святого Георга имеет наибольшую достоверность, надежность и чувствительность к изменениям со стороны дыхательной системы и включает в себя 3 основных компонента (выраженность симптомов, активность пациента и влияние болезни на повседневную жизнь), которые дают оценку восприятия пациентами течения заболевания. В проведенных исследованиях было доказано, что результаты, полученные при заполнении данного опросника, полностью коррелируют с тестом 6- минутной ходьбы, выраженностью одышки, беспокойством и депрессией, а значит, наглядно демонстрируют весь диапазон нарушений, которые пациенты с рубцовым стенозом гортани и трахеи испытывают в течение жизни.

Сумма итоговых баллов оценивается как суммарное влияние болезни на общее состояние здоровья пациента. Сумма баллов, полученная при подсчете ответов на все вопросы, отражает общее ухудшение состояния пациента, где «81» представляет наихудший возможный статус здоровья, а «0» указывает на наилучшее возможное состояние здоровья, что дает общую субъективную оценку состояния здоровья пациента.

Данную анкету заполняли пациенты на дооперационном этапе для выявления степени выраженности ДН.

Опросник общего состояния пациентов при дыхательной недостаточности?

1) Возраст

2) Пол

3) Рост/Вес

4) Хронические заболевания

5) Вы курите?

6) Выберите один ответ, который наиболее точно описывает Ваше текущее состояние здоровья

Очень хорошо(0) Хорошо(1) Удовлетворительно(2) Плохо(3) Очень плохо(4)

7) Беспокоит ли Вас одышка?

(4)Большинство дней в неделю

(3)Несколько дней в неделю

(2)Только при респираторных инфекциях

(1)Нет

8) Бывают ли у Вас хрипы при дыхании?

(4)Большинство дней в неделю

(3)Несколько дней в неделю

(2)Только при респираторных инфекциях

(1)Нет

9) Как часто у Вас бывают хорошие дни (с небольшими проблемами при дыхании)?

(4)Каждый день плохой

(3) Больше плохих дней

(2) Больше хороших дней

(1) Каждый день хороший

10) Одышка ухудшается при смене положения тела?

(1)Нет

(2) Да

11) Как бы Вы описали Ваши проблемы с дыханием?

(3) Вызывает много проблем, или это самая большая проблема со здоровьем

(2) Вызывает некоторые проблемы

(1) Не вызывает проблем

12) Вопросы о том, какие занятия обычно вызывают у вас одышку. По каждому утверждению, пожалуйста, укажите, что относится к Вам.

Мытье или одевание	да(2) нет(1)
Хождение по дому	да(2) нет(1)
Прогулка по ровной поверхности	да(2) нет(1)
Подъем по лестнице	да(2) нет(1)
Прогулка по холмам	да(2) нет(1)

13) Еще несколько вопросов о Вашей одышке. По каждому утверждению, пожалуйста, укажите, что относится к Вам.

Одышка утомляет	да(2) нет(1)
Я задыхаюсь, когда говорю	да(2) нет(1)
Я задыхаюсь, когда наклоняюсь	да(2) нет(1)
Мое дыхание мешают мне спать	да(2) нет(1)
Я легко устаю	да(2) нет(1)

14) Вопросы о других последствиях заболевания гортани и трахеи, которые могут у Вас присутствовать. По каждому утверждению, пожалуйста, укажите, что относится к Вам.

Мне неловко за мою одышку или шумное дыхание на публике да(2) нет(1)

Мои дыхательные проблемы мешают мне при общении с семьей, друзьями или соседями да(2) нет(1)

Я боюсь или паникую, когда не могу отдышаться да(2) нет(1)

Я чувствую, что не контролирую дыхание да(2) нет(1)

Я стал слабым или инвалидом из-за проблем с дыханием да(2) нет(1)

Физическая нагрузка для меня небезопасна да(2) нет(1)

Все кажется слишком трудным да(2) нет(1)

15) Это вопросы о том, как респираторные заболевания могут повлиять на Вашу деятельность. По каждому утверждению, пожалуйста, укажите, что относится к Вам.

Мне нужно много времени, чтобы помыться или одеться да(2) нет(1)

Я иду медленнее, чем другие люди, или останавливаюсь, чтобы отдохнуть да(2) нет(1)

Работа, такая как домашние обязанность, занимает много времени или требуется передышка да(2) нет(1)

Если я поднимаюсь на один лестничный пролет, мне нужно идти медленно или остановиться да(2) нет(1)

Если я спешу или иду быстро, я должен остановиться или притормозить да(2) нет(1)

Мое дыхание мешает делать такие вещи, как гулять по холмам, поднимать вещи по лестнице, заниматься садоводством да(2) нет(1)

16) Мы хотели бы знать, как Ваше дыхание обычно влияет на Вашу повседневную жизнь. По каждому утверждению, пожалуйста, укажите, что относится к Вам.

Я не могу заниматься спортом или заниматься другими физическими упражнениями да(2) нет(1)

Я не могу выходить на улицу для развлечения или отдыха да(2) нет(1)

Я не могу выйти из дома за покупками да(2) нет(1)

Я не могу заниматься домашними делами да(2) нет(1)

Я не могу далеко отойти от кровати или стула да(2) нет(1)

17) Как проблемы с дыханием влияют на Вас? Выберите один ответ.

Они не мешают мне делать то, что я хотел бы сделать (1)

Они мешают мне сделать одну или две вещи, которые я хотел бы сделать (2)

Они мешают мне делать большинство вещей, которые я хотел бы делать (3)

Они мешают мне делать все, что я хотел бы делать (4)

2.2.3 Инструментальные методы исследования

Стандартный осмотр ЛОР-органов

Стандартный оториноларингологический осмотр включал в себя риноскопию, фарингоскопию, отоскопию. Заднюю риноскопию и ларингоскопию, не проводили, так как в план дальнейшего обследования обязательно включали эндоскопические методы исследования.

Эндоскопический осмотр гортани и трахеи

Исследование проводили всем пациентам на до- и послеоперационном этапе. Для проведения ларингоскопии осуществляли анестезию путем орошения ротоглотки раствором Lidocaini 10%. При проведении трансназальной фиброларингоскопии применяли аппликационную анестезию общего носового хода со стороны введения раствором Lidocaini 10%. Анестезию голосовых складок и слизистой оболочки трахеи при фиброларингоскопии проводили вливанием раствора Lidocaini 5% в объеме 5 мл через рабочий канал эндоскопа. Для исследования использовали ригидные эндоскопы 90° и 70° немецкой фирмы Karl Shtorz, а также гибкий эндоскоп Karl Shtorz длиной 23 см, d- 5,2 мм и длиной 34 см, d- 3,7 мм. Осмотр выполняли в положении сидя жестким 90° эндоскопом трансорально или

гибким эндоскопом трансназально при повышенном глоточном рефлексе. У пациентов с трахеостомой выполняли осмотр фиброскопом через трахеостомическую трубку для оценки положения нижнего конца трахеостомической трубки в трахее, далее удаляли трахеостомическую трубку с последующим эндоскопическим осмотром через трахеотомическое отверстие 70° жестким эндоскопом, проводили осмотр складкового и подскладкового отделов гортани, затем шейного и грудного отделов трахеи. На дооперационном этапе оценивали степень обструкции дыхательных путей рубцовой тканью, уровень и протяженность стеноза, в послеоперационном периоде – состоятельность сформированного просвета, выраженность воспалительного процесса, а также течение репаративных процессов.

Производили видео и фото архивацию данных с помощью видеоэндокамеры фирмы KARL STORZ с компактной архивирующей 65 системой «AIDA DVD M», сопряженной с персональным компьютером Intel(R) Celeron(R) CPU 560 2.13 GHz.

Компьютерная томография гортани и трахеи

При диагностике хронических рубцовых изменений гортани и шейного отдела трахеи возможность эндоскопических методов бывает ограничена. Во время эндоскопического осмотра трудно адекватно оценить распространенность и протяженность рубцового сужения дыхательного просвета. Также невозможно составить правильное представление о соотношении различных анатомических отделов гортани и шейного отдела трахеи с другими структурам шеи. Для данных целей всем пациентам, поступающим с хроническим рубцовым стенозом гортани и шейного отдела трахеи различной этиологии и степени выраженности, на догоспитальном этапе проводили компьютерную томографию гортани и трахеи с использованием КТ-сканера Revolution™ Discovery™ CT (GE) (General Electric Company, 2015 USA).

Также при оценке компьютерной томографии гортани и трахеи проводилась их 3D-реконструкция. Данный метод исследования дает возможность более подробного рассмотрения и оценки состояния дыхательной трубки в целом. 3D-реконструкция позволила более четко определить степень сужения просвета гортани и шейного отдела трахеи, а также оценить распространенность стеноза и его взаиморасположение с другими анатомическими образованиями шеи (рисунок 2.7.).



Рисунок 2.7. Компьютерная томография полых органов шеи с трехмерной реконструкцией.

Исследование функции внешнего дыхания.

ФВД проводили для оценки степени обструкции и выраженности ДН на дооперационном этапе, всем пациентам. Пациентам с трахеостомой при исследовании удаляли трахеостомическую трубку и герметично заклеивали трахеостомическое отверстие. Наличие трахеостомы в некоторой степени влияло на результаты теста, тем не менее, не являлось абсолютным противопоказанием для его проведения. Проведение данного исследования было невозможно у пациентов с резко развивающейся ОДН при удалении трахеостомической трубки.

Исследование ФВД проводили на аппарате SpiroSoft,[R] в состав которого входит набор тестов для выявления и оценки состояния системы

внешнего дыхания, определения выраженности патологии механизмов газообмена. SpiroSoft^{R} представляет собой датчик определения скорости потока воздуха на выдохе, который при присоединении к устройствам CASE^{R}/ объема, а также регистрирует значения показателей дыхания.

Исследование проводили следующим образом: первым этапом пациент дышал через «контрольный экран» в виде мембраны, который осуществляет определенное сопротивление дыхательному потоку. Параллельно происходила регистрация дифференциального давления. Далее за счет работы датчика давления дифференциальное давление преобразовывалось в электрический сигнал, поступающий в основной анализатор SpiroSoftR. И финальным этапом осуществляли оценку и регистрацию полученного электрического сигнала в виде числового графика и его интерпретацию.

Оценивали следующие показатели функции внешнего дыхания: форсированная жизненная емкость легких в литрах (ФЖЕЛ или FVC) и объем форсированного выдоха за 1 секунду в литрах (ОФВ1 или FEV1). Далее проводили расчет индекса Тиффно (отношение ОФВ1/ЖЕЛ, выраженное в процентах), который является чувствительным индексом наличия или отсутствия нарушения проходимости дыхательных путей. Критерии оценки показателей ФВД, использованные в работе, представлены в таблице 2.5.

Таблица 2.5.

Критерии оценки показателей ФВД.

Показатели	Норма	Условная норма	Изменения		
			Умеренные	Значительные	Резкие
% долж.					
% долж.					
% долж.					

Измерение сатурации крови

Под сатурацией кислорода понимают степень связывания молекул гемоглобина с молекулами кислорода. В случае, если каждая молекула гемоглобина несет по 4 молекулы кислорода, то можно говорить о ее полном насыщении, или сатурации равной 100%. Сатурация напрямую зависит от степени работы респираторной системы и количества кислорода, поставляемого к легким. Нормой на сегодняшний день считается сатурация кислорода, равная 96-100%. Нашим пациентам сатурацию измеряли при помощи пульсоксиметрии. Использовали пульсоксиметр Armed YX302 (Jiangsu Yuyue Medical Equipment and Supply Co., Ltd, Китай). Измерение сатурации проводили в дооперационном периоде для выявления дыхательной недостаточности у пациентов в состоянии покоя при дыхании атмосферным воздухом и после выполнения теста с 6-минутной ходьбой, для определения уровня падения насыщения кислородом крови после проведения нагрузочного теста. Особое внимание уделялось вычислению разницы показателей сатурации крови у пациентов до и после физической нагрузки для выявления «десатурации», которая также свидетельствует о наличии ДН.

Оценка газового и кислотно-щелочного состава артериальной крови

Исследование газового и кислотно-щелочного состава артериальной

крови проводили на автоматическом газовом анализаторе ABL80 FLEX CO-OX (Radiometer Medical ApS, Дания). Забор крови осуществляли из лучевой артерии гепаринизированным инсулиновым шприцем по стандартной методике (рисунок 2.8.) до проведения ингаляций подогретой гелий-кислородной смесью, сразу после ингаляции, а также через час и через 3 часа после проведения, а также в первые сутки после проведенного хирургического вмешательства. Забор крови проводили в состоянии покоя пациента. Перед началом пункции лучевой артерии кожу и подкожную клетчатку инфильтрировали раствором анестетика (Lidocaini 1% - 2 мл). Кисть разгибали в лучезапястном суставе, укладывали на валик, пальпаторно определяли пульсацию лучевой артерии. Сосуд фиксировали между указательным и средним пальцами, затем вводили иглу в проксимальном направлении под углом 45° к горизонтальной плоскости. Иглу продвигали до появления крови в шприце. Полученный материал доставлялся в лабораторию в течение 15 минут после забора на холодной поверхности (в контейнере со льдом). Одним из достоинств данного метода является быстрое получение результата в течение 3-5 минут.



Рисунок 2.8. Забор крови из лучевой артерии.

Для объективной оценки степени дыхательной недостаточности нами были оценены следующие показатели газового и кислотно-щелочного состава крови: кислотность крови (pH), напряжение кислорода (pO2), напряжение

углекислого газа (pCO2), а также сатурация кислорода артериальной крови классификации, в зависимости от показателей напряжения кислорода и углекислой кислоты крови. По результатам газового состояния крови дыхательную недостаточность разделяли на норму, компенсированную, субкомпенсированную и декомпенсированную ДН (таблица 2.6.).

Таблица 2.6.

Критерии оценки степени дыхательной недостаточности.

	PCO2 мм.рт.ст	**PO2 мм.рт.ст**
Норма		
Компенсированная ДН		
Субкомпенсированная ДН		
Декомпенсированная ДН	6	

Изменения кислотно-основного состава крови у пациентов оценивали по показателям кислотности и напряжению кислорода. Выделяли норму, респираторный ацидоз, респираторный алкалоз, метаболический ацидоз и метаболический алкалоз. Количественные показатели, используемые нами для трактовки результатов представлены в таблице 2.7.

Таблица 2.7.

Количественные изменения кислотно-основного состояния крови.

Показатель	**Норма**	**Респиратор-ный алкалоз**	**Метаболичес кий алкалоз**	**Респиратор-ный ацидоз**	**Метаболичес кий ацидоз**
pH					
paCO2, мм.рт.ст.					

Внешняя оценка местного статуса послеоперационной раны

Оценку регенерации послеоперационной раны проводили на основании ежедневного динамического наблюдения. Определяли сроки стихания воспалительных реакций и регресса болевого синдрома, отмечали наличие и характер отделяемого, рост грануляционной ткани.

При визуальной оценке репаративного процесса основное внимание уделяли длительности течения фаз регенерации. Так отмечали сроки формирования визуальных локальных признаков деструктивной и репаративной фазы. Для деструктивной фазы определяли сроки появления эритемы, отека, инфильтрации окружающих тканей и формирования фибринового налета. Отдельное внимание уделяли определению продолжительности периода экссудации. В течение репаративной фазы в основном регистрировали сроки схождения фибринового налета и полное заживление слизистой.

Данное исследование проводили для оценки влияния коррекции дыхательных нарушений на процесс репарации после проведенных реконструктивных операций на гортани и трахеи.

Контактная эндоскопия послеоперационной области

Технология контактной эндоскопии позволяет исследовать не только клеточную архитектонику ткани in vivo, но и детально визуализировать сосудистое русло. Процессы ангиогенеза активируются только в строго определенных условиях, например, в процессе репарации ран. Все сосудистые образования, которые встречаются в регенерирующей зоне, представляют собой ранее существующие сосуды, которые прорастают из неповрежденного сосудистого русла из нижележащих тканей. Усиленное ремоделирование слизистой оболочки на фоне интенсивного созревания сосудистой сети способствует уменьшению интенсивности воспалительной реакции, что свидетельствует о том, что процесс неоангионеза является важным маркером течения регенерации в послеоперационной области.

Контактную эндоскопию системы Karl Storz 7215AA по ANDREA-DIAS (Германия) проводили только трахеостомированным пациентам обеих групп начиная со 2-3 дня после хирургического вмешательства, после удаления из просвета гортани и трахеи пальцевого тампона-обтуратора и далее ежедневно. Перед началом исследования удаляли трахеостомическую

трубку и проводили туалет послеоперационной области, удаляя экссудат с поверхности при помощи стерильного ватного тампона, смоченного физиологическим раствором, и отсоса-эвакуатора. Далее через трахеостомическое отверстие проводили ригидный контактный эндоскоп. Следующим этапом при помощи контактного эндоскопа аккуратно устанавливали контакт с поверхностью слизистой оболочки в области послеоперационной раны. Вращением винта на корпусе эндоскопа выставляли максимальную фокусировку при 60-кратном увеличении. Эндоскоп медленно передвигали по поверхности слизистой оболочки для полноценной оценки ангиогенеза всего поля послеоперационной области



Рисунок 2.9. Проведение контактной эндоскопии через трахеостому.

Интерпретацию полученных при выполнении контактной эндоскопии результатов осуществляли согласно полученным данным состояния послеоперационной поверхности, а также наличию, выраженности и формы интраэпителиальных сосудов. Для этого использовали модифицированное описание слоев раневой поверхности по Н.Н. Аничкову [40], позволяющее судить о сроках и качестве репаративного процесса. Согласно данной классификации, выделяют следующие слои:

1) Поверхностный лейкоцитарно-грануляционный слой.

   Состав данного слоя характеризуется высоким содержанием лейкоцитов, а также детрита, состоящего из мертвых клеток. Наличие

данного слоя характерно для всего периода репарации раны.

2) Сосудистый слой, состоящий из горизонтальных сосудов.

   Для данного слоя характерно наличие сформированного микроциркуляторного русла, идущего параллельно поверхности раны. Появление таких сосудов происходит ближе к концу регенерационного процесса и свидетельствует о завершении процесса ангиогенеза.

3) Сосудистый слой, состоящий из вертикальных сосудов.

   Данный слой наиболее выражен в ранний период заживления раны и характеризует начало ангиогенеза (прорастание сосудов от нижележащих неповрежденных в ходе операции тканей). Данный слой сохраняет свою толщину на протяжении всего репаративного процесса и является основой не только для роста новых сосудов, но и для регенерации клеток.

4) Фиброзный слой.

   Это наиболее однородный по клеточному составу слой. Его толщина на протяжении процесса репарации постоянно увеличивается и представляется собой барьер, отделяющий внутреннюю среду от внешних раздражителей.

Использование описанной классификации и данные, полученные при визуализации сосудистого русла посредством контактной эндоскопии, позволяют провести объективную оценку влияния изучаемого комплексного метода лечения на течение послеоперационного заживления у пациентов, перенесших реконструктивное хирургическое вмешательство.

Цитологическое исследование раневого отделяемого

Для отслеживания динамики процесса репарации ран после реконструктивных операций у пациентов с хроническим рубцовым стенозом гортани и шейного отдела трахеи, а также определения фаз раневого процесса и оценки эффективности изучаемого метода лечения использовали

цитологическое исследование клеточного состава мазков со слизистой оболочки гортани и трахеи в послеоперационной области.

Получение материала для проведения цитологического исследования слизистой оболочки гортани и трахеи проводили по общепринятой методике во время перевязки пациента. Материал брали под контролем гибкого фиброскопа (под визуальным контролем после предварительной анестезии голосовых складок и слизистой оболочки трахеи раствором Lidocaini 5% в объеме 5 мл через катетер, введенный через рабочий биопсийный канал эндоскопа) или под контролем эндоскопа 70° введенного в трахеостому, путем легкого соскоба поверхности слизистой оболочки после предварительного удаления экссудата стерильным ватным тампоном, смоченным физиологическим раствором. После забора материал помещался на предварительно обезжиренное предметное стекло. Следующим этапом осуществляли фиксацию полученного материала при помощи метилового спирта с дальнейшим высушиванием при комнатной температуре. Полученный материал окрашивали по Романовскому–Гимзе, после чего проводили исследование на фотомикроскопе (Opton, Германия) при увеличении объектива х40 или х100 с иммерсией.

Метод цитологического исследования раневого экссудата дает возможность отследить динамику клеточного состава слизистой оболочки гортани и шейного отдела трахеи в послеоперационном периоде, и определить влияние применяемой терапии на процесс репарации у пациентов с ХДН. Оценку цитограмм раневого содержимого осуществляли по количеству клеточных элементов и активности фагоцитоза. Для этого проводили подсчет следующих клеточных форм:

1) неизменные нейтрофилы,

2) дегенеративно-измененные нейтрофилы,

3) лимфоциты,

4) моноциты,

5) мононуклеарные клетки,

6) макрофаги,

7) фибробласты,

8) гистиоциты.

Забор цитологического экссудата производили на 1-е сутки у пациентов без трахеостомы, и на 2-е или 3-и сутки после операции у пациентов с трахеостомой (после удаления из просвета гортани и трахеи пальцевого тампона-обтуратора), затем на 5,7 и 14 сутки.

Заключение по результатам цитограмм делали согласно определению типа цитограмм по М.Ф. Камаеву (1970) [26] в модификации О.С. Сергель характере и особенности регенерации при цитологическом исследовании: воспалительный, дегенеративно-некротический, дегенеративно-воспалительный, воспалительно-регенеративный и регенеративный.

Опираясь на выделенные этапы регенерационного процесса, стало возможным сгруппировать полученную при изучении цитологических мазков информацию для объективной оценки течения местно-воспалительных реакций в послеоперационной области у пациентов обеих групп.

2.3 Методика проведения ингаляций подогретой гелий-кислородной смесью

Всем пациентам с хроническим рубцовым стенозом подскладкового отдела гортани и шейного отдела трахеи основной группы (подгруппа А и подгруппа В) проводили ингаляции подогретой гелий-кислородной смесью через аппарат «Ингалит-В2-01» (рисунок 2.10.). Данный прибор был разработанном сотрудниками Института медикобиологических проблем Российской Академии Наук и предназначен для проведения ингаляций подогреваемых искусственных газовых смесей по открытому дыхательному контуру.



Рисунок 2.10. Аппарат для ингаляции подогретыми кислородно-гелиевыми газовыми смесями - «Ингалит-В2-01».

Гелий-кислородную смесь, подогретую до 80°С с помощью специального нагревательного элемента аппарата, подавали пациентам через маску (температура газовой смеси в маске 45°С) при нормальном барометрическом давлении. Для ингаляций применялась нормоксическая дыхательная газовая смесь медицинского назначения «ГелиОксА», в пропорциональном отношении (сертификат соответствия РОСС RU.НХ05.Н00437). (рисунок 2.11.)



Рисунок 2.11. Проведение ингаляции термической гелий-кислородной смесью.

Используемая методика применения Гелиокса в комплексном лечении

хронических рубцовых стенозов гортани и шейного отдела трахеи, разработанная сотрудниками ГБУЗ «Научно-Исследовательского Клинического Института им. Л.И.Свержевского» [34], включает дыхание Гелиоксом в следующем режиме: дыхание смесью в течение 10 мин, затем спокойное дыхание атмосферным воздухом в течение 15 мин (один цикл) на до- и послеоперационном этапе. Цикличный режим ингаляции обоснован с позиции теории «газового молекулярноклеточного массажа», предложенной профессором Б. Н. Павловым [49]. Разработанный алгоритм ингаляций направлен на предоперационную коррекцию дыхательных нарушений организма, коррекцию адаптационных механизмов ХДН со стороны сердечно-сосудистой системы и реологических свойств крови, а также насыщение организма кислородом перед оперативным вмешательством. В послеоперационном периоде ингаляции проводили с целью продолжения коррекции работы органов и систем организма после долгого пребывания в состоянии ХДН.

Во время проведения ингаляций, всем пациентам осуществляли контроль пульса, артериального давления, сатурации крови кислородом. В случае развитии гипервентиляции во время проведения процедуры (за счёт меньшей плотности газовой смеси по сравнению с воздухом, а также непривычного для пациентов дыхания через маску) пациентов оповещали о необходимости дышать реже. Смена ритма дыхания устраняла нежелательные эффекты ингаляций в 100% случаев. Переносимость ингаляций была хорошей, ни один пациент не жаловался на дискомфорт в процессе ингаляции или после. Изменение тембра голоса, связанное с вдыханием гелия, полностью исчезало в течение первой минуты после ингаляции.

2.4 Методы статистического анализа

Сбор данных, их последующая коррекция, систематизация исходной информации и визуализация полученных результатов осуществлялись в электронных таблицах Microsoft Office Excel (2016). Статистическая обработка

результатов проводилась средствами языка Питон (Python 3.8.). Для расчетов были использованы встроенные функции из модулей Statsmodels.api и Scipy.

Количественные показатели оценивались на предмет соответствия нормальному распределению, для этого использовался критерий Шапиро-Уилка. Проверка на нормальность распределения показала, что данные в исследовании не имеют нормального распределения. Поэтому в дальнейшем расчеты производились методами непараметрической статистики.

В качестве центра распределения была посчитана медиана, а в качестве показателей вариации – квартили (Me [Q1; Q3]). Для сравнения двух несвязанных выборок использовался U-критерий Манна-Уитни. Для сравнения трех и более несвязанных выборок использовался критерий Краскела-Уоллиса, являющийся непараметрической альтернативой однофакторного дисперсионного анализа.

Результаты качественных признаков выражены в абсолютных числах с указанием долей (%). Сравнение номинальных данных в группах проводилось при помощи критерия $\chi 2$ Пирсона. В тех случаях, когда число ожидаемых наблюдений в любой из ячеек четырехпольной таблицы было менее 10, для оценки уровня значимости различий использовался точный критерий Фишера.

Статистически значимыми считались различия при $p \leq 0,05$.

ГЛАВА 3. РЕЗУЛЬТАТЫ ПРЕДОПЕРАЦИОННОГО ОБСЛЕДОВАНИЯ ПАЦИЕНТОВ С РУБЦОВЫМ СТЕНОЗОМ ГОРТАНИ И ТРАХЕИ

3.1 Субъективная оценка дыхательной недостаточности у пациентов

Основной жалобой обследованных пациентов с рубцовым стенозом гортани и шейного отдела трахеи была одышка, интенсивность и выраженность которой на прямую зависели от наличия трахеостомы, степени сужения дыхательного просвета и длительности течения рубцового процесса. Основной жалобой пациентов-канюленосителей было наличие трахеостомы.

При оценке степени выраженности одышки по 10-балльной шкале Borg, полученные результаты в обеих группах были сопоставимы между собой. У пациентов основной группы степень выраженности одышки составляла 4,5 [3.625; 6,375] баллов, у пациентов контрольной группы – 4,0 [3.625;5,25] баллов (p=0.053). Однако отмечалась резкая, статистически значимая, разница между показателями выраженности одышки у пациентов разных подгрупп. Так пациенты подгруппы А основной группы, которым была наложена трахеостома на дооперационом этапе, оценивали интенсивность одышки на 2.0 [1.0; 4.0] балла, а в подгруппе В данный показатель составлял 7.0 [6.25; 8.75] баллов. Аналогичные результаты наблюдали и в контрольной группе: выраженность одышки трахеостомированные пациенты подгруппы А контрольной группы оценивали в 1.0 [0.75; 2.0] балл, а представители подгруппы В, у которых процесс дыхания осуществлялся через естественные дыхательные пути, сообщали об одышке выраженностью в 7.0 [6.5; 8.5] баллов. (таблица 3.1.)

Таблица 3.1.

Выраженность одышки по Borg среди пациентов всех подгрупп.

Все (n=80)	Основная А группа (n=27)	Основная В группа (n=18)	Контрольная А группа (n=20)	Контрольная В группа (n=15)	p	Попарное сравнение групп
	1	2	3	4		
3.5 [1.0; 7.0]	2.0 [1.0; 4.0]	7.0 [6.25; 8.75]	1.0 [0.75; 2.0]	7.0 [6.5; 8.5]	p< 0.05	p 1-2<0.001*
						p 1-3=0.053
						p 1-4<0.001*
						p 2-3<0.001*
						p 2-4=0.985
						p 3-4<0.001*

Трахеостомированные пациенты в основном отмечали возникновение одышки исключительно при выполнении физической нагрузки, в то время как пациенты без трахеостомы жаловалась на одышку при незначительных эмоциональных и речевых нагрузках, в покое, а также на появление инспираторного или смешанного стридора при дыхании. Данная группа пациентов сообщала о постепенном уменьшении выраженности одышки в течение времени, что объясняется включением компенсаторных механизмов. При декомпенсации дыхательной недостаточности симптомы одышки резко усиливались, появлялось психомоторное возбуждение, отмечался выраженный цианоз дистальных кожных покровов.

По субъективному проявлению одышки, в зависимости от физической нагрузки, согласно классификации Дембо А.Г., 1969 [21], обследованные пациенты были разделены следующим образом: в подгруппе А основной группы признаков ДН не было выявлено у 16 пациентов, у 10 одышка появлялась при повышенной физической нагрузке, что соответствует ДН I степени, а у 1 пациента зафиксирована ДН II степени, из-за жалоб на одышку при выполнении рутинных домашних манипуляций. Среди пациентов подгруппы В основной группы одышка была отмечена у всех пациентов, при этом 2 пациента сообщали о ее появлении лишь при повышенной физической

нагрузке (ДН I степени), у 8 пациентов была зафиксирована одышка при незначительных физических усилиях (ДН II степени), а 7 пациентов указывали на развитие одышки в покое (ДН III степени). В подгруппе А контрольной группы у 16 пациентов ДН зафиксирована не была, а у 4 - одышка появлялась только при повышенной физической активности (ДН I степени). В подгруппе В контрольной группы у 2 пациентов отмечены признаки ДН I степени, у 7 пациентов - признаки ДН II степени, а 6 пациентов жаловались на одышку в покое (ДН III степени) (таблица 3.2.).

Таблица 3.2.

Распределение пациентов с рубцовым стенозом гортани и трахеи по степени дыхательной недостаточности (%).

Пациенты / **Степень ДН**	**Основная группа**		**Контрольная группа**	
	Подгруппа А (n=27)	**Подгруппа В (n=18)**	**Подгруппа А (n=20)**	**Подгруппа А (n=15)**
Нет ДН (ДН 0 степени)	16 (59%)	0 (0%)	16 (80%)	0 (0%)
ДН I степени	10 (37%)	3 (17%)	4 (20%)	2 (13%)
ДН II степени	1 (4%)	8 (44%)	0 (0%)	7 (47%)
ДН III степени	0 (0%)	7 (39%)	0 (0%)	6 (40%)
Всего (100%)	27 (100%)	18 (100%)	20 (100%)	15 (100%)

Исследование субъективной оценки общего состояния и качества жизни у пациентов с рубцовым стенозом гортани и шейного отдела трахеи на основе доработанной анкеты-опросника госпиталя Святого Георга продемонстрировало следующие результаты: значительное снижение качества жизни было отмечено у 56 (70%) пациентов, наибольший вклад в суммарное влияние рубцового стеноза дыхательных путей на общее состояние несет степень выраженности дыхательных симптомов (64%) и наличие трахеостомической трубки (57%), отмечено выраженное негативное влияние физической нагрузки на повседневную жизнь, о чем заявили 49 (61%)

пациентов, а существенное ограничение социального функционирования, которое было упомянуто 65 (54%) пациентами является неблагоприятным фактором, приводящим к развитию психологических нарушений. Результаты между пациентами обеих групп были сопоставимы (у пациентов основной группы среднее количество баллов составляло 61,25 [53,0; 67,5], у пациентов контрольной группы – 52,25 [45,75; 58,25] балла) (таблица 3.3.).

Таблица 3.3.

Оценка качества жизни среди пациентов всех подгрупп по результатам анкетирования.

Все (n=80)	**Основная А группа (n=27)**	**Основная В группа (n=18)**	**Контрольная А группа (n=20)**	**Контрольная В группа (n=15)**	**p**	**Попарное сравнение групп**
	1	**2**	**3**	**4**		
56.0 [41.0; 68.25]	52.0 [41.5; 63.0]	70.5 [64.5; 72.0]	36.5 [31.5; 41.5]	68.0 [60.0; 75.0]	p<0.05	p 1-2<0.001*
						p 1-3= 0,216
						p 1-4<0.001*
						p 2-3<0.001*
						p 2-4=0.638
						p 3-4<0.001*

Средний балл среди пациентов подгруппы А основной группы, согласно опроснику Госпиталя Святого Георга, составил 52.0 [41.5; 63.0], а подгруппы В - 70.5 [64.5; 72.0]. В подгруппе А контрольной группы средний субъективный показатель оценки качества жизни составил 36.5 [31.5; 41.5], а в подгруппе В - 68.0 [60.0; 75.0] баллов. Согласно результатам, полученным при субъективной оценке течения рубцового стеноза гортани и трахеи у исследуемых пациентов, наличие данного заболевания в значительной мере влияло на повседневную жизнь пациентов, нарушая привычный образ жизни, при этом наибольшие средние баллы были характерны для пациентов, не имеющих трахеостомы на дооперационном этапе, что свидетельствовало о приближении к «наихудшим» показателям общего состояния пациентов, их активности и качества жизни.

3.2 Изменение показателей функции внешнего дыхания у пациентов

Исследование ФВД на догоспитальном этапе по возможности проводили всем обследуемым пациентам, в том числе трахеостомированным. Пациентам с трахеостомой исследование ФВД выполняли при удаленной трахеостомической трубке с плотно заклеенным трахеостомическим отверстием. Однако 16 (20%) пациентам (9 пациентам подгруппы А основной группы и 7 пациентам подгруппы А контрольной группы) данное исследование было невыполнимо ввиду развивающей ОДН при удалении трахеостомической трубки и заклеивании трахеостомического отверстия.

При исследовании ФВД у пациентов с рубцовым стенозом гортани и трахеи во всех случаях были выявлены изменения, характерные для обструктивного типа нарушения дыхания, что обусловлено внегрудной обструкцией дыхательных путей. Степень обструкции варьировала от умеренной до резкой, и наиболее выраженной была у пациентов, не имеющих трахеостому. При анализе графического отображения ФВД пациентов по типу кривой поток-объем было отмечено преобладание куполообразной формы с закругленной вершиной и меньшим объемом у пациентов с удаленной трахеостомой, по сравнению с кривой поток-объем у пациентов, не имеющих трахеостомы. Данная особенность объяснялась утечкой воздуха при форсированном выдохе из-за невозможности достижения полной герметичности при заклеивании трахеостомического отверстия. (рисунок 3.1.)

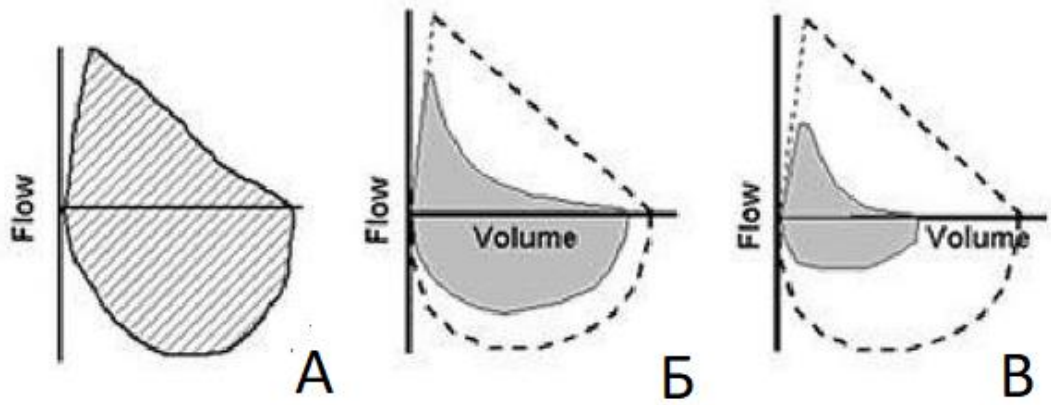

Рисунок 3.1. Кривая поток-объем в норме и у пациентов с рубцовым стенозом гортани и трахеи. А - норма, Б - у пациентов без трахеостомы, В - у пациентов с заклеенным трахеостомическим отверстием.

Для рубцового стеноза верхних отделов дыхательных путей было характерно изменение как объемных (ФЖЕЛ или FVC), так и скоростных (ОФВ1 или FEV1) показателей воздушного потока. Показатели дыхательной функции при обработке с помощью таблиц градаций нормы и отклонения внешнего дыхания по Н. Н. Канаеву (1976) были резко отклонены от нормы. Усредненные показатели ФВД среди пациентов основной группы подгруппы А (VC- 92.0, FEV1- 42.0, FEV1/VC -47.3) соответствовали значительным изменениям, подгруппы В (VC- 91.8, FEV1- 44.65, FEV1/VC -50.23) – резким изменениям, в контрольной группе показатели свидетельствовали об умеренных (VC- 90.0, FEV1- 46.0, FEV1/VC - 50.57) изменениях внешнего дыхания у пациентов подгруппы А, и резких (VC- 92.0, FEV1- 40.0, FEV1/VC - 43.75) среди пациентов подгруппы В. (таблица 3.4.)

Таблица 3.4.

Усредненные показатели ФВД у пациентов с рубцовым стенозом гортани и шейного отдела трахеи.

Среднее значение показателя (%)	Норма	Основная группа		Контрольная группа		p
		Подгруппа А (n=17)	Подгруппа В (n=18)	Подгруппа А (n=13)	Подгруппа В (n=15)	
		1	2	3	4	
VC (ФЖЕЛ), % долж.	>90	92.0 [88.6; 96.0]	91.8 [87.15; 95.42]	90.0 [87.0; 92.0]	92.0 [87.5; 94.0]	p=0.5
FEV1 (ОФВ1), % долж.	>85	42.0 [37.55; 50.58]	44.65 [35.72; 51.2]	46.0 [44.0; 48.0]	40.0 [36.5; 41.5]	p=0.244
FEV1/VC (Индекс Тиффно), % долж.	>70	47.3 [42.57; 52.59]	50.23 [38.0; 55.78]	50.57 [49.46; 55.79]	43.75 [41.32; 46.83]	p=0.119

При анализе полученных результатов, стоит отметить, что, во-первых, статистически значимо показатели ФВД внутри подгрупп не различались ни в основной, ни в контрольной группах, во-вторых, полностью достоверно оценить степень тяжести нарушения ФВД при помощи спирометрии у пациентов с рубцовым стенозом гортани и трахеи было невозможно. Основной причиной этого являлась невозможность проведения данного исследования всем пациентам, завышение степени тяжести заболевания по результатам ФВД из-за утечки воздуха у трахеостомированных пациентов, а также тот факт, что выполнение данного исследования для людей с рубцовым стенозом гортани и трахеи являлось физически тяжелым испытанием, что сказывалось на результатах.

3.3 Изменение показателей сатурации крови до и после физической нагрузки (тест с 6-минутной ходьбой)

Для выявления ДН, оценки функционального состояния дыхательной системы и объективного определения толерантности к физическим нагрузкам все обследуемые пациенты проходили тест с 6-минутной ходьбой [117]. Предварительно и после теста проводили оценку сатурации крови при помощи пульсоксиметрии и измерение насыщения кислородом крови. Во время прохождения теста все пациенты были проинструктированы о необходимости пройти наибольшее расстояние в течение 6 минут в максимальном для них темпе. В случае невозможности продолжения теста из-за развившейся выраженной одышки или других симптомов пациент мог передохнуть и после продолжить ходьбу, время при этом не останавливалось.

На основании полученных данных пульсоксиметрии в покое и после теста 6-минутной ходьбы вычисляли разницу показателей сатурации крови для определения группы «десатураторов» [1], для которых характерно снижение показателя насыщения кислородом крови ≥4%. Такое снижение сатурации после прохождения теста 6-минутной ходьбы свидетельствовало о выраженном нарушении толерантности к физическим нагрузкам и тяжелом течении рубцового стеноза гортани и трахеи.

Следует отметить, что пройденная во время теста дистанция сильно разнилась у всех пациентов и имела широкий диапазон значений среди представителей всех подгрупп. Тем не менее разная дистанция не влияла на показатели сатурации крови поскольку функциональное состояние дыхательной системы не являлось единственным фактором, оказывающим влияние на дистанцию при прохождении теста, важную роль также играло субъективное восприятие одышки, сила мышц, состояние сердечно-сосудистой системы, усталость и эмоциональное состояние.

Средние значения сатурации крови при пульсоксиметрии пациентов с рубцовым стенозом гортани и трахеи в покое и после прохождения теста 6-минутной ходьбы приведены в таблице 3.5. Статистически значимой разницы между пациентами основной и контрольной групп обнаружено не было.

Однако было отмечено статистически значимое различие между показателями А и В подгрупп как в основной, так и в контрольной группе. Более значительное снижение средних показателей сатурации крови у пациентов обеих подгрупп В свидетельствовало о более выраженной ДН у пациентов, не имеющих трахеостомы на догоспитальном этапе.

Разница между показателями сатурации до и после прохождения теста 6-минутной ходьбы наглядно представлена на рисунке 3.2.

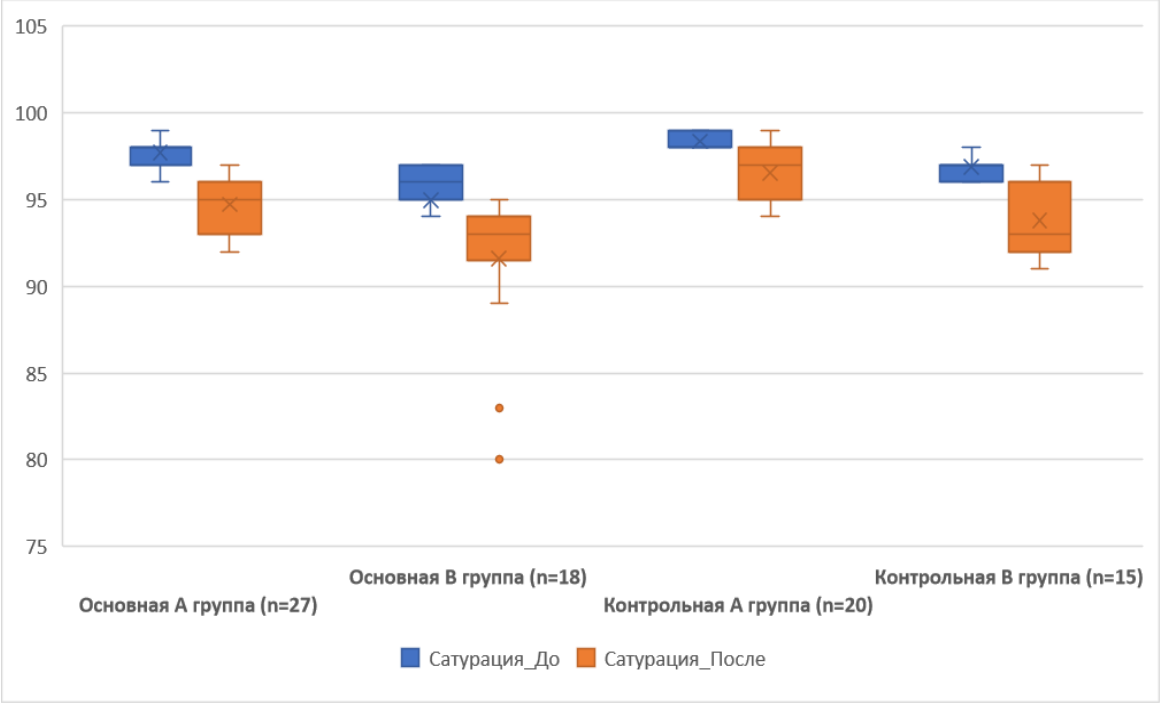

Рисунок 3.2. Разница между показателями сатурации до и после прохождения теста 6-минутной ходьбы у пациентов всех подгрупп.

Таблица 3.5

Показатели сатурации крови у пациентов с рубцовым стенозом гортани и трахеи в покое и после прохождения теста 6-минутной ходьбы.

	Все (n=80)	**Основная А группа (n=27)**	**Основная В группа (n=18)**	**Контрольная А группа (n=20)**	**Контрольная В группа (n=15)**	**p**	**Попарное сравнение групп**
		1	**2**	**3**	**4**		
SpO2 до выполнения теста, %	98.0 [97.0; 98.0]	98.0 [97.0; 98.0]	96.0 [95.0; 96.75]	98.0 [98.0; 99.0]	97.0 [96.5; 97.0]	p< 0.05	p 1-2 <0.001*
							p 1-3 =0.002*
							p 1-4 <0.001*
							p 2-3 <0.001*
							p 2-4 =0.003*
							p 3-4 <0.001*
SpO2 после выполнения теста, %	94.0 [93.0; 96.0]	95.0 [93.0; 96.0]	93.0 [92.25; 93.75]	97.0 [95.0; 98.0]	93.0 [92.0; 96.0]	p<0.05	p 1-2 =0.001*
							p 1-3 =0.001*
							p 1-4=0.166
							p 2-3 <0.001*
							p 2-4=0.273
							p 3-4 <0.001*
SpO2 разница (до-после)	3.0 [1.75; 4.0]	2,4 [2.0; 4.0]	3.8 [2.25; 4.0]	1.0 [0.0; 4.0]	3,91 [1.0; 4.0]	p=0.05	p 1-2=0.385
							p 1-3 =0.012*
							p 1-4=0.968
							p 2-3 =0.007*
							p 2-4=0.824
							p 3-4= 0.033*

На основании падения уровня показателей пульсоксиметрии после прохождения теста 6-минутной ходьбы (падение SpO2≥4%) во всех подгруппах были выделены «десатураторы». Общее число таких пациентов составило 34 (42,5%) человека, следует отметить, что показатели сатурации

крови в покое только у 5 (18%) пациентов была ≤ 95%. Резкое падение сатурации при выполнении физической нагрузки и нормальные показатели насыщения кислорода крови в покое у 19 из 34 (82%) «десатураторов» свидетельствовало о скрытой ДН у пациентов с рубцовым стенозом гортани и шейного отдела трахеи. Всего в подгруппе А основной группы было выделено 11 (41%) «десатураторов», в подгруппе В - 8 (44%), в подгруппе А контрольной группы общее число «десатураторов» составило 6 (30%) человек, а в подгруппе В контрольной группы – 9 (60%). (рисунок 3.3.)

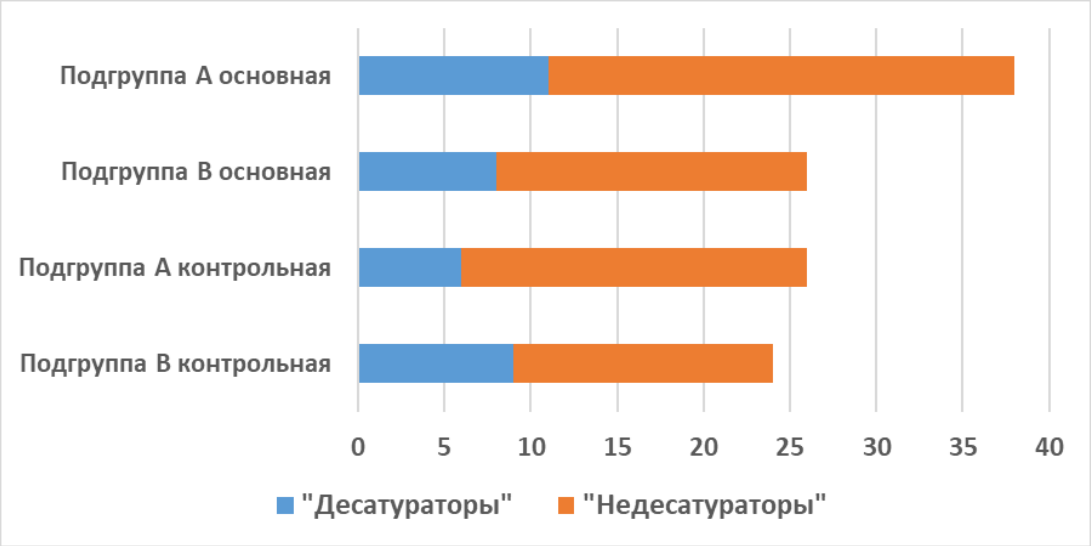

Рисунок 3.3. Распределение пациентов «десатураторов» и «недесатураторов» внутри подгрупп.

3.4 Изменение газового и кислотно-щелочного состава крови

С целью выявления ХДН и гипоксии тканей у всех обследуемых пациентов на догоспитальном этапе проводили забор артериальной крови из лучевой артерии для анализа ее газового и кислотно-щелочного состава.

Полученные результаты представлены в таблице 3.6.

Таблица 3.6

Средние показатели pH артериальной крови у пациентов с рубцовым стенозом гортани и трахеи в покое до начала лечения.

	Все (n=80)	**Основная А группа (n=27)**	**Основная В группа (n=18)**	**Контрольная А группа (n=20)**	**Контрольная В группа (n=15)**	**p**	**Попарное Сравнение групп**
		1	**2**	**3**	**4**		
pH крови до начала лечения	7.36 [7.34; 7.39]	7.37 [7.35; 7.42]	7.33 [7.32; 7.35]	7.38 [7.37; 7.41]	7.35 [7.34; 7.37]	p<0.05	p 1-2 <0.001*
							p 1-3=0.504
							p 1-4 =0.036*
							p 2-3 <0.001*
							p 2-4 =0.041*
							p 3-4 =0.005*

При обследовании кислотно-щелочного состава артериальной крови пациентов основной группы в подгруппе А были получены следующие результаты: средний показатель pH крови составил 7.37 [7.35; 7.42], что соответствовало пределам нормы, тем не менее, при более детальном анализе показателей крови пациентов, у 4 (15%) пациентов было выявлено снижение pH <3,5, что свидетельствовало о наличии респираторного ацидоза у пациентов с трахеостомой (рисунок 3.4.).

В подгруппе В основной группы пациентов средний показатель кислотности артериальной крови до начала лечения составил 7.33 [7.32; 7.35], что являлось показателем более выраженных респираторных нарушений у пациентов, которые на дооперационном этапе не имели трахеостому и осуществляли процесс дыхания через естественные дыхательные пути при наличии их сужения за счет рубцового стеноза. В данной подгруппе показатель pH опускался ниже 3,5 намного чаще, и был зарегистрирован у 11 (61%) пациентов, что говорило о наличии респираторного (рисунок 3.4.).

Результаты, полученные при обследовании артериальной крови пациентов контрольной группы подгруппы А, были сопоставимы с результатами кислотно-щелочного состава основной группы подгруппы А. Так в контрольной группе подгруппе В средний показатель pH артериальной крови пациентов до начала лечения находился в пределах нормы и составлял 7.38 [7.37; 7.41], при этом наличие респираторного ацидоза было зарегистрировано всего у 1 (5%) пациента данной подгруппы (рисунок 3.4.).

Средний показатель кислотности артериальной крови пациентов в подгруппе В контрольной группы составил 7.35 [7.34; 7.37], что говорило о сильном отклонении от нормы и выраженных дыхательных нарушениях. Данный показатель являлся аналогичным показателю pH артериальной крови у пациентов подгруппы В основной группы. Респираторный ацидоз в контрольной группе подгруппе В был зарегистрирован у 6 (40%) пациентов, что свидетельствовало о наличии хронической гипоксии (рисунок 3.4.).



Рисунок 3.4. Распределение пациентов с рубцовым стенозом гортани и трахеи по наличию респираторного ацидоза до начала лечения.

Следует отдельно отметить, что у всех пациентов с выявленным респираторным ацидозом, нарушения кислотно-щелочного состава артериальной крови до начала лечения носили компенсированный характер.

Для выявления ДН и оценки степени ее выраженности при анализе газового состава артериальной крови опирались на показатели напряжения кислорода (pO2), напряжения углекислого газа (pCO2), а также сатурации кислорода артериальной крови (sO2). Полученные результаты представлены в таблице 3.6.

Таблица 3.6.

Средние показатели газового состава крови у пациентов с рубцовым стенозом гортани и трахеи в покое до начала лечения.

	Все (n=80)	**Основная А группа (n=27)**	**Основная В группа (n=18)**	**Контрольная А группа (n=20)**	**Контрольная В группа (n=15)**	**p**	**Попарное сравнение групп**
		1	**2**	**3**	**4**		
pO2, мм.рт.ст.	75.4 [63.0; 86.25]	82.6 [75.05; 87.8]	62.15 [54.5; 64.57]	88.0 [82.75; 91.25]	62.0 [56.0; 64.0]	p<0.05	p 1-2<0.001*
							p 1-3=0.030*
							p 1-4<0.001*
							p 2-3<0.001*
							p 2-4=0.677
							p 3-4<0.001*
pCO2, мм.рт.ст.	47.85 [43.08; 59.1]	44.9 [40.55; 47.65]	61.6 [57.78; 64.5]	43.5 [38.0; 44.5]	58.0 [56.5; 64.0]	p<0.05	p 1-2<0.001*
							p 1-3=0.249
							p 1-4<0.001*
							p 2-3<0.001*
							p 2-4=0.651
							p 3-4<0.001*
sO2, %	91.0 [87.45; 95.0]	94.0 [89.1; 95.05]	87.8 [84.65; 89.62]	96.0 [93.5; 97.0]	84.0 [82.0; 91.5]	p<0.05	p 1-2<0.001*
							p 1-3=0.013*
							p 1-4=0.001*
							p 2-3<0.001*
							p 2-4=0.871
							p 3-4<0.001*

Среди пациентов подгруппы А основной группы выраженных нарушений газового состава крови обнаружено не было: средний показатель напряжения кислорода артериальной крови до начала лечения составлял 82.6

[75.05; 87.8] мм.рт.ст., напряжения углекислого газа- 44.9 [40.55; 47.65] мм.рт.ст., а сатурация крови - 94.0% [89.1; 95.05]. При этом все вышеуказанные показатели были в пределах нормы у 15 (56%) пациентов данной подгруппы, что свидетельствовало об отсутствии каких-либо признаков ДН (ДН 0) на долечебном этапе у обследуемых пациентов с трахеостомой. У 10 (37%) пациентов были выявлены изменения газового состава крови, соответствующие компенсированной форме ДН (ДН I), а субкомпенсированная форма ДН (ДН II) была зарегистрирована у 2 (7%) пациентов (рисунок 3.5.).

Среди пациентов подгруппы В основной группы наблюдались выраженные изменения газового состава артериальной крови, вплоть до признаков декомпенсации. Средний показатель напряжения кислорода артериальной крови до начала лечения составлял 62.15 [54.5; 64.57] мм.рт.ст., напряжения углекислого газа- 61.6 [57.78; 64.5] мм.рт.ст., а сатурации крови- 87.8% [84.65; 89.62]. При оценке полученных результатов ДН была зарегистрирована абсолютно у всех пациентов данной подгруппы. Признаки компенсированной ДН (ДН I) были выявлены у 2 (11%) пациентов, признаки субкомпенсированной формы ДН (ДН II) определялись у 10 (56%) пациентов, а фаза декомпенсации ДН (ДН III) была зарегистрирована у 6 (33%) пациентов, что свидетельствовало о наличии тяжелых респираторных нарушений (рисунок 3.5.).

В подгруппе А контрольной группы усредненный показатель напряжения кислорода артериальной крови у пациентов до начала лечения составлял 88.0 [82.75; 91.25] мм.рт.ст., напряжения углекислого газа- 43.5 [38.0; 44.5] мм.рт.ст., а сатурации крови- 96.0% [93.5; 97.0]. Признаки ДН полностью отсутствовали (ДН 0) у 15 (75%) пациентов, компенсированная форма ДН (ДН I) зарегистрирована у 4 (20%) пациентов, а изменения в газовом составе крови, характерные для субкомпесированной ДН (ДН II) выявлены у 1 (5%) пациента (рисунок 3.5.).

Что касается результатов, полученных при исследовании газового состава артериальной крови у пациентов контрольной группы подгруппы В, то среди них также были выявлены признаки тяжелых респираторных нарушений. Средние показатели напряжения кислорода и углекислого газа крови были 62.0 [56.0; 64.0] мм.рт.ст. и 58.0 [56.5; 64.0] мм.рт.ст., соответственно, а средняя сатурация артериальной крови составляла 84.0% [82.0; 91.5]. ДН была выявлена у 100% пациентов данной подгруппы. Компенсированная форма ДН (ДН I) зарегистрирована у 2 (13%) пациентов, субкомпенисированная форма (ДН II) - у 8 (53%) пациентов, а декомпенсированная форма ДН (ДН III) - у 5 (33%) пациентов (рисунок 3.5.).

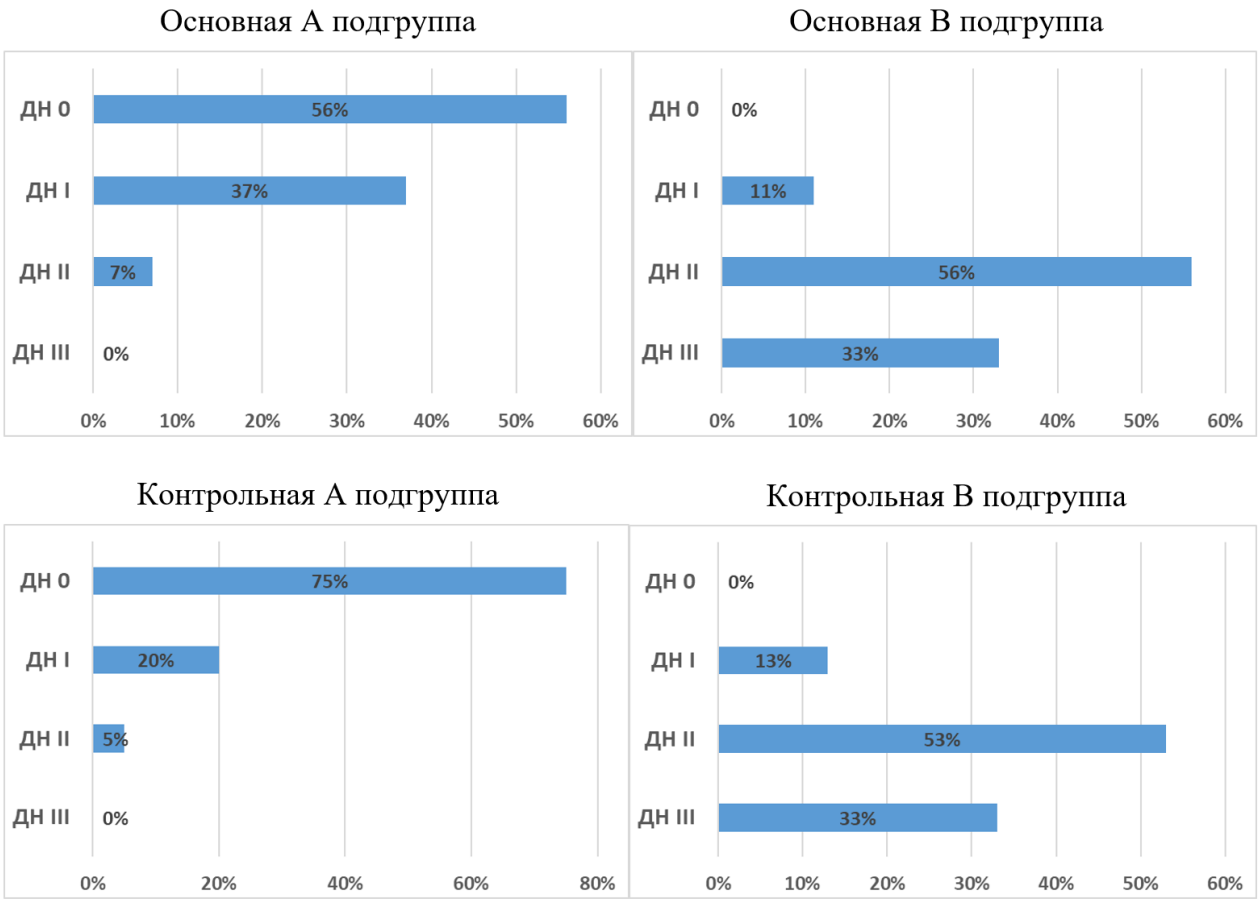

Рисунок 3.5. Степень выраженности ДН до начала лечения у пациентов с рубцовым стенозом гортани и трахеи до начала лечения.

ГЛАВА 4. ПРЕДОПЕРАЦИОННАЯ ПОДГОТОВКА И ПОСЛЕОПЕРАЦИОННОЕ ВВЕДЕНИЕ ПАЦИЕНТОВ

4.1. Предоперационная подготовка пациентов

Пациентам с трахеостомой перед операцией проводили консервативное лечение трахеостомического отверстия: местно обрабатывали мягкие ткани в области трахеостомы раствором антисептика (0,01% раствором бензилдиметил-миристоиламино-пропиламмония), проводили регулярные смены наружных повязок с противовоспалительной мазью на основе диоксометилтетрагидропиримидина и хлорамфеникола. Хирургическое вмешательство осуществляли только при условии отсутствия реактивных явлений в области гортани и трахеи.

Также всем пациентам в дооперационном периоде проводили профилактику гнойных послеоперационных осложнений, что включало начало антибактериальной терапии за 48 часов до начала операции. Антибактериальные препараты подбирались с учетом соматических особенностей каждого пациента и его аллергических реакций, однако предпочтение отдавалось антибактериальным средствам широкого спектра действия, а именно препаратам цефалоспоринового ряда III поколения (Цефтриаксон 1,0 в/в).

Амбулаторно на дооперационном этапе проводили забор артериальной крови для анализа газового и кислотно-щелочного состава, что помогало выявить и оценить степень дыхательных нарушений у пациентов с рубцовым стенозом гортани и трахеи. Всем пациентам основной группы до начала стационарного лечения в амбулаторных условиях проводили ингаляции подогретой гелий-кислородной смесью с помощью аппарата «Ингалит-В2-01».

Нагретую до 80°С гелий-кислородную смесь подавали пациенту при нормальном барометрическом давлении. Начало ингаляции и поступление смеси газов активировали выдохом через клапан. Пациентам основной

группы, которые на дооперационном этапе не имели трахеостомы, ингаляции проводили при помощи специальной маски с клапанным механизмом, которая за счет усиленного сопротивления увеличивала глубину вдоха, при этом пациенты не отнимали маску от лица. 7 пациентов основной группы имели трудности с дыханием через клапанный механизм маски, поэтому им проводили ингаляции через облегченную маску по типу «Сипап». Ингаляции пациентам, проходящим протезирование на Т-образной трахеостомической трубке, проводили так же через естественные дыхательные пути через маску при закрытом выводном колене Т-образной трубки. Тем пациентам основной группы, которые не могли дышать через естественные дыхательные пути, аппарат подключали напрямую к трахеостомической трубке специальным коннектором, и ингаляции проводилив том же режиме (рисунок 4.1.).



Рисунок 4.1. Варианты насадок на аппарат «Ингалит-В2-01»: А- Лицевая маска с клапанным механизмом, Б- Лицевая маска по типу «Сипап», В- Коннектор с трахеостомической трубкой.

Для комплексного лечения хронических рубцовых стенозов гортани и шейного отдела трахеи была разработана методика ингаляций подогретой гелий-кислородной смесью, которая включает дыхание Гелиоксом (70% гелий, 30% кислород) в следующем режиме: дыхание смесью в течение 10 мин, затем спокойное дыхание атмосферным воздухом в течение 15 мин (один цикл).

Данный цикл повторяли 2 раза в течение одного сеанса.

На амбулаторном этапе сеансы ингаляций подогретой гелий-кислородной смесью пациентам основной группы начинали за 3 суток до хирургического вмешательства. По разработанному режиму сеансы проводились дважды в сутки с перерывом не менее 6 часов. Далее пациента госпитализировали в отделение за сутки до операции, где ингаляции осуществляли в том же режиме 2 раза в день. Непосредственно в день операции ингаляцию подогретой гелий-кислородной смесью проводили однократно утром перед хирургическим вмешательством. Таким образом в дооперационном периоде ингаляции проводили 7 раз, и они были направлены на предоперационную подготовку организма.

Для оценки эффективности применения подогретой гелий-кислородной смеси, а также отслеживания динамики изменения газового состава крови, пациентам после проведенного сеанса ингаляции проводили забор артериальной крови в несколько этапов (сразу после ингаляции, через час и через 3 часа). Полученные результаты оценивали по показателям напряжения кислорода и углекислой кислоты крови, также проводили сравнение газового состава крови до начала проведения ингаляций и после. Полученные данные представлены в таблицах 4.1. и 4.2.

Таблица 4.1

Средние показатели напряжения кислорода (pO2) артериальной крови у пациентов основной группы до начала и после проведения ингаляции.

	До начала лечения	Сразу после ингаляции	Через 1 час	Через 3 часа	p	Попарное сравнение групп
	1	2	3	4		
Основная А группа (n=27)	82.6 [75.05; 87.8]	99.0 [98.25; 105.0]	95.0 [94.0; 97.0]	88.0 [85.5; 90.0]	p<0.05	p 1-2<0.001*
						p 1-3<0.001*
						p 1-4<0.001*
Основная В группа (n=18).	62.15 [54.5; 64.57]	96.8 [94.78; 99.5]	90.0 [89.0; 90.75]	82.0 [81.0; 84.75]	p<0.05	p 1-2<0.001*
						p 1-3<0.001*
						p 1-4<0.001*

Таблица 4.2

Средние показатели напряжения углекислого газа (pCO2) артериальной крови у пациентов основной группы до начала и после проведения ингаляции.

	до начала лечения	Сразу после ингаляции	Через 1 час	Через 3 часа	p	Попарное сравнение групп
	1	2	3	4		
Основная А группа (n=27)	44.9 [40.55; 47.65],	37.4 [35.5; 38.5]	40.1 [39.1; 41.55]	43.6 [42.4; 44.2]	p<0.05	p 1-2<0.001*
						p 1-3<0.001*
						p 1-4<0.001*
Основная В группа (n=18).	61.6 [57.78; 64.5]	38.0 [36.2; 39.05]	40.75 [39.48; 42.0]	44.1 [43.52; 44.98]	p<0.05	p 1-2<0.001*
						p 1-3<0.001*
						p 1-4<0.001*

В подгруппе А основной группы сразу после проведения ингаляции

гелий-кислородной смесью средний показатель напряжения кислорода артериальной крови составлял 99.0 [98.25; 105.0] мм.рт.ст., а напряжения углекислого газа - 37.4 [35.5; 38.5] мм.рт.ст. В подгруппе В основной группы сразу после ингаляции усредненный показатель напряжения кислорода артериальной крови был 96.8 [94.78; 99.5], мм.рт.ст., а напряжения углекислого газа - 38.0 [36.2; 39.05] мм.рт.ст. Важно отметить, что ингаляции подогретой гелий-кислородной смесью во всех случаях способствовали коррекции газового состава крови и восстановлению содержания кислорода крови, а у 7 напряжения кислорода крови был в пределах 100-110 мм.рт.ст., что соответствовало незначительной гипероксии.

При измерении газового состава крови через 1 и через 3 часа после ингаляции гелий-кислородной смесью были получены следующие результаты: в подгруппе А основной группы через 1 час средние показатели напряжения кислорода и углекислой кислоты крови были 95.0 [94.0; 97.0] мм.рт.ст. и 40.1 [39.1; 41.55] мм.рт.ст., а через 3 часа - 88.0 [85.5; 90.0] мм.рт.ст. и 43.6 [42.4; 44.2] мм.рт.ст., соответственно. В подгруппе В основной группы наблюдали более выраженный спад показателей кислорода крови: через 1 час показатели напряжения кислорода и углекислой кислоты крови в среднем были 90.0 [89.0; 90.75] мм.рт.ст. и 40.75 [39.48; 42.0] мм.рт.ст., а через 3 часа - 82.0 [81.0; 84.75] мм.рт.ст. и 44.1 [43.52; 44.98] мм.рт.ст., сооветственно. Важно отметить, что пациенты в течение 3 часов после проведенной ингаляции подогретой гелий-кислородной смеси не выполняли усиленных физических упражнений, а вели рутинный образ жизни или находились в состоянии покоя, при этом как через 1 час, так и через 3 часа средний показатель напряжения кислорода крови в обеих подгруппах не опускался ниже нормы, что говорило не только об эффективной коррекции кислородного статуса у пациентов с рубцовым стенозом гортани и трахеи, но и о длительном поддержании нормального газового состава крови после проведенной ингаляции. Наглядно динамика

показателей газового состава артериальной крови представлена на рисунках 4.2. и 4.3.

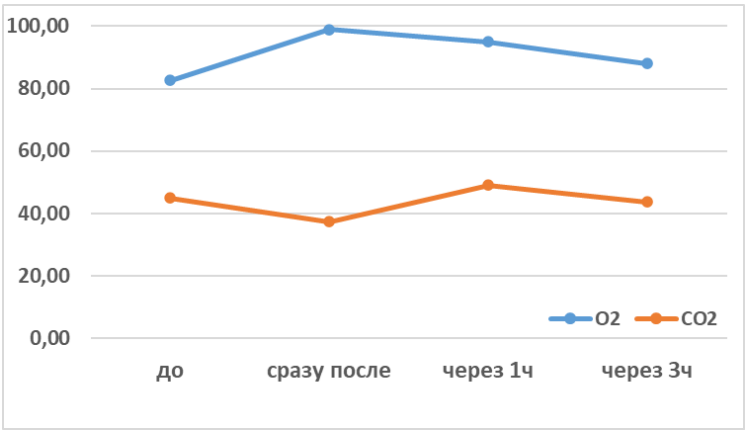

Рисунок 4.2. Динамика показателей газового состава артериальной крови у пациентов подгруппы А основной группы.

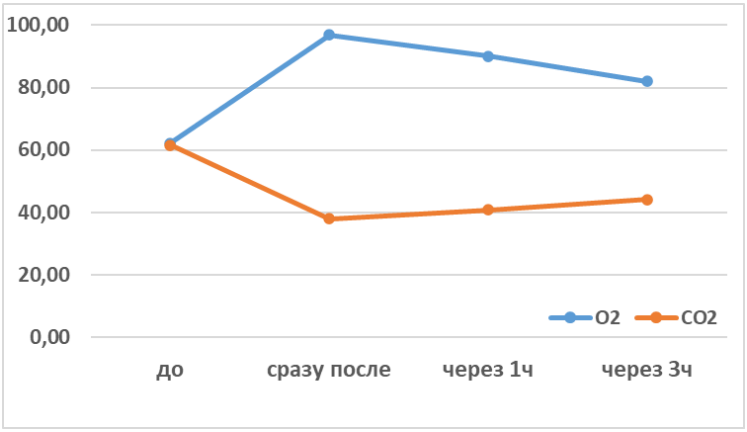

Рисунок 4.3. Динамика показателей газового состава артериальной крови у пациентов подгруппы В основной группы.

После предоперационного обследования и подготовки пациентов проводилось хирургическое лечение, направленное на восстановление просвета дыхательных путей.

4.2. Послеоперационное ведение пациентов

Всем пациентам после открытой реконструктивной ларинготрахеопластики проводили протезирование сформированного просвета при помощи эластического тампона в течение 2-5 суток. В первые сутки после операции проводили замену трахеостомической трубки на безманжетную с внутренней канюлей. Смену внутренней канюли

осуществляли по мере необходимости (в среднем 2-3 раза в сутки), полную смену трахеостомической трубки проводили ежедневно. После удаления эластического тампона трахеостомичсекую трубку заменяли на Т-образную, ее смену также осуществляли 1 раз в сутки. Ежедневно проводили туалет трахеостомы раствором антисептика (0,01% раствором бензилдиметил-миристоиламино-пропиламмония), смену наружной асептической повязки с противовоспалительной мазью на основе

д

и Все пациенты основной и контрольной группы независимо от объема

хирургического вмешательства на гортани и трахеи в послеоперационном

периоде получали ингаляционную терапию: 0,01% раствор бензилдиметил-

0,5 мл х 2 р/д в течение 5-7 дней. Пациентам после баллонной дилатации

ингаляции проводились с первых суток после операции, а пациентам после

открытого реконструктивного вмешательства - только после эвакуации

эластического тампона из дыхательных путей.

т

и Антибактериальная терапия продолжалась в течение 7-10 дней

(Цефтриаксон 1,0 в/в 2 р/д). В течение 3 дней пациенты получали

противоотечную (Дексаметазон (4 мг/мл) 2,0 мл х 1 р/д в/м) и гемостатическую

терапию (Этамзилат 125 мг/мл- 2,0 мл х 2 р/д в/м). Обезболивание (Кеторолак

30 мг/мл - 2,0 мл в/м) проводили по требованию в течение всего периода

госпитализации.

а ХДН, как известно, оказывает воздействие на весь организм. Любое

хирургическое вмешательство, как особый вид травмы тканей, ведет к

усугублению локальной гипоксии, что совместно с длительной нехваткой

кислорода нарушает процесс репарации тканей и негативно сказывается на

всем послеоперационном периоде. Для оценки гипоксии тканей и коррекции

респираторных нарушений всем пациентам основной группы в первые сутки

после проведенной операции проводили забор крови из лучевой артерии с

и

р

и

м

целью анализа динамики газового и кислотно-щелочного состава после проведенного хирургического лечения. Результаты среди пациентов основной группы подгруппы А и подгруппы В сильно отличались между собой (таблица

Таблица 4.3

Средние показатели газового состава крови у пациентов основной группы до и после хирургического вмешательства.

	Основная группа				**P**	**Попарное сравнение групп**
	Подгруппа А (n=27)		**Подгруппа В (n=18)**			
	До операции	**После операции**	**До операции**	**После операции**		
	1	**2**	**3**	**4**		
pH	7.37 [7.35; 7.42]	7.36 [7.35; 7.41]	7.33 [7.32; 7.35]	7.35 [7.34; 7.36]	p<0.05	p 1-2= 0.113 p 3-4<0.001*
pO2, мм.рт.ст	82.6 [75.05; 87.8]	86.0 [83.0; 91.0]	62.15 [54.5; 64.57]	83.0 [82.0; 85.75]	p<0.05	p 1-2<0.001* p 3-4<0.001*
pCO2, мм.рт.ст	44.9 [40.55; 47.65]	42.0 [37.0; 43.15]	61.6 [57.78; 64.5]	42.0 [40.25; 43.75]	p<0.05	p 1-2= 0,067 p 3-4<0.001*
sO2, %	94.0 [89.1; 95.05]	95.0 [93.5; 96.0]	87.8 [84.65; 89.62]	95.0 [94.0; 96.0]	p<0.05	p 1-2<0.001* p 3-4<0.001*

Статистически значимыми (p<0.001) было улучшение показателей газового состава крови в основной группе подгруппе А: возрастание показателей напряжения кислорода крови (до операции - 82.6 [75.05; 87.8] мм.рт.ст., после операции - 86.0 [83.0; 91.0] мм.рт.ст.) и возрастание показателей сатурации артериальной крови (до операции- 94.0% [89.1; 95.05],

после операции-95.0 % [93.5; 96.0]), при этом падение содержания углекислого газа среди пациентов данной группы было статистически не значимым.

Среди пациентов основной группы подгруппы В статистически значимые ($p<0.001$) изменения наблюдали по всем показателям: напряжение кислорода артериальной крови до операции составляло - 62.15 [54.5; 64.57] мм.рт.ст., после операции - 83.0 [82.0; 85.75] мм.рт.ст., напряжение углекислого газа до и после операции было 61.6 [57.78; 64.5] мм.рт.ст. и 42.0 [40.25; 43.75] мм.рт.ст., соответственно, а показатели сатурации крови возросли с 87.8% [84.65; 89.62] до 95.0% [94.0; 96.0]. Полученные данные свидетельствовали о более грубых нарушениях респираторных показателей крови у пациентов, не имеющих трахеостому, что отражалось в полной коррекции газовых показателей крови после проведенного хирургического вмешательства.

При оценке динамики кислотности крови в послеоперационном периоде у пациентов основной группы были получены следующие результаты: изменение показателе pH артериальной крови до и после поведенной операции у пациентов подгруппы А было статистически незначимым, тем не менее средние показатели находились в пределах допустимой нормы. У пациентов подгруппы В изменения показателей pH крови были статистически значимыми, и до операции были равны 7.33 [7.32; 7.35], а после - 7.35 [7.34;

При более детальном анализе полученных результатов, у 14 пациентов основной группы (у 6 (22%) пациентов А подгруппы, у 8 (44%) пациентов подгруппы В) несмотря на нормализацию показателей газового состава крови, отмечали снижение pH крови менее 3,5, что свидетельствовало об ацидозе тканей (рисунок 4.4.). Поскольку дыхательные показатели в послеоперационном периоде полностью пришли в норму, то диагностированный ацидоз носил не респираторные, а уже метаболический характер, что было вызвано не просто нарушениями проходительности дыхательных путей, а длительно существующей тканевой гипоксией. Наличие

такого вида ацидоза свидетельствовало о неполной коррекции метаболических нарушений сразу после операции. Сохранение ацидоза тканей в раннеп послеоперационном периоде вело к нарушению процесса репарации послеоперационной раны. Для коррекции данного состояния тканей пациентам основной группы после проведенного хирургического вмешательства проводили неинвазивную оксигенацию тканей за счет продолжения ингаляций подогретой гелий-кислородной смесью.

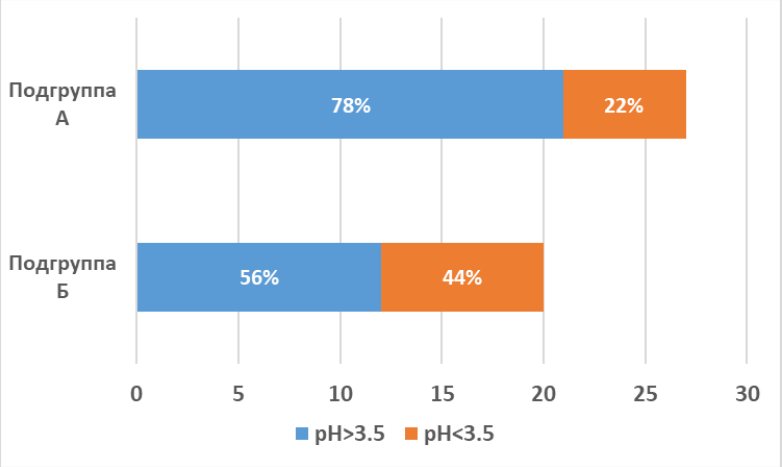

Рисунок 4.4. Показатели pH крови после хирургического вмешательства у пациентов основной группы.

Ингаляции Гелиоксом возобновляли на 1 сутки после выполненного хирургического вмешательства. Терапия подогретой газовой смесью продолжалась в том же режиме, что и на дооперационном этапе. Сеанс включал в себя 2 цикла ингаляций и проводился дважды в сутки. Пациенты получали ингаляции ежедневно до выписки из стационара, что в среднем включало 15 ингаляций.

У пациентов контрольной группы на дооперационном этапе признаки ХДН были зарегистрированы у 19 пациентов контрольной группы (9 (45%) пациентов подгруппы А, 15 (100%) пациентов подгруппы В). Для оценки влияния, проведенного хирургического вмешательства, на гипоксический статус пациентов и коррекцию респираторных нарушений всем пациентам контрольной группы, аналогично пациентам основной группы, на первые

послеоперационные сутки осуществляли забор крови из лучевой артерии. Основной задачей являлось сравнение показателей газового и кислотно-щелочного состава крови на до- и послеоперационном этапе. Результаты представлены в таблице 4.4.

Таблица 4.4

Средние показатели газового состава крови у пациентов контрольной группы до и после хирургического вмешательства.

	Контрольная группа				**P**	**Попарное сравнение групп**
	Подгруппа А (n=20)		**Подгруппа В (n=15)**			
	До операции	**После операции**	**До операции**	**После операции**		
	1	**2**	**3**	**4**		
pH	7.38 [7.37; 7.41]	7.38 [7.37; 7.41]	7.33 [7.32; 7.35]	7.35 [7.34; 7.37]	p<0.05	p 1-2= 0.504 p 3-4<0.001*
pO2, мм.рт.ст	88.0 [82.75; 91.25]	89.5 [82.75; 90.25]	62.0 [56.0; 64.0]	86.0 [83.5; 87.0]	p<0.05	p 1-2=0.070 p 3-4<0.001*
pCO2, мм.рт.ст	43.5 [38.0; 44.5]	42.0 [39.75; 44.0]	58.0 [56.5; 64.0]	42.0 [41.0; 44.0]	p<0.05	p 1-2= 0,249 p 3-4<0.001*
sO2, %	96.0 [93.5; 97.0]	95.0 [92.75; 96.25]	84.0 [82.0; 91.5]	92.0 [91.0; 94.5]	p<0.05	p 1-2=0.115 p 3-4<0.001*

У пациентов подгруппы А контрольной группы в целом наблюдалась общая тенденция улучшение всех показателей крови после проведенного хирургического вмешательства, по сравнению с показателями дооперационного периода, однако данная разница во всех показателях газового состава (напряжение кислорода крови (pO2), напряжение

углекислого газа (CO2), сатурации крови (sO2)) не являлась статистически значимой ($p>0.05$). Аналогичная ситуация и с показателями кислотности крови у пациентов подгруппы А: изменение уровня pH артериальной крови не являлось статистически значимым ($p>0.05$).

Среди пациентов подгруппы В контрольной группы наблюдали выраженные, статистически значимые ($p<0.05$) изменения всех показателей крови в газовом составе. Напряжение кислорода крови до начала лечения составляло 62.0 [56.0; 64.0] мм.рт.ст., а на 1-ые сутки после хирургического вмешательства - 86.0 [83.5; 87.0] мм.рт.ст., напряжение углекислого газа до операции было 58.0 [56.5; 64.0] мм.рт.ст., после операции- 42.0 [41.0; 44.0], а показатели сатурации артериальной крови увеличились с 84.0% [82.0; 91.5] до 92.0% [91.0; 94.5]. Аналогичная ситуация у пациентов подгруппы В с показателями кислотности крови: pH крови в дооперационном периоде - 7.33 [7.32; 7.35], а раннем послеоперационном - 7.35 [7.34; 7.37], что являлост статистически значимой разницей.

Средние показатели исследуемых параметров крови в послеоперационном периоде у всех пациентов подгруппы А и В были в пределах нормы, что говорило о безусловной коррекции респираторного статуса у пациентов контрольной группы, однако, при рассмотрении каждого случая индивидуально, у 3 (15%) пациентов подгруппы А и 6 (40%) пациентов подгруппы В было выявлено pH<3,5, что свидетельствует о сохранении ацидотического состояния тканей в раннем послеоперационном периоде (рисунок 4.5.). Учитывая отсутствие изменений в газовом составе артериальной крови у этих пациентов, то ацидоз носил уже не респираторный, а метаболический характер, что, как и в случае с пациентами основной группы, объяснялось длительно существовавшей гипоксией тканей. Сохранение повышенной кислотности тканей в раннем послеоперационном периоде свидетельствовало о невозможности быстрой коррекции длительно существующих нарушений газового и кислотно-щелочного обмена у

пациентов с рубцовым стенозом гортани и трахеи, что в совокупности с усугублением локальной гипоксии из-за травматизации тканей при проведении хирургического вмешательства могло сказаться на течении послеоперационного периода, негативно влияя на качество и сроки регенерации послеоперационной области.

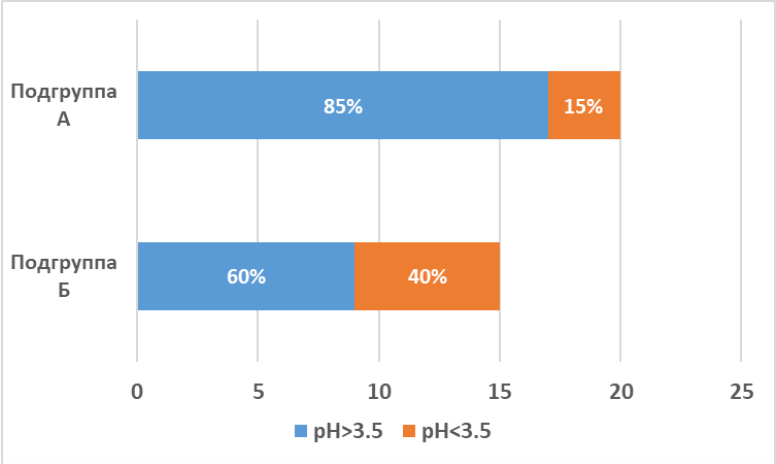

Рисунок 4.5. Показатели pH крови после хирургического вмешательства у пациентов контрольной группы.

ГЛАВА 5. ОЦЕНКА ПРОЦЕССА РЕГЕНЕРАЦИИ ПОСЛЕОПЕРАЦИОННОЙ РАНЫ У ПАЦИЕНТОВ

5.1. Внешняя оценка местного статуса послеоперационной раны

Для отслеживания динамики репарации хирургической раны в послеоперационном периоде ежедневно проводили осмотр послеоперационной области при помощи эндоскопической техники. По данным осмотра было выделено 3 основных периода репаративного процесса. Первый период – период образования эритемы и появления фибринового налета, являлся самым ранним и регистрировался уже с первых суток после хирургического вмешательства (рисунок 5.1.).

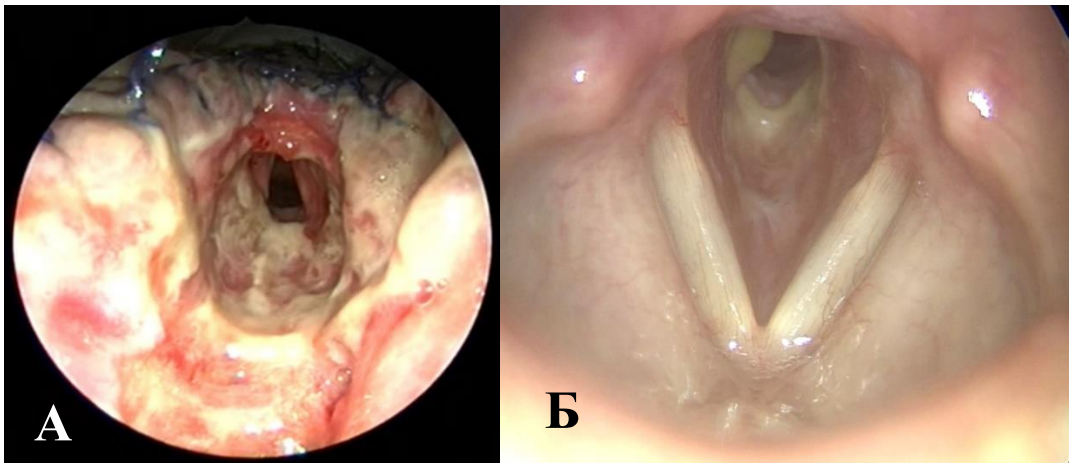

Рисунок 5.1. Послеоперационная область в период образования фибринового налета (I период) А - осмотр через трахеостому, Б - осмотр гортани при ларингоскопии.

Для данного периода были характерны появление эритемы послеоперационной области, инфильтрация окружающих мягких тканей, выраженный болевой синдром в послеоперационной области и обильное образование фибринового налета.

Вторым периодом, регистрируемым в исследовании, являлся период экссудации. Для него были характерны постепенное схождение фибринового налета послеоперационной раны, выраженный отек и гиперемия слизистой оболочки, а также обильная экссудация, характеризующаяся появлением раневого отделяемого (рисунок 5.2.). Стоит отметить, что ни в одном случае,

не было отмечено инфицирования послеоперационной области и появления гнойного экссудата.

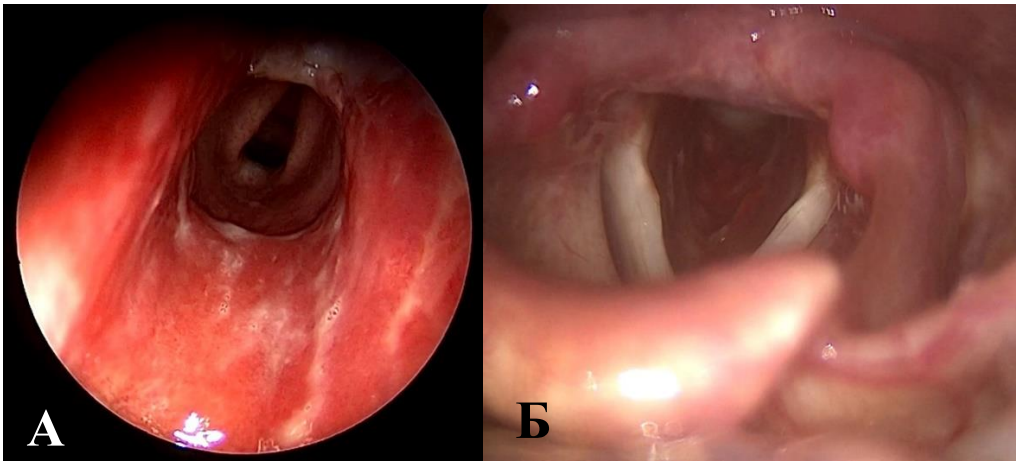

Рисунок 5.2. Послеоперационная области в период экссудации (II период) А - осмотр через трахеостому, Б - осмотр гортани при ларингоскопии.

Завершающий (третий) период регенерации хирургической раны регистрировали при полной реорганизации фибринового налета, стихании явлений воспаления, завершении процесса эпителизации слизистой оболочки гортани и трахеи (рисунок 5.3.).

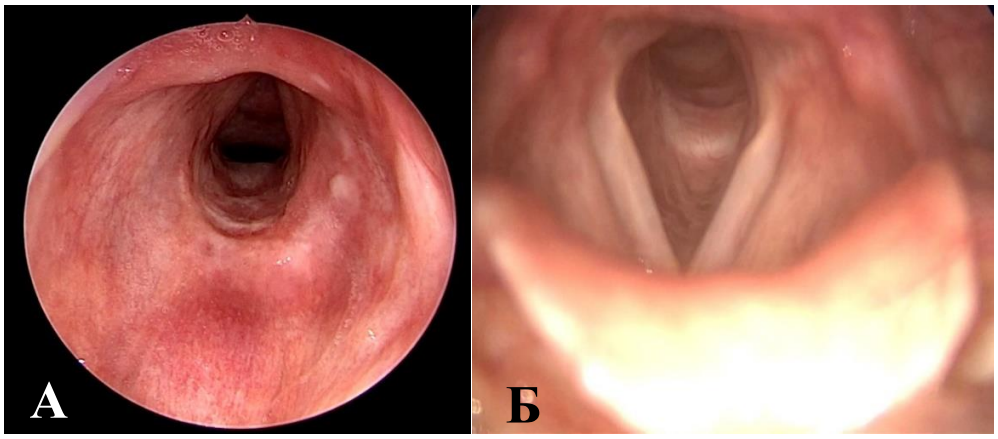

Рисунок 5.3. Послеоперационная область в период схождения фибрина и полной эпителизации слизистой оболочки (III период) А - осмотр через трахеостому, Б - осмотр гортани при ларингоскопии.

Оценку визуального статуса послеоперационной раны проводили каждые сутки, начиная с момента проведенного хирургического вмешательства, для определения времени начала каждого периода. Для

определения влияния применения подогретой гелий-кислородной смеси в комплексном лечении рубцового стеноза гортани и трахеи сравнивали пациентов с трахеостомой, получающих и не получающих кислородную терапию, а также сравнивали нетрахеостомированных пациентов обеих групп между собой (сравнение проводили среди пациентов аналогичных подгрупп основной и контрольной групп пациентов).

5.1.1 Сравнение внешней оценки послеоперационного статуса у пациентов подгруппы А основной и контрольной группы

Появление эритемы в области хирургического вмешательства и образование фибринового налета регистрировали в раннем послеоперационном периоде у всех пациентов с трахеостомой (подгруппы А) в основной и контрольной группах. I период репаративного процесса регистрировали при визуальной оценке сразу после удаления эластического тампона на 2-5 сутки после реконструктивной операции (у пациентов основной группы на 3.5 [2.0; 5.0] сутки, у пациентов контрольной группы на 3.8 [2.0; 5.0] сутки, что статистически значимо не различалось между собой ($p>0.05$)). Несмотря на то, что репаративные процессы начинались сразу после хирургического вмешательства, оценить визуально более ранний послеоперационный период у пациентов данных групп было невозможно из-за нахождения в просвете гортани и трахеи эластического тампона, выполняющего функцию протеза.

Начало реорганизации фибрина и переход регенеративного процесса в стадию экссудации у пациентов основной группы, получавших ингаляционную терапию гелий-кислородной смесью в среднем приходилось на 5.0 [4.0; 5.0] сутки, а у пациентов, получавших классическое лечение без коррекции дыхательных нарушений, на 5.0 [4.75; 6.0] сутки, что также являлось статистически не значимым различием ($p>0.05$).

Полная реорганизация фибрина и визуальное завершение эпителизации слизистой свидетельствовало об окончании репаративного

процесса в послеоперационной области (III период). В основной группе пациентов визуальные признаки данного периода регистрировали на 13.0 [12.0; 14.0] сутки, а у пациентов контрольной группы – на 15.0 [14.0; 15.0] сутки. Различия в периоде завершения регенерации между пациентами обеих подгрупп А были статистически значимыми ($p<0.05$), что свидетельствовало о сокращении сроков репарации послеоперационной области в результате коррекции респираторного статуса у пациентов основной группы. (таблица 5.1.)

Таблица 5.1.

Визуальная оценка местного статуса послеоперационной области у пациентов подгруппы А основной и контрольной группы (сутки).

	Основная А подгруппа (n=27)	**Контрольная А подгруппа (n=20)**	**p**	**Попарное сравнение групп**
Появление эритемы и формирование фибринового налета, сутки	3.5 [2.0; 5.0]	3.8 [2.0; 5.0]	p<0.05	p=0.166
Начало периода экссудации, сутки	5.0 [4.0; 5.0]	5.0 [4.75; 6.0]	p<0.05	p=0.09
Реорганизация фибринового налета и полное заживление слизистой, сутки	13.0 [12.0; 14.0]	15.0 [14.0; 15.0]	p<0.05	p <0.001

5.1.2 Сравнение внешней оценки послеоперационного статуса у пациентов подгруппы В основной и контрольной группы

У пациентов подгруппы В основной и контрольной групп визуальная оценку местного статуса послеоперационной области осуществляли с первых суток после хирургического вмешательства, поскольку данной группе пациентов не проводили протезирование просвета гортани и трахеи с полной

обтурацией послеоперационной раны. Появление эритемы и образование фибрина регистрировалось в максимально ранний послеоперационный период: у пациентов основной группы на 1.0 [1.0; 1.0] сутки, у пациентов контрольной группы – на 1.0 [1.0; 3.0] сутки, что являлось статистически не значимым различием ($p>0.05$).

Период экссудации отмечали у пациентов основной группы, получавших гелий-кислородную терапию, начиная с 4.0 [3.0; 4.0] суток, а у пациентов контрольной группы - с 6.0 [5.0; 6.5] суток. Выделенные подгруппы В статистически значимо различались по времени начала II периода ($p<0,05$).

Завершение периода регенерации между подгруппами В основной и контрольной группы также статистически значимо различалось ($p<0,05$). У пациентов основной группы, не имевших трахеостомы на догоспитальном этапе, реорганизация фибринового налета и визуальное заживление слизистой оболочки операционной раны наблюдали на 11.0 [10.0; 12.0] сутки, а у пациентов без трахеостомы контрольной группы - на 15.0 [12.0; 16.0] сутки. Полученные результаты свидетельствовали о том, что состояние гипоксии тканей у пациентов контрольной группы В подгруппы, у которых, как уже было доказано ранее, имели место выраженные дыхательные нарушения, период заживления послеоперационной области и восстановления слизистой оболочки протекал за более длительной временной период. Коррекция респираторного статуса у пациентов основной группы на до- и послеоперационном этапе способствовала ускорению течения периодов репарации тканей, а также сокращению сроков всего периода регенерации (таблица 5.2.).

Таблица 5.2.

Визуальная оценка местного статуса послеоперационной области у пациентов подгруппы В основной и контрольной группы (сутки).

	Основная В подгруппа (n=18)	**Контрольная В группа (n=15)**	**p**	**Попарное сравнение групп**
Появление эритемы и формирование фибринового налета, сутки	1.0 [1.0; 1.0]	1.0 [1.0; 3.0]	p<0.05	p=0.126
Начало периода экссудации, сутки	4.0 [3.0; 4.0]	6.0 [5.0; 6.5]	p<0.05	p<0.001
Реорганизация фибринового налета и полное заживление слизистой, сутки	11.0 [10.0; 12.0]	15.0 [12.0; 16.0]	p<0.05	p <0.001

5.2 Оценка неоваскуляризации послеоперационной области при контактной эндоскопии

Процесс неоангиогенеза является неотъемлемой частью регенерации послеоперационной области, а также маркером качества и скорости течения заживления раны. Проведение контактной эндоскопии осуществляли через трахеостомическое отверстие, что было возможным только у пациентов подгрупп А основной и контрольной группы, поскольку пациенты подгрупп В не имели трахеостому, что делало выполнение данного исследования технически невозможным. Ежедневная контактная эндоскопия помогла достоверно отследить сроки различных фаз неоангиогенеза, что позволило судить о течении регенерационного процесса в послеоперационной области.

В раннем послеоперационном периоде, после удаления из просвета гортани и трахеи эластического тампона-обтуратора, при помощи контактной эндоскопии фиксировали появление поверхностного лейкоцитарно-

грануляционного слоя, который характеризовался высоким содержанием детрита и свидетельствовал о самом начале репарации тканей (рисунок 5.4.).



Рис.5.4. Поверхностный лейкоцитарно-грануляционный слой в раннем послеоперационном периоде.

Далее регистрировали уменьшение выраженности лейкоцитарно-грануляционного слоя и появление вертикальных микрососудов, свидетельствующих о их прорастании к поверхности из нижележащих сосудов и начале формирования сосудистого русла послеоперационной области (рисунок 5.5.).

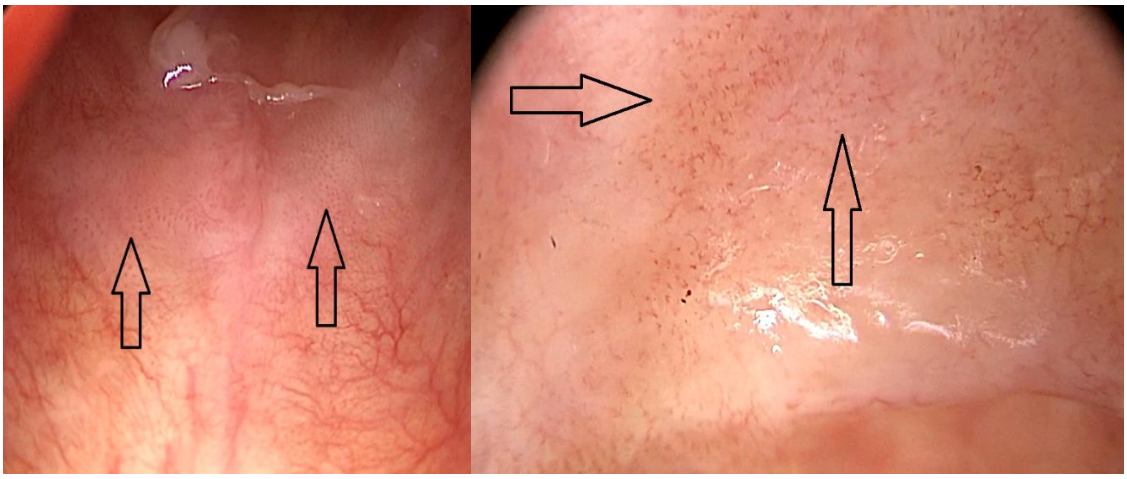

Рисунок 5.5. Формирование вертикальных микрососудов (на рисунке стрелками отмечены зоны активного прорастания сосудов из нижележащих слоев).

Следующей фазой неоангиогенеза, оцениваемой при контактной эндоскопии хирургической раны, являлось разрастание многочисленных микрососудов, параллельных поверхности раны, которые плотно расположены по всей послеоперационной области (рисунок 5.6.).

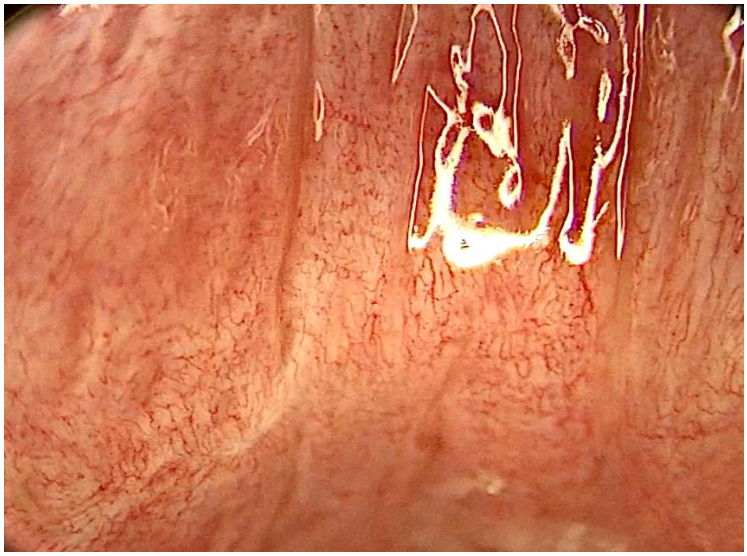

Рисунок 5.6. Формирование микрососудов, параллельных поверхности слизистой оболочки послеоперационной области.

Завершающим этапом неоваскурязации послеоперационной области являлось укрупнение и разрастание одних вновь сформированных сосудов и деградация других, что способствовало формированию сосудистого русла, характерного для здоровой слизистой гортани и трахеи (рисунок 5.7.).



Рисунок 5.7. Формирование сосудистого русла, характерного для здоровой слизистой гортани и трахеи.

При исследовании неоваскуляризации послеоперационной области регистрировали на какие сутки после хирургического вмешательства происходила смена этапов неоангиогенеза у пациентов основной и контрольной группы (таблица 5.3.).

Таблица 5.3.

Оценка неоваскуляризации послеоперационной области у пациентов подгруппы А основной и контрольной группы (сутки).

	Основная А подгруппа (n=27)	**Контрольная А группа (n=20)**	**p**	**Попарное сравнение групп**
Образование лейкоцитарно-некротического слоя, сутки	2.4 [2.0; 4.0]	2.6 [2.0; 5.0]	p<0.05	p=0.273
Появление вертикальных сосудов, сутки	3.0 [3.0; 4.0]	6.5 [6.0; 7.0]	p<0.05	p<0.001
Появление параллельных поверхности сосудов, сутки	7.0 [7.0; 8.0]	9.0 [9.0; 10.0]	p<0.05	p <0.001
Формирование нормального сосудистого рисунка слизистой, сутки	13.0 [12.0; 14.0]	15.0 [14.0; 15.0]	p<0.05	p <0.001

Образование лейкоцитарно-некротического слоя при контактной эндоскопии во всех случаях у пациентов обеих групп регистрировали в первые сутки исследования при удалении тампона обтуратора (у пациентов основной группы - на 2.4 [2.0; 4.0] сутки, у пациентов контрольной группы - на 2.6 [2.0; 5.0] сутки, разница показателей между группами была статистически незначимой (p>0.05)). Появление вертикальных сосудов у пациентов основной группы происходило в среднем на 3.0 [3.0; 4.0] сутки, а в контрольной группе - на 6.5 [6.0; 7.0] сутки, что является статистически значимой разницей

($p<0.05$). Сроки формирования горизонтальных сосудов, параллельных поверхности раны также отличались в двух группах, и разница была статистически значимой (в основной группе - 7.0 [7.0; 8.0] сутки, в контрольной - 9.0 [9.0; 10.0] сутки ($p<0.05$)). Статистически значимо различались и пациенты основной и контрольной групп по срокам окончания неоангигенеза послеоперационной области и формированию нормального сосудистого рисунка слизистой гортани и трахеи (13.0 [12.0; 14.0] сутки у пациентов основной группы и 15.0 [14.0; 15.0] сутки у пациентов контрольной группы ($p<0.05$)).

Полученные результаты свидетельствовали о том, что процесс неоангиогенеза шел значительно быстрее у пациентов основной группы, получающих гелий-кислородную терапию в комплексе с классическим лечением. Усиление неоваскуляризации и сокращение сроков восстановления сосудистой сети слизистой оболочки в послеоперационной области говорило о влиянии ХДН и гипоксии на процесс образования сосудов и необходимости коррекции респираторных нарушений для ускорения и улучшения течения послеоперационного периода пациентов с рубцовым стенозом гортани и трахеи.

5.3. Результаты цитологического исследования раневого отделяемого

Проводили динамическое исследование мазков-отпечатков, полученных с раневых поверхностей: первый забор осуществляли на 2-е или 3-е сутки послеоперационного периода, в зависимости от продолжительности стояния в просвете гортани и трахеи тампона-обтуратора, следующие забор проводили на 5-е сутки, далее - на 7-е сутки и последний забор - на 14-е сутки после операции. В процессе исследования было проанализировано 320 мазков-отпечатков.

При исследовании мазков-отпечатков, забранных на 2-е и 3-е сутки, было отмечено, что во всех цитологических препаратах всех групп пациентов

наблюдалась сильно выраженная лейкоцитарная реакция, и при этом почти полное отсутствие других клеток, что полностью соответствует I типу цитограммы. Отмечали большое количество сегментоядерных лейкоцитов, преимущественно нейтрофильного ряда, их количество составляло до 75-90%. Также во время анализа первого забора раневого отделяемого, особо выделялась выраженность фагоцитоза, которая свидетельствовала о присутствии в препаратах обильной микрофлоры (таблица 5.4.)

Таблица 5.4.

Цитологическая картина в мазках-отпечатках с раневой поверхности на 2-е/3-е сутки послеоперационного периода (%).

	Основная А подгруппа (n=27)	**Основная В группа (n=18)**	**Контрольная А группа (n=20)**	**Контрольная В группа (n=15)**	**p**	**Попарное сравнение групп**
	1	**2**	**3**	**4**		
п/я лейкоциты,%	3.0 [1.0; 3.5]	3.0 [1.0; 3.0]	1.0 [0.75; 2.0]	1.0 [0.0; 2.0]	p<0.05	p 1-3=0.962 p 2-4=0.783
с/я лейкоциты,%	84.0 [80.0; 91.0]	87.5 [83.75; 91.5]	94.0 [93.0; 95.0]	94.0 [93.0; 94.0]	p<0.05	p 1-3=0.458 p 2-4=0.535
моноциты, %	2.0 [1.0; 2.0]	1.0 [1.0; 2.0]	1.0 [1.0; 2.0]	1.0 [1.0; 2.0]	p<0.05	p 1-3=0.64 p 2-4=0.712
лимфоциты,%	4.0 [3.0; 5.0]	4.5 [3.0; 5.0]	2.0 [2.0; 3.0]	2.0 [2.0; 3.0]	p<0.05	p 1-3=0.227 p 2-4=0.786
фибробласты,%	0.0 [0.0; 0.0]	0.0 [0.0; 0.0]	0.0 [0.0; 0.0]	0.0 [0.0; 0.0]	p<0.05	p 1-3=0.227 p 2-4=0.786
гистиоциты,%	0.0 [0.0; 0.0]	0.0 [0.0; 0.0]	0.0 [0.0; 0.0]	0.0 [0.0; 0.0]	p<0.05	p 1-3=1.0 p 2-4=1.0

На 5-е сутки после хирургического вмешательства при исследовании раневого экссудата продолжали бросаться в глаза признаки активного

фагоцитоза, что свидетельствовало о сохранении бактериальной обсемененности раны. Количество сегментоядерных нейтрофилов по-прежнему оставалось значительным, тем не менее отмечалось их качественное изменение: все чаще стали встречаться дегенеративно-измененные формы. Появление данных форм нейтрофилов свидетельствовало о наступлении дегенеративно-некротической стадии воспалительного процесса (II тип цитограммы). Количество других клеток в раневом экссудате послеоперационной области по-прежнему оставалось незначительным, однако был отмечен неуклонный рост количества моноцитов в динамике от 1-2% до 3-5% к 5-ым послеоперационным суткам (таблица 5.5.)

Таблица 5.5.

Цитологическая картина в мазках-отпечатках с раневой поверхности на 5-е сутки послеоперационного периода (%).

	Основная А подгруппа (n=27)	**Основная В группа (n=18)**	**Контрольная А группа (n=20)**	**Контрольная В группа (n=15)**	**p**	**Попарное сравнение групп**
	1	**2**	**3**	**4**		
п/я лейкоциты,%	3.0 [1.0; 3.5]	3.0 [1.0; 3.0]	1.0 [0.75; 2.0]	1.0 [0.0; 2.0	p<0.05	p 1-3=0.962 p 2-4=0.783
с/я лейкоциты,%	87.0 [82.5; 89.0]	86.0 [85.0; 90.0]	85.0 [85.0; 87.0]	86.0 [85.0; 87.0]	p<0.05	p 1-3=0.693 p 2-4=0.238
моноциты, %	4.0 [3.0; 5.0]	4.0 [3.0; 4.0]	4.0 [3.0; 5.0]	4.0 [3.0; 4.0]	p<0.05	p 1-3=0.628 p 2-4=0.712
лимфоциты,%	9.0 [8.0; 10.0]	8.0 [7.0; 9.0]	6.0 [5.0; 8.5]	5.0 [4.0; 7.0]	p<0.05	p 1-3<0.001* p 2-4<0.001*
фибробласты,%	0.0 [0.0; 2.5]	1.0 [0.0; 2.0]	0.0 [0.0; 0.0]	0.0 [0.0; 0.0]	p<0.05	p 1-3=1.0 p 2-4<0.001*
гистиоциты,%	0.0 [0.0; 0.0]	0.0 [0.0; 0.0]	0.0 [0.0; 0.0]	0.0 [0.0; 0.0]	p<0.05	p 1-3=1.0 p 2-4=1.0

Спустя 7 дней после операции в цитограммах раневого отделяемого происходило заметное снижение количества лейкоцитов до слабой нейтрофильной реакции. Число моноцитов оставалось неизменным и составляло не более 6%. Наиболее примечательным в этот период взятия мазков-отпечатков являлся резкий рост и достижение максимума количественного роста показателей лимфоцитов, что свидетельствовало о развитии специфической иммунной реакции в ране и наступлении следующей стадии регенерации (III тип цитограмм) (таблица 5.6.).

Таблица 5.6.

Цитологическая картина в мазках-отпечатках с раневой поверхности на 7-е сутки послеоперационного периода (%).

	Основная А подгруппа (n=27)	Основная В группа (n=18)	Контрольная А группа (n=20)	Контрольная В группа (n=15)	p	Попарное сравнение групп
	1	2	3	4		
п/я лейкоциты,%	3.0 [1.0; 3.5]	3.0 [1.0; 3.0]	1.0 [0.75; 2.0]	1.0 [0.0; 2.0]	p<0.05	p 1-3=0.962 p 2-4=0.783
с/я лейкоциты,%	41.0 [31.0; 51.5]	43.5 [35.5; 47.75]	89.0 [88.0; 90.0]	90.0 [89.0; 91.0]	p<0.05	p 1-3<0.001* p 2-4<0.001*
моноциты, %	6.0 [5.0; 9.0]	6.5 [5.0; 8.0]	3.0 [3.0; 4.0]	3.0 [3.0; 4.0]	p<0.05	p 1-3<0.001* p 2-4<0.001*
лимфоциты,%	35.0 [23.5; 38.0]	30.5 [26.5; 38.25]	6.0 [5.75; 7.25]	6.0 [5.0; 6.0]	p<0.05	p 1-3<0.001* p 2-4<0.001*
фибробласты,%	6.0 [5.0; 8.0]	5.5 [5.0; 7.0]	0.0 [0.0; 0.0]	0.0 [0.0; 0.0]	p<0.05	p 1-3<0.001* p 2-4<0.001*
гистиоциты,%	3.0 [2.0; 4.0]	3.0 [1.25; 4.0]	0.0 [0.0; 0.0]	0.0 [0.0; 0.0]	p<0.05	p 1-3<0.001* p 2-4<0.001*

На 14 послеоперационные сутки при всех визуальных оценках наблюдали завершение процесса репарации ран, что подтверждалось и при цитологическом исследовании отделяемого операционной зоны. К концу второй недели показатели лейкоцитарной реакции в экссудате были наименее выражены. Количество фибробластов неуклонно возрастало, начиная с конца первой недели после операции, и к 14 суткам эти клетки занимали уже немалую процентную долю во всех мазках-отпечатках. Фибробласты, совместно с гистиоцитами, синтезировали коллагеновые волокна. Также на

данных цитограммах были отчетливо заметны признаки активной эпителизации послеоперационной области, о чем свидетельствовало появление молодых эпителиальных клеток. В этот период в мазках-отпечатках зарегистрировали цитограммы V типа (таблица 5.7.)

Таблица 5.7.

Цитологическая картина в мазках-отпечатках с раневой поверхности на 14-е сутки послеоперационного периода (%).

	Основная А подгруппа (n=27)	**Основная В группа (n=18)**	**Контрольная А группа (n=20)**	**Контрольная В группа (n=15)**	**p**	**Попарное сравнение групп**
	1	**2**	**3**	**4**		
п/я лейкоциты,%	3.0 [1.0; 3.5]	3.0 [1.0; 3.0]	1.0 [0.75; 2.0]	1.0 [0.0; 2.0	p<0.05	p 1-3=0.962 p 2-4=0.783
с/я лейкоциты,%	51.0 [45.0; 56.0]	54.5 [52.0; 58.5]	82.0 [81.0; 84.0]	83.0 [82.0; 84.0]	p<0.05	p 1-3<0.001* p 2-4<0.001*
моноциты, %	12.0 [9.0; 16.0]	11.0 [10.0; 14.	4.0 [3.0; 4.25] 0]	3.0 [3.0; 4.0]	p<0.05	p 1-3<0.001* p 2-4<0.001*
лимфоциты,%	12.0 [8.0; 15.5]	11.0 [8.0; 13.0]	9.0 [8.0; 10.0]	9.0 [8.0; 9.5]	p<0.05	p 1-3=0.033* p 2-4=0.046*
фибробласты,%	8.0 [2.0; 12.0]	10.5 [9.0; 12.75]	1.0 [1.0; 2.25]	2.0 [1.0; 2.0]	p<0.05	p 1-3<0.001* p 2-4<0.001*
гистиоциты,%	8.0 [5.5; 10.0]	8.0 [7.0; 10.0]	2.5 [2.0; 3.0]	3.0 [2.0; 3.0]	p<0.05	p 1-3<0.001* p 2-4<0.001*

При детальном анализе цитограмм и их сравнении между собой отмечали выраженную разницу в динамике всех клеточных показателей между пациентами основной и контрольной групп, при этом разница между

подгруппами внутри каждой группы была крайне мала и статистически не значима (p >0.05).

При взятии первого мазка-отпечатка на 2-е/3-е сутки после проведенного хирургического вмешательства, заметной и статистически значимой разницы в показателях анализа раневого экссудата, взятого у пациентов основной и контрольной группы, не было. Начиная с 5-ых суток после операции, у пациентов основной группы, получающих гелий-кислородную терапию, отмечали выраженное уменьшение бактериальной нагрузки на хирургическую рану за счет активности клеточного иммунитета, о чем свидетельствовал резких рост макрофагов и изменение качественного состава нейтрофилов. Появление дегенеративно-измененных форм нейтрофилов в мазках-отпечатках у пациентов контрольной группы регистрировали не раннее 7-х суток, что свидетельствовало не только о более позднем наступлении дегенеративно-некротической стадии воспалительного процесса, но и указывало на активность вирулентной микрофлоры. Также у пациентов контрольной группы наблюдали более замедленное увеличение количества лимфоцитов: их рост в течение первой недели не превышал 3%, что указывало на медленное развитие специфического иммунного ответа.

Процесс регенерации у пациентов с рубцовым стенозом гортани и трахеи, получающих коррекцию респираторного статуса, отличался более быстрыми сроками наступления, по сравнению с пациентами контрольной группы. Классическое ведение пациентов приводило к появлению фибробластов к 7-м суткам лишь у 20 % пациентов (7 пациентов), а наличие разрозненных гистиоцитов не регистрировалось ранее 14-ых суток, что свидетельствовало о замедленной тканевой регенерации. В то же время у пациентов основной группы, получавших ингаляции, уже к 5-ым суткам отмечали очищение послеоперационной раны и формирование грануляционной ткани за счет активного прироста числа фибробластов и

гистиоцитов. Динамика изменений клеточных показателей раневого экссудата в основной и контрольной группах представлена на рисунках 5.8 и 5.9.

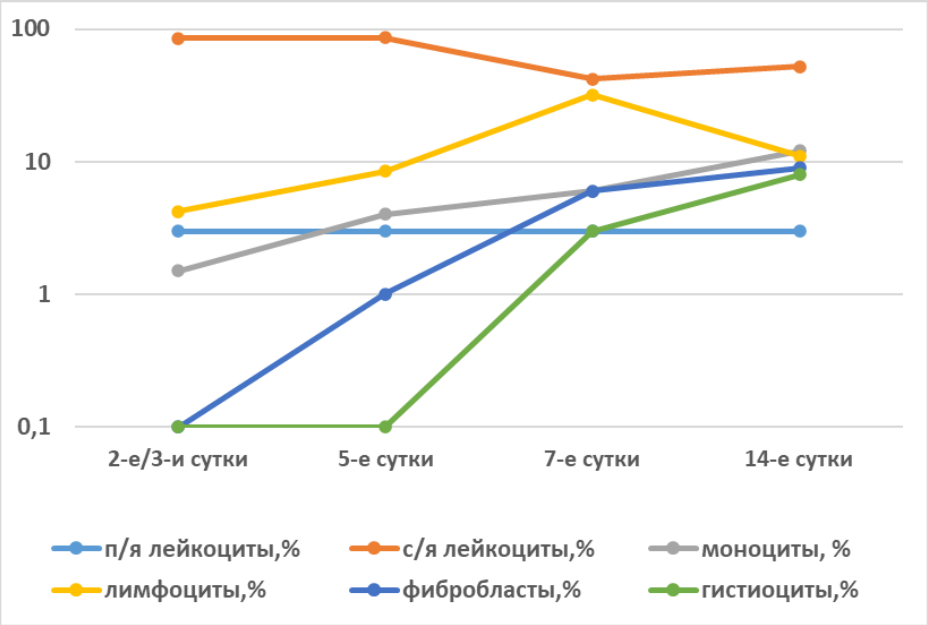

Рисунок 5.8. Динамика изменений клеточных показателей раневого экссудата у пациентов основной группы.

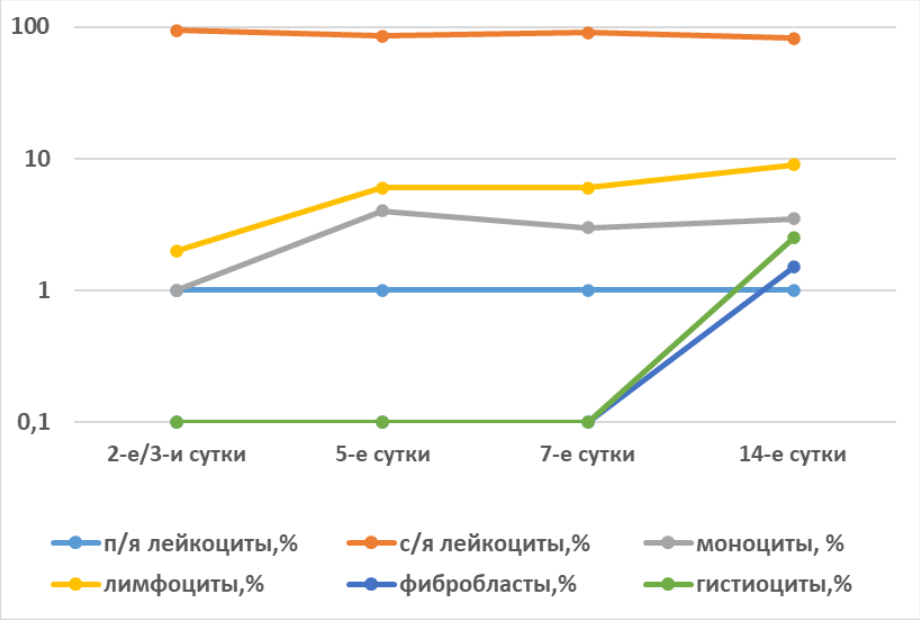

Рисунок 5.9. Динамика изменений клеточных показателей раневого экссудата у пациентов контрольной группы.

В результате анализа цитологической динамики раневого процесса было отмечено более длительное содержание большого количества клеток,

характеризующих воспалительный процесс у пациентов, получающих классическое лечение, по сравнению с пациентами с коррекцией дыхательных нарушений. Показатели активности макрофагального звена иммунитета у пациентов контрольной группы оставалось длительно на низком уровне, приводя к долгой инактивации микробных агентов, что также подтверждалось низким содержанием лимфоцитов. У пациентов основной группы было зарегистрировано более быстрое уменьшение клеток, характеризующих воспалительный процесс и более ранняя инактивации микробных ассоциаций.

ГЛАВА 6. КЛИНИЧЕСКИЕ ИЛЛЮСТРАЦИИ ПРИМЕНЕНИЯ РАЗРАБОТАННОЙ МЕТОДИКИ ИСПОЛЬЗОВАНИЯ ГЕЛИЙ-КИСЛОРОДНОЙ СМЕСИ

Для иллюстрации применения и эффективности разработанного алгоритма использования гелий-кислородной смеси для коррекции респираторных нарушений в комплексном лечении пациентов с хроническим рубцовым стенозом гортани и трахеи представлено 2 клинических случая.

6.1. Клинический случай №1

Пациент Г., 1968 года рождения, обратился в клинико-диагностическое отделение (КДО) НИКИО им Л.И. Свержевского в отдел реконструктивной хирургии полых органов шеи с жалобами на наличие трахеостомы, дыхание через трахеостомическую трубку, афонию. Из анамнеза известно, что в 2018 году был на стационарном лечении в одной из Московских клиник после тяжелого дорожно-транспортного происшествия с диагнозом «Тяжелая сочетанная травма. Открытая черепно-мозговая травма. Ушиб головного мозга тяжелой степени. Субарахноидальное кровоизлияние. Перелом костей черепа. Ушиб грудной клетки. Ушиб живота.», из-за крайне тяжелого состояния находился в отделении общей реанимации 12 дней. На 5-е сутки пребывания на продленной ИВЛ пациенту была наложена пункционно-дилатационная трахеостома. После восстановления витальных функций, пациент был переведен в отделение нейрохирургии, где была предпринята попытка деканюляции, однако при удалении трахеостомической трубки было отмечено резкое затруднение дыхания, нарастание одышки. При эндоскопическом осмотре выявлено рубцово-грануляционное сужение просвета трахеи на уровне трахеостомы. Назначено консервативное лечение. Рекомендована отсроченная деканюляция. Пациент был выписан из стационара под наблюдение невролога и ЛОР-врача по месту жительства. В 2019 году был направлен для консультации в НИКИО им. Л.И. Свержевского.

При первичном осмотре состояние пациента удовлетворительное. Кожные покровы розовые, сухие. Артериальное давление (АД)- 145/90 мм.рт.ст. Частота сердечных сокращений (ЧСС) - 86 ударов в минуту. Частота дыхательных движений – 18 в минуту. Сатурация крови в покое - 98%. При эндоскопическом ретроградном осмотре трахеи через трахеостомическое отверстие, после удаления трахеостомической трубки, была выявлена рубцовая атрезия начального шейного отдела трахеи выше трахеостомы, просвет нижележащих отделов трахеи до бифуркации широкий, свободный (рисунок 6.1.). По другим ЛОР-органам без патологии.

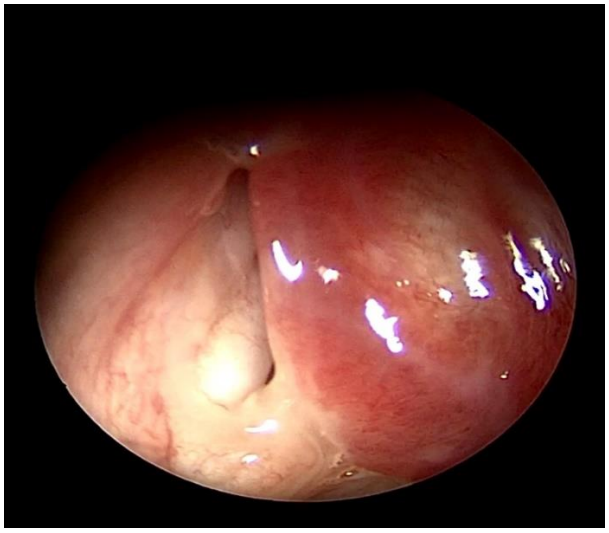

Рисунок 6.1. Эндофото рубцового стеноза шейного отдела трахеи (осмотр через трахеостому).

Субъективно пациент оценил одышку в повседневной жизни на 3 балла, по данным заполнения доработанной анкеты-опросника госпиталя Святого Георга, пациент набрал 38 баллов, что свидетельствовало о снижении качества жизни из-за наличия трахеостомы.

Пациенту было проведено полное клинико-лабораторное и инструментальное обследование. По данным КТ-исследования органов шеи была выявлена атрезия подскладкового отдела гортани и начального шейного отдела трахеи (рисунок 6.2.). Проведение исследования ФВД у данного пациента было невозможно, так как при удалении трубки и закрытии трахеостомического отверстия у пациента развивалась ОДН. Сатурация

кислорода крови пациента в покое составляла 98%, а сразу после прохождения теста 6-минутной ходьбы – 95%, что указывало на невыраженное нарушение толерантности к физическим нагрузкам.

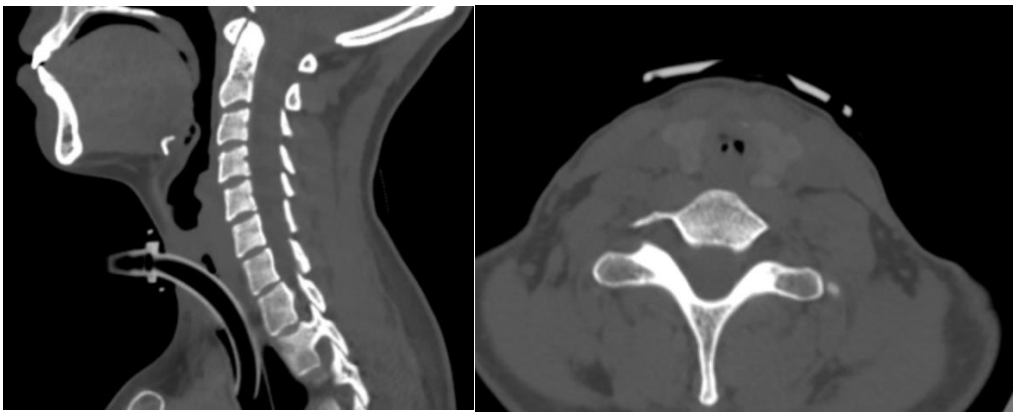

Рисунок 6.2. КТ-исследование шеи пациента (сужение подскладкового отдела гортани и шейного отдела трахеи)

В результате пациенту был установлен основной диагноз «Хронический рубцовый стеноз подскладкового отдела гортани и шейного отдела трахеи. Гортанно-трахеальная атрезия. Трахеостома», сопутствующий диагноз «Артериальная гипертензия II стадии 2 степени, риск сердечно-сосудистых осложнений 4». Пациенту было рекомендовано проведение планового хирургического лечения.

На догоспитальном этапе пациенту провели забор артериальной крови из лучевой артерии для оценки ее газового и кислотно-щелочного состава, по результатам которой признаков ДН обнаружено не было, однако зарегистрированы признаки наличия респираторного ацидоза. (см. таб. 6.1.). За 3-е суток до хирургического вмешательства пациенту были начаты ингаляции подогретой до 80°С гелий-кислородной смесью для коррекции показателей крови и подготовки организма к хирургическому вмешательству. Ингаляции проводились дважды в сутки за 3 дня до операции и однократно утром в день операции. Для фиксации динамики респираторных показателей крови ее забор осуществляли сразу после ингаляции, через 1 час после

ингаляции и через 3 часа после ингаляции. В послеингаляционном периоде все показатели крови были в норме (таблица 6.1.).

В условиях стационара НИКИО им Л.И. Свержевского пациенту 23.10.2021 под КЭТН было проведено хирургическое лечение в объеме ларинготрахеопластики с одномоментной имплантацией реберных аллохрящей. Интраоперационно в сформированный просвет гортани и трахеи был установлен эластический тампон, дыхание осуществлялось через трахеостомическую трубку.

В послеоперационном периоде снова проводили забор артериальной крови для оценки показателей ее газового и кислотно-щелочного состава. Согласно полученным результатам, в раннем послеоперационном периоде у пациента не наблюдали патологии со стороны газового состава крови, однако отмечено ухудшение показателя кислотности крови, что свидетельствовало о нарастании метаболического ацидоза в первые сутки после хирургического вмешательства (таблица 6.1). Для коррекции показателей крови, воздействия на микроциркуляцию и репаративные процессы, начиная с первых суток после операции, пациенту возобновлялись ингаляции подогретой до 80 °С гелий-кислородной смесью дважды в день до выписки из стационара (№22).

Таблица 6.1

Средние показатели газового и кислотно-щелочного состава артериальной крови у пациента.

	До начала лечения	Сразу после ингаляции	Через 1 час	Через 3 часа	После операции
pH	7,346	7,371	7,356	7,351	7,344
pO2, мм.рт.ст	89	98	95	93	91
pCO2, мм.рт.ст	38	31	35	37	35
sO2, %	92	99	97	94	94

Тампон-обтуратор был удален из просвета гортани и трахеи на 3-и сутки (рисунок 6.3.), после чего дальнейшее протезирование проводилось Т-образной трахеостомической трубкой. Швы были сняты на 10 сутки после операции.



Рисунок 6.3. Эндофото сформированного просвета гортани и трахеи на 3-и послеоперационные сутки (после удаления тампона-обтуратора).

Пациент был выписан на 14-е сутки после операции (рисунок 6.4.) с закрытой Т-образной трахеостомической трубкой. В настоящее время

проходит контрольный период без трахеостомической трубки. Дыхательная и голосовая функции при закрытом трахеостомическом отверстии состоятельны.

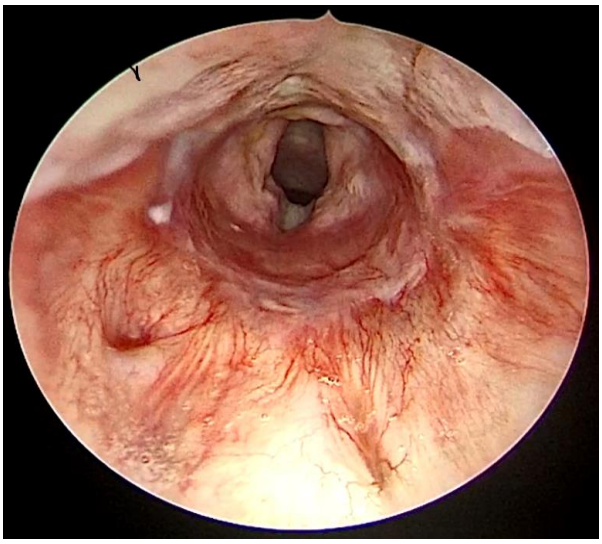

Рисунок 6.4. Эндофото сформированного просвета гортани и трахеи на 14-е послеоперационные сутки.

6.2. Клинический случай №2

Пациентка Ф., 1994 года рождения, обратилась в КДО НИКИО им. Л.И. Свержевского с жалобами на чувство нехватки дыхания, выраженную одышку, слабость голоса. Вышеуказанные жалобы беспокоили около 3 лет. В течение долгого времени проходила лечение у пульмонолога по месту жительства с диагнозом «Бронхиальная астма» - без выраженного эффекта. В 2020 году самостоятельно обратилась к ревматологу в связи с нарастанием болей в коленных суставах, где был установлен диагноз «Гранулематозный васкулит с полиангиитом (Вегенера)», после чего была направлена в НИКИО им. Л.И. Свержевского. При первичном осмотре состояние пациентки средней тяжести. Кожные покровы бледные, сухие. АД-140/90 мм. рт. ст. ЧСС - 108 в минуту. ЧДД - 22 в минуту. Сатурация крови при пульсоксиметрии - 96%. Стридорозное дыхание. Особое внимание при осмотре обращала на себя выраженная одышка пациентки (пациентке не хватало дыхания закончить словосочетания).

Был проведен осмотр ЛОР-органов по стандартной методике. При ларингоскопии ригидным эндоскопом 90 ° выявлено наличие в подскладковом отделе гортани рубцовой мембраны, циркулярно суживающей просвет гортани до 1/5 (рисунок 6.5.). По другим ЛОР-органам без патологии.



Рисунок 6.5. Эндофото видеоларингоскопия рубцового сужения в подскладковом отделе гортани.

При субъективной оценке своего состояния пациентка оценила выраженность одышки по шкале Borg на 9 баллов, а при заполнении доработанной анкеты-опросника госпиталя Святого Георга пациентка набрала 72 балла, что свидетельствовало о приближении к «наихудшим» показателям общего состояния, повседневной активности и качества жизни.

Пациентке был проведен спектр инструментальных и клинико-лабораторных обследований. По данным КТ гортани и трахеи, у пациентки отмечали сужение просвета гортани до 0.4 см (рисунок 6.6.). При проведении спирографии были зарегистрированы показатели, характерные для тяжелой патологии ФВД по обструктивному типу (VC - 89, FEV1 - 35, FEV1/VC - 39). Сатурация крови в покое составляла 96%, а после выполнения теста 6-минутной ходьбы, который пациентка осуществляла только с 4 остановками, показатели сатурации крови упали до 93%. Полученные результаты свидетельствовали о наличии выраженной ДН, к которой пациента была адаптирована.

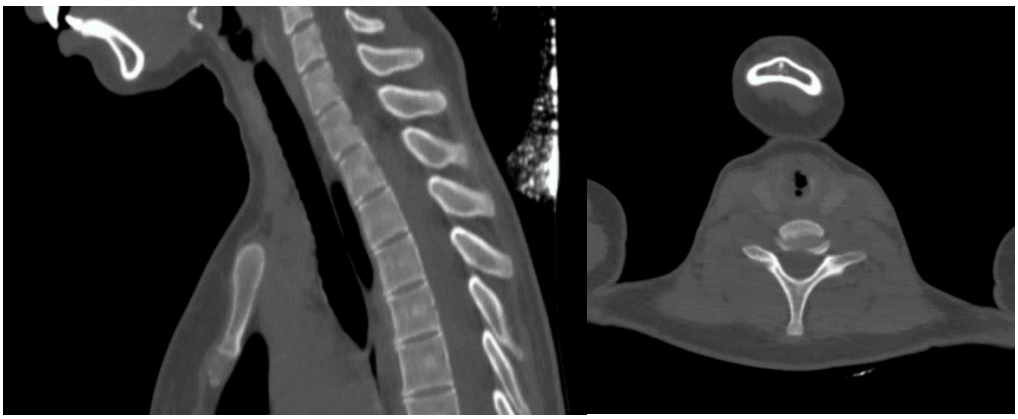

Рисунок 6.6. КТ-исследование шеи пациентки (сужение подскладкового отдела гортани).

По результатам обследования был установлен основной диагноз «Хронический рубцовый стеноз подскладкового отдела. Гранулематозный васкулит с полиангиитом (Вегенера). Стеноз гортани 3 степени», из сопутствующих патологий была диагностирована «Железодефицитная анемия средней степени». Пациентке было рекомендовано проведение планового хирургического лечения.

Для определения степени тяжести ДН на догоспитальном этапе проводили забор артериальной крови из лучевой артерии для оценки газового и кислотно-щелочного состава. Полученные результаты, согласно общепринятой классификации, соответствовали декомпенсированной форме ДН и респираторному ацидозу (таблица 6.2.). Еще до госпитализации в стационар для коррекции респираторного статуса и насыщения крови кислородом пациентке были начаты ингаляции подогретой до 80 °С гелий-кислородной смесью через облегченную лицевую маску по типу «Сипап». Ингаляции проводились 2 раза в сутки за 3 дня до операции и 1 раз перед самой операцией.

Для определения эффективности проводимой гелий-кислородной терапии после ингаляций пациентке вновь проводили забор артериальной крови в несколько этапов: сразу после ингаляции, затем через 1 час и далее через 3 часа после ингаляции. Дыхание гелий-кислородной смесью по

разработанному алгоритму способствовало коррекции респираторных показателей крови (таблица 6.2.).

13.02.2021 пациентка была госпитализирована в обсервационное отделение НИКИО им. Л.И. Свержевского, на следующий день была переведена в ЛОР 2 - отделение. 14.02.2021 пациентке была проведена операция под КЭТН в объеме рассечения рубцовой мембраны с баллонной дилатацией подскладкового отдела гортани.

После проведенного хирургического вмешательства пациентка ежедневно получала антибактериальную, противовоспалительную, гемостатическую и обезболивающую терапию. Также пациентке 2 раза в день проводились ингаляции через небулайзер с лекарственной смесью 0,01%

р

а На первые сутки после операции пациентке снова проводили забор

артериальной крови для оценки показателей газового и кислотно-щелочного

состава. Полученные данные свидетельствовали о значительном улучшении

респираторных показателей крови, по сравнению с показателями до начала

лечения, тем не менее, полной коррекции кислотно-щелочного состава в раннем послеоперационном периоде не было (таблица 6.2.). С целью

продолжения улучшения показателей крови, устранения постгипоксических изменений тканей и воздействия на процесс регенерации, уже в первые

послеоперационные сутки пациентке возобновлялись ингаляции подогретой

до 80 °С гелий-кислородной смесью, и проводились дважды в день до выписки

из стационара (№10).

з

и

л

д

и

м

е

т

и

л

Таблица 6.2

Средние показатели газового и кислотно-щелочного состава артериальной крови у пациентки.

	До начала лечения	Сразу после ингаляции	Через 1 час	Через 3 часа	После операции
pH	7,335	7,45	7,341	7,34	7,339
pO2, мм.рт.ст	60	102	92	89	86
pCO2, мм.рт.ст	48,8	36,7	38,1	40,2	39
sO2, %	82	98	95	91	92

Пациентка была выписана на 5-е сутки после хирургического вмешательства (рисунок 6.7.). Дыхание через естественные дыхательные пути было свободное, голос звучный, стридора не отмечалось. В настоящее время проходит лечение у ревматолога по основному заболеванию «Гранулематоз с полиангиитом (Вегенера)». На нарастание затрудненного дыхания и одышку не жалуется. Отмечает выраженное улучшение качества жизни.

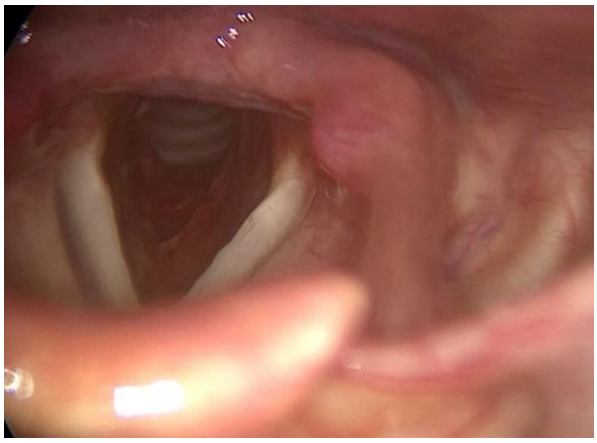

Рисунок 6.7. Эндофото сформированного просвета гортани на 5-е послеоперационные сутки.

ЗАКЛЮЧЕНИЕ

Лечение пациентов с хроническим рубцовым стенозом гортани и шейного отдела трахеи является актуальной проблемой современной оториноларингологии. Расширение показаний к проведению эндотрахеального наркоза, продленная ИВЛ с интубацией трахеи, рост бытового и профессионального травматизма, развитие системных заболеваний приводят к увеличению количества пациентов с рубцовым стенозом дыхательных путей. Длительный процесс лечения и реабилитации данной группы пациентов требует значительных материальных затрат и приводит к временной или постоянной инвалидизации.

Основным методом лечения пациентов с рубцовым стенозом гортани и трахеи является хирургическое иссечение рубцовой ткани и формирование стойкого гортанно-трахеального просвета. Проблема лечения данной группы пациентов остается актуальной, так как, несмотря на значительный прогресс в данной области, в ряде случаев результаты являются неудовлетворительными. Причиной такого исхода является отсутствие методики периоперационного ведения пациентов, позволяющей выявить и осуществить коррекцию ДН.

Особое внимание уделяется совершенствованию хирургических техник, от которых во многом зависит успех лечения пациентов с рубцовым стенозом гортани и трахеи. Однако наличие ХДН и длительная гипоксия тканей также являются важными факторами, а коррекция данного состояния - немаловажная составляющая процесса лечения. Длительное нахождение организма в условиях кислородной недостаточности негативно сказывается на течении самого заболевания и результатах хирургического лечения пациентов за счет нарушения процесса репарации послеоперационной раны.

Классическим методом коррекции нехватки кислорода является ингаляция дыхательной смесью с высоким содержанием О2. Однако данный способ лечения является спорным за счет высокого риска развития перекисного повреждения мембран клеток. В качестве альтернативы

предложены ингаляции подогретой до 80°С гелий-кислородной смесью в процентом отношении 70% - гелий, 30% - кислород. Данная смесь является нормоксической и не обладает риском развития вышеописанных осложнений, а подогревание газовой смеси приводит к расширению альвеолярных сосудов и улучшению процесса оксигенации крови. Основные преимущества использования гелия объясняются законами биомеханики газов: при замене азота в дыхательной смеси на гелий, молекулярная масса которого меньше почти в 4 раза, происходит уменьшение плотности всей газовой смеси, что приводит снижению резистентности дыхательных путей и энергозатратности процесса дыхания, облегчению диффузии газов и улучшению оксигенации.

Целью данного исследования стало решение проблемы респираторной коррекции дыхательных нарушений у пациентов с рубцовым стенозом гортани и трахеи для устранения гипоксии тканей, восстановления микроциркуляции и улучшения репарации послеоперационной области.

Для достижения поставленной цели было обследовано и пролечено 80 пациентов с рубцовым стенозом гортани и шейного отдела трахеи различной этиологии, которые соответствовали критериям включения и исключения.

Критерии включения пациентов в исследование: возраст больных: 18-80 лет, наличие у пациента РСГТ, информированное согласие пациента на участие в клиническом исследовании, комплаентность пациентов.

Критерии исключения: наличие любой патологии со стороны бронхолегочной системы, онкологические заболевания в анамнезе, наличие сахарного диабета 1 или 2 типа, отказ от участия в исследовании.

Всего в исследование были включены 33 мужчины (41%) и 47 женщин (59%), в возрасте в возрасте от 18 до 76 лет. Длительность наличия рубцового стеноза варьировала от 1 месяца от 33 лет.

Все пациенты были поделены на 2 группы, сопоставимые по числу и структуре. В I группу – основную - вошли 45 пациентов, которые, помимо классического комплексного лечения, получали ингаляции подогретой гелий-

кислородной смесью в периоперационном периоде. Во II группу – контрольную - вошли 35 пациентов, которым проводилось лечение рубцового стеноза гортани и трахеи по общепринятой методике.

Каждая группа была поделена на 2 подгруппы в зависимости от наличия трахеостомы на дооперационном этапе (в подгруппу А вошли пациенты, которые имели трахеостому до начала лечения, в подгруппу В вошли пациенты, у которых трахеостомы на догоспитальном этапе не было). В результате в основную А подгруппу вошло 27 пациентов, в основную В подгруппу – 18 пациентов, в контрольную А подгруппу – 20 пациентов, а в контрольную В подгруппу – 15 человек.

Все пациенты были полностью обследованы по разработанной схеме, включающей объективные методы оценки рубцового стеноза дыхательных путей, а также - объективные и субъективные методы выявления и оценки ДН. Для этого проводили подробный сбор жалоб и анамнеза пациента, оценку одышки по 10-балльной шкале Borg, заполнение доработанной анкеты-опросника госпиталя Святого Георга. Объективная оценка состояния пациента включала в себя полное клинико-лабораторное обследование, стандартный осмотр ЛОР-органов. Эндоскопический осмотр гортани и трахеи проводили при помощи ригидных эндоскопов Karl Shtorz, а также гибким эндоскопом Karl Shtorz. КТ проводили на амбулаторном этапе с последующей 3D-реконструкцией для оценки распространенности и протяженности рубцового сужения дыхательного просвета. Исследование ФВД выполняли всем пациентам, в том числе с трахеостомой, при удаленной трубке и герметично заклеенном трахеостомическом отверстии. Измерение сатурации проводили в дооперационном периоде для выявления дыхательной недостаточности у пациентов в состоянии покоя и после выполнения теста с 6-минутной ходьбой для определения уровня падения насыщения кислородом крови после проведения нагрузочного теста. Особое внимание уделяли вычислению разницы показателей сатурации крови у пациентов до и после физической

нагрузки для выявления «десатурации». Исследование газового и кислотно-щелочного состава артериальной крови из лучевой артерии на дооперационном проводили на автоматическом газовом анализаторе.

Предоперационная подготовка пациентов обеих групп включала консервативную терапию для коррекции общей соматической патологии, устранения воспалительных явлений в области трахеостомы и профилактику послеоперационных осложнений.

В послеоперационном периоде всем пациентам проводили послеоперационную консервативную терапию, ингаляционную терапию, а также - ежедневный туалет трахеостомического отверстия и смену трахеостомической трубки при ее наличии. Повторно забирали артериальную кровь для оценки степени коррекции респираторного статуса после восстановления дыхательной функции в раннем послеоперационном периоде. Для оценки течения послеоперационного периода и процесса репарации послеоперационной области всем пациентам проводили ежедневный эндоскопический осмотр гортани и трахеи. При визуальной оценке репаративного процесса основное внимание уделяли длительности течения фаз регенерации. Отмечали сроки формирования визуальных локальных признаков деструктивной фазы, для которой характерно появление эритемы, отека, инфильтрации окружающих тканей и формирование фибринового налета. Определяли продолжительность периода экссудации. В репаративную фазу регистрировали сроки схождения фибринового налета и полное заживление слизистой. Контактную эндоскопию системы Karl Storz проводили пациентам с трахеостомой обеих групп для оценки неоангигенеза в послеоперационной области, начиная со 2-3 дня после хирургического вмешательства, после удаления из просвета гортани и трахеи пальцевого тампона-обтуратора и далее ежедневно. Перед началом исследования удаляли трахеостомическую трубку. Для отслеживания динамики процесса репарации ран после реконструктивных

операций использовали цитологическое исследование клеточного состава мазков со слизистой оболочки гортани и трахеи в послеоперационной области. Забор цитологического экссудата производили на 1-е сутки у пациентов без трахеостомы, и на 2-е или 3-и сутки после операции - у пациентов с трахеостомой, а затем - на 5, 7 и 14 сутки. Оценку цитограмм раневого содержимого осуществляли по количеству клеточных элементов и активности фагоцитоза.

Всем пациентам основной группы проводили ингаляции подогретой гелий-кислородной смесью через аппарат «Ингалит-В2-01». Гелий-кислородная смесь в пропорциональном отношении 70% - гелий, 30% - кислород, подогретая до 80°С, подавалась пациенту через маску при нормальном барометрическом давлении.

Используемая методика применения подогретой гелий-кислородной смеси включала дыхание в следующем режиме: дыхание смесью в течение 10 минут, затем спокойное дыхание атмосферным воздухом в течение 15 минут (один цикл). Данный цикл повторяли 2 раза в течение одного сеанса.

Сеансы ингаляций ПГКС начинали за 3 суток до хирургического вмешательства амбулаторно. По разработанному режиму сеансы проводили дважды в сутки с перерывом не менее 6 часов. Непосредственно в день операции ингаляцию проводили однократно утром перед хирургическим вмешательством. В послеоперационном периоде ингаляции гелий-кислородной смесью возобновляли на 1 сутки после выполненного хирургического вмешательства. Терапия подогретой гелий-кислородной смесью продолжалась в том же режиме, что и на дооперационном этапе. Пациенты получали ингаляции дважды в день ежедневно до выписки из стационара (5-10 дней).

Результаты обследования пациентов основной группы (n = 45). При обследовании пациентов основной группы было выявлено, что их основными жалобами являлись наличие трахеостомической трубки и одышка,

проявляющаяся как при выраженной физической нагрузке, так и в покое. В среднем по *10-балльной шкале Borg* пациенты А подгруппы, у которых была трахеостома на догоспитальном этапе, оценивали свою одышку на 2.0 [1.0; 4.0] балла, при этом 16 (60%) пациентов вообще не отмечали ее наличие. Пациенты В подгруппы без трахеостомы до операции отмечали более выраженную одышку, которую в среднем оценивали в 7.0 [6.25; 8.75] баллов. Разница между пациентами А и В подгруппы была статистически значимой ($p<0.001$).

Исследование субъективной оценки общего состояния и качества жизни у пациентов основной группы на основе *доработанной анкеты-опросника госпиталя Святого Георга* продемонстрировало средний балл у пациентов А подгруппы равный - 52.0 [41.5; 63.0], а у пациентов В подгруппы - 70.5 [64.5; 72.0] баллам, что свидетельствовало о влиянии данного заболевания на повседневную жизнь пациентов, вызывая снижение ее качества. Разница по этому показателю А и В подгруппы также была статистически значимой ($p<0.001$). Полученные результаты субъективной оценки состояния пациентов с РСГТ основной группы свидетельствуют о более выраженной симптоматике и нарушении привычного образа жизни у пациентов, не имеющих трахеостому до операции.

Исследование ФВД у пациентов проводили через естественные дыхательные пути при удаленной трубке и герметично заклеенном трахеостомическом отверстии. Среди пациентов А подгруппы исследование было выполнено 17 (63%) пациентам, поскольку у 10 пациентов развилась острая дыхательная недостаточность без трахеостомической трубки, и всем пациентам В подгруппы (100%). Согласно полученным данным, наблюдалось резкое снижение показателей ОФВ1 и индекса Тиффно при относительно сохранной ФЖЕЛ, что свидетельствует об обструктивном нарушении ФВД. Разница между показателями А и В подгруппы была статистически не значимой ($p >0,05$).

При исследовании *сатурации кислорода крови* пациентов А и В подгруппы в состоянии покоя отклонений от нормы выявлено не было и в среднем сатурация составила 98.0% [97.0; 98.0] и 96.0% [95.0; 96.75], соответственно. Однако после проведения теста с 6-минутной ходьбой падение сатурации на 4% и более наблюдалось у 11 (41%) пациентов А подгруппы и у 8 (44%) пациентов В подгруппы.

При исследовании *кислотно-щелочного и газового состава артериальной крови* пациентов А и В подгрупп на дооперационном этапе были получены следующие результаты: у пациентов основной А подгруппы средний показатель pH крови составил 7.37 [7.35; 7.42], что соответствует норме, однако, у 4 (15%) пациентов было выявлено снижение pH <3,5, что свидетельствует о наличии респираторного ацидоза; при анализе газового состава у 15 (56%) пациентов признаков ДН не было, у 10 (37%) пациентов была зафиксирована компенсированная форма ДН, а у 2 (7%) - субкомпенсированная ДН. У пациентов основной В подгруппы средний показатель pH крови на дооперационном этапе составил 7.33 [7.32; 7.35], что ниже нормы и соответствует респираторному ацидозу; в газовом составе артериальной крови были выявлены изменения, характерные для ДН компенсированной формы у 2 (11%) пациентов, субкомпенсированной - у 10 (56%) и декомпенсированной - у 7 (33%) больных. Разница в газовом и кислотно-щелочном составе артериальной крови у пациентов А и В подгрупп была статистически значимой (p <0.001) и свидетельствовала о значительно более выраженных изменениях в крови у пациентов, не имеющих трахеостому, то есть более выраженных явлениях ДН.

Все пациенты основной А и В подгруппы получали ингаляции подогретой гелий-кислородной смесью для коррекции кислородного статуса на дооперационном этапе. Для оценки эффективности ингаляций проводили забор артериальной крови сразу после ингаляции, далее через час и через 3 часа. Согласно полученным данным за все время исследования (3 часа)

средний показатель напряжения кислорода крови у пациентов А и В подгрупп находился в пределах условной нормы (90-105 мм.рт.ст. и 85-95 мм.рт.ст., соответственно), как и показатель напряжения углекислого газа (35-42 мм.рт.ст. и 36-44 мм.рт.ст., соответственно), что свидетельствует о полной коррекции респираторного статуса в течение 3 часов после ингаляции ПГКС у всех пациентов основной группы.

При оценке *газового и кислотно-щелочного состава артериальной крови* до и после операции у пациентов основной А и В подгрупп статистически значимым ($p<0.001$) было улучшение показателей газового состава крови. У пациентов основной А подгруппы возрастание показателей напряжения кислорода крови и возрастание показателей сатурации артериальной крови было статистически значимым ($p<0.001$), при этом падение содержания углекислого газа среди пациентов основной группы А подгруппы было статистически незначимым ($p=0.113$). У пациентов В подгруппы все улучшения показателей крови были статистически значимыми ($p<0.001$). Изменение показателей pH артериальной крови до и после поведенной операции у пациентов А подгруппы было статистически незначимым, тем не менее средние показатели находились в пределах допустимой нормы. У пациентов В подгруппы изменения показателей pH крови были статистически значимыми: до операции - 7.33 [7.32; 7.35], а после - 7.35 [7.34; 7.36]. Тем не менее, несмотря на общее улучшение pH крови после хирургического вмешательства, у 14 пациентов основной группы (у 6, 22%, - А

п
о
д
г
р
у
п
п
ы

В послеоперационном периоде проводили отслеживание *динамики репарации хирургической раны*. При *визуальной оценке* у пациентов А подгруппы сроки течения I периода регенерации в среднем составляли 3.5 [2.0; 5.0], а у пациентов В подгруппы - 1.0 [1.0; 1.0] сутки. II период регенерации у пациентов с трахеостомой занимал 5.0 [4.0; 5.0], а у пациентов без трахеостомы - 4.0 [3.0; 4.0] суток. Сроки до полного заживления у пациентов А подгруппы составили 13.0 [12.0; 14.0], у пациентов В подгруппы - 11.0 [10.0; 12.0] суток.

Оценить неоангиогенез было возможным только у пациентов с трахеостомой (А подгруппа). В исследовании продемонстрировано, что образование поверхностного лейкоцитарно-некротического слоя происходило на 2.4 [2.0; 4.0] сутки, вертикальные сосуды появлялись на 3.0 [3.0; 4.0] сутки, параллельные поверхности - на 7.0 [7.0; 8.0] сутки, а формирование нормального сосудистого рисунка происходило на 13.0 [12.0; 14.0] сутки.

При динамическом исследовании *мазков-отпечатков раневого экссудата* у пациентов выявлено преобладание лейкоцитарной реакции в течение первой недели, с признаками активного фагоцитоза. Постепенная дегенерация сегментоядерных нейтрофилов и рост количества лимфоцитов наблюдались к 5-7 суткам. Слабая нейтрофильная реакция и резкое увеличение количества гистиоцитов и фибробластов (рост до 15%) были зарегистрированы уже к 14 суткам после проведенной операции.

Результаты обследования пациентов контрольной группы (n = 35). У пациентов контрольной группы основные жалобы были аналогичны жалобам пациентов основной группы, и лидирующими жалобами были наличие трахеостомической трубки и одышка различной степени выраженности. При оценке одышки *по 10-балльной шкале Borg* пациенты, трахеостомированные на догоспитальном этапе (А подгруппа), отмечали выраженность одышки на 1.0 [0.75; 2.0] балл, у 16 (80%) пациентов данной подгруппы жалоб на одышку не было. Пациенты, не имевшие трахеостомы (В

подгруппа), предъявляли жалобы на одышку при незначительных речевых нагрузках, которую в среднем оценивали в 7.0 [6.5; 8.5] баллов. Разница в показателях у пациентов А и В подгруппы была статистически значимой (p <0.001). При заполнении *доработанной анкеты-опросника госпиталя Святого Георга* пациенты А подгруппы набрали в среднем 36.5 [31.5; 41.5], а пациенты В подгруппы - 68.0 [60.0; 75.0] баллов. Разница между баллами А и В подгруппы также была статистически значимой (p <0.001). Полученные результаты субъективной оценки состояния пациентов с рубцовым стенозом гортани и трахеи, аналогично пациентам основной группы, демонстрировали более выраженное нарушение повседневной жизни у больных без трахеостомы.

ФВД исследовано 13 (65%) пациентам А подгруппы, и 15 (100%) пациентам В подгруппы. Полученные данные, соответствовали нарушению ФВД по обструктивному типу. Разница между показателями подгрупп была статистически не значимой (p >0,05).

Сатурация кислорода крови пациентов А и В подгруппы в состоянии покоя была 98.0% [98.0; 99.0] и 97.0% [96.5; 97.0], соответственно, что является вариантом нормы. После физической нагрузки в объеме проведения теста с 6-минутной ходьбой падение сатурации на 4% и более наблюдалось у 6 (30%) пациентов А подгруппы и у 9 (60%) - В подгруппы.

При анализе *газового и кислотно-щелочного состава артериальной крови* на дооперационном этапе у пациентов контрольной группы были получены следующие результаты. Показатель pH у пациентов А подгруппы не отклонялся от нормы и в среднем составлял 7.38 [7.37; 7.41]. В газовом составе артериальной крови у пациентов А подгруппы были выявлены изменения, характерные для компенсированной ДН у 4 (20%) пациентов, субкомпенсированной ДН – у 1 (5%), у 15 (75%) пациентов изменений в газовом составе крови не было. У пациентов В подгруппы pH артериальной крови до хирургического лечения было в пределах нормы и составило 7.35

[7.34; 7.37]. Газовый состав артериальной крови пациентов В подгруппы соответствовал ДН компенсированной формы у 2 (13%) пациентов, субкомпенсированной формы - у 8 (53%), а декомпенсированной - у 5 (33%) пациентов. Разница в составе артериальной крови у пациентов А и В подгрупп была статистически значимой (p <0.001).

Следующим этапом была *оценка газового и кислотно-щелочного состава артериальной крови* у пациентов контрольной группы, которая проводилась после хирургического вмешательства. В газовом и кислотно-щелочном составе крови до и после операции у пациентов контрольной группы различия были статистически значимыми только среди пациентов В подгруппы (p<0.001). У 3 (15%) пациентов подгруппы А и 6 (40%) пациентов подгруппы В было выявлено pH<3,5, что свидетельствует о сохранении ацидотического состояния тканей в раннем послеоперационном периоде.

После хирургического вмешательства у пациентов контрольной группы, аналогично пациентам основной группы, осуществляли *контроль регенерации послеоперационной раны*. При *визуальной оценке* сроки течения I периода репарации тканей у пациентов А подгруппы в среднем составляли 3.8 [2.0; 5.0], а у пациентов В подгруппы - 1.0 [1.0; 3.0] суток. II период регенерации у пациентов с трахеостомой проходил в течение 5.0 [4.75; 6.0], а у пациентов без трахеостомы – в течение 6.0 [5.0; 6.5] суток. Полное восстановление слизистой наблюдалось у пациентов А подгруппы на 15.0 [14.0; 15.0], у пациентов В подгруппы – на 15.0 [12.0; 16.0] сутки.

Стадии неоангиогенеза оценивали у пациентов с трахеостомой А подгруппы контрольной группы. В результате исследования выявлено, что поверхностный лейкоцитарно-некротический слой образовывался на 2.6 [2.0; 5.0] сутки, появление вертикальных сосудов отмечено на 6.5 [6.0; 7.0], параллельных поверхности сосудов - на 9.0 [9.0; 10.0], а формирование нормального сосудистого рисунка - на 15.0 [14.0; 15.0] сутки.

Динамика изменения *клеточного состава раневого экссудата* послеоперационной области у пациентов контрольной группы продемонстрировала картину выраженной лейкоцитарной реакции в раннем послеоперационном периоде, подобно пациентам основной группы. Трансформация форм нейтрофилов и прирост количества лимфоцитов происходили к концу первой недели после проведенного хирургического вмешательства. Количество гистиоцитов и фибробластов к 14 суткам не превышало 5 %.

Таким образом при сравнении результатов, полученных при обследовании и лечении пациентов основной и контрольной группы, были выявлены определенные различия. При субъективной оценке состояния пациентов обеих групп, опираясь на оценку одышки по шкале Borg и результатов заполнения анкеты-опросника Госпиталя Святого Георга статистически значимых различий зафиксировано не было ($p > 0,05$). Тем не менее, пациенты без трахеостомы обеих групп продемонстрировали более выраженную симптоматику и значительное снижение качества жизни, по сравнению с пациентами, имеющими трахеостому. Однако, субъективные признаки ДН выявлены у пациентов всех подгрупп, как в основной, так и в контрольной группах. Показатели ФВД и сатурации крови при выполнение физической нагрузки у всех пациентов основной и контрольной групп были сопоставимы между собой и различия были статистически не значимы ($p > 0,05$). Анализ газового и кислотно-щелочного состава артериальной крови всех пациентов на дооперационном этапе не продемонстрировал значимых различий в показателях между пациентами А подгрупп основной и контрольной группы, как и между пациентами В подгрупп обеих групп ($p > 0,05$). Нарушения респираторного статуса у пациентов без трахеостомы были значительно более выраженными и доходили до декомпенсированного состояния ($p < 0.001$). Однако признаки ДН были выявлены в обеих группах, как среди пациентов с трахеостомой, так и среди пациентов без нее, что

свидетельствует от том, что наличие трахеостомы способствует коррекции респираторных нарушений у пациентов с рубцовым стенозом гортани и трахеи, но полностью состояние гипоксии не компенсирует.

В послеоперационном периоде изменения газового и кислотно-щелочного состава крови у пациентов обеих групп были незначительными и статистически не значимыми ($p > 0,05$). Положительная динамика газового состава была наиболее выраженной у пациентов без трахеостомы, но признаки сохраняющегося ацидоза ($pH < 3,5$) наблюдались у пациентов всех групп и подгрупп, что при нормализации газового состава свидетельствует не о респираторном, а метаболическом характере ацидоза, и сохранении гипоксии тканей в раннем послеоперационном периоде.

При оценке течения репаративного процесса у пациентов основной и контрольной групп было выявлено статистически значимое ускорение сроков регенерации послеоперационной раны у пациентов со скорректированным респираторным статусом за счет ингаляций подошретой гелий-кислородной смесью на до- и послеоперационном этапах ($p < 0.05$). Визуально смена этапов репарации тканей у пациентов основной группы проходила на 3 суток раньше, чем у пациентов контрольной группы, и полная эпителизация слизистой оболочки заканчивалась к 13 суткам у пациентов с трахеостомой, и к 11 суткам у пациентов без трахеостомы (в контрольной группе эпителизация у пациентов с трахеостомой наблюдалась к 15 суткам, как и у пациентов без трахеостомы). Стадии смены процесса неоангиогенеза у пациентов, получающих ингаляции подогретой гелий-кислородной смесью, также характеризовались более быстрой сменой, по сравнению с контрольной группой ($p < 0.05$). Окончание неоангигенеза послеоперационной области и формирование нормального сосудистого рисунка слизистой оболочки гортани и трахеи приходилось на 13 сутки у пациентов основной группы и на 15 сутки - у пациентов контрольной группы. Устранение респираторных нарушений и гипоксии способствовало усилению неоваскуляризации и сокращению сроков

восстановления сосудистой сети слизистой оболочки в послеоперационной области. Детальный анализ цитограмм раневого экссудата у пациентов обеих групп продемонстрировал отсутствие различий в течение первых послеоперационных суток, однако к концу первой недели после операции у пациентов основной группы, получающих ингаляции гелий-кислородной смеси, отмечалось выраженное уменьшение бактериальной нагрузки за счет активизации клеточного иммунитета. Репарация тканей у пациентов основной группы отличалась более быстрыми сроками наступления, по сравнению с пациентами контрольной группы: ведение пациентов без коррекции ДН приводило к появлению фибробластов и гистиоцитов в более поздние сроки, что свидетельствовало о замедленной тканевой регенерации ($p<0.05$).

Таким образом, на основании проведенного исследования, продемонстрировано негативное влияние ХДН на течение рубцового стеноза гортани и трахеи, вызывающее выраженное снижение качества жизни пациентов с данным заболеванием, и на течение послеоперационного периода, приводя к нарушению процесса регенерации и к более поздним срокам эпителизации тканей. Коррекция респираторного статуса у пациентов с рубцовым стенозом гортани и трахеи для устранения ДН и постгипоксических изменений тканей является важной частью периоперационной терапии, приводящей к улучшению результатов лечения.

Разработанная методика с использованием подогретой гелий-кислородной смеси до и после реконструктивного хирургического вмешательства способствует нормализации газового и кислотно-щелочного состава крови, а также ускорению и улучшению качества процесса репарации послеоперационной раны.

Анализируя результаты проведенного обследования и лечения пациентов с рубцовым стенозом гортани и трахеи, можно заключить, что комплексный подход к лечению, в совокупности с ингаляциями подогретой гелий-кислородной смесью на до- и послеоперационном этапе, позволяет

скорректировать дыхательные нарушения, устранить постгипоксические изменения тканей, обеспечить адекватную предоперационную подготовку организма, ускорить и улучшить процесс репарации послеоперационной области, а также сократить сроки стационарного лечения и реабилитации пациентов.

ВЫВОДЫ

1. Хроническая дыхательная недостаточность имеет место у 62,5% пациентов с рубцовым стенозом гортани и трахеи (22,5% - компенсированная, у 26,2% - субкомпенсированная, у 13,8% - декомпенсированная, у 27,5% - компенсированный респираторный ацидоз). Изменение газового и кислотно-щелочного состава крови имеет место как у пациентов без трахеостомы (100%), так и у трахеостомированных (36%), при этом респираторные нарушения у пациентов без трахеостомы носят более тяжелый характер. Трахеостома способствует коррекции дыхательных нарушений у пациентов с рубцовым стенозом гортани и трахеи, однако полной компенсации гипоксического состояния тканей не происходит.

2. После проведенного хирургического вмешательства и восстановления дыхательной функции у 28,8% пациентов с рубцовым стенозом гортани и трахеи в раннем послеоперационном периоде, несмотря на нормализацию показателей газового состава крови, сохраняется гипоксия тканей и наличие метаболического ацидоза (pH <3,35).

3. Использование ингаляций подогретой гелий-кислородной смесью эффективно корректирует респираторный статус во всех случаях выявления дыхательной недостаточности и поддерживает показатель напряжения кислорода (pO2) и углекислого газа (pCO2) артериальной крови в пределах нормы в течение 3 часов после проведенной ингаляции.

4. Коррекция дыхательного статуса при помощи ингаляций подогретой гелий-кислородной смесью на до- и послеоперационном этапе способствует ускорению репарации послеоперационной области, повышению скорости процесса неоваскуляризации операционной раны и усилению цитологической динамики мазков-отпечатков раневого экссудата на 2-4 суток по сравнению с контрольной группой, что позволяет повысить эффективность хирургического лечения, сократить общую длительность лечения, ускорить период реабилитации и снизить экономические затраты.

ПРАКТИЧЕСКИЕ РЕКОМЕНДАЦИИ

1. На дооперационном этапе для коррекции дыхательных нарушений, устранения постгипоксических изменений тканей, обеспечения адекватной предоперационной подготовки организма всем пациентам с рубцовым стенозом гортани и трахеи показано проведение ингаляций подогретой до 80°С гелий-кислородной смесью (в процентном содержании 70% гелий, 30% кислород) по следующей схеме:

- за 3 дня до операции - 2 сеанса с перерывом 6 часов;

- в день операции – 1 сеанс перед операцией.

1 сеанс включает в себя повторение 2 раза следующего цикла: дыхание смесью в течение 10 минут, далее спокойное дыхание атмосферным воздухом в течение 15.

2. В послеоперационном периоде для продолжения коррекции постгипоксических изменений тканей, ускорения и улучшения процесса репарации послеоперационной области, а также сокращения сроков стационарного лечения и реабилитации пациентов необходимо продолжить ингаляций подогретой до 80°С гелий-кислородной смесью (в процентном содержании 70% - гелий, 30% - кислород) в том же режиме:

- в 1-ые послеоперационные сутки- 2 сеанса с перерывом 6 часов;

- далее ежедневно по 2 сеанса в день с перерывом 6 часов до выписки из стационара (5-10 суток).

3. Ингаляции подогретой до 80°С гелий-кислородной смесью в периоперационном периоде нужно проводить при нормальном барометрическом давлении всем пациентам с рубцовым стенозом гортани и трахеи:

- через специальную маску с клапанным механизмом (для усиления резистентности дыхательных путей и увеличения глубины вдоха) - пациентам, способным дышать через естественные дыхательные пути (пациенты без трахеостомы, или пациенты, проходящие протезирование на

Т-образной трахеостомической трубке при закрытом выводном колене Т-образной трубки);

- через маску для облегченного дыхания по типу «Сипап» - пациентам, у которых отмечаются трудности при дыхании через естественные дыхательные пути через маску с клапанным механизмом;

- через коннектор, подключаемый напрямую к трахеостомической трубке, - пациентам, которые не могут дышать через естественные дыхательные пути.

СПИСОК ЛИТЕРАТУРЫ

1. Абросимов В.Н., Перегудова Н.Н., Косяков А.В. Оценка функциональных показателей дыхательной системы у пациентов с хронической обструктивной болезнью легких при проведении 6-минутного шагового теста // Наука молодых (Eruditio Juvenium). 2019. Т. 7, №3. С. 323-331. doi:10.23888/HMJ201973323-331

2. Авдеев С.Н. Длительная кислородотерапия при хронической дыхательной недостаточности. // М.: ФГУ «НИИ пульмонологии ФМБА» России; 2011

3. Авдеев С.Н. Неинвазивная вентиляция легких при новой коронавирусной инфекции COVID-19. // Пульмонология. 2020;30(5): 679-687//doi.org/10.18093/0869-0189-2020-30-5-679-687

4. Амирасланов, Ю.А. Регенерация кости при дистракционном остеосинтезе / Ю.А Амирасланов, В.А. Митиш, А.А. Ушаков // В сб.: Материалы III Международного конгресса «Раны и раневая инфекция». - М., 2016. -С. 10-11.

5. Архипенко Ю.В., Сазонтова Т.Г., Глазачев О.С., Платоненко В.И. Пат. 2289432 RU. Способ повышения неспецифических адаптационных возможностей человека на основе гипоксически-гипероксических газовых смесей / (РФ). Опубл. 20.12.2006.

6. Бакланов Д.В. Особенности патогенеза острого кислородного отравления у водолазов и подводников // Дис. канд. мед. наук. – г.Санкт-Петербург, 2015.

7. Блатун Л.А. Местное медикаментозное лечение ран. Проблемы и новые возможности их решения. //Consilium Medicum 2007; 9; 1:9—16.

8. Бордаков В.Н. Раневой процесс. Принципы лечения ран. // Учебно-методическое пособие. 2014 г. С. 20-21.

9. Вавин В. В., Кузнецова Д. А., Нажмудинов И. И., Давудов Х. Ш. Этиопатогенетические факторы заживления раны при хронических

постинтубационных рубцовых стенозах гортани и трахеи. // Вестник оториноларингологии. 2020;85(2):78 83 //doi.org/10.17116/otorino20208502178

10. Ванина Н.В. Хирургическое лечение больных с трахеостомами и стенозом трахеи // Дис. канд. мед. наук. – г.Ульяновск - 2014

11. Варфоломеев С.Д., Журавель С.В., Панин А.А. и др. Термовакцинация — термогелиокс как стимулятор иммунного ответа. Кинетика синтеза антител и С-реактивного белка при коронавирусной инфекции. // Доклады Российской академии наук. Науки о жизни. 2021; 496: 94–8.

12. Варфоломеев С.Д., Панин А.А., Быков В.И., Цебенова С.Б. Термовакцинация, термогелиокс как стимулятор иммунного ответа. Кинетическая модель развития процесса. // Известия Акад. наук. Сер. химическая. 2020 (в печати)

13. Варфоломеев С.Д., Панин А.А., Рябоконь А.М. и др. Протеом термического гелиокса. Высокотемпературный гелиокс не вызывает разрушение клеток дыхательной системы человека. // Терапевтический архив. 2020; 92 (6): 69–72.

14. Вдовин А.В., Ноздрачева Л.В., Павлов Б.Н. Показатели энергетического метаболизма мозга крыс при дыхании гипоксическими смесями, содержащими азот или аргон. // Бюллетень экспериментальной биологии и медицины. 1998 - Том X, - С. 618-619.

15. Гайтон А.К., Холл Дж.Э. Медицинская физиология //Москва:Логосфера, 2008

16. Гольдберг Е.Д., Дыгай А.М., Зюзьков Г.Н. и др. Реакции эритроидного ростка кроветворения и механизмы их развития при гипоксии различной степени тяжести. // Бюл. эксперим. биологии и медицины. 2002. № 8. С. 142-145.

17. Гольдберг Е.Д., Дыгай А.М., Зюзьков Г.Н. Механизмы регуляции системы крови при кислородной недостаточности и участие нейральных

стволовых клеток в адаптации к гипоксии. // Бюллетень сибирской медицины. 2006;5(2):43-51 //doi.org/10.20538/1682-0363-2006-2-43-51

18. Гриппи М. А., Патофизиология легких // г.Москва, Бином, 2019

19. Гуров А.В., Кирасирова Е.А., Кулабухов Е.В., Лапченко А.С., Романенко С.Г. Возможности топических препаратов в лечении острого и хронического ларингита и осложнений, возникающих при хирургических вмешательствах на гортани и трахее. // РМЖ. 2019;2(II):42-46.

20. Дайхес Н.А., Виноградов В.В., Ким И.А., Карнеева О.В., Решульский С.С., Хабазова А.М. Современные методы ранней диагностики опухолей гортани и глотки. // Вестник оториноларингологии. 2021;86(3):4651 //doi.org/10.17116/otorino20218603146

21. Дембо А.Г., Земцовский Э.В. Спортивная кардиология. Л.: Медицина 1989.-464 с

22. Дробязгин Е.А., Чикинев Ю.В., Аникина М.С., Судовых И.Е. Эндоскопическое лечение рубцовых стенозов трахеи. // Вестник хирургии им. И.И. Грекова. 2019;178(5):10-15 //doi.org/10.24884/0042-4625-2019-178-5-10-15

23. Егорова Е.В. Комплексная диагностика и лечение больных хроническими стенозами гортани и трахеи различной этиологии // Дис. канд. мед. наук. – г. Москва. - 2005. – 111 с.

24. Игнатова Г.Л., Антонов В.Н., Родионова О.В. Нарушения функции внешнего дыхания при сочетанном течении ХОБЛ и ИБС. // Consilium Medicum. 2014; 16 (11): 28–32

25. Калягин А.Н., Аснер Т.В. Понятие о недостаточности функции внешнего дыхания. Спирография. Диагностика обструктивной и рестриктивной дыхательной недостаточности; под ред. Ю.А. Горяева. Иркутск, 2005: 23.

26. Камаев М.Ф. Инфицированная рана и ее лечение. – М.: Медицина, 1970. – 159 с.

27. Кирасирова Е. А., Араблинский А. В., Лафуткина Н. В., Мамедов Р. Ф., Пиминиди О. К., Резаков Р. А. Диагностика и лечение больных с гортанно-трахеальным стенозом. // Медицинский совет, 2016 //doi.org/10.21518/2079-701X-2016-05-155

28. Кирасирова Е. А., Гуров А. В., Резаков Р. А., Екатеринчев В. А., Лафуткина Н. В., Гогорева Н. Р., Мамедов Р. Ф. Влияние трахеальных стентов на микробиоценозы гортани и трахеи при различной длительности канюленосительства. // Вестник оториноларингологии. 2014;(4):7-12

29. Кирасирова Е. А., Кузина Е. А., Лафуткина Н. В., Пиминиди О. К., Мамедов Р. Ф., Резаков Р. А. Ятрогенные осложнения трахеостомии. // Вестник оториноларингологии. 2017;82(4):19-21 //doi.org/10.17116/otorino201782419-21

30. Кирасирова Е.А., Лафуткина Н.В., Мамедов Р.Ф., Резаков Р.А., Усова М.И. Оптимизация ведения больных после трахеостомии и реконструктивных операций на гортани и трахее. // Вестник оториноларингологии. 2021;86(4):36 -40 //doi.org/10.17116/otorino20218604136

31. Крупаткина А. И., Сидорова В. В. Лазерная допплеровская флоуметрия микроциркуляции крови. // Руководство для врачей ОАО «Издательство «Медицина», 2005. С. 146-175.

32. Крюков А. И., Гуров А. В., Кирасирова Е. А., Кулабухов Е. В. Современные методы профилактики и терапии осложнений при реконструктивной хирургии у пациентов со стенозом гортани и трахеи. // Вестник оториноларингологии. 2019; 84(6):48-53 //doi.org/10.17116/otorino20198406148

33. Крюков А. И., Кирасирова Е. А., Пиминиди О. К., Резаков Р. А., Лафуткина Н. В., Мамедов Р. Ф. Современный подход к лечению подскладкового стеноза гортани. // Вестник оториноларингологии. 2018;83(1):52-55 //doi.org/10.17116/otorino201883152-55

34. Крюков А.И., Кунельская Н.Л., Кирасирова Е.А., Фролкина Е.А., Мамедов Р.Ф., Лафуткина Н.В., Резаков Р.А., Тютина С.И., Кулабухов Е.В., Трусов В.А. «Способ лечения пациентов с хроническим рубцовым стенозом гортани и шейного отдела трахеи» Патент РФ на изобретение № 2775937 от 12.07.2022

35. Кузубова Н.А., Титова О.Н., Волчков В.А., Склярова Д.Б. Диагностическое значение натрий-уретического пептида у больных хронической обструктивной болезнью легких с хронической гипоксемической дыхательной недостаточностью. // РМЖ. Медицинское обозрение. 2020;4(4):174–179 //doi.org/ 10.32364/2587-6821-2020-4-4-174-179

36. Курганский И.С., Махутов В.Н., Лепехова С.А. Способы лечения и профилактики рубцовых стенозов трахеи. // Вестник оториноларингологии. 2016; 1:66-71 //doi.org/10.17116/otorino201681166-71

37. Лахин Р.Е., Жданов А.Д., Щеголев А.В., Жданов К.В., Салухов В.В., Зверев Д.П., Козлов К.В. Применение кислородно-гелиевой газовой смеси «ГелиОкс» для лечения дыхательной недостаточности у пациентов с новой коронавирусной инфекцией COVID- 19 (рандомизированное одноцентровое контролируемое исследование). // Журнал им. Н.В. Склифосовского «Неотложная медицинская помощь». 2021;10(3):430-437 //doi.org/10.23934/2223-9022-2021-10-3-430-437

38. Лошкарева Е.О., Сочетанное применение термогелиокса и небулайзерной терапии у больных бронхиальной астмой. // Дис. канд. мед. наук. – г. Москва. - 2011

39. Лукьянова Л.Д. Сигнальные механизмы гипоксии. // Монография. М.: РАН; 2019;214.

40. Маколкин В.И., Овчаренко С.И. Внутренние болезни. // Москва: ГЭОТАР-Медиа, 2015

41. Моисеев В. С., Мартынов А. И., Мухин Н. А. Внутренние болезни. // Москва: ГЭОТАР-Медиа, 2015.

42. Николаев С.Б., Быстрова Н.А., Конопля А.И. Иммуносупрессия при различных видах гипоксии и механизмы ее развития. // Вестник новых медицинских технологий, 2009; (3) 163.

43. Никонова А.А., Хаитов М.Р., Хаитов Р.М. Характеристика и роль различных популяций макрофагов в патогенезе острых и хронических заболеваний легких. // Медицинская иммунология. 2017; 19 (6): 657-672 //doi.org/10.15789/1563-0625-2017-6-657-672.

44. Оболенский В.Н. Хроническая рана: обзор современных методов лечения. // РМЖ 27.02.2013(5) 282.

45. Оболенский В.Н., Ермолова Д.А. Применение тромбоцитарных факторов роста и коллагеновых биопрепаратов в лечении больных с хроническими трофическими язвами различной этиологии // Хирургия. 2012;5: 42-47

46. Одиреев А.Н., Роль мукоцилиарной недостаточности в контроле течения бронхиальной астмы. // Дис. канд. мед. наук. – г. Барнаул- 2010

47. Павленко Р.М., Литвицкий П.Ф. Гипоксия. // Вопросы современной педиатрии. 2016; 15 (1): 45–58 //doi: 10.15690/ vsp. v15i1.1499

48. Павлов Б.Н., Дьяченко А.И., Шулагин Ю.А. Исследование физиологических эффектов дыхания подогретыми кислородно-гелиевыми смесями // Физиология человека. 2003. Т. 29, (6). 69-73.

49. Павлов Б.Н., Логунов А.Т., Смирнов И.А., Баранов В.М. и др. «Способ формирования дыхательной газовой смеси и аппарат для его осуществления». Приоритет изобретения 20.09.1995, Патент № 2072241

50. Павлов Б.Н., Смолин В.В., Баранов В.М. Основы барофизиологии, водолазной медицины, баротерапии и лечения инертными газами // под ред. А. И. Григорьева. М.: Гранд Полиграф, 2008. 496 с.

51. Паршин А.В., Черноусов А.Ф., Паршин В.Д., Шепетовская Н.Л., Паршин В.В., Антонов В.В. Отдаленные результаты лечения рубцового

стеноза трахеи в зависимости от варианта реконструкции. // Хирургия. Журнал им. Н.И. Пирогова. 2021; 1:5-14 //doi.org/10.17116/hirurgia20210115

52. Петриков С.С., Журавель С.В., Шогенова Л.В., Гаврилов П.В., Уткина И.И., Варфоломеев С.Д., Рябоконь А.М., Панин А.А., Чучалин А.Г., Термическая гелий-кислородная смесь в лечебном алгоритме больных с COVID-19// Вестник РАМН. — 2020. — Т. 75. — № 5S. — С. 353–362. //doi.org/10.15690/vramn1412

53. Плужников М.С., Рябова М. А., Карпищенко С. А., Хронические рубцовые стенозы гортани. //Клинические рекомендации. Национальная медицинская ассоциация оториноларингологов. Г. Санкт-Петербург. 2016;

54. Потапнев М.П. Аутофагия, апоптоз, некроз клеток и иммунное распознавание своего и чужого. // Иммунология. 2014; 35 (2): 95–102.

55. Резаков Р.А. Патогенетическое обоснование комплексного подхода к лечению больных стенозом гортани и трахеи. // Дис. канд. мед. наук. – г. Москва. - 2015.

56. Рябова М.А., Пособило Е.Е. Причины рубцовых стенозов гортани. // Ученые записки Санкт-Петербургского государственного медицинского университета имени академика И.П. Павлова. 2015;22(3):17-19.

57. Сазонтова Т.Г., Архипенко Ю.В. Роль свободнорадикальных процессов и редокс-сигнализации в адаптации организма к изменению уровня кислорода // Рос. физиол. журн. им. И.М. Сеченова. 2005. Т. 91(6) 636–655.

58. Сазонтова Т.Г., Стряпко Н.В., Костин А.И. Сравнение эффекта адаптации к гипоксии и гипероксии при действии токсикантов в малых дозах //Медико-биологические науки. 2013; 4

59. Селезнева Л. В. Современный взгляд на проблему пластики ларинготрахеального дефекта у больных с сочетанными стенозами гортани. // Вестник оториноларингологии. 2017;82(1):73-77 //doi.org/10.17116/otorino201782173-77

60. Сергель О.С., Гончарова З.Г. Раны и раневая инфекция. Руководство для врачей. М.: Медицина; 1990.

61. Скляров В.Н., Кочубейник Н.В., Иванов А.О., Грошилин В.С. Сравнительная оценка эффективности аргоногипоксических и азотногипоксических тренировок в повышении резистентности человека к транзиторной аноксии // Авиакосмическая и экологическая медицина. 2018. Т. 52 (7) 219-223.

62. Соколова О.П., Макарова А.В., Серезвин И.С. и др. Опыт применения гелиокса в лечении вирусной пневмонии при COVID-19. // Медицинский альянс. 2021; 9(2): 8–14 //doi.org/36422/23076348-2021-9-2-8-14

63. Солдатский Ю.Л., Денисова О.А., Витковская И.П., Круговская Н.Л. Современные причины трахеостомии у детей. // Вестник оториноларингологии. 2021;86(1):36-40 //doi.org/10.17116/otorino20218601136

64. Старостин А.В., Берикханов З.Г., Паршин А.В., Амангельдиев Д.М. Этиология, диагностика и лечение рубцового стеноза трахеи. // Хирургия. Журнал им. Н.И. Пирогова. 2020; 4:53-60 //doi.org/10.17116/hirurgia202004153

65. Степанова Ю.Е. Инновационные эндоскопические технологии в диагностике заболеваний гортани у взрослых и детей. // Вестник оториноларингологии. 2020;85(6):41-45. //doi.org/10.17116/otorino20208506141

66. Строй А.В., Пухняк Д.В., Танова А.А., Чеботов С.А. Особенности капиллярного кровотока человека при дыхании подогретыми гелиокислородными смесями. // Морская медицина. 2022;8(1):49-55. //doi.org/10.22328/2413-5747-2022-8-1-49-55

67. Строй А.В., Шатов Д.В., Грошилин С.М. и др. Влияние дыхания гелиокислородной смесью на реологические свойства крови человека // Военная и экстремальная медицина: перспективы развития и проблемы

преподавания: Сборник научных статей IX Международной интернет-конференции (Республика Беларусь, г. Гомель, 24-28 мая 2021 г.).

68. Струтынский А. В., Баранов А. П., Ройтберг Г. Е., Гапоненков Ю. П., Внутренние болезни, семиотика. // Москва: МЕДпресс-информ, 2006

69. Тарасенкова Н.Н. Постстенотический синдром в клинике стеноза гортани и трахеи // Дис. канд. мед. наук. – г. Москва. - 2006

70. Таточенко В.Н. Внебольничная пневмония у детей. // Клинические рекомендации. Российское респираторное общество, Москва, 2015

71. Топольницкий Е.Б., Шефер Н.А., Подгорнов В.Ф. Лечение трахеогортанных и трахеальных рубцовых стенозов. // Хирургия. Журнал им. Н.И. Пирогова. 2022;(3):36 43 //doi.org/10.17116/hirurgia202203136

72. Чумакова С.П., Уразова О.И., Винс М.В., Шипулин В.М., Пряхин А.С., Букреева Е.Б., Буланова А.А., Кошель А.П., Новицкий В.В. Содержание гипоксия-индуцируемых факторов и медиаторов иммуносупрессии в крови при заболеваниях, ассоциированных с гипоксией. // Бюллетень сибирской медицины. 2020;19(3):105-112 //doi.org/10.20538/1682-0363-2020-3-105-112

73. Чучалин А.Г., Гусев У.И., Мартынов М.Ю., и др. Дыхательная недостаточность в остром периоде церебрального инсульта: факторы риска и механизмы развития // Журнал неврологии и психиатрии им. С.С. Корсакова — 2020. — Т. 120. —(7) С. 7–16. //doi.org/10.17116/jnevro20201200717

74. Чучалина А.Г Респираторная медицина // Руководство. ГЭОТАР-Медиа, 2017.

75. Чушкин М.И., Попова Л.А., Стручков П.В. Использование анкеты госпиталя святого георга (SGRQ) для оценки качества жизни у больных, излеченных от туберкулеза легких. Туберкулез и болезни легких. 2016;94(11):39-43. //doi.org/10.21292/2075-1230-2016-94-11-39-43

76. Шатов Д.В. Обоснование и организация применения искусственной адаптации к нормобарической гипоксии в системе

мероприятий медицинского обеспечения деятельности специалистов опасных профессий. // Дис. канд. мед. наук. – г. Ростов-на-Дону - 2019

77. Швец Д.А. Патогенетическое обоснование применения гелий-кислородной терапии в коррекции гемореологических и вегетативных дисфункций при гипоксических состояниях обструктивно-респираторного генеза. // Дис. канд. мед. наук. – г. Казань - 2006.

78. Шевченко Ю.Л. Гипоксия. Адаптация, патогенез, клиника. // СПб.: ООО «ЭЛБИ-СПб.», 2000. 384 с.

79. Шогенова Л.В. Эффективность терапии гелиоксом больных обструктивными болезнями легких при острой дыхательной недостаточности. // Дис. канд. мед. наук. — Москва- 2003.

80. Шугинин И.О., Панин А.А., Чучалин А.Г., Петрухин В.А., Шидловская Н.В., Лысенко С.Н. Патент РФ на изобретение № 2019135959/ 08.11.2019. Бюл. № 21. «Способ лечения беременных с фетоплацентарной недостаточностью.

81. Щерба С.Н. Способ раннего комбинированного прогнозирования развития нагноений послеоперационных ран в доклинической фазе. // Кубанский научный медицинский вестник. – 2015. – № 6 (155). – С. 138–141.

82. Ягудин Р.К, Ягудин К.Ф. Опыт применения двухэтапной ларинготрахеопластики в лечении подскладковых и подскладково-трахеальных рубцовых стенозов у взрослых. // Вестник оториноларингологии. 2015;80(2):53-59 //doi.org/10.17116/otorino201580253-59

83. Ясногородский О.О., Шулутко А.М., Пинчук Т.П., Талдыкин М.В., Качикин А.С., Катанэ Ю.А., Моисеев А.Ю., Гурьянова Ю.В., Насиров Ф.Н. Лечение трахеальных и ларинготрахеальных рубцовых стенозов и рестенозов. // Хирургия. Журнал им. Н.И. Пирогова. 2016; 12:31-36

84. Barach L., Air accidents laid to 'oxygen want. // The New York Times, 1937, 25.

85. Barreto G., Madureira D., Capani F. et al. The Role of Catechols and Free Radicals in Benzene Toxicity: An Oxidative DNA Damage Pathway // Environmental and Molecular Mutagenesis. 2009. Vol. 50. P. 771–780.

86. Anderson M., Svartengren M., Bylin G. Deposition in asthmatics of particles inhaled in air or in helium-oxygen // Am. Rev. Respir Dis. 1993. Vol. 147. P. 524-528.

87. Bahnke A., Yarbrough O. Physiologic studies of helium // U.S. Naval Medical Bullet. 1938. Vol. 36, No. 4. P. 102-108.

88. Barach A.L. Effects of the inhalation of Helium Mixed with Oxygen on the Mechanics of Respiration // J. Clin. Investigation. 1936. Vol. 15. P. 47-56.

89. Bento C.F., Pereira P., Regulation of hypoxia-inducible factor 1 and the loss of the cellular response to hypoxia in diabetes // Diabetologia, 2011, August;54(8):1946-56. //doi: 10.1007/s00125-011-2191-8

90. Beurskens C.J., Brevoord D., Lagrand W.K., et al. Heliox Improves Carbon Dioxide Removal during Lung Protective Mechanical Ventilation. // Crit Care Res Pract. 2014; 2014: 954814. //doi: 10.1155/2014/954814

91. Beurskens CJ, Aslami H, de Beer FM, Vroom MB, Preckel B, Horn J, et al. Heliox allows for lower minute volume ventilation in an animal model of ventilator-induced lung injury. // PLoS One. 2013;8(10):e78159. //doi.org/10.1371/journal.pone.0078159

92. Beurskens CJ, Wösten-van Asperen RM, Preckel B, Juffermans NP. The potential of heliox as a therapy for acute respiratory distress syndrome in adults and children: a descriptive review. // Respiration. 2015;89(2):166-174. //doi.org/10.1159/000369472

93. Borg G.A. Psychophysical bases of perceived exertion. Medicine and Science in Sports and Exercise. 1982; 14:377-381.

94. Charlotte J P Beurskens, Roelie M Wösten-van Asperen, Benedikt Preckel, Nicole P Juffermans, The potential of heliox as a therapy for acute

respiratory distress syndrome in adults and children: a descriptive review. //Respiration, 2015;89(2):166-74 //doi: 10.1159/000369472.

95. Ciccone AM, Vanni C, Maurizi G, D'Andrilli A, Korasidis S, Ibrahim M, Andreetti C, Venuta F, Rendina EA. A Novel Technique for Laryngotracheal Reconstruction for Idiopathic Subglottic Stenosis. // Ann Thorac Surg. 2016;102(5):469-471. //doi.org/10.1016/j.athoracsur.2016.03.098

96. Claire Slinger, Richard Slinger, Aashish Vyas, Jemma Haines, Stephen J Fowler, Heliox for inducible laryngeal obstruction (vocal cord dysfunction): A systematic literature review/ // Laryngoscope Investig Otolaryngol, 2019 Feb 8;4(2):255-258 // doi: 10.1002/lio2.229

97. Craig Murdoch, Munitta Muthana, Claire E Lewis, Hypoxia regulates macrophage functions in inflammation. //J Immunolology, 2005 November 15;175(10):6257-63 //doi: 10.4049/jimmunol.175.10.6257

98. Dabiri G, Damstetter E, Phillips T. Choosing a Wound Dressing Based on Common Wound Characteristics. //Adv Wound Care 2016; 5:32–41

99. Daniel Stuart Martin, Michael Patrick William Grocott, Oxygen therapy in critical illness: precise control of arterial oxygenation and permissive hypoxemia. //Crit Care Med, 2013 Feb;41(2):423-32. //doi: 10.1097/CCM.0b013e31826a44f6.

100. David J Pierson, Oxygen in respiratory care: a personal perspective from 40 years in the field. // Respir Care, 2013 Jan;58(1):196-204. //doi: 10.4187/respcare.02239

101. Duncan P.G., The use of heliox in critical care. // International Journal of Critical Illness and Injury Science 4(2):138-42. //doi:10.4103/2229-5151.134153

102. Elizabeth R Zielins, David A Atashroo, Zeshaan N Maan,Dominik Duscher,Graham G Walmsley,Michael Hu, Kshemendra Senarath-Yapa,Adrian McArdle,Ruth Tevlin,Taylor Wearda,Kevin J Paik, Christopher Duldulao,Wan Xing Hong,Geoffrey C Gurtner, Michael T Longaker, Wound healing: an update. // Regen Med, 2014;9(6):817-30. //doi: 10.2217/rme.14.54

103. Eric Moreddu, Claire Le Treut-Gay, Stéphane Roman, Julien Mancini, Jean-Michel Triglia Laryngotracheal Stenosis in Children and Infants with Neurological Disorders: Management and Outcome. // Ann Otol Rhinol Laryngol, 2016 December;125(12):1025 1028. //doi.org/10.1177/0003489416671531

104. Eugene S Fu, John B Downs, John W Schweiger, Rafael V Miguel,Robert A Smith Supplemental oxygen impairs detection of hypoventilation by pulse oximetry. // Chest, 2004 Nov;126(5):1552-8. //doi: 10.1378/chest.126.5.1552.

105. Ewan C Goligher, Arthur S Slutsky, Not Just Oxygen? Mechanisms of Benefit from High-Flow Nasal Cannula in Hypoxemic Respiratory Failure. // Am J Respir Crit Care Med, 2017 May 1;195(9):1128-1131. //doi: 10.1164/rccm.201701-0006ED

106. Federico Martinón-Torres, What's weighing down heliox? //Lancet Respir Med 2015 Jan;3(1):14-5. // doi: 10.1016/S2213-2600(14)70314-5.

107. Frank Lee Bowling, James Paterson, Agbor Ndip. Applying 21st Century Imaging Technology to Wound Healing: An Avant-Gardist Approach. // Journal of Diabetes Science and Technology. September 2013.pp 1190-1194.

108. Freitag L, Darwiche K. Endoscopic treatment of tracheal stenosis. // Thorac Surg Clin. 2014;24(1):27-40. //doi.org/10.1016/j.thorsurg.2013.10.003

109. Gelbard A, Francis DO, Sandulache VC, Simmons JC, Donovan DT, Ongkasuwan J. Causes and Consequences of Adult Laryngotracheal Stenosis. // Laryngoscope. 2015;125(5):1137-1143.

110. Gonzalo Hernandez, Ana Pedrosa, Ramon Ortiz, Maria del Mar Cruz Accuaroni, Rafael Cuena, Concepción Vaquero Collado, Susana García Plaza, Paloma González Arenas, Rafael Fernandez The effects of increasing effective airway diameter on weaning from mechanical ventilation in tracheostomized patients: a randomized controlled trial. // Intensive Care Med, 2013 Jun;39(6):1063-70 //doi: 10.1007/s00134-013-2870-7

111. Herraka L, Ahidb S, Abouqalb R, Lescotc B, Gharbi N. Tracheal stenosis after intubation and/or tracheostomy. // Egyptian Journal of Chest Diseases and Tuberculosis. 2014;63(1):233-237. //doi.org/10.1016/j.ejcdt.2013.10.015

112. Heyman S N, Leibowitz D, Mor-Yosef Levi, A Liberman, A Eisenkraft, R Alcalai, M Khamaisi, C Rosenberger, // Acta Physiol (Oxf), 2016 Apr;216(4):395-406. //doi: 10.1111/apha.12613

113. Hillel AT, Tang SS, Carlos C, Skarlupka JH, Gowda M, Yin LX, Motz K, Currie CR, Suen G, Thibeault SL. Laryngotracheal Microbiota in Adult Laryngotracheal Stenosis. // mSphere. 2019; 4(3):1.

114. Hirshoren N, Eliashar R. Wound-healing modulation in upper airway stenosis — Myths and facts. //Head Neck. 2009;31(1): 111-126. //doi.org/10.1002/hed.20925

115. Hoetzenecker K, Schweiger T, Roesner I, Leonhard M, Marta G, Denk-Linnert DM, Schneider-Stickler B, Bigenzahn W, Klepetko W. A modified technique of laryngotracheal reconstruction without the need for prolonged postoperative stenting. //J Thorac Cardiovasc Surg. 2016;152(4):1008-1017. //doi.org/10.1016/j.jtcvs.2016.01.061

116. Hopster K, Duffee LR, Hopster-Iversen CCS, Driessen B. Efficacy of an alveolar recruitment maneuver for improving gas exchange and pulmonary mechanics in anesthetized horses ventilated with oxygen or a helium-oxygen mixture. //Am J Vet Res. 2018;79(10):1021-1027. //doi.org/10.2460/ajvr.79.10.1021

117. Huang, HY., Sheng, TF., Lin, CW. et al. Oxygen desaturation during the 6-min walk test as a risk for osteoporosis in non-cystic fibrosis bronchiectasis. BMC Pulm Med 19, 28 (2019). https://doi.org/10.1186/s12890-019-0794-x

118. Jane M McGarvey, Charles V Pollack, Heliox in airway management. // Emerg Med Clin North Am, 2008 Nov;26(4):905-20, viii. //doi.org/10.1016/j.emc.2008.07.007

119. Johan Junker. Edward Caterson. Elof Eriksson.The Microenvironment of Wound Healing. // The Journal of craniofacial surgery 24(1). January 2013. //doi.org/ 10.1097/SCS.0b013e31827104fb.

120. Johnson KE, Wilgus TA. Vascular Endothelial Growth Factor and Angiogenesis in the Regulation of Cutaneous Wound Repair. // Adv Wound Care (New Rochelle). 2014;3(10):647-661. // doi.org/10.1089/wound.2013.0517

121. Jolliet P, Watremez C, Roeseler J, Ngengiyumva JC, de Kock M, Clerbaux T, Tassaux D, Reynaert M, Detry B, Liistro G: Comparative effects of helium-oxygen and external positive end-expiratory pressure on respiratory mechanics, gas exchange, and ventilation-perfusion relationships in mechanically ventilated patients with chronic obstructive pulmonary disease. // Intensive Care Med 2003; 29:1442-1450.

122. Kak G., Raza M., Tiwari B.K. Interferon-gamma (IFN-γ): Exploring its implications in infectious diseases. // Biomol. Concepts. 2018; 9 (1): 64–79. //doi.org/ 10.1515/bmc-2018-0007

123. Kang J.G., Sung H.J., Amar M.J., Pryor M., Remaley A.T., Al-len M.D., Noguchi A.C., Springer D.A., Kwon J., Chen J., Park J.H., Wang P.Y., Hwang P.M. Low ambient oxygen prevents atherosclerosis. // J. Mol. Med. (Berl.). 2016; 94 (3): 277–286. //doi.org/ 10.1007/s00109-016-1386-3.

124. Katherine C Clement, Tracy L Thurman, Shirley J Holt, Amy E Gibbs, Mark J Heulitt Validation of volume delivery with the use of heliox in mechanical ventilation. //J Pediatr Intensive Care, 2013 Mar;2(1):39-44, //10.3233/PIC-13047.

125. Khokha R, Murthy A, Weiss A. Metalloproteinases and their natural inhibitors in infl ammation and immunity. // Nat Rev Immunol. 2013;13(9):649-665. //doi.org/10.1038/nri3499

126. Khanlou H, Eiger G Safety and efficacy of heliox as a treatment for upper airway obstruction due to radiation-induced laryngeal dysfunction //Heart Lung, Mar-Apr 2001;30(2):146-7. //10.1067/mhl.2001.112026.

127. Kim T, Chuchalin A, Martynov M, et al. Efficacy and safety of thermic helium-oxygen (t-He/O2) mixture in reducing hypoxemia in acute ischemic stroke Patients. // European Respiratory Journal. 2009;54(Suppl63) //10.1183/13993003.congress-2019.PA2284

128. Kneyber MC, van Heerde M, Twisk JW, Plötz FB, Markhors DG. Heliox reduces respiratory system resistance in respiratory syncytial virus induced respiratory failure. // Crit Care. 2009;13(3): R71. //doi.org/10.1186/cc7880

129. Lance B Becker, New concepts in reactive oxygen species and cardiovascular reperfusion physiology. // Cardiovasc Res, 2004 Feb 15;61(3):461-70. https://doi: 10.1016/j.cardiores.2003.10.025.

130. Li M, Yiu Y, Merrill T, Yildiz V, deSilva B, Matrka L. Risk Factors for Posttracheostomy Tracheal Stenosis. // Otolaryngol Head Neck Surg. 2018;159(4):698-704. //doi.org/10.1177/0194599818794456

131. Lin N., Simon M.C. Hypoxia-inducible factors: key regulators of myeloid cells during inflammation. // J. Clin. Invest. 2016; 126 (10): 3661-3671. //doi.org/10.1172/JCI84426.

132. Lukyanova L D, Germanova E L, Kopaladze R A, Development of resistance of an organism under various conditions of hypoxic preconditioning: role of the hypoxic period and reoxygenation. // Bull Exp Biol Med, 2009, April;147(4):400-4. //doi: 10.1007/s10517-009-0529-8.

133. Marie D Frazier, Ira M Cheifetz, The role of heliox in paediatric respiratory diseas. //Paediatr Respir Rev, 2010 Mar;11(1):46-53; quiz 53. //doi: 10.1016/j.prrv.2009.10.008.

134. Matthias Schäfer, Sabine Werner, Oxidative stress in normal and impaired wound repair. //Pharmacol Res, 2008 August; 58(2):165-71. //doi: 10.1016/j.phrs.2008.06.004.

135. Mursalin M Anis, Zhigen Zhao,Jasvir Khurana,Evgeny Krynetskiy, Ahmed M S Soliman Translational genomics of acquired laryngotracheal stenosis. // Laryngoscope, 2014 May;124(5): E175-9. //doi.org/10.1002/lary.24382

136. Nawab K., Nishimura T., Onishi K. et al. Changes in plasma levels of B-type natriuretic peptide with acute exacerbations of chronic obstructive pulmonary disease. // Int J Chron Obstruct Pulmon Dis. 2014; 9:155–162. //doi.org/10.2147/COPD. S55143.

137. O'Driscoll, B. Emergency Oxygen Guideline Development Group. BTS guideline for oxygen use in adults in healthcare and emergency settings / B. O'Driscoll, L. Howard, J. Earis [et al.] // BTS Emergency Oxygen Guideline. – 2015

138. Pan Fracica J, Knapp M J, Piantadosi C A, Takeda K, Fulkerson W J, Coleman R E, Wolfe W G, Crapo J D, Responses of baboons to prolonged hyperoxia: physiology and qualitative pathology. // J Appl Physiol (1985) 1991 Dec;71(6):2352-62. //doi:10.1152/jappl.1991.71.6.2352.

139. Pakyari M, Farrokhi A, Maharlooei MK, Ghahary A. Critical Role of Transforming Growth Factor Beta in Different Phases of Wound Healing. // Adv Wound Care (New Rochelle). 2013;2(5):215-224. //doi.org/10.1089/wound.2012.0406

140. Piazza C, Filauro M, Dikkers FG, Reza Nouraei SA, Sandu K, Sittel C, Amin MR, Campos G, Eckel HE, Peretti G. Long-term intubation and high rate of tracheostomy in COVID-19 patients might determine an unprecedented increase of airway stenoses: a call to action from the European Laryngological Society. // Eur Arch Otorhinolaryngol. 2021; 278:1-7. //doi.org/10.1007/s00405-020-06112-6

141. Richard Beasley, Jimmy Chien, James Douglas, Leonie Eastlake, Claude Farah, Gregory King, Rosemary Moore, Janine Pilcher, Michael Richards, Sheree Smith, Haydn Walters, Target oxygen saturation range: 92-96% Versus 94-98. // Respirology, 2017 Jan;22(1):200-202. //doi.org/10.1111/resp.12879

142. Robin J Ruthenborg, Jae-Jun Ban, Anum Wazir, Norihiko Takeda, Jung-Whan Kim, Regulation of wound healing and fibrosis by hypoxia and hypoxia-inducible factor-1. // Mol Cells. 2014 September;37(9):637-43. //doi.org/10.14348/molcells.2014.0150

143. Rosow DE, Barbarite E. Review of adult laryngotracheal stenosis: pathogenesis, management, and outcomes. // Curr Opin Otolaryngol Head Neck Surg. 2016;24(6):489-493. //doi.org/10.1097/MOO.0000000000000305

144. Rubén García-Martín, Vasileia I Alexaki, Nan Qin, María F Rubín de Celis, Matina Economopoulou, Athanasios Ziogas, Bettina Gercken, Klara Kotlabova, Julia Phieler, Monika Ehrhart-Bornstein, Adipocyte-Specific Hypoxia-Inducible Factor 2α Deficiency Exacerbates Obesity-Induced Brown Adipose Tissue Dysfunction and Metabolic Dysregulation. // Mol Cell Biology.,2015 November 16;36(3):376-93. //doi: 10.1128/MCB.00430-15

145. Seliem W, Sultan AM. Heliox delivered by high flow nasal cannula improves oxygenation in infants with respiratory syncytial virus acute bronchiolitis. // J Pediatr (Rio J). 2018;94(1):56-61. //doi.org/10.1016/j.jped.2017.04.004

146. Siciliani A, Redino EA, Ibrahim M. State of the art in tracheal surgery: a brief literature review. // Multidisciplinary Respiratory Medicine. 2018; 13:34. //doi.org/10.1186/s40248-018-0147-2

147. Singh M., Thomas P., Shukla D. et al. Effect of Subchronic Hypobaric Hypoxia on Oxidative Stress in Rat Heart / // Appl. Biochem. Biotechnol. 2013. Vol. 169. P. 2405–2419.

148. Sjöberg F, M Singer M, The medical use of oxygen: a time for critical reappraisal. // J Intern Med, 2013 Dec;274(6):505-28. //doi: 10.1111/joim.12139

149. Smith S W, Reuben A, Harris A, Heliox for asthma in the emergency department: a review of the literature. // Emerg Med J. 2004 March; 21(2): 131–135. //doi:10.1136/emj.2002.003483

150. Szczapa T, Gadzinowski J, Moczko J, Merritt TA: Heliox for mechanically ventilated newborns with bronchopulmonary dysplasia. // Arch Dis Child Fetal Neonatal Ed 2014;99: F128-F133.

151. Takeshita S, Zheng LP, Brogi E, et al: Therapeutic angiogenesis. A single intraarterial bolus of vascular endothelial growth factor augments

revascularization in a rabbit ischemic hind limb model. // J Clin Invest 1994; 93: 662-670.

152. Tod Brindle, Pete Farmer. Undisturbed wound healing: a narrative review of the literature and clinical considerations Wounds International,3 June 2019. 40-48.

153. Waring, W. S. Cardiovascular effects of acute oxygen administration in healthy adults / W. S. Waring, A. J. Thomson, S. H. Adwani [et al.] // Journal of Cardiovascular Pharmacology. - 2003. - Aug. - Vol. 42, № 2. - P. 245-250.

154. Weber NC, Preckel B. Gaseous mediators: an updated review on the effects of helium beyond blowing up balloons. // Intensive Care Med Exp. 2019;7(1):73. //doi.org/10.1186/s40635-019-0288-4

155. Xue M, Jackson CJ. Extracellular Matrix Reorganization During Wound Healing and Its Impact on Abnormal Scarring. // Adv Wound Care (New Rochelle). 2015;4(3):119-136. //doi.org/10.1089/wound.2013.0485

156. Yildirim C., Vogel D.Y., Hollander M.R., Baggen J.M., Fontijn R.D., Nieuwenhuis S., Haverkamp A., de Vries M.R., Quax P.H., Garcia-Vallejo J.J., van der Laan A.M., Dijkstra C.D., van der Pouw Kraan T.C., van Royen N., Horrevoets A.J. Galectin-2 induces a proinflammatory, anti-arteriogenic phenotype in monocytes and macrophages. // PLoS One. 2015; 10 (4).

157. Yilmaz, S. The effectiveness of heliox in acute respiratory distress syndrome // Annals of Thoracic Medicine. - 2013. -Vol. 8, № 1. - P. 46-52

158. Zerina Lokmic, Ian A Darby, Erik W Thompson, Geraldine M Mitchell, Time course analysis of hypoxia, granulation tissue and blood vessel growth, and remodeling in healing rat cutaneous incisional primary intention wounds. // Wound Repair Regen, May-Jun 2006;14(3):277-88. //doi: 10.1111/j.1743-6109.2006.00122. x.

159. Zhou K, Ma Y, Brogan MS. Chronic and non-healing wounds: The story of vascular endothelial growth factor. // Med Hypotheses. 2015;85(4):399-404. //doi.org/10.1016/j.mehy.2015.06.017