На правах рукописи

Пронина Наталия Александровна

Скрининг и лечение патологии гортани, ассоциированной с гастроэзофагеальной рефлюксной болезнью

3.1.3 – Оториноларингология

Автореферат

диссертации на соискание ученой степени

кандидата медицинских наук

Москва – 2023

Работа выполнена в научно-исследовательском отделе микрохирургии гортани и фониатрии ГБУЗ «Научно-исследовательский клинический институт оториноларингологии им. Л.И. Свержевского» ДЗМ.

Научный руководитель:

Романенко Светлана Георгиевна - к.м.н., руководитель научно-исследовательского отдела микрохирургии гортани и фониатрии ГБУЗ «Научно-исследовательский клинический институт оториноларингологии им. Л.И.Свержевского»ДЗМ.

Официальные оппоненты:

Ким Ирина Анатольевна – д.м.н., начальник управления науки и образования ФГБУ «Национальный медицинский исследовательский центр оториноларингологии ФМБА России».

Мирошниченко Нина Александровна – д.м.н., профессор кафедры оториноларингологии факультета последипломного образования ГБОУ ВПО «Московский государственный медико-стоматологический университет имени А.И. Евдокимова» МЗ РФ.

Ведущая организация: ФГАОУ ВО «Российский университет дружбы народов»

Защита диссертации состоится « » 2023г. в часов на заседании Диссертационного совета Д 72.1.012.01 при ГБУЗ «Научно-исследовательский клинический институт оториноларингологии им. Л.И.Свержевского» Департамента здравоохранения города Москвы, по адресу: 117152, Москва, Загородное шоссе, д.18А, стр.2

С диссертацией можно ознакомиться в библиотеке ГБУЗ «Научно-исследовательский клинический институт оториноларингологии им. Л.И.Свержевского» ДЗМ или на сайте www.nikio.ru.

Автореферат разослан « » 2023 г.

Ученый секретарь Диссертационного совета
кандидат медицинских наук Ю.В. Лучшева

ОБЩАЯ ХАРАКТЕРИСТИКА РАБОТЫ

Актуальность.

Гастроэзофагеальная рефлюксная болезнь (ГЭРБ) - одно из самых распространенных хронических заболеваний желудочно-кишечного тракта, поэтому XXI век был объявлен гастроэнтерологами веком этой болезни. Многими авторами отмечается увеличение заболеваемости и осложнений ГЭРБ (Старостин Б.Д., 2019, GERD. WGO Global Guidelines, 2015). На протяжении последних десятилетий ГЭРБ диагностируется у 40% взрослого населения, и данная цифра не имеет тенденции к снижению (Евсютина Ю.В., 2017, Ciorba A et al., 2015). Эта патология характеризуется типичными пищеводными симптомами и нетипичными супраэзофагеальными (внепищеводными) проявлениями, или масками, затрудняющими диагностику, приводящими к ошибкам в терапии или выявлению болезни на поздней стадии. Выделяют эрозивную и неэрозивную, или эндоскопически негативную, форму ГЭРБ (НЭРБ) (Сосина С.С. и др, 2019, Wang YJ et al, 2020).

Из внепищеводных симптомов ГЭРБ чаще всего встречаются симптомы поражения ЛОР-органов. При этом жалобы пациентов во многих случаях связаны с особой формой ГЭРБ – ларингофарингеальным рефлюксом (ЛФР), который обусловлен тесной взаимосвязью верхнего анатомического сужения пищевода и гортани и повреждающим воздействием кислого рефлюктата на слизистую оболочку последней. ГЭРБ и ЛФР считаются одними из этиологических факторов хронической патологии гортани и ее малигнизации, в том числе, хронического гиперпластического ларингита, полипов голосовых складок, подскладочного стеноза гортани, стриктур, ларингоспазма, контактных язв, гранулем и рака гортани (Zhao Y et al, 2018, Gelardi M. Ciprandi G., 2018, Obid R et al, 2019, Wael Abdo Hassan, 2020).

Хронический гиперпластический ларингит и другие предраковые заболевания гортани, по данным различных авторов, составляют около 34 % от всей патологии гортани. Пик заболеваемости отмечается у лиц наиболее трудоспособного возраста, в среднем - 45 лет (Дайхес Н.А и др., 2014) При этом частота малигнизации гиперпластического ларингита составляет до 30%, пахидермии гортани – от 2 до 37%, лейкоплакии – от 8 до 53% (Нажмудинов И.И. и др., 2017, Ishwar Singh et al, 2014).

Существует проблема своевременной диагностики заболеваний гортани, ассоциированных с ГЭРБ. Предраковые заболевания этой области длительно могут протекать бессимптомно или провоцировать неспецифические жалобы (першение в горле, покашливание или дискомфорт). В начальных стадиях рефлюкс-ларингитов изменения происходят в заднем отделе гортани, эпителий голосовых складок в воспалительный процесс не вовлекается и охриплость не появляется, пациент может длительно не обращаться к оториноларингологу. В связи с этим, ранняя диагностика данной группы заболеваний является приоритетной задачей ларингологии. Несмотря на распространение эндоскопических методов обследования, в настоящее время большинство случаев рака гортани диагностируется только на 3-4 стадии (Гуров А.В. и др., 2019, Obid R. et al., 2019).

Значение рефлюкса в патогенезе патологии гортани изучено достаточно хорошо (Спасова Т.Е и др, 2017, Kobayashi R et al, 2017, Kowalik K et al, 2017, Gelardi M. et al, 2018). Однако отсутствуют сведения о распространенности хронических заболеваний гортани у пациентов с диагностированной ГЭРБ.

Вопрос о способах лечения патологии гортани, ассоциированной с ГЭРБ, на сегодняшний день также остается дискутабельным. Основным принципом лечения пищеводных и супраэзофагеальных проявлений ГЭРБ, и, в частности,

ЛФР, считается антирефлюксная терапия, в первую очередь, применение ингибиторов протонной помпы (ИПП). Многие исследователи подчеркивают, что такая терапия ЛФР должна быть более агрессивной и более длительной, чем лечение ГЭРБ с типичным симптомокомплексом (Маев И.В. и др., 2019).

В литературе большое внимание уделяется клинической эффективности антирефлюксной терапии ГЭРБ-ассоциированной патологии гортани (Bhargava A et al, 2019, Kuo Chin-Lung, 2019), но отсутствуют сведения о применении других методов лечения. Для повышения эффективности лечения острой и хронической воспалительной патологии гортани российские авторы предлагают использовать местную противовоспалительную ингаляционную терапию (Крюков А.И. и др., 2013). Ингаляции через небулайзер, в частности с щелочной минеральной водой, у пациентов с рефлюкс-ассоциированной патологией гортани устраняют сухость слизистой оболочки гортани, уменьшают кашлевое раздражение, «смывают» компоненты рефлюктата, очищают слизистую оболочку гортани, способствуя нормализации функции мерцательного эпителия. Противовоспалительная терапия позволяет уменьшить воспалительные изменения слизистой оболочки в заднем отделе гортани. (Кунельская Н.Л. и др., 2011). В связи с вышесказанным, актуальными на сегодняшний день являются следующие задачи и цели.

Цель исследования: повышение эффективности диагностики и лечения предраковых заболеваний гортани, ассоциированных с гастроэзофагеальной рефлюксной болезнью.

Задачи исследования:

1. Изучить распространенность патологии гортани у больных гастроэзофагеальной рефлюксной болезнью.

2. Определить необходимый комплекс исследований для выявления патологии гортани на ранних стадиях у пациентов с гастроэзофагеальной рефлюксной болезнью.
3. Изучить зависимость патологии гортани от характера течения и формы гастроэзофагеальной рефлюксной болезни.
4. Разработать и научно обосновать рациональные рекомендации по устранению факторов риска, профилактике и лечению хронических заболеваний гортани у пациентов с гастроэзофагеальной рефлюксной болезнью.
5. Определить показания и клиническую эффективность ингаляционной противовоспалительной терапии рефлюкс - ассоциированной патологии гортани.

Научная новизна

Определена распространенность патологии гортани у пациентов с гастроэзофагеальной рефлюксной болезнью. Впервые разработана тактика скринингового обследования пациентов с гастроэзофагеальной рефлюксной болезнью для выявления патологии гортани на ранних стадиях ее развития и доказана ее эффективность. Впервые проведена сравнительная оценка клинической эффективности комплексного лечения (противовоспалительной терапии в сочетании с антирефлюксной терапией) и изолированной антирефлюксной терапии патологии гортани, ассоциированной с гастроэзофагеальной рефлюксной болезнью. Определены показания к назначению противовоспалительной ингаляционной терапии хронических заболеваний гортани, ассоциированных с гастроэзофагеальной рефлюксной болезнью.

Практическая значимость

Разработанный лечебно-диагностический алгоритм при рефлюкс-ассоциированных заболеваниях гортани позволяет выявлять патологию гортани на фоне гастроэзофагеальной рефлюксной болезни и эффективно ее лечить, может быть использован врачами оториноларингологами и гастроэнтерологами в амбулаторных и стационарных условиях.

Внедрение результатов исследования в практику

Разработанные рекомендации внедрены в практику работы оториноларингологических отделений НИКИО им. Л.И.Свержевского ДЗМ, ФГБУ "Поликлиника № 2" Управления делами Президента РФ, ГКБ № 52. Результаты исследования включены в учебную программу ГБУЗ НИКИО им. Л.И.Свержевского ДЗМ при проведении практических занятий и чтении лекций ординаторам, аспирантам и ЛОР-врачам.

Основные положения, выносимые на защиту

1. Распространенность патологии гортани у пациентов с гастроэзофагеальной рефлюксной болезнью составляет 68%, при этом самой частой рефлюкс-ассоциированной патологией гортани является пахидермия межчерпаловидной области, предраковые образования гортани (гранулемы и лейкоплакия) встречаются у 5% пациентов.
2. Скрининговая эндоларингоскопия у пациентов с гастроэзофагеальной рефлюксной болезнью позволяет диагностировать рефлюкс-ассоциированную патологию гортани на ранней стадии.
3. Эффективным лечением рефлюкс-ассоциированной патологии гортани является антирефлюксная и ингаляционная противовоспалительная

терапия, показаниями к которой являются соответствующие жалобы (охриплость, сухость, першение, ком в горле, хронический кашель) и эндоларингоскопические признаки воспалительного процесса в заднем отделе гортани (пахидермия межчерпаловидной области 2 и 3 типа и обострение хронического ларингита).

Апробация работы

Материалы диссертации доложены на: Научно-практической конференции «Амбулаторная медицина XXI века» (Санкт-Петербург, 2013); симпозиуме «Современные методы лечения гастроэнтерологических заболеваний» XX Российского национального конгресса «Человек и лекарство» (Москва, 2013); V Юбилейном Всероссийском форуме оториноларингологов с международным участием "Междисциплинарный подход к лечению заболеваний головы и шеи" (Москва, 2019); Московской научно-практической конференции «Оториноларингология: традиции и современность» (Москва, 2020); IX съезде оториноларингологов Республики Беларусь (Минск, 2021).

Апробация диссертации состоялась на заседании научно-практической конференции ГБУЗ "НИКИО им. Л. И. Свержевского" ДЗМ «4» марта 2022 г., протокол заседания № 4.

Личное участие автора

Автор лично участвовал в реализации всех этапов научно-исследовательской работы. Самостоятельно проводил обследование и лечение пациентов. Автором диссертации обоснованы цель, задачи и методология исследования, сформулированы выводы и положения, выносимые на защиту, подготовлены рекомендации. Автором лично проведен литературный поиск, проведен весь объем исследований, сформулирован лечебно-диагностический

алгоритм и написаны все главы диссертации. Автор провел статистическую обработку полученных результатов, оформил полученные результаты в самостоятельный законченный научный труд.

Публикации

По теме диссертации опубликовано 8 печатных работ, из них 2 – в центральной печати.

Объем и структура работы

Диссертация изложена на 135 страницах печатного текста, состоит из введения, обзора литературы, трех глав собственных исследований, заключения, выводов, практических рекомендаций, приложения и списка литературы, включающего 86 отечественных и 116 зарубежных авторов. Работа иллюстрирована 30 рисунками и 11 таблицами.

Содержание работы

Материалы и методы исследования

Работа выполнена на базе оториноларингологического отделения ФГБУ "Поликлиника № 2" УДП РФ. В исследование включен 171 пациент (89, 52% мужчин, 82, 48% женщины) с диагностированной гастроэнтерологами ГЭРБ. Средний возраст пациентов составил 58+/-7 лет. Длительность заболевания ГЭРБ составила от 1 года до 5 лет (3+/-2 лет). Пациентов с НЭРБ было 39 человек (23%), эрозивная форма рефлюксной болезни, дистальный эрозивный рефлюкс-эзофагит, - 132 (77%). Грыжа пищеводного отверстия диафрагмы (ГПОД) отмечалась у 86 больных (50%), пищевод Барретта - у 15 пациентов.

Критериями включения: пациенты с диагностированной врачом-гастроэнтерологом ГЭРБ по результатам эзофагогастродуоденоскопии (ЭГДС)

и/или pH-метрии, импедансометрии, согласие на участие в обследовании и проведении терапии выявленной патологии гортани и желудка.

Критерии исключения: отказ пациентов от обследования и лечения, онкологические заболевания ЛОР-органов и/или желудочно-кишечного тракта в анамнезе, острые респираторные вирусные заболевания, ранее диагностированные заболевания гортани, беременность и период лактации.

Методы обследования

Обследование больных включало сбор жалоб и анамнеза, стандартный ЛОР-осмотр, анкетирование, оценку клинико-функционального состояния гортани, включающую непрямую микроларингоскопию, видеоэндоларингоскопию, исследование акустических параметров голоса.

Контрольная группа составляла 50 человек. Диагноз ГЭРБ у этой группы пациентов был исключен, жалобы они не предъявляли.

На каждого пациента заполняли карту наблюдения, которая включала следующие параметры: Ф.И.О. пациента, год рождения, пол, номер амбулаторной карты, основной и сопутствующий диагнозы, результаты оценки по опроснику «Индекс рефлюксных симптомов», аллергоанамнез, описание результатов видеоэндоларингоскопии и непрямой микроларингоскопии в динамике, результаты ЭГДС в динамике, проведенные лечебные мероприятия.

Жалобы пациентов оценивали по **Опроснику «Индекс рефлюксных симптомов»**. Эта шкала была предложена в 2002 году PC Belafsky, GN Postma и JA Koufman для диагностики ларингофарингеального рефлюкса и оценки эффективности применения ИПП. Она состоит из 9 вопросов и включает динамическую оценку по ряду показателей. Каждый симптом оценивается в течение последнего месяца в баллах от 0 до 5, где 0 баллов - жалобы

отсутствуют, а 5 баллов – жалобы резко выражены. Количество баллов более 13 коррелирует с положительным результатом pH-мониторинга.

Непрямую микроларингоскопию проводили с использованием микроскопа ATMOS S61 Servant (Германия) с фокусным расстоянием 300-400 мм и возможностью увеличения от 2 до 24 раз. Оценку состояния гортани и выраженности воспалительных явлений проводили с помощью визуально-аналоговой шкалы (ВАШ) в баллах от 0 до 5 по следующим критериям: гиперемия, отек слизистой оболочки, наличие гиперплазии/гипертрофии слизистой оболочки, состояние слизистой оболочки межчерпаловидной области, наличие патологического отделяемого на слизистой оболочке гортани.

Видеоларингоскопию проводили жестким ларингоскопом ATMOS S61 Servant, 90^0, диаметром 10 мм, общая длина 195 мм, рабочая длина 174 мм, с высокомощным световодом, диаметром 4,8 мм, длиной 1800 мм. Изображение выводили на монитор 19” TFT с записью камерой ATMOS Cam 21/31 DV (1/3 CCD, разрешение 752 (H)x(582(V) пикселей, динамик 48 дБ, минимальное освещение 0,25 люкс, с режимами одного снимка и четырех снимков для видеоархивации. Изменения оценивали по ВАШ, в баллах от 0 до 5, где 0 баллов – отсутствие изменений слизистой оболочки, 5 – баллов максимально выраженные изменения.

Акустический анализ голоса состоял из оценки степени охриплости по шкале Yanagihara.

Осмотр пациентов (включая видеоларингоскопию, анкетирование) проводили до лечения и в динамике (2, 4 неделя, 2 месяца, 6 месяцев).

Клинико-статистическую обработку полученных данных проводили на персональном компьютере с помощью программ Microsoft Office Excel 2007. Статистически значимыми считали различия при вероятности отклонений <5%

($p<0,05$). Определяли средние значения показателей по группам и их стандартные отклонения.

Результаты и обсуждение

Характеристика рефлюкс-ассоциированной патологии гортани

Ларингоскопически нормальное клинико-функциональное состояние гортани определено у 55 пациентов с ГЭРБ (32%). Патология гортани диагностирована у 116 пациентов с ГЭРБ (68%). Самой частой выявленной патологией была пахидермия межчерпаловидной области – 110 человек (64%). Отмечались ларингоскопические признаки ГЭРБ-ассоциированного ларингита: воспалительные изменения в заднем отделе гортани, пастозность и гиперемия слизистой оболочки черпаловидных хрящей, утолщение и складчатость слизистой оболочки межчерпаловидной области, фибринозный налет в этой зоне. Признаки незначительного утолщения слизистой оболочки этой зоны отмечались у 40 человек (36%). Выраженная пастозность слизистой оболочки в области черпаловидных хрящей и межчерпаловидной области, пахидермия более 3-4 мм и складчатость диагностирована у 70 больных (63,6%). Такая патология требует активного наблюдения и дифференциальной диагностики с онкологией гортани. При этом следует помнить, что показания к проведению биопсии в этой зоне ограничены из-за опасности развития рубцовых процессов. Интенсивность жалоб пациентов на изжогу коррелировала с выраженностью воспалительных изменений в заднем отделе гортани. Также у пациентов диагностированы другие предраковые новообразования гортани: гранулема гортани в типичном месте у 7 больных (справа – у 3, слева – у 4), лейкоплакия голосовых складок – у 2 пациентов. В одном случае диагностированы два образования гортани - гранулема голосового отростка слева и ангиоматозный полип правой голосовой складки. Доброкачественные образования гортани

определили у 9 пациентов: киста - у 6, полипы - у 3. У двух пациентов, оба – курильщики, диагностирован хронический отечно-полипозный ларингит. Диагностированные новообразования гортани всегда сочетались с пахидермией межчерпаловидной области различной степени выраженности.

В контрольной группе по результатам ларингоскопии патология гортани выявлена в 18% случаев (9 пациентов): хронический катаральный ларингит курильщика - у 8, хронический отечно-полипозный ларингит (Отек Рейнке) - у 1 больного.

Пахидермия гортани была представлена утолщением слизистой оболочки гортани, складчатостью и гипертрофией слизистой оболочки межчерпаловидной области, чаще серо-розового цвета, от минимальной до резко выраженной, выступающей в просвет гортани (Рис.1-2). Слизистая оболочка черпаловидных хрящей была гиперемирована, пастозная.

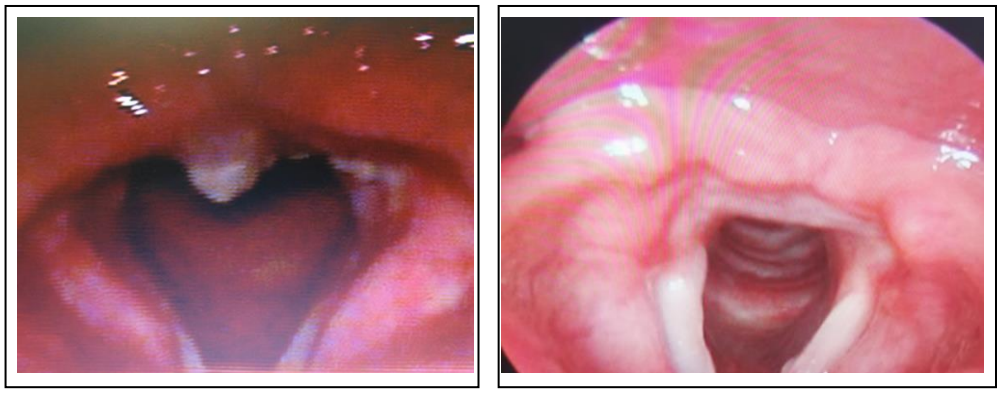

Рис.1-2. пахидермия межчерпаловидной области

В соответствии с выраженностью изменений в заднем отделе гортани были выделены 3 типа пахидермии (рис.3-5): 1 тип – пахидермия не выходила за пределы середины черпаловидного хряща, менее 3 мм без признаков перифокального воспаления; 2 тип – пахидермия 4 мм и более, выходящая за пределы середины черпаловидного хряща с распространением на всю

межчерпаловидную область часто в сочетании с гиперкератозом или дисплазией эпителия (по Иванченко Г.Ф); 3 тип пахидермии – пахидермия большого размера, 4 мм и более, в сочетании с выраженным перифокальным воспалением, усилением сосудистого рисунка, отеком окружающей слизистой оболочки, налетами, скоплением слизи, без признаков поражения собственно голосовых складок (Дайхес Н.А. и соавтор., 2015).

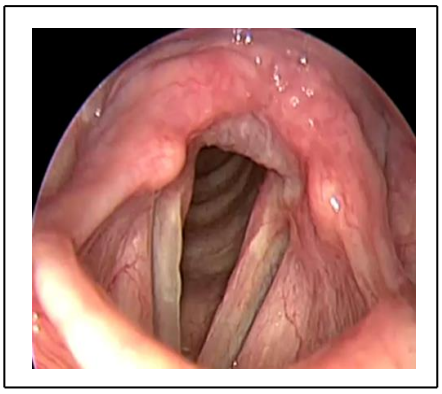

Рис.3 Пахидермия 1 тип



Рис.4 Пахидермия 2 тип, хронический отечно-полипозный ларингит



Рис.5 Пахидермия 3 тип

Лейкоплакия гортани была обнаружена у 2 пациентов (1,2%). Оба пациента мужчины, 48 и 53 лет, оба - курильщики (Рис.6). Было проведено хирургическое лечение, оба пациента находятся под динамическим наблюдением оториноларинголога. При ЭГДС у обоих пациентов диагностирована эрозивная форма ГЭРБ, дистальный эрозивный рефлюкс-эзофагит и грыжа пищеводного отверстия диафрагмы. Пациенты получают антирефлюксную терапию и наблюдаются гастроэнтерологом. За время наблюдения рецидива лейкоплакии гортани не выявлено.

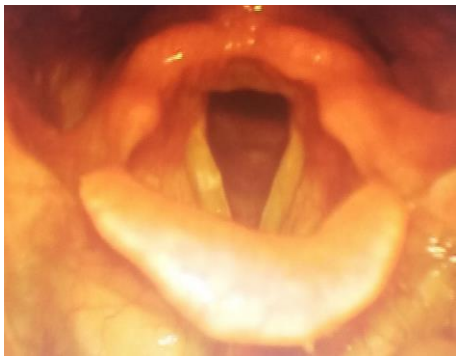

Рис. 6 Лейкоплакия правой голосовой складки

Гранулема гортани. Из 171 обследованного у 7 (4%) диагностирована гранулема гортани. У всех пациентов этой группы отсутствовала ятрогенная травма гортани и асимметрия хрящей гортани, они не использовали твердую атаку при разговоре. Все гранулемы располагались в типичном месте в области черпаловидного хряща. Гранулема всегда сочеталась с пахидермией межчерпаловидной области (Рис.7). Средний возраст пациентов -56+/-2 лет (4

мужчины и 3 женщины). У 3 пациентов диагностирован рефлюкс – эзофагит, один пациент наблюдался с пищеводом Барретта, у 4 пациентов диагностирована НЭРБ.



Рис. 7 Гранулема гортани слева и пахидермия межчерпаловидной области

Киста гортани выявлена у 6 (3,5%) пациентов (3 - мужчины и 3 - женщины), средний возраст 62+/-5 лет. У трех пациентов диагностирована НЭРБ, у 3 - эрозивная форма ГЭРБ, у 1 - пищевод Барретта. Киста располагалась в области валлекул, на надгортаннике и черпалонадгортанных складках: в 4 случаях - справа и в 2 - слева. Все кисты по размеру были не более 0,5 см. В современных публикациях обращается внимание на наличие так называемой «кислотной дорожки» на стороне, соответствующей привычной позе сна пациента, которая подтверждает роль гастроэзофагеального рефлюкса в развитии патологии гортани (Олейник Е. П. и соавт., 2010). При опросе наших пациентов выявлялось соответствие стороны, где расположена киста, и стороны привычной позы сна человека. У одного пациента мы наблюдали несколько кист, расположенных по одной линии, «дорожкой» (рис.8). Одна, самая крупная, располагалась на правой черпалонадгортанной складке, размерами 0,4*0,4 см, с желтоватым содержимым, вторая, поменьше, рядом на корне

языка, а третья, самая маленькая, на небной миндалине в нижнем полюсе справа. Спит этот пациент, со слов, на правом боку.

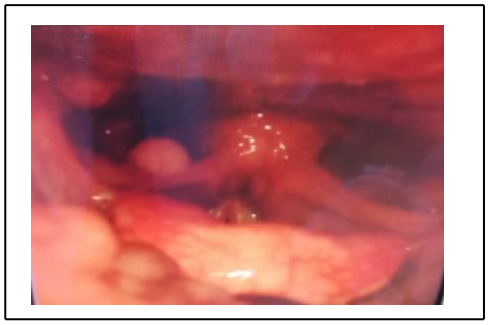

Рис.8 Кисты гортани, расположенные с правой стороны «дорожкой»

Соответствие патологии гортани и формы ГЭРБ

У пациентов с НЭРБ патология гортани выявлялась в 74%, у пациентов с эрозивной формой ГЭРБ - в 60%. Из 39 пациентов с НЭРБ у 10 человек (26%) визуализировалась нормальная эндоларингоскопическая картина, у 29 (74%) – патология гортани. Из 15 пациентов с пищеводом Барретта нормальная эндоларингоскопическая картина визуализировалась у 5 человек (33%), пахидермия не более 1-2 мм - у 7 пациентов, также диагностирована гранулема, киста гортани, у 2 пациентов – 2 тип пахидермии. ГПОД диагностирована у 86 человек, из них патология гортани выявлена у 57 пациентов (66%).

Табл.1 Сравнительный анализ выраженности воспалительных изменений в гортани и тяжести патологии пищевода (n=171)

Патология пищевода	Количество больных	Нормальная эндоларингоскопия	Патология гортани
ГЭРБ, эрозивная форма	132	53 (40%)	79 (60%)
НЭРБ	39	10 (26%)	29 (74%)
ГПОД	86	29 (34%)	57 (66%)
Пищевод Барретта	15	5 (33%)	10 (67%)

Табл.2 Соответствие патологии гортани и формы гастроэзофагеальной рефлюксной болезни

патология гортани/патология пищевода	Количество пациентов	ГЭРБ	НЭРБ	ГПОД
киста	6	3	3	3
гранулема	7	3	4	3
лейкоплакия	2	2	0	2
пахидермия 1 тип	40	36	4	6
пахидермия 2 тип	40	34	6	16
пахидермия 3 тип	30	20	10	27

Таким образом, тяжесть воспалительных изменений в гортани не соответствует тяжести патологии пищевода и желудка. У пациентов с пищеводом Барретта воспалительные изменения в заднем отделе гортани были менее выраженными, что, мы считаем, связано с тем, что эти пациенты получают антирефлюксные препараты в большей дозировке и более длительными курсами, чем пациенты с НЭРБ. У пациентов с НЭРБ был выше процент выявленной патологии гортани. Эти пациенты реже обращаются к гастроэнтерологу, не имеют эрозивного повреждения слизистой оболочки пищевода, реже получают кислотосупрессивную терапию.

«Индекс рефлюксных симптомов»

На первичном приеме пациенты жалобы активно не предъявляли. Всем пациентам было предложено заполнить опросник RSI «Индекс рефлюксных симптомов». Выяснилось, что на самом деле субъективно пациенты отмечают значительное количество неспецифических симптомов. 13 и более баллов по Шкале RSI было выявлено у 78 человек (46%). Самыми частыми жалобами пациентов были: першение в горле – 74%, скопление слизи в носоглотке или стекание слизи по задней стенке глотки, постназальный синдром – 67%, хронический кашель – 65%. Охриплость отмечали 56% пациентов (95 человек).

Реже всего встречались жалобы на дисфагию, затруднение при глотании таблеток или пищи – 47 пациентов (27%). Изжогу периодически испытывал 121 пациент (71%).

Лечение патологии гортани, ассоциированной с ГЭРБ

Провели лечение 110 пациентов (58 мужчин и 62 женщины) в возрасте от 30 до 82 лет с различной ГЭРБ-ассоциированной патологией гортани. В соответствии с типом пахидермии было сформировано 3 группы пациентов, сопоставимых по возрасту и полу. 1 группа – 40 пациентов с пахидермией 1 типа. 2 группа – 40 пациентов с пахидермией 2 типа. 3 группа – 30 пациентов с пахидермией 3 типа. Все пациенты получали лечение по поводу ГЭРБ, назначенное гастроэнтерологом, в том числе ИПП и альгинаты, не менее 2 месяцев. Каждая группа была разделена случайным образом на 2 подгруппы А и В: пациенты, которые не получали противовоспалительной терапии и пациенты, которые получали противовоспалительную терапию, основу которой составили ингаляции.

Ингаляционная процедура в течение 10 дней представляла собой последовательное ингаляционное применение 2 раза в день следующих препаратов: Ацетилцистеин 300 мг/3 мл 10 минут при дыхании через рот (при наличии большого количества слизи и фибрина в задних отделах гортани), затем, через 20 минутный перерыв, антибактериальный препарат (бензилдиметиламмония хлорид 0,01% или гидроксиметилхиноксалиндиоксид) 3 мл в течение 10 минут 2 раза в день. При выраженной гиперемии и отеке слизистой оболочки задних отделов гортани через 20 минут применяли ингаляцию будесонида 0,25мг/мл 2,0 мл 2 раза в день по 10 минут 7-10 дней. Ингаляции с дегазированной щелочной минеральной водой («Ессентуки» № 4

или № 17 или «Славяновская», «Смирновская») назначали всем пациентам длительно (до 2 месяцев) от 2 до 4 раз в день по 5-10 минут.

Пациенты с полипами, кистой гортани и лейкоплакией были оперированы. Гранулему гортани удаляли через 2 месяца после начала терапии. Результаты терапии оценивали через 2, 4 недели, 2 месяца и полгода.

В результате лечения у больных *2 и 3 группы подгруппы В*, получавших противовоспалительную терапию (n=35), на 14 день отмечено улучшение эндоларингоскопической картины: уменьшение пастозности и гиперемии слизистой оболочки гортани, уменьшение количества слизи в задних отделах гортани (Диаграмма №1,2). У пациентов *1 группы подгрупп В и А* (1 тип пахидермии) после лечения не было отмечено значимой динамики эндоларингоскопической картины. У пациентов *2 и 3 группы подгруппы А* положительные изменения ларингоскопической картины были отмечены не ранее, чем через 2 месяца от начала приема ИПП. У пациентов *2 группы подгруппы В* эффективность противовоспалительной терапии составила 75%. (Диаграмма №2). Из 20 пациентов этой подгруппы после ингаляционной терапии у 4 пациентов пахидермия межчерпаловидной области исчезла, у 11 – визуализировался 1 тип пахидермии, у 5 пациентов (25%) – выраженной динамики не отмечено. У пациентов *3 группы подгруппы В* (3 тип пахидермии) – эффективность ингаляционного лечения составила 100 %. После ингаляционной терапии из 15 больных этой подгруппы у 8 пациентов был диагностирован 2 тип и у 7 больных - 1 тип пахидермии. Эффективность лечения пациентов из подгруппы А составила 45% при 2 типе пахидермии, 49% - при 3 типе пахидермии.

Диаграмма №1

Динамика ларингоскопической картины в баллах по ВАШ.

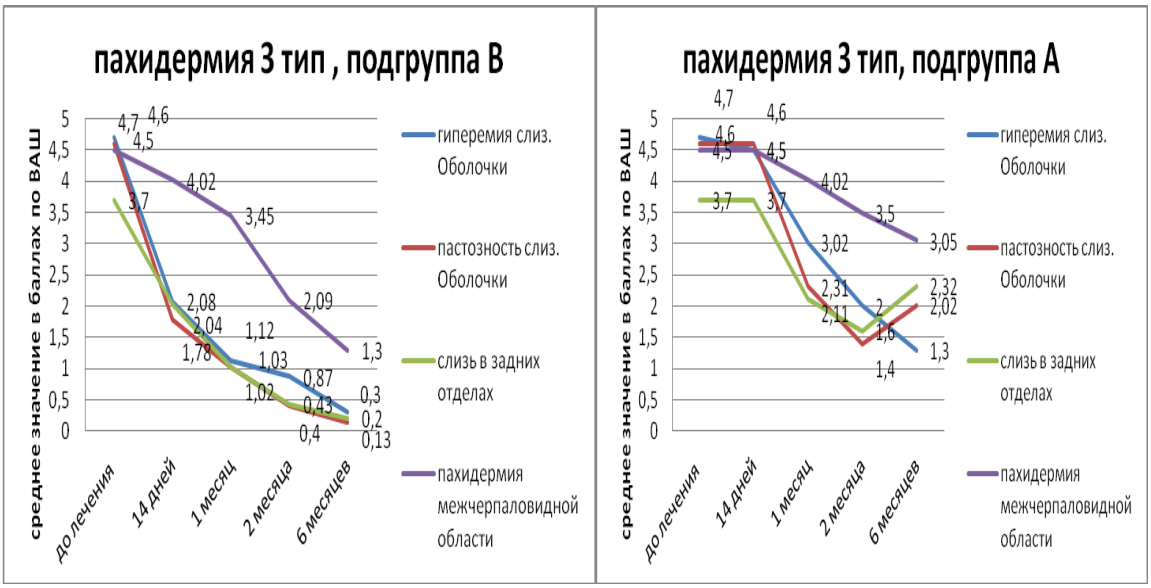

Диаграмма №2

Динамика ларингоскопической картины в баллах по ВАШ

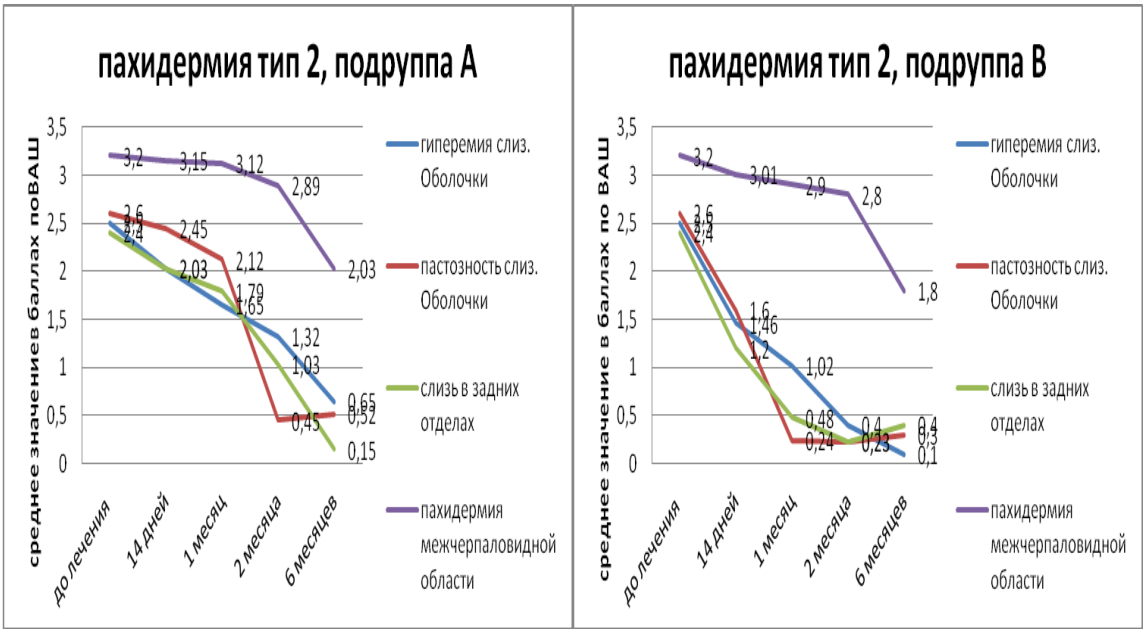

У 4 пациентов 2 группы подгруппы В комплексная терапия привела к полному исчезновению гранулем гортани без хирургического лечения (рис 9-10). Эти пациенты находятся под наблюдением оториноларинголога и

гастроэнтеролога, получают антирефлюксную терапию. В одном случае на фоне комплексной терапии произошло исчезновение гранулемы гортани справа. Но, несмотря на продолжение приема ИПП, при динамическом наблюдении через 2 месяца появилась гранулема с противоположной стороны.

Рис. 9-10 Ангиоматозный полип правой голосовой складки, пахидермия межчерпаловидной области, гранулема слева до и после лечения

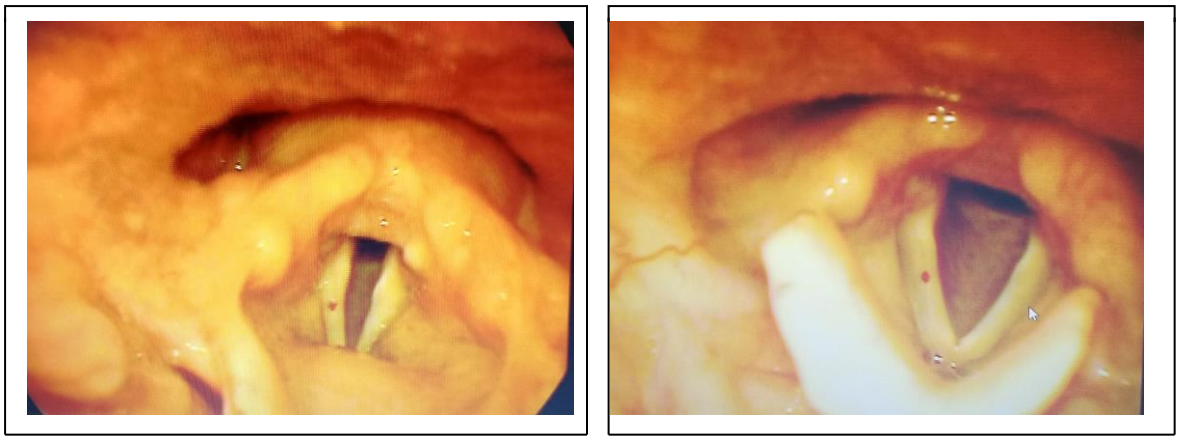

Субъективные жалобы пациентов (першение, сухость, ком в горле, скопление мокроты, хронический кашель) у пациентов подгруппы В, получавших противовоспалительные ингаляции, уменьшились на 14 день у всех больных (100%). Индекс рефлюксных симптомов через 2 недели в среднем составил 5 баллов у этой подгруппы пациентов.

Пациенты подгруппы А, которые получали только антирефлюксную терапию, через 2 недели приема отметили уменьшение изжоги (20 человек, 48%), остальные жалобы остались практически без динамики. Улучшение состояния в этой подгруппе было отмечено не ранее чем, через 2 месяца терапии.

Таким образом, скрининговая эндоларингоскопия пациентов, наблюдающихся у гастроэнтеролога по поводу ГЭРБ или при подозрении на нее, позволяет диагностировать и лечить предраковые заболевания гортани на ранних стадиях, помогает предотвратить малигнизацию хронических процессов в гортани и улучшить прогноз заболевания для больного.

ВЫВОДЫ

1. Распространенность патологии гортани у пациентов с ГЭРБ составляет 68%, при этом самой частой рефлюкс-ассоциированной патологией гортани является пахидермия межчерпаловидной области (64%). Предраковые образования гортани (гранулема и лейкоплакия) встречаются в 5%, доброкачественные новообразования гортани (полипы и киста) - в 5% случаев, всегда сочетаясь с пахидермией межчерпаловидной области.

2. Скрининговая эндоларингоскопия у пациентов с диагностированной ГЭРБ или подозрением на нее является эффективным методом ранней диагностики хронических воспалительных и предраковых процессов в гортани, ассоциированных с рефлюксом.

3. Форма рефлюксной болезни (эрозивная и неэрозивная) статистически значимо не влияет на частоту возникновения патологии гортани (60% и 74 % соответственно).

4. Проведение антирефлюксной терапии в комбинации с противовоспалительной ингаляционной терапией пациентам с патологией гортани, ассоциированной с ГЭРБ, является эффективным методом лечения в 95 % случаев.

5. Показаниями к назначению ингаляционной противовоспалительной терапии больным с ГЭРБ-ассоциированной патологией гортани являются соответствующие жалобы (охриплость, сухость, першение, ком в горле, хронический кашель) и наличие пахидермии межчерпаловидной области 2 и 3 типа.

ПРАКТИЧЕСКИЕ РЕКОМЕНДАЦИИ

1. Пациентам с диагностированной ГЭРБ или подозрением на нее необходимо в скрининговом порядке выполнять эндоларингоскопию для раннего выявления предраковых заболеваний гортани.

2. Пациентам с рефлюкс – ассоциированными заболеваниями гортани показана длительная антирефлюксная терапия в течение 4-6 месяцев, а при пахидермии 2 и 3 типа - также противовоспалительная ингаляционная терапия.

3. Основу противовоспалительной ингаляционной терапии должны составлять ингаляции через небулайзер с дегазированной щелочной минеральной водой («Ессентуки» № 4, «Славяновская», «Смирновская») длительно (до 2 месяцев) от 2 до 4 раз в день по 5-10 минут. При наличии большого количества слизи и фибрина в задних отделах гортани показаны ингаляции с ацетилцистеином 300 мг/3мл в течение 10 минут при дыхании через рот, затем после 20 минутного перерыва, антибактериального препарата 0,01% раствора бензилдиметиламмония хлорида 3 мл в течение 10 минут 2 раза в день 7-10 дней. При выраженной гиперемии и отеке слизистой оболочки задних отделов гортани, после 20 минутного перерыва, показана ингаляция будесонида 0,25мг/мл 2,0 мл 2 раза в день по 10 минут 7-10 дней.

4. При выявлении рефлюкс-ассоциированной патологии гортани больной должен находиться под динамическим наблюдением врача-оториноларинголога с проведением эндоларингоскопии раз в 6 месяцев.

Список печатных работ, опубликованных по теме диссертации:

1. Яровая Л.А., Пронина Н.А., Федорова Н.В. Некоторые факторы риска у пациентов с ларингофарингеальной патологией. Материалы XX Российского национального конгресса «Человек и лекарство». Москва. 2013; 180.

2. Пронина Н.А., Яровая Л.А., Бурдина Е.Г. Хроническая патология гортани и гастроэзофагеальная рефлюксная болезнь. Тезисы научно-практической конференции «Амбулаторная медицина XXI века». СПб. 2013;38-39.

3. Крюков А.И., Романенко С.Г., Яровая Л.А., Пронина Н.А. Скрининг предраковых заболеваний гортани у пациентов с гастроэзофагеальной рефлюксной болезнью. Вестник оториноларингологии. Приложение. Материалы XIII Российского конгресса оториноларингологов. Москва. 2019;6:87-88.

4. Кунельская Н.Л., Романенко С.Г., Яровая Л.А., Пронина Н.А. Роль неэрозивной гастроэзофагеальной рефлюксной болезни у больных с фаринголарингеальной патологией. Актуальные вопросы практической оториноларингологии. Сборник научных работ. Москва. 2018; 44.

5. Крюков А.И., Романенко С.Г., Павлихин О.Г., Яровая Л.А., Пронина Н.А. Диагностика хронических заболеваний гортани у пациентов с гастроэзофагеальной рефлюксной болезнью. Современная Медицина. Казань. 2021;4(23):11-13.
6. Крюков А.И., Романенко С.Г., Яровая Л.А., Пронина Н.А. Эффективность терапии ГЭРБ-ассоциированного ларингита. Оториноларингология.

Восточная Европа. Материалы IX Съезда оториноларингологов Республики Беларусь. 2021. Том11, №3, с. 77-80. Приложение.

7. **Крюков А.И., Романенко С.Г., Пронина Н.А., Павлихин О.Г., Яровая Л.А. Лечение патологии гортани, ассоциированной с гастроэзофагеальной рефлюксной болезнью. Вестник оториноларингологии. 2022;87 (6):19-25.**
8. **Романенко С.Г., Крюков А.И., Пронина Н.А., Павлихин О.Г., Яровая Л.А. Скрининг заболеваний гортани у пациентов с гастроэзофагеальной рефлюксной болезнью. Вестник оториноларингологии. 2022;87(6):14-18.**

Список сокращений:

ГЭРБ – гастроэзофагеальная рефлюксная болезнь

НЭРБ – неэрозивная форма гастроэзофагеальной рефлюксной болезни

ИПП – ингибиторы протонной помпы

ЛФР – ларингофарингеальный рефлюкс

ЭГДС – эзофагогастродуоденоскопия

ГПОД – грыжа пищеводного отверстия диафрагмы

ВАШ визуально-аналоговая шкала

RSI – Reflux Symptom Index Индекс рефлюксных симптомов