ФЕДЕРАЛЬНОЕ ГОСУДАРСТВЕННОЕ БЮДЖЕТНОЕ ОБРАЗОВАТЕЛЬНОЕ УЧРЕЖДЕНИЕ ВЫСШЕГО ОБРАЗОВАНИЯ «СЕВЕРО-ОСЕТИНСКАЯ ГОСУДАРСТВЕННАЯ МЕДИЦИНСКАЯ АКАДЕМИЯ» МИНИСТЕРСТВА ЗДРАВООХРАНЕНИЯ РОССИЙСКОЙ ФЕДЕРАЦИИ

Гехаев Алихан Умарович

Этиопатогенетические аспекты предраковых заболеваний гортани

3.1.3 - Оториноларингология
3.1.6-Онкология, лучевая терапия

Диссертация на соискание ученой степени
кандидата медицинских наук

Научные руководители:
д.м.н., доцент Гаппоева Э.Т.

академик РАН, д.м.н.,
профессор Решетов И.В.

Владикавказ – 2023

Оглавление

Введение……..4
Глава 1. Литературный обзор……..……..13
1.1.Эпидемиология, классификация и клинико-морфологическое разнообразие предраковых заболеваний гортани……...13
1.2. Диагностика патологических изменений гортани……...……19
1.3. Вирус папилломы человека в патогенезе предраковых заболеваний и рака гортани……...……22
1.4. Виментин, Е-кадгерин и p16, как эпигенетические маркеры малигнизации предраковых заболеваний гортани……...……24
Глава 2. Дизайн, материалы и методы исследования…….……..35
2.1. Общая характеристика и дизайн исследования……35
2.2. Клиническая характеристика обследованных больных с предраковыми поражениями гортани……38
2.3. Методы исследования…….……48
2.3.1. Методы клинического обследования и объективный осмотр……..……48
2.3.2. Методика определения качества жизни…….……49
2.3.3. Эндоскопическое исследование……...……..50
2.3.4. Морфометрическая характеристика клеточных ядер предраковых поражений и рака гортани……...……..51
2.3.5. Гистологические и гистохимические методы…….……..54
2.3.6. Иммуногистохимические методы……..……54
2.3.7. Методы статистического анализа…….……..55
Глава 3. Результаты исследования…….……..57
3.1. Результаты эндоскопического исследования у обследованной когорты пациентов ……..……57

3.2. Результаты морфометрического анализа клеточных ядер у пациентов групп исследования……...……....63
3.3. Экспрессия виментина, е-кадгерина и р16 у пациентов с предраковыми заболеваниями и раком гортани……..….68
Заключение……...……81
Выводы……..……90
Практические рекомендации……..…..92
Список сокращений…….……...……93
Список использованной литературы……..….94

Введение

Актуальность темы исследования

Изучение предраковых заболеваний гортани (ПЗГ) имеет большое значение, оставаясь важной проблемой в оториноларингологии. Своевременное выявление ПЗГ может, в известной степени, предрешать развитие злокачественного образования гортани и, в некоторой степени объясняет этиологию, условия возникновения и роста опухоли гортани.

Плоскоклеточный рак гортани является наиболее частым среди злокачественных заболеваний головы и шеи (Ferlay J. et al., 2015; Siegel R. L. et al., 2018; Baran C. et al., 2019). Рак гортани среди онкологических больных встречается в 2,6 % случаев, при этом занимая 1-е место среди опухолей верхних дыхательных путей (65-70 %) (Литвиненко И.В., 2011; Лужецкий В.А., 2014). Прогноз данного заболевания по-прежнему остается плохим из-за его частого выявления на поздних стадиях заболевания (Liu R.R., 2015; Tribius S. et al., 2016; Ong T.K. et al., 2017; Sundermanny B. V. et al., 2018).

Проведенными эпидемиологическими исследованиями показано, что около 60% случаев рака гортани развивается на основе хронических заболеваний, которые составляют группу облигатного предрака, в первую очередь это хронический гиперпластический ларингит (ХГЛ), папилломатоз и лейкоплакия гортани (Kuribayashi Y. et al., 2015). Диапазон злокачественной трансформации лейкоплакии гортани в плоскоклеточный рак составляет от 0% до 64,7% (vanHulst A.M. et al., 2016).

При этом в настоящее время отсутствуют объективные и надежные маркеры для оценки риска злокачественной трансформации ПЗГ, помимо определения степени дисплазии (Rivera C. et al., 2017). В качестве рабочей гипотезы Нажмудиновым И.И. в 2019 г. представлена новая научная идея, состоящая в том, что раковая трансформация эпителиоцитов гортани связана с индукцией клеточного стресса, сопровождающегося избыточным выбросом

в системную циркуляцию белков теплового шока, наиболее информативные диапазоны которых связаны с онкомаркерами - РЭА и CYFRA 21-1.

Многообразием клинических проявлений предрака и рака гортани, значительным сходством их ларингоскопической картины, а также сложностями гистологического толкования объясняются трудности дифференциальной диагностики данных заболеваний. Неизвестной остается и клиническая оценка преинвазивного рака и микроинвазии (Катинас Е.Б., 2011; Ahn A. et al., 2016). Такие современные методы диагностики, к которым относят стробоскопию, рентгенологическое исследование, КТ, дают важную дополнительную информацию, характеризующую локализацию и распространенность процесса (Литвиненко И.В., 2011).

Изучению этиологии и патогенеза опухолей гортани посвящено много работ. В них нашло отражение влияние раздражающих факторов внешней среды (курение, профессиональные вредности и др.) на частоту возникновения новообразований гортани. При анализе причин неудач (рецидив рака, регионарные и отдаленные метастазы) становится очевидным, что при прочих равных условиях (стадия заболевания, локализация опухоли в гортани, форма роста опухоли, ее гистологическая характеристика) течение опухолевого процесса неодинаково у разных больных (Atef A. et al., 2019; Verma A. et al., 2020.)

Чтобы выяснить точную причину возникновения рака гортани и изучить доступные методы диагностики этого заболевания, исследователи сосредоточили свое внимание на исследовании молекулярных маркеров (Wong T.S. et al., 2012). В настоящее время признано, что эпигенетические маркеры, включая гиперметилированную ДНК и онкогенную микроРНК, можно использовать в качестве скрининговых маркеров рака человека (Wong T.S. et al., 2012).

Снижение экспрессии Е-кадгерина усиливает миграцию раковых клеток головы и шеи и увеличивает риск метастазирования. Кроме того, потеря Е-кадгерина может способствовать пролиферации раковых клеток головы и шеи за счет активации путей рецептора эпидермального фактора роста (EGFR) (Wang D. et al., 2011). Потеря Е-кадгерина считается достоверным признаком метастазов в регионарные лимфатические узлы у пациентов с карциномой гортани (Li J.J. et al., 2012). У пациентов при раке головы и шеи часто сообщается о потере Е-кадгерина параллельно с гиперметилированием промотора, и предполагается, что это связано с агрессивным поведением рака (Azarschab P. et al., 2003; Marsit C.J. et al., 2008).

Виментин, основной компонент семейства белков промежуточных филаментов, повсеместно экспрессируется в нормальных мезенхимальных клетках и, как известно, поддерживает клеточную целостность и обеспечивает устойчивость к стрессу (Satelli A. et al., 2011). Избыточная экспрессия виментина при раке хорошо коррелирует с усилением роста опухоли, инвазией и плохим прогнозом, однако роль виментина в прогрессировании рака остается неясной. В последние годы виментин приобрел большое значение как маркер эпителиально-мезенхимального перехода (Satelli A. et al., 2011). Среди отечественных исследований обсуждаемые биомаркеры были изучены только в работе Яковцовой И.И. и соавт. (2019) при злокачественных новообразованиях (ЗНО) мочевого пузыря. В настоящее время Akhtar K. et al. (2016) рекомендуют использовать Е-кадгерин и виментин в качестве биомаркеров для дальнейших исследований микроинвазии рака полости рта, а также для разработки ранней диагностики, улучшения методов лечения и увеличения выживаемости пациентов.

Инактивация гена супрессии опухоли p16 считается основным онкогенным событием в канцерогенезе обсуждаемого заболевания (Hashmi AA. et al., 2020, Wang H et al., 2020, Bryant AK et al., 2018). Избыточная

экспрессия p16 считается благоприятным прогностическим маркером при ЗНО головы и шеи, поскольку пациенты с опухолями, экспрессирующими p16, показали лучшую выживаемость без признаков заболевания по сравнению с обследованными без данного гена (Hashmi AA. et al., 2020, Salazar CR et al., 2014). Согласно международным рекомендациям (NCCN, 2017), пациентам с орофарингеальным раком необходимо проводить рутинное тестирование на p16.

Все вышеуказанное подчеркивает важность дальнейшего установления клинических и молекулярных характеристик ПЗГ для улучшения нашего понимания этих заболеваний и для предотвращения их перехода в ЗНО.

Цель исследования – Разработать комплексный метод ранней диагностики рака гортани у больных предраковыми заболеваниями гортани с помощью изучения предрасполагающих факторов и новых маркеров малигнизации.

Задачи исследования

1. Изучить особенности клинико-морфологических характеристик предраковых заболеваний и рака гортани.
2. Провести сравнительный анализ частоты эндоскопических признаков изменения слизистой оболочки гортани у больных предраковыми заболеваниями и раком гортани.
3. Выполнить морфометрический анализ клеточных ядер у пациентов с различными предраковыми заболеваниями и раке гортани.
4. Определить и сравнить различные предикторы малигнизации эпителиоцитов гортани (Е-кадгерин, виментин, p16) у пациентов с предраковыми заболеваниями и раком гортани.

Научная новизна исследования

Изучены клинические и морфологические характеристики пациентов с предраковыми заболеваниями гортани и раком гортани.

Выявлены специфические эндоскопические признаки у пациентов с предраковыми заболеваниями и раке гортани.

Впервые доказано, что именно комбинация критериев S (площадь ядра) и F (фактор формы) предоставляет достоверные ($p<0,05$) данные о структурных различиях в состоянии ядер эпителиоцитов гортани у больных предраковыми заболеваниями и раком гортани.

Впервые в РФ проведено исследование уровня экспрессии Е-кадгерина и виментина у пациентов с предраковыми заболеваниями и раком гортани и получены новые данные о роли е-кадгерина и виментина, как биомаркеров злокачественной трансформации у пациентов с предраковыми заболеваниями гортани. Уточнены данные о роли p16 в процессе канцерогенеза рака гортани.

Практическая значимость

Выявленные специфические клинические, морфометрические, и эндоскопические признаки у больных предраковыми заболеваниями и раком гортани, а также - предложенные методы морфометрического анализа клеточных ядер эпителиоциов гортани и определение иммуногистохимических маркеров (Е-кадгерина, виментина и p16) могут использоваться для диагностики и дифференциальной диагностики предраковых заболеваний гортани и рака гортани. Результаты работы могут быть использованы в работе оториноларингологов и онкологов как в амбулаторных, так и стационарных условиях.

Методология и методы исследования

Было проведено обследование 188 пациентов в возрасте от 25 до 62 лет (средний возраст 55,2 ± 2,08 года) со ЗНО и ПЗГ. На первом этапе нашего исследования на основании данных объективного осмотра, жалоб, результатов видеоларингоскопии, морфологического и гистологического анализа опухоли из общей когорты были отобраны 136 больных с предраковыми поражениями гортани. В основную группу исследования были включены 89 пациентов (65.4%) с ХГЛ (71, 79,8%, - с гиперкератозом эпителия голосовых складок и 18, 20,2%, - с лейкоплакией голосовой складки); 33 (24,3%) – с респираторным рецидивирующим папилломатозом гортани и 14 (10.3%) - с пахидермией гортани. В группу сравнения были включены 21 пациент (40.4%) с умереннодифференцированным раком гортани, 17 (32.7%) - с высокодифференцированным раком гортани, 9 (17.3%) - с низкодифференцированным раком гортани и 5 (9.6%) - с раком in situ.

Все пациенты со злокачественным процессом в гортани до проведенного обследования не получали никакого специального лечения.

На втором этапе настоящего исследования пациентам нашей когорты была проведена оценка маркеров эпителиально-мезенхимальной трансформации.

В работе были использованы следующие методы:

1. Методы клинического обследования и объективный осмотр.
2. Методика определения качества жизни.
3. Эндоскопическое исследование.
4. Морфометрическая характеристика клеточных ядер предраковых поражений и рака гортани.
5. Гистологические и иммуногистохимические методы.
6. Методы статистического анализа.

Основные положения, выносимые на защиту

1. Выраженная охриплость (III-IV степени) и изменения сосудистого рисунка слизистой оболочки гортани (извитой ход капилляров с формированием клубочков) характерно для рака гортани.

2. Переход дисплазии в рак гортани отражается достоверным увеличением частоты критерия S (площадь ядра) + F (фактор формы), при этом сохраняется достоверное различие его величины при простой гиперплазии и тяжелой дисплазии.

3. Экспрессия Е-кадгерина значительно снижена, а виментина значительно увеличена при раке гортани, по сравнению с предраковыми заболеваниями ($p<0,05$), при этом наличие экспрессии p16 свидетельствует о более благоприятном течении рака гортани.

Апробация результатов исследования

Основные положения диссертации доложены и обсуждены на: конференции оториноларингологов и аллергологов СКФО «Современные проблемы оториноларингологии, аллергологии и иммунологии: новые подходы и актуальные исследования» (Владикавказ, 2018); конференции оториноларингологов и аллергологов СКФО «Современные проблемы оториноларингологии, аллергологии и иммунологии: новые подходы и актуальные исследования» (Ставрополь, 2019); XXIII международной научно-практической конференции «21 век: фундаментальная наука и технологии» (NorthCharleston, USA, 2020); международной научно-практической конференции «Инновационные технологии современной научной деятельности: стратегия, задачи, внедрения» (Пенза, 2020); международной научно-практической конференции «Концепции развития и эффективного использования научного потенциала общества» (Калуга, 2020); XI научно-

практической конференции оториноларингологов Республики Дагестан «Научно-практические вопросы оториноларингологии» (Махачкала, 2022).

Апробация работы состоялась на совместном заседании сотрудников кафедры оториноларингологии с офтальмологии, кафедры хирургических болезней №1 и кафедры лучевой диагностики с лучевой терапией и онкологией ФГБОУ ВО СОГМА Минздрава России 31 марта 2022 года, протокол №1.

Личный вклад соискателя

Автором диссертационной работы самостоятельно выполнены разработка ее дизайна, клинический осмотр пациентов, анализ и интерпретация полученных результатов исследования, лабораторных и инструментальных исследований. Автор принимал участие во всех эндоскопических исследованиях, самостоятельно оценивал качество жизни, состояние пациентов на протяжении всего периода наблюдения. Автором самостоятельно выполнены анализ и статистическая обработка данных с применением методов медицинской статистики и диссертация оформлена в законченный научный труд.

Внедрение результатов исследования

Основные результаты диссертационной работы внедрены в клиническую практику оториноларингологическое отделение ГБУ «Республиканской клинической больницы им Ш.Ш. Эпендиева» (Чеченская Республика, г. Грозный); в эндоскопическое и поликлиническое отделения ГБУ «Республиканского онкологического диспансера» (Чеченская Республика, г. Грозный); в оториноларингологическое отделение ГБУЗ «Поликлиника №1» (Республика Северная Осетия-Алания, г. Владикавказ).

Материалы работы используются в учебном процессе кафедры оториноларингологии с курсом офтальмологии ФГБОУ ВО СОГМА Минздрава России.

Объем и структура диссертации

Материалы диссертации представлены на 110 страницах машинописного текста и состоит из введения, литературного обзора, 2 глав собственных исследований, заключения, выводов, практических рекомендаций, списка литературы. Диссертационная работа содержит 17 таблиц и 19 рисунков. Список литературы включает 136 источников, из них 30 – отечественных и 106 – иностранных авторов.

Глава 1. Литературный обзор

1.1. Эпидемиология, классификация и клинико-морфологическое разнообразие предраковых заболеваний гортани

Доказано, что до 60% случаев обсуждаемой патологии розвивается на основе таких заболеваний, как ХГЛ, папилломатоз (ПГ) и лейкоплакия гортани, которие образуют групу облигатного предрака (Wong T.S. et al., 2012; Ferlito A. et al., 2012; Kuribayashi Y. et al., 2015). В структуре всех доброкачественных новообразований гортани частота ПГ достигает 57,5% дискератоза – 20% (Соколов В.В., 2014; Cosway B., 2015). Диапазон злокачественной трансформации лейкоплакии полости рта в плоскоклеточный рак составляет от 0,13% до 34% и от 0% до 64,7% для лейкоплакии гортани, соответственно (vanHulst A.M. et al., 2016). Dispenza F. et al. (2012) выявили рецидив клинически очевидного предракового поражения у 13,2% пациентов с интраэпителиальным поражением гортани 1 типа и у 28,95% пациентов с поражением 2-го типа.

Плоскоклеточный рак головы и шеи является наиболее частым опухолевым образованием среди злокачественных опухолей данной анатомической области, и частота его встречаемости среди населения высока (Ferlay J. et al., 2015; Siegel R.L. et al., 2018; Baran C. et al., 2019).

Рак гортани среди онкологических больных встречается в 2,6 % случаев, при этом занимая 1-е место среди новообразований верхних дыхательных путей (65-70 %) (Лужецкий В.А., 2014; Литвиненко И.В., 2011).

Прогноз при раке гортани по-прежнему остается плохим из-за его частого выявления на поздних стадиях заболевания (Tribius S. et al., 2016; Ong T.K. et al., 2017; Sundermanny B.V. et al., 2018).

Сегодня прогнозирование злокачественного потенциала традиционно основывается на гистоморфологически определенной степени дисплазии. Доказано, что с увеличением выраженности диспластических изменений

повышается риск злокачественной трансформации в плоскоклеточный рак (vanHulst A.M. et al., 2016). Однако лейкоплакия полости рта без диспластических изменений показывает злокачественную трансформацию до 16%, а лейкоплакия гортани без дисплазии – до 3,7% случаев. Также были документированы случаи спонтанной регрессии тяжелых диспластических поражений (Speight P.M. et al., 2018).

Kostev K. et al. (2018) провели исследование, посвященное анализу связи между раком гортани и лейкоплакией голосовых связок среди 1184 пациентов в возрасте 18-90 лет из 113 оториноларингологических клиник в Германии, у которых в период с 2007 по 2014 год была диагностирована лейкоплакия голосовых связок. Были проанализированы частота диагностирования рака гортани в течение 5 лет и связанные с этим факторы риска. В течение 6 месяцев с момента первоначального диагноза лейкоплакии голосовых связок у 11% пациентов был диагностирован рак гортани. В период от 7 месяцев до 5 лет после постановки диагноза лейкоплакия рак гортани был диагностирован у 7,6% пациентов. В целом за 5 лет после диагностики лейкоплакии у 18,6% пациентов был диагностирован рак гортани (26,1% мужчин и 6,3% женщин; $p<0,001$). Более того, у 31,3% пациентов в возрасте > 65 лет, 16,1% пациентов в возрасте 50-65 лет и 7,6% пациентов в возрасте <50 лет был диагностирован рак гортани ($p<0,001$). Пациенты в возрасте >65 и 50-65 лет имели более высокий риск диагностирования рака гортани [отношение шансов (OR) = 4,90 и 2,55, соответственно]. Кроме того, риск диагностирования рака гортани был выше у мужчин по сравнению с таковым у женщин (OR = 4,09). В настоящем анализе частота рака гортани, лежащая в основе лейкоплакии голосовых связок, при первично установленном диагнозе оказалась выше, по сравнению со скоростью вторичной злокачественной трансформации, происходящей позже, в ходе заболевания.

Кроме того, точное определение степени дисплазии зависит от субъективной патологической оценки и его трудно воспроизвести из-за большой степени вариабельности данной патологии, как у разных больных, так и подходов у исследователей (Speight P. M. et al., 2018). При этом в настоящее время отсутствуют объективные и надежные маркеры для оценки риска злокачественной трансформации помимо определения степени дисплазии (Rivera C. et al., 2017). Нажмудинов И.И. в (2019 г.) считает, что раковая трансформация эпителиоцитов гортани обусловлена индукцией клеточного стресса, из-за которого в системную циркуляцию попадает избыточное количество шаперонов(белков теплового шока).

Следовательно, необходимы методы раннего выявления поражений высокого риска и оценки риска у пациентов с лейкоплакией. Ранее было описано несколько конкретных молекулярных маркеров, как возможных инструментов для прогнозирования поведения лейкоплакии. Тем не менее, из них ни один не попал в рутинную клиническую диагностику из-за их низкой чувствительности, низкой специфичности и ограниченной воспроизводимости наблюдаемых результатов, как описано в предыдущих клинических испытаниях (Ries J. et al., 2012).

Согласно классификации Всемирной организации здравоохранения (ВОЗ, 2003), предраковые заболевая гортани подразделяются на две большие группы:

- облигатные формы предрака, для которых характерна высокая частота озлокачествления (ХГЛ, папиллома у взрослых, дискератозы);
- факультативные формы предрака, характеризующиеся низкой частотой озлокачествления (контактные гранулемы и рубцы).

Ряд исследователей объединяют под эгидой дискератоза – ХГЛ, пахидермию, лейкокератоз, лейкоплакию, другие авторы относят эти патологии к самостоятельным заболеваниям, поэтому отсутствуют четкие

статистические данные по распространенности хронических патологий гортани.

Текущая классификация ВОЗ (2017 г.) рекомендует использовать двухуровневую систему, следуя тенденции в других органах, таких как дисплазия пищевода и дисплазия аденом кишечника (Hellquist H. et al., 2020). Даны достаточно четкие гистопатологические критерии для определения двух групп: дисплазии низкой и высокой степени. Если предпочтительна трехуровневая система, то дисплазия высокой степени и карцинома *in situ* должны быть разделены с точки зрения тактики лечения (Gale N. et al., 2017). Wenig B.M. (2017) разделил дисплазию гортани на классическую (или некератинизирующую), базально-клеточную и ороговевающую остистую. Автор также подчеркивает важность увеличения количества дискератотических клеток, появляющихся во всем эпителии, что свидетельствует о наличии выраженной степени дисплазии. Другие рассматривают классификацию ВОЗ 2017 г. как потенциальный источник разногласий в отношении степени и количества морфологических критериев и указывают на то, что данный подход создает трудности в обеспечении надежной диагностики предраковых заболеваний гортани (Mehlum C.S. et al., 2018). Важно отметить, что демографические данные и варианты лечения дисплазии гортани меняются с течением времени и варьируются в зависимости от страны и учреждения (Karatayli-Ozgursoy S. et al., 2015). Поэтому было предложено обсудить поражения гортани с диспластическими изменениями в мультидисциплинарной среде для определения стратегии лечения и последующего наблюдения.

По мнению Baran C. et al. (2019) существенное изменение между классификациями ВОЗ 2003 и 2017 годов – это попытка вызвать упрощение с четырехуровневой системы на двухуровневую путем объединения в дисплазию высокой степени бывшей дисплазии средней степени, тяжелой

дисплазии и карциномы *in situ*. Одной из основных проблем является сохраняющаяся неоднозначность в различении дисплазии низкой степени от гиперплазии базальных / парабазальных клеток. Включение молекулярных и других биомаркеров в будущие схемы классификации может положительно повысить их прогностическую ценность (Calkovsky V. 2016, Hellquist H. et al., 2020).

Кератозами считают патологическое ороговение, вследствие травм, вирусной инфекций, авитаминоза. По данным Chor J. S. (2016), частота малигнизации при кератозах достигает 34,5 %.

К дискератозу гортани принято относить сам дискератоз, пахидермию, ХГЛ, гиперкератоз и лейкокератоз. Относительно морфологической структуры эидентичные процессы.

Морфологической основой дискератоза гортани является увеличение пролиферации многослойного плоского эпителия слизистой оболочки гортани, которое возникает при длительном воздействии различных вредных факторов (профессиональных и бытовых), авитаминоза и др. (Крюков А.И., 2014).

Ряд клиницистов (Kleinsasser O., 1959; Чумаков Ф. И., 1974; Триантафилиди И.Г., 1978), несмотря на схожесть патоморфологической структуры дискератозов, считают их разными с точки зрения способности к малигнизации (Bradford C.R., 2014).

Все формы ПЗГ сопровождаются дисфонией различной степени, реже кашлем, першением в горле, дискомфортом при глотании, очень редко наступает стеноз гортани. Данные заболевания являются облигатными ПЗГ. Признаками вероятной малигнизации могут быть постоянная боль в горле или при глотании с иррадиацией в область уха, поперхивание при глотании, локальный отек слизистой, ограничение подвижности голосовой складки, разрастание слизистой в области основания надгортанника и передней

комиссуры, усугубление патологических изменений в течение непродолжительного времени, увеличение лимфоузлов шеи.

Кроме предопухолевых патологий, раку гортани часто предшествуют хронические ларингиты.

ХГЛ – воспаление гортани с диффузным или ограниченным утолщением слизистой оболочки с соответствующими вариациями ларингоскопической картины. Характеризуется длительным волнообразным или медленно прогрессирующим течением, полного излечения практически не наступает.

При анализе клинико-морфологических особенностей слизистой оболочки голосовой складки у пациентов с ХГЛ, Нажмудинов И.И. (2018) документировал хроническое воспаления слизистой, кератоз, дистрофию, и очаги дисплазии, которые по мнению автора являются «фоном» с высокой способностью к малигнизации. По данным И. Д. Шляга (1996), процесс малигнизации ХГЛ отмечен в 12,5 % случаев. Следовательно, учитывая высокий процент малигнизации данного заболевания, ХГЛ относят к облигатным формам предракового заболевания (Chor J.S., 2016).

ПГ характеризуется и отличается от других патологий хроническим течением, быстрым ростом опухоли и частыми рецидивами (Koirala K., 2015; Kono T., 2016). Кроме того, так называемые «пролиферирующие» папилломы гортани нередко малигнизируются и рассматриваются как предраковая патология (Крюков А.И., 2014).

Объективными причинами несвоевременной диагностики и поздней обращаемости больных предраком и ЗНО верхних дыхательных путей является разнообразие клинических проявлений как предопухолевых, так и опухолевые заболевания гортани, отсутствие специфической симптоматики, сопутствующие воспалительные и диспластические процессы (Dai L., 2013; Khan J.A., 2015).

Наиболее часто предраковые и раковые заболевания гортани регистрируются у мужчин в возрасте старше 40-50 лет (Антонин В.Ф., 2011).

Для женщин характерно увеличение заболеваемости дискератозами и раком гортани после 51-55 лет, либо в возрасте до 40 лет. Предраковые и раковые заболевания гортани могут развиваться в молодом и детском возрасте (Andratschke M. et al., 2015).

Длительность анамнеза у пациентов с предраком и раком гортани противоречива, но большинство авторов сходятся в том, что продолжительность клинических проявлений у больных с ПЗГ и раком гортани колеблется в широких пределах, которые могут исчисляться, как несколькими днями, так и несколькими десятками лет (Dispenza F. et al., 2012, Смеетс Д., 2011; Найден А.Л., 2012).

1.2. Диагностика патологических изменений гортани

Известно, что своевременно проведенное лечение ПЗГ в 97 % случаев способно предотвратить раковую трансформацию (Лужецкий В.А., 2014).

По данным ряда публикаций (Liu R.R., 2015), злокачественные заболевания ЛОР-органов все чаще выявляются на поздних стадиях. У 79-84% регистрируется III-IV стадии развития ЗНО.

Несомненно, важна ранняя диагностика предрака гортани с применением методов исследования, которые обладают достаточной специфичностью и чувствительностью. Это позволит значительно повысить эффективность лечения (Trivedi S., 2016).

Основной метод визуализации отделов гортани, который позволяет получать биопсийный материал - видеоларингоскопия. При оценке диагностической эффективности стандартной видеоларингоскопии в выявлении предопухолевой (диспластической) патологии и диагностике

раннего рака гортани установлено, что специфичность метода составила 75%, точность – 95,9%, чувствительность – 100% (Меньшиков К.Ю., 2017).

Использование системы улучшения изображения (платформы) SPIES (KARL STORZ GmbH & Co - theaidofimageenhancedendoscopy (IEE) вместе с контактной эндоскопией позволяет оценить сосудистую архитектонику и границы измененного эпителия и при сравнении с гистологическим закючением в более чем 65% случаев можно достоверно предположить наличие дисплазии, что способствует оптимизации диагностики и объема хирургического вмешательства при предраковых заболеваниях гортани (Нажмудинов И.И., 2018).

Гистологические исследования предоставляют возможности для точного определения характера заболевания, морфологической принадлежности опухоли (Катинас Е.Б., 2011; Ahn A. et al., 2016). Многообразием клинических проявлений предрака и рака гортани, значительным сходством их ларингоскопических картин, а также сложностями гистологического толкования объясняются сложности дифференциальной диагностики данных заболеваний. Неизвестной остается и клиническая оценка преинвазивного рака и микроинвазии.

Лишь длительное динамическое наблюдение за различными хроническими поражениями гортани позволяет визуально улавливать изменения, которые характеризуют начало малигнизации процесса:

- изменяется окраска и размеры пораженных участков;
- появляется повышенная кровоточивость, зоны перифокального воспаления;
- ухудшаются функции гортани.

Другие современные методы диагностики, к которым относят стробоскопию, рентгенологическое исследование, компьютерную

томографию, дают важную дополнительную информацию, характеризующую локализацию и распространенность процесса (Литвиненко И.В., 2011).

Ценным методом диагностики злокачественных опухолей голосовых складок на ранних стадиях является видеоларингостробоскопия. Она позволяет обнаружить незначительные нарушения, не выявляемые при обычном осмотре с помощью гортанного зеркала.

Для характеристики видеоларингостробоскопичской картины определяют следующие параметры:

- амплитуду колебаний складок (нормальная, снижена, увеличена, отсутствует);
- синхронность колебаний (симметричные, несиммметричные);
- регулярность (регулярные, неруглярные, непостоянные)
- смыкание (полное, несмыкание (несмыкание в комиссуре, в заднем отделе, треугольная щель, линейная шель, овальная щель, в виде песочных часов), переменное);
- слизистая волна (присутствует, увеличена, снижена, не симметрична, отсутствует)
- Вертикальный компонент (присутствует, отсутствует)
- Невибрирующие части голосовых складок (справа, слева, локаллизация, постоянно, непостоянно)

Из разных сочетаний и различной степени выраженности указанных характеристик складывается все многообразие стробоскопических картин.

Стробоскопическое исследование целесообразно использовать для ранней диагностики рака голосовых складок, если при ларингоскопии не определяется ограничение их подвижности. Данный метод имеет большое значение для выявления озлокачествления предраковых заболеваний на ранних стадиях. Если при динамическом наблюдении за такими больными видеоларингостробоскопия обнаруживает фиксацию голосовой складки, это

служит основанием для проведения тщательного клинического и морфологического исследований в связи с возникающим подозрением на малигнизацию.

Радиоизотопное исследование целесообразно применять для ранней диагностики рака гортани в следующих случаях:

1.Наличие ограниченного патологического образования, подозрительного на рак.

2. Для раннего выявления малигнизации предопухолевых заболеваний. При динамическом наблюдении за больными с предраковыми заболеваниями данные радиоизотопного исследования о накоплении выше критерия злокачественности служат основанием для тщательного клинического и морфологического исследований. С помощью этого метода может быть выбрано место для биопсии.

1.3. Вирус папилломы человека в патогенезе предраковых заболеваний и рака гортани

Вирус папилломы человека (ВПЧ) представляет собой ДНК-вирус, принадлежащий к семейству *Papillomaviridae* (Lugovic-Mihic L. et al., 2021). Это одна из наиболее распространенных вирусных инфекций у людей, которая обычно проявляется поражением кожи или слизистой оболочки половых органов, хотя может встречаться и на слизистых в других анатомических областях (Bates J.E. et al., 2019). Частота инфицирования ВПЧ наиболее высока в возрастной группе среди лиц 20-40 лет (Smola S., 2020). Несмотря на его высокую распространенность, большинство инфицированных не имеют явной клинической инфекции. Тем не менее, сохранение инфекции ВПЧ может привести к более высокому риску развития интраэпителиальной неоплазии и инвазивной карциномы, в том числе гортани (Bates J.E. et al., 2019).

На сегодняшний день идентифицировано более 200 типов ВПЧ (Palefsky J.M., 2020). Вирусы ВПЧ можно разделить на разные группы по их сродству к определенным тканям, которое отчасти зависит от их генотипа (Tyring S.K., 2000). Специфические поражения кожи для каждого типа ВПЧ следующие: обычные бородавки - типы 2, 7, 22; подошвенные бородавки - типы 1, 2, 4, 63; плоские бородавки - типы 3, 10, 28; а для бородавчатой кисты 60 типа и бородавчатой эпидермодисплазии - более 15 различных типов. Существуют также определенные типы ВПЧ для анальных / генитальных проявлений: аногенитальные бородавки - типы 6, 11, 42, 44 и другие; анальная дисплазия (высыпания) - типы 16, 18, 31, 53, 58; и рак половых органов - типы высокого риска 16, 18, 31, 45, другие типы высокого риска - 33, 35, 39, 51, 52, 56, 58, 59 и, вероятно, высокого риска - типы 26, 53, 66, 68, 73, 82 (Palefsky J.M., 2020). Типы ВПЧ при поражениях полости рта/ ротоглотки : очаговая гиперплазия эпителия (ротовая полость) - типы 13 и 32; папилломы во рту - типы 6, 7, 11, 16, 32); и рак ротоглотки - тип 16; ПГ - 6 и 11 типы (Palefsky J.M., 2020). Что касается онкогенного риска, то к типам ВПЧ низкого риска относятся 6, 11, 49, 42, 43, 44, 54, 61, 70, 72 и 81, а к типам высокого риска - 16, 18, 31, 33, 35, 39, 45, 51, 52, 56, 58, 59, 68, 73 и 82. Кроме того, 60% всех остроконечных кондилом вызываются ВПЧ 16 и 11 типов (De Villiers E.M. et al., 2004).

Психосоциальные факторы могут влиять на развитие и сохранение ВПЧ, прежде всего, воздействуя на иммунный ответ (Lugovic-Mihic L. et al., 2021). Примечательно, что клетки Th1 участвуют в клеточном иммунитете, секретируют IL-2, IFN-γ и TNF-β и активируют макрофаги, а клетки Th2 стимулируют гуморальный иммунитет, активируют ответ В-клеток и выработку антител, а также способствуют секреции ИЛ-3, ИЛ-5, ИЛ-10 и ИЛ-13.

Белок E6 ВПЧ может активировать онкогенные пути, включая фосфоинозитид-3-киназу (PI3K) / белок B (Akt), Wnt и Notch. Путь PI3K / Akt контролирует пролиферацию клеток, рост клеток, ангиогенез и выживаемость клеток, воздействуя на несколько нижерасположенных мишеней (Lugovic-Mihic L. et al., 2021).

Существуют также некоторые различия в зависимости от пола в том, как стресс влияет на проявления ВПЧ (Cvitanovic H. et al., 2020). Было замечено, что мужчины после психологического стресса более уязвимы к болезням, чем женщины. Также наблюдалась более длительная инфекция ВПЧ у женщин старшего возраста и имеющих более заметный стрессовый опыт. Описано половое различие в отношении локализации проявлений ВПЧ: у женщин чаще встречаются поражения в области гениталий, а у мужчин - в ротовой полости и гортани.

1.4. Виментин, e-кадгерин и p16 как эпигенетические маркеры малигнизации предраковых заболеваний гортани

Утрата морфологии эпителия и приобретение мезенхимальных характеристик, называемых эпителиально-мезенхимальным переходом (ЭМП), типичны для клеток карциномы и коррелируют с местной инвазивностью и метастатическим потенциалом опухоли (Hollier B.G. et al., 2009). Чтобы выяснить точную причину карциномы гортани и изучить доступные методы диагностики этого заболевания, исследователи сосредоточили свое внимание на исследовании молекулярных маркеров (Wong T.S. et al., 2012). С 1983 года внимание исследователей привлекает эпигенетика рака человека (Diala E.S. et al., 1983). В настоящее время признано, что эпигенетические маркеры, включая гиперметилированную ДНК

и онкогенную микроРНК, можно использовать в качестве скрининговых маркеров рака человека (Wong T.S. et al., 2012).

Wu C.T. et al. (2001) определили эпигенетические изменения, как изменения функции генов, которые наследуются митотически и/или мейотически и не влекут за собой изменений в последовательности ДНК. Таким образом, эпигенетический признак развивается из эпигенетических изменений экспрессии генов без изменения последовательности ДНК (Berger S.L. et al., 2009). В целом, эпигенетические изменения охватывают все изменения, приводящие к регуляции экспрессии генов, без нарушения последовательности ДНК на генетических уровнях (Guil S. et al., 2009).

В 1969 году Griffith J.S. et al. предположили, что модификация основания ДНК является возможным способом модуляции экспрессии генов. В клетках млекопитающих модификация остатка цитозина является преобладающей модификацией ДНК, особенно в цитозине динуклеотида CpG. В геноме человека динуклеотиды CpG особенно богаты крупными повторяющимися последовательностями (например, центромерными повторами) и регуляторными областями генов (например, островками CpG). Аберрантное метилирование CpG-островка катализируется ДНК-метилтрансферазой млекопитающих и обычно обнаруживается в вышележащей области от сайтов старта транскрипции. Метилирование CpG-островков могло блокировать доступ фактора транскрипции к промоторной области генов-супрессоров опухолей. Кроме того, сама метилированная последовательность может рекрутировать гистон-модифицирующий белок, который индуцирует сайленсинг генов, изменяя структуру хроматина с активной открытой структуры хроматина на конденсированную закрытую структуру хроматина. Приблизительно 60% генов, кодирующих белок в геноме человека, содержат CpG-островки в своих регуляторных регионах (Pradhan S. et al., 2009). В раковых клетках CpG-островки становятся

метилированными, и происходит присоединение метильной группы *de novo* к положению С5 цитозинового кольца (Kim K. M. et al., 2002).

Метилирование ДНК является наиболее изученным эпигенетическим изменением при раке головы и шеи. При раке головы и шеи аберрантное метилирование промотора было обнаружено в большом количестве генов, включая *p14ARF, p15, p15INK4B, p16, p16INK4A, ATM, DCC, DAPK, MINT1, MINT2, MINT27, MINT31, RARbeta, CDH1, циклин А1, цитоглобин, RASSF1A, LHX6, MLH1, MGMT и CDKN2A* (Reed A.L. et al., 1996). Эти гены участвуют в клеточном цикле, апоптозе, ангиогенезе, межклеточной адгезии, миграции, инвазии и метастазировании (Reed A.L. et al., 1996).

Е-кадгерин (кадгерин 1, тип 1, Е-кадгерин (эпителиальный)) представляет собой трансмембранный гликопротеин массой 97 кДа (WongT.S. et al., 2012). Функциональный белок Е-кадгерин содержит пять внеклеточных повторов кадгерина, трансмембранную область и цитоплазматический хвост. Он функционирует, как белок адгезии эпителиальных клеток и участвует в прикреплении клеток, а также в полярности клеток и архитектуре ткани (Takeichi M., 1991). Снижение экспрессии Е-кадгерина усиливает миграцию раковых клеток головы и шеи и увеличивает риск метастазирования. Кроме того, потеря Е-кадгерина может способствовать пролиферации раковых клеток головы и шеи за счет активации путей рецептора эпидермального фактора роста (EGFR) (Wang D. et al., 2011). Сообщалось также о снижении экспрессии Е-кадгерина при карциноме гортани. Потеря Е-кадгерина особенно связана с надгортанной карциномой гортани и связана с агрессивностью рака (Wang D. et al., 2011). Супрессия Е-кадгерина при карциноме надгортанной области связано с гистологической дифференцировкой и / или метастазами в лимфатические узлы (Mittari E. et al., 2005). Потеря Е-кадгерина считается достоверным признаком метастазов в регионарные лимфатические узлы у пациентов с карциномой гортани (Li J.J.

et al., 2012). Кроме того, уровень экспрессии Е-кадгерина является потенциальным индикатором для прогнозирования эффекта общего времени лечения у пациентов с надгортанной карциномой.

У пациентов при раке головы и шеи часто сообщается о потере Е-кадгерина параллельно с гиперметилированием промотора, и предполагается, что это связано с агрессивным поведением рака (Azarschab P. et al., 2003; Marsit C.J. et al., 2008).

Kaplanis K. et al. (2005) сообщили, что плоскоклеточное интраэпителиальное поражение высокой степени (HSIL) и инвазивная карцинома шейки матки показали значительно сниженную экспрессию мембраны Е-кадгерина и повышенную цитоплазматическую иммунореактивность по сравнению с низкодифференцированным SIL (LSIL). Авторы пришли к выводу, что снижение экспрессии мембраны Е-кадгерина, по-видимому, является полезным параметром оценки злокачественного потенциала цервикальных поражений.

Myong N. H. et al. (2012) также продемонстрировали потерю мембранной иммунореактивности Е-кадгерина у пациенток с раком шейки матки по мере того, как опухоль прогрессировала от карциномы *in situ*, микроинвазивной до инвазивной плоскоклеточной карциномы (49,0%, 23,0% и 0% соответственно). Различия в иммунореактивности были статистически значимыми между карциномой *in situ* и микроинвазивной или инвазивной карциномой ($p<0,001$). Данное исследование также показало статистически значимую экспрессию Е-кадгерина между дисплазиями или карциномой *in situ* и инвазивной карциномой.

Williams H.K. et al., (2000) обнаружили повышенную регуляцию экспрессии Е-кадгерина при тяжелой дисплазии и снижение экспрессии Е-кадгерина и / или катенинов при карциноме *in situ* и инфильтрирующих опухолях ротовой полости. Они пришли к выводу, что нарушение комплекса

Е-кадгерина-катенин было связано с инвазией патологического процесса, что также позднее было доказано Mittari E. et al. (2005).

Fan H.X. et al. (2014) также установили, что слабая экспрессия Е-кадгерина была связана с плохим прогнозом плоскоклеточного рака полости рта.

Виментин, основной компонент семейства белков промежуточных филаментов, он экспрессируется в нормальных мезенхимальных клетках, а также доказана его способность поддерживать клеточную целостность и обеспечивать устойчивость к стрессу (Satelli A. et al., 2011).

Виментин экспрессируется в широком диапазоне типов клеток, включая клетки-предшественники поджелудочной железы, клетки Сертоли, клетки-предшественники нейронов, гигантские трофобластические клетки, фибробласты, эндотелиальные клетки, покрывающие кровеносные сосуды, клетки почечных канальцев, макрофаги, нейтрофилы, мезангиальные клетки, лейкоциты и стромальные клетки почек (Ko S.H. et al., 2004; Carter V. et al., 2005; Satelli A. et al., 2011).

Повышенная экспрессия виментина сообщается при различных эпителиальных раках, включая рак простаты (Wu M. et al., 2007; Zhao Y. et al., 2008; Wei J. et al., 2008), опухоли желудочно-кишечного тракта (Zou H. et al., 2007; Ngan C.Y. et al., 2007; Li Z.M. et al., 2008), опухоли ЦНС (Trog D. et al., 2008), рак груди (Korsching E. et al., 2005; Kokkinos M.I. et al., 2007), злокачественную меланому, рак легких (Al-Saad S. et al., 2008; Rho J.H. et al., 2009) и другие виды рака (Williams A.A. et al., 2009). Избыточная экспрессия виментина при раке хорошо коррелирует с усилением роста опухоли, инвазией и плохим прогнозом; однако роль виментина в прогрессировании рака остается неясной. В последние годы виментин приобрел большое значение как маркер эпителиально-мезенхимального перехода (рис. 1.1) (Satelli A. et al., 2011).

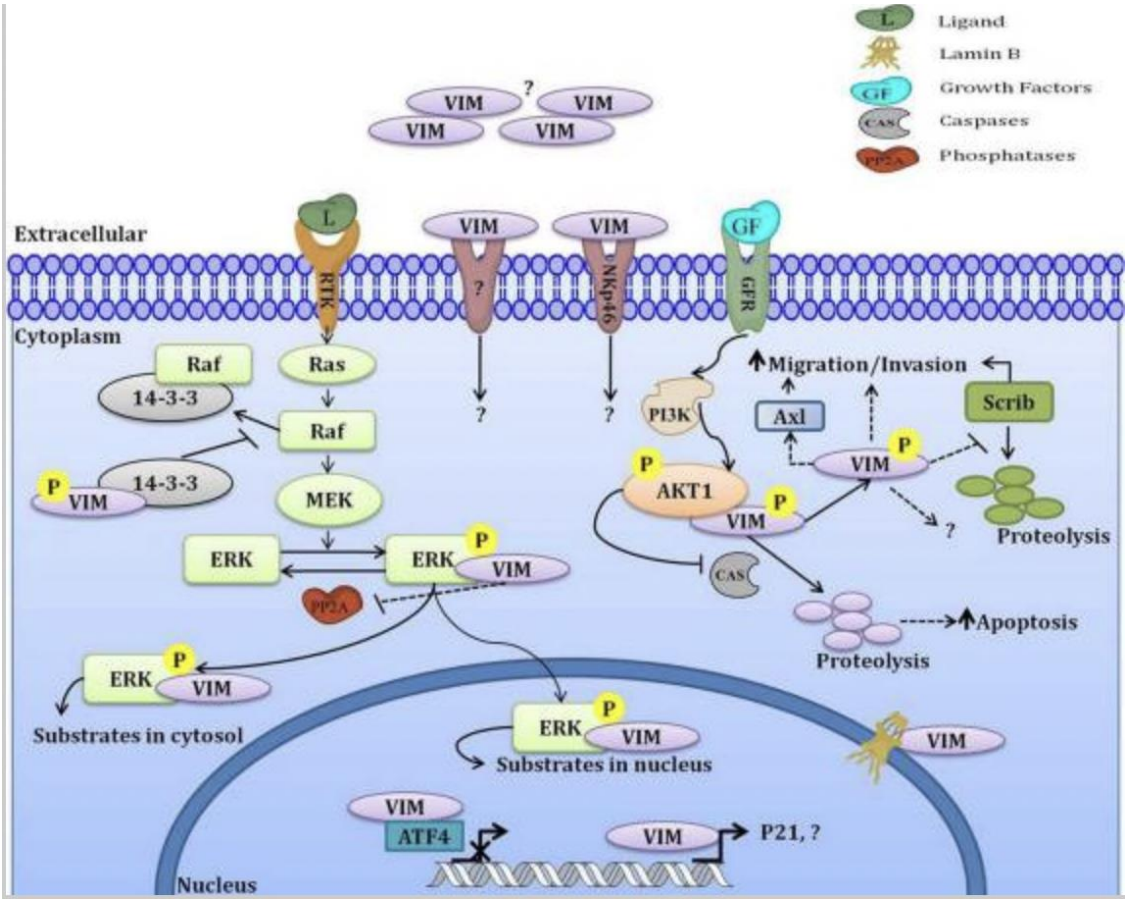

Рис. 1.1. Роль виментина в патогенезе рака (адаптировано из Satelli A.et al., 2011).

Myong N.H. et al. (2012) сообщили, что нормальные контрольные ткани шейки матки почти не проявляли иммуногистохимической экспрессии виментина, а в клетках карциномы *in situ* иммунореактивность составляла 8,8%. Микроинвазивные и инвазивные карциномы показали гораздо более высокую экспрессию виментина в 53,0% и 67,0% случаев.

Akhtar K. et al. (2016) определяли уровни экспрессии E-кадгерина и виментина в 53 биопсийных образцах слизистой оболочки щеки, языка и глотки и 34 резецированных образца полости рта. В данном исследовании были изучены 64 предраковых образца и 23 злокачественных. 65 случаев (74,7%) были зарегистрированы у мужчин и 22 (25,3%) у женщин. Как предраковые, так и злокачественные заболевания были более распространены у мужчин, чем у женщин. Большинство злокачественных новообразований (n

= 15; 64,2%) наблюдалось на пятом и шестом десятилетиях жизни, тогда как большинство предраковых поражений (n = 36; 56,4%) приходилось на четвертое и пятое десятилетия жизни. Среди 64 изученных предраковых поражений полости рта лейкоплакия составила 14 случаев (21,9%), из которых три случая были связаны с дисплазией легкой или средней степени тяжести. Было зарегистрировано 16 случаев (25,0%) дисплазий различной степени, 11 случаев (17,2%) карциномы *in situ*, семь случаев (11,0%) красного плоского лишая, шесть случаев (9,4%) эритроплакии и по пять случаев (7,8%) лихеноидной дисплазии и подслизистого фиброза. Большинство изученных предраковых образцов показали сильное мембранозное иммуноокрашивание Е-кадгерина (p = 0,853) и слабую цитоплазматическую иммунную экспрессию виментина (p = 1.000). Восемь (80%) случаев дисплазии показали сильную экспрессию Е-кадгерина и пять (50%) случаев карциномы *in situ* показали сильную иммунную экспрессию Е-кадгерина (рис. 1.2).

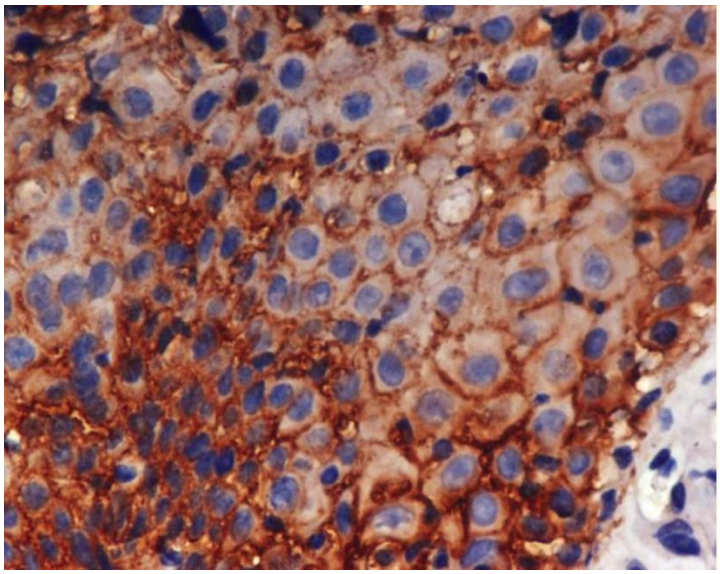

Рис. 1.2. Умеренная мембранозная экспрессия Е-кадгерина в клетках плоского эпителия (увеличение 40 ×), адаптировано из Akhtar K. et al (2016).

В исследовании Akhtar K. et al. (2016) шесть (60%) случаев высоко-дифференцированной плоскоклеточной карциномы показали умеренную интенсивность окрашивания Е-кадгерина, а три (30%) случая показали

сильную иммуноэкспрессию Е-кадгерина. Только два случая умеренно дифференцированных карцином показали сильную экспрессию Е-кадгерина, но ни один из случаев низкодифференцированной карциномы не показал сильной экспрессии Е-кадгерина. Авторы пришли к выводу, что экспрессия Е-кадгерина была значительно снижена при инвазивных карциномах по сравнению с дисплазиями и карциномами *in situ* (p <0,050).

Восемь (80,0%) случаев дисплазии и карциномы in situ показали либо отрицательное, либо слабое окрашивание на виментин. Семь (70,0%) случаев высокодифференцированной карциномы показали отрицательное / слабое окрашивание виментином, в то время как шесть (60,0%) случаев низкодифференцированной карциномы показали сильное окрашивание и четыре (40%) случая имели умеренное окрашивание. Ни одного случая не было отрицательным для виментина. Данное исследование показало повышенную экспрессию виментина по мере того, как опухоль прогрессировала от дисплазии до карциномы *in situ* и заканчивая инвазивной карциномой (p <0,050).

Akhtar K. et al. (2016) рекомендуют использовать Е-кадгерин и виментин в качестве биомаркеров для дальнейших исследований микроинвазии рака полости рта, а также для разработки ранней диагностики, улучшения методов лечения и увеличения выживаемости пациентов, что подтверждает ранее проведенные исследования.

Среди отечественных исследований данные биомаркеры были изучены только при ЗНО мочевого пузыря (Яковцова И.И. и соавт., 2019). Авторами было установлено, что в раковых клетках 38,1% случаев при неинвазивных уротелиальных раках мочевого пузыря появляется очаговая экспрессия виментина, которая ассоциируется с TGF-β ($p<0,05$), снижением экспрессии Е-кадгерина ($p<0,05$) и цитокератина 20 ($p<0,01$).

Инактивация гена супрессии опухоли p16 считается основным онкогенным событием в канцерогенезе обсуждаемого заболевания (Hashmi AA. et al., 2020, Wang H et al., 2020, Bryant AK et al., 2018). Избыточная экспрессия p16 считается благоприятным прогностическим маркером при ЗНО головы и шеи, поскольку пациенты с опухолями, экспрессирующими p16, показали лучшую выживаемость без признаков заболевания по сравнению с обследованными без данного гена (Hashmi AA. et al., 2020, Salazar CR et al., 2014).

Доказана выраженная коррелятивная взаимосвязь сверхэкспрессии p16 с инфекцией ВПЧ (Hashmi AA. et al., 2020). Еще в 2010 году Westra WH. et al. сравнили результаты гибридизации HPV-16 in situ и ИГХ p16 в 256 случаях рака головы и шеи; 71,2% случаев были положительными по ВПЧ-16, и во всех случаях наблюдалось окрашивание p16. Они сообщили о чувствительности, специфичности, положительной прогностической ценности и отрицательной прогностической ценности p16 в отношении инфекции ВПЧ, как 100%, 74%, 9% и 100% соответственно.

Согласно международным рекомендациям (NCCN, 2017), пациентам с орофарингеальным раком необходимо проводить рутинное тестирование на p16.

Различные исследования оценивали влияние экспрессии p16 на рак гортани, а также ее связь с прогностическими и патологическими параметрами. Результаты метаанализа, проведенного Sedghizadeh PP et al. (2016) показали, что экспрессия p16 была связана с лучшим клиническим исходом и хорошими прогностическими факторами, включая низкий риск метастазирования в лимфатические узлы. Среди других гистологических параметров было отмечено, что экспрессия p16 связана с неороговевающим фенотипом обсуждаемой патологии (Zhang L et al., 2017).

Опухоли классифицируют, как p16-положительные (p16+), если в выявлено широко распространенное, диффузное или сильное окрашивание в 70% или более опухолевых клеток. Опухоли считают p16-отрицательными (p16-), если окрашено менее 70% клеток или окрашивание было только очагово-положительным (Bryant AK et al., 2018).

Таким образом, дифференциальная диагностика и лечение ПЗГ является актуальной проблемой оториноларингологи и онкологии, что обусловлено высокой частотой (до 60%) в развитии ЗНО данной анатомической области. При этом в настоящее время отсутствуют объективные и надежные маркеры для оценки риска злокачественной трансформации, помимо определения степени дисплазии. Сложность дифференциальной диагностики предрака и рака гортани обусловлена многообразием их клинических проявлений, значительным сходством их ларингоскопических картин, а также проблемностью гистологического толкования. Стробоскопия, рентгенологическое исследование, компьютерная томография помогают уточнить локализацию и распространенность очага заболевания.

ВПЧ представляет собой одну из наиболее распространенных вирусных инфекций у людей. Несмотря на его высокую распространенность, большинство инфицированных не имеют явной клинической инфекции при этом, сохранение данной инфекции может привести к более высокому риску развития интраэпителиальной неоплазии и инвазивной карциномы, в том числе гортани. Адренергический путь и активация симпатической нервной системы поддерживают канцерогенез за счет роста опухоли, злокачественной трансформации, инфильтрации макрофагов, ангиогенеза, воспаления, распространения и т.д. Чтобы выяснить точную причину карциномы гортани и изучить доступные методы диагностики этого заболевания, исследователи сосредоточили свое внимание на исследовании молекулярных маркеров,

одними из которых являются Е-кадгерин, виментин и p16. Их рекомендуют использовать в качестве биомаркеров для дальнейших исследований микроинвазии рака полости рта, а также для разработки ранней диагностики, улучшения методов лечения и увеличения выживаемости пациентов. Среди отечественных работ нет данных об изучении данных маркеров у пациентов с предраковыми заболеваниями гортани. Вышеуказанное подчеркивает важность дальнейшего установления молекулярных и клинических характеристик ПЗГ, чтобы улучшить наше понимание этого патологического процесса и его терапевтических возможностей.

Глава 2

Дизайн, материалы и методы исследования

2.1. Общая характеристика и дизайн исследования

Представленное исследование было проведено на базе МЗ ЧР ГБУ «Республиканский Онкологический Диспансер», г. Грозный в течение 2018-2021 годов.

Согласно предложенному дизайну (рис. 2.1.) когорного проспективного исследования было проведено обследование 188 пациентов в возрасте от 25 до 62 лет (средний возраст 55,2 ± 2,08 года) со ЗНО и ПЗГ.

Верификацию диагнозов проводили с использованием лабораторных, инструментальных, гистологических методов по стандартам диагностики онкологических больных, утвержденных приказами МЗ РФ №915н от 15.11.2012 и согласно клиническим рекомендациям РФ (2018), Классификации ВОЗ по новообразованиям головы и шеи (2017) и международной классификации болезней X просмотра.

На первом этапе нашего исследования на основании данных объективного осмотра, жалоб, результатов видеоларингоскопии, морфологического анализа опухоли из общей когорты были отобраны 136 больных с предраковыми поражениями гортани. В таблице 2.1. представлено распределение пациентов в основной группе нашей когорте (n=136).

В основную группу исследования было включено 103 пациента (75.7%) с хроническим гипепластическим ларингитом. Из них 71 чел. (52,2%) с гиперкератозом эпителия голосовых складок (код МКБ X – J 37.0), 18 пациентов (13.2%) с лейкоплакией голосовой складки (J 38.3) и 14 пациентов (10.3%) с пахидермией гортани (J 38.7). И 33 пациента (24,3%) – с респираторным рецидивирующим папилломатозом гортани (D14.1).

Таблица 2.1

Распределение пациентов основной группы (n=136) по частоте предраковых поражений гортани

№ п/п	Нозология	Код по МКБ Х	n	%
1.	*Хронический гиперпластический ларингит*	*J 37.0*	*89*	*65,4*
1.1.	*Гиперкератоз эпителия голосовых складок*	*J 37.0*	*71*	*79,8*
1.2.	*Лейкоплакия голосовой складки(ок)*	*J 38.3*	*18*	*20.2*
2.	*Пахидермия гортани*	*J 38.7*	*14*	*10,3*
3.	*Респираторный рецидивирующий папилломатиоз гортани*	*D14.1*	33	24,3

Критериями включения пациентов в основную группу исследования были:

1. Одна из вышеуказанных патологий.
2. Нормальная моторика голосовой связки и гортанного хряща.
3. Отсутствие предшествующей операции на гортани.
4. Отсутствие предшествующей интубации трахеи.

В группу сравнения были включены 52 пациента с раком гортани Tis-3N0M0G1-3 (код по МКБ Х – С32). Из них 21 пациент (40.4%) с умереннодифференцированным раком гортани, 17 (32.7%) - с высокодифференцированным раком гортани, 9 (17.3%) - с низкодифференцированным раком гортани и 5 (9.6%) - с раком in situ. Все

пациенты со злокачественным процессом в гортани до проведенного обследования не получали никакого специального лечения.

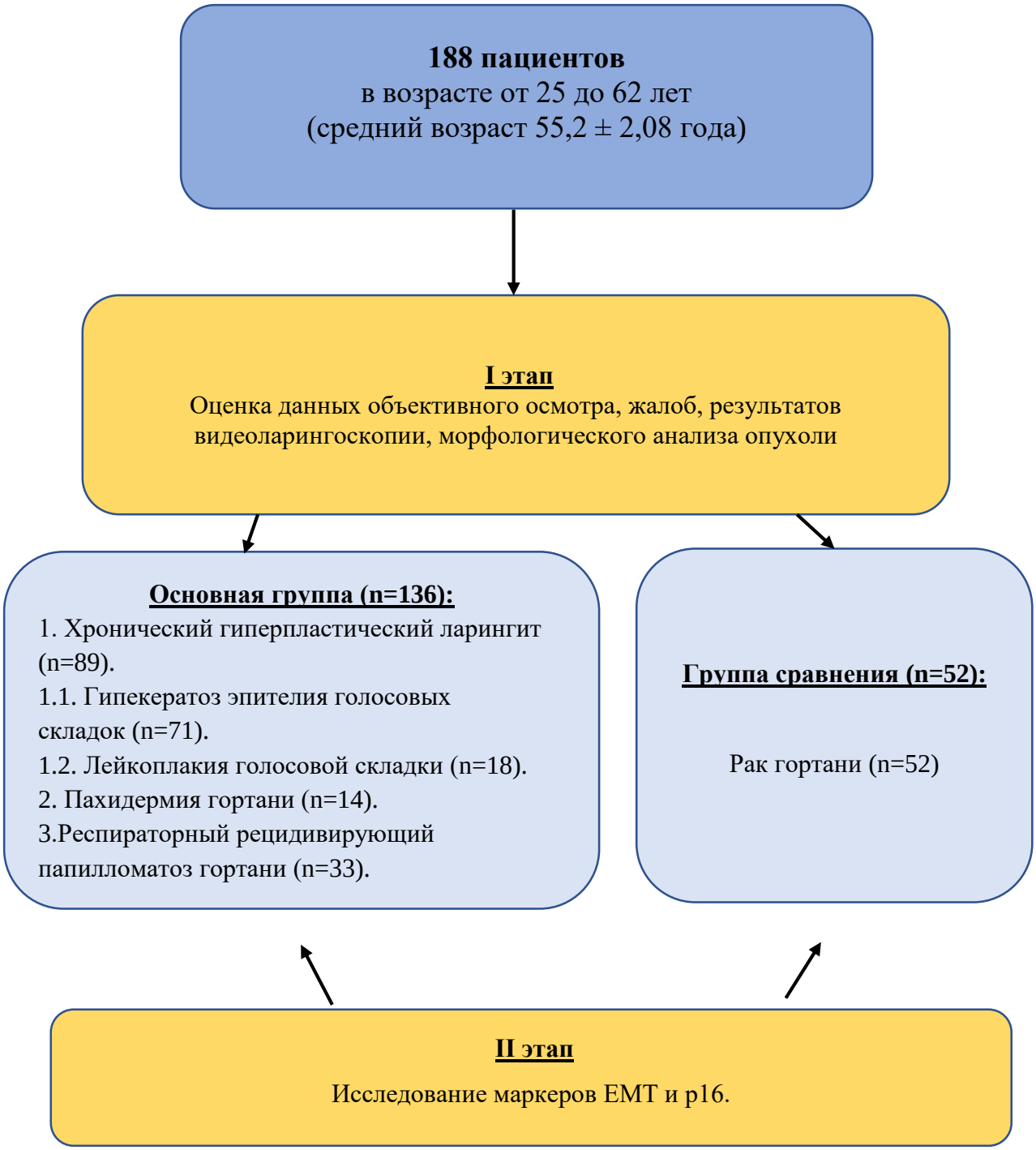

Рис. 2.1. Дизайн исследования.

Проведение исследования основывалось на принципах Хельсинкской декларации и положений рекомендаций GCP (goodclinicalpractice). Дизайн исследования утвержден комиссией по вопросам этики научных исследований ФГБОУ ВО СОГМА Минздрава Росси (протокол №6 от 30 ноября 2018 года). Все пациенты, включенные в исследование, подписывали информированное согласие на проведение обследования. Текст информированного согласия разработан на основании биоэтической экспертизы локальным независимым этическим комитетом.

2.2. Клиническая характеристика обследованных больных с предраковыми поражениями гортани.

Возраст обследованных пациентов варьировал от 25 до 62 лет и в таблице 2.2 представлено распределение пациентов по возрастным группам в зависимости от вида патологии.

Таблица 2.2

Распределение пациентов основной группы (n=136) по возрасту

Возраст, лет	Гиперкератоз эпителия голосовых складок		Респираторный рецидивирующий папилломатоз гортани		Лейкоплакия голосовой складки(ок)		Пахидермия гортани	
	абс.	%	абс.	%	абс.	%	абс.	%
25-29	6	8,4	3	9,1	1	5,5	1	7,1
30-34	5	7,0	3	9,1	2	11,1	1	7,1
35-39	12	17,0	5	15,2	3	16,6	2	14,2
40-44	10	14,0	4	12,1	2	11,1	2	14,3
45-49	4	5,6	2	6,1	1	5,5	1	7,2
50-54	7	9,9	4	12,1	2	11,1	2	14,2
55-59	21	29,6*	10	30,3*	5	27,7*	4	28,7*
60-62	6	8,5	3	9,1	2	11,1	1	7,2
Всего	71	100	33	100	18	100	14	100

Примечание: * - различие достоверно (p<0,05, критерий Стьюдента) относительно показателей других возрастных групп.

Как представлено в таблице 2.2, среди всех изучаемых нозологий достоверно (p<0,05) чаще обсуждаемая патология регистрировали у пациентов 55-59 лет. Доля пациентов этого возраста в подгруппе больных с гиперкератозом эпителия голосовых связок составила 29,6% (n=21), с респираторным рецидивирующим папилломатозом гортани – 30,3% (n=10), лейкоплакией – 27,7% (n=5), пахидермией – 28,7% (n=4).

Средний возраст пациентов основной группы (n=136) составлял 51,9 ± 1,23 года и статистически не отличался от показателей больных с различными ПЗГ, однако был достоверно (p<0,05) ниже, в сравнении с обследованными группы сравнения (таблица 2.3).

Таблица 2.3

Средний возраст (M ± m) обследованных пациентов (n=188)

	ПЗГ (n=136)				**ЗНО (n=52**
Средний возраст (лет)	Гиперкератоз эпителия голосовых складок (n=71)	Респираторный рецидивирующий папилломатоз гортани (n=33)	Лейкоплакия голосовой складки(ок) (n=18)	Пахидермия гортани (n=71)	Рак гортани
	53,6 ± 1,89*	50,1 ± 1,05*	54,0 ± 2,03*	49,8 ± 1,66*	58,4 ± 0,738

Примечание: * - p<0,05, критерий Фишера относительно показателя пациентов группы сравнения.

Результаты анализа половой характеристики обследованного контингента представлены на рис. 2.2

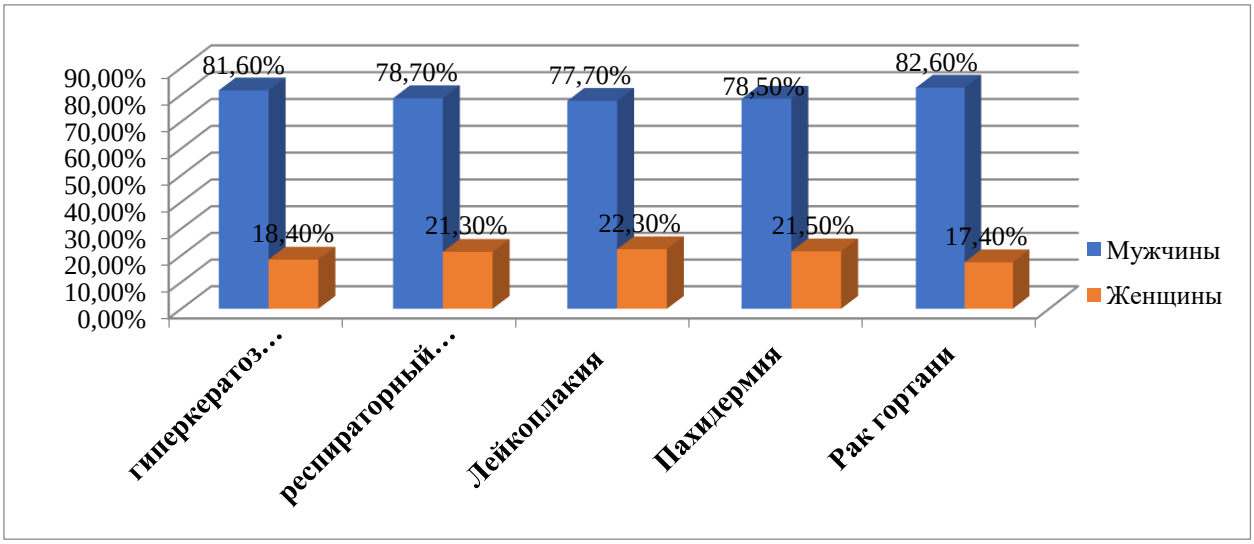

Рисунок 2.2. Распределение пациентов обследованных групп по полу.

Среди обследованных, как в основной группе, так и группе сравнения достоверно ($p<0,05$) преобладали пациенты мужского пола.

Представлял научный интерес анализ возможных факторов риска формирования обсуждаемых патологических состояний среди пациентов основной группы и группы сравнения. Во время объективного осмотра уточнялись род профессиональной деятельности и наличие вредных привычек. При помощи опроса при проведении объективного осмотра среди обследованных нашей когорты было выявлено 4 возможных фактора риска развития ПЗГ и рака гортани: табакокурение, употребление алкоголя, работа в условиях повышенной запыленности, вдыхание вредных канцерогенных веществ (нефти, продуктов ее перегонки, бензола, фенольных смол, асбеста), что отображено в табл. 2.4.

Таблица 2.4

Частота факторов риска развития ПЗГ и рака гортани у обследованных больных (n=188)

№ п/п	Фактор риска	ПЗГ (n=136)		ЗНО (n=52)		p
		абс.	%	абс.	%	
1	Табакокурение	112	82,3	46	88,5	>0,05
2	Употребление алкоголя	22	16,2	9	17,3	>0,05
3	Работа в условиях повышенной запыленности	10	7,4	10	19,2	<0,05
4	Вдыхание вредных канцерогенных веществ	5	3,7	6	11,5	<0,05

Выполнена оценка достоверности влияния различных факторов риска на развитие ЗНО и ПЗГ при помощи метода оценки шансов (таблица 2.5).

Таблица 2.5

Оценка достоверности влияния различных факторов риска на развитие ЗНО и ПЗГ у обследованных больных (n=188)

№ п/п	Фактор	Достоверность					
		ПЗГ (n=136)			ЗНО (n=52)		
		ОШ	ДИ	p	ОШ	ДИ	p
1	Табакокурение	7,8	3,1-6,2	0,010	8,3	2,8-7,9	0,008
2	Употребление алкоголя	2,1	0,8-2,1	0,066	1,8	0,6-1,5	0,068
3	Работа в условиях повышенной запыленности	3,1	0,5-1,2	0,123	6,2	3,4-5,8	0,010
4	Вдыхание вредных канцерогенных веществ	1,5	0,9-3,4	0,234	4,6	2,4-9,9	0,011

Согласно данным, представленным в табл. 2.5, как у пациентов с предраковыми заболеваниями (ОШ=7,8, ДИ 3,1-5,2, p=0,010), так и у пациентов с раком гортани (ОШ=8,3, ДИ 2,8-7,9, p=0,008), доказана

ассоциация между обсуждаемыми патологическими состояниями и табакокурением.

У больных с раком гортани была выявлена зависимость между обсуждаемым заболеванием и работой в условиях повышенной запыленности (ОШ=6,2, ДИ 3,4-5,8, p=0,010), когда у обследованных основной группы исследования данная ассоциация отсутствовала (ОШ=3,1, ДИ 0,5-1,2, p=0,123).

Как представлено в табл. 2.5, у пациентов группы сравнения установлена ассоциация между заболеванием и вдыханием канцерогенных веществ (ОШ=4,6, ДИ 2,4-9,9, p=0,011), когда у обследованных с ПЗГ данная связь отсутствовала (ОШ=1,5, ДИ 0,9-3,4, p=0,234).

При помощи опроса среди пациентов основной группы был проведен анализ жалоб. Основной жалобой пациентов была охриплость.

Были проанализированы характерные для данной патологии жалобы со стороны голоса (табл. 2.6).

Таблица 2.6

Частота изменений голоса у больных основной группы (n=136)

Жалобы	**Абс. (%)**				
	Гиперкератоз эпителия голосовых складок (n=71)	Лейкоплакия голосовой складки (ок) (n=18)	Респираторный рецидивирующий папилломатоз гортани (n=33)	Пахидермия гортани (n=14)	Все пациенты (n=136)
Охриплость 3-4 степени	25 (35,2)	4 (22,2)	6(18,2)*	3 (21,4)	38 (27,9)
Охриплость 1-2 степени	46 (64,8)	14 (77,8)*	27 (81,8)*	11 (78,6)*	98 (72,1)

Примечание: * - различие достоверно (p<0,05, критерий Стьюдента) относительно показателей пациентов с гипекератозом эпителия голосовых складок.

Охриплость 3-4 степени среди пациентов с ПЗГ была документирована достоверно чаще у пациентов с гиперкератозом эпителия голосовых складок. В

целом в основной группе охриплость голоса 3-4 степени имели 38 пациентов (27.9%), а охриплость 1-2 степени имели 98 пациентов (72.1%). На рисунке 2.3 представлены результаты сравнительного анализа частоты изменения голоса у пациентов ПЗГ и раком гортани.



Рисунок 2.3. Частота изменений голоса у пациентов обследованных групп

Примечание: * - различие достоверно ($p<0,05$, критерий Фишера) относительно показателя пациентов с предраковыми заболеваниями гортани (основная группа исследования).

Результаты сравнительного анализа частоты изменения голоса у обследованных больных свидетельствуют о том, что пациенты с раком гортани достоверно ($p<0,05$) чаще, в сравнении с больными ПЗГ, имели охриплость 3-4 степени (65,4 и 27,9%, соответственно), а охриплость 1-2 степени достоверно ($p<0,05$) чаще имели пациенты с ПЗГ, в сравнении с больными раком гортани (72,1 и 34,6%, соответственно).

Сопутствующая патология ЛОР-органов была выявлена у 88 пациентов (64,7%) основной группы исследования, при этом у больных с гиперкератозом эпителия голосовых складок данный показатель составил 73,2%, с респираторным рецидивирующим папилломатозом гортани – 54,5%, лейкоплакией – 55,6%, пахидермией – 57,1%.

Искривление перегородки носа имели 11,0% (n=15) обследуемых с ПЗГ, хронический гайморит – 10,3% (n=14), хронический ринит – 19,1% (n=26), хронический тонзиллит – 23,5% (n=32).

Мы провели анализ частоты сопутствующей патологии ЛОР-органов у обследованных основной группы с различными ПЗГ (табл. 2.7). Достоверных различий по частоте обсуждаемых патологий выявлено не было.

Таблица 2.7

Частота сопутствующей патологии ЛОР-органов у обследованных основной группы (n=136)

Патология	**Абс. (%)**				
	Гиперкератоз эпителия голосовых складок (n=71)	Респираторный рецидивирующий папилломатоз гортани (n=33)	Лейкоплакия голосовой складки(ок) (n=18)	Пахидермия гортани (n=14)	Все пациенты (n=136)
Искривление перегородки носа	9 (12,6)	3 (9,1)	2 (11,1)	1 (7,1)	15 (11,0)
Хронический гайморит	8 (11,3)	3 (9,1)	2 (11,1)	1 (7,1)	14 (10,3)
Хронический ринит	14 (19,7)	6 (18,2)	3 (16,7)	3 (21,4)	26 (19,1)
Хронический тонзиллит	19 (26,8)	6 (18,2)	3 (16,7)	3 (21,4)	32 (23,5)
Всего	52 (73,2)	18 (54,5)	10 (55,6)	8 (57,1)	88 (64,7)

На рисунке 2.4 представлены результаты сравнительного анализа частоты сопутствующей патологии ЛОР-органов у пациентов основной группы и группы сравнения.



Рисунок 2.4. Частота патологии ЛОР-органов у пациентов обследованных групп.

Результаты сравнительного анализа частоты сопутствующей патологии ЛОР-органов у обследованных не выявили достоверных различий между группами исследования.

Был выполнен анализ частоты сопутствующей патологии различных органов и систем у обследованных основной группы (табл. 2.8).

Как представлено в таблице 2.8, наиболее частой сопутствующей патологией (84,6%) у пациентов со всеми ПЗГ было поражение ЖКТ (Гастроэзофогальная рефлюксная болезнь, хронические гастриты, язвенная болезнь желудка и двенадцатиперстной кишки). У больных с гипекератозом эпителия голосовых складок данный показатель составлял 90,1%, с

респираторным рецидивирующим папилломатозом гортани – 84,8%, лейкоплакией – 72,2%, пахидермией – 71,4%.

Заболевания сердечно-сосудистой системы (артериальная гипертензия и аритмии) были выявлены у 11,8% обследованных (n=16). Среди пациентов с гиперкератозом эпителия голосовых складок патология данной системы документирована в 12,7% случаев, с респираторным рецидивирующими папилломатозом гортани – 9,6%, лейкоплакией – 10,1%, пахидермией – 14,3%.

Таблица 2.8

Частота сопутствующей патологии различных органов и систем у обследованных основной группы (n=136)

Пораженная система органов	**Абс. (%)**				
	Гипекератоз эпителия голосовых складок (n=71)	Респираторный рецидивирующий папилломатоз гортани. (n=33)	Лейкоплакия голосовой складки(ок) (n=18)	Пахидермия гортани (n=14)	Все пациенты (n=136)
Желудочно-кишечный тракт	64 (90,1)	28 (84,8)	13 (72,2)	10 (71,4)	115 (84,6)
Мочеполовая	5 (7)	6 (18,2) *	1 (5,5)	1 (7,1)	13 (9,5)
Эндокринная	4 (5,6)	2 (6)	1 (5,5)	1 (7,1)	8 (5.8)
Сердечно-сосудистая	9 (12,7)	3 (9,6)	2 (10,1)	2 (14,3)	16 (11,8)
Дыхательная	14 (19,7)	6 (18,2)	4 (22,2)	3 (21,4)	27 (19,9)

Примечание: * - различие достоверно ($p<0,05$, критерий Стьюдента) относительно показателей пациентов с другими ПЗГ.

Следует отметить, что пациенты с респираторным рецидивирующими папилломатозом гортани достоверно ($p<0,05$) чаще имели патологию мочеполовой системы (пиелонефриты, циститы, мочекаменная болезнь) 18,2%, чем пациенты с гиперкератозом эпителия голосовых складок (7%), лейкоплакией (5.5%) и пахидермией (7,1%). В целом данный показатель по группе составил 9.5 % (n=13).

Согласно данным таблицы 2.8, 19,9% (n=27) больных со всеми ПЗГ имели поражение дыхательной системы (ХОБЛ, бронхиальная астма). У больных с гиперкератозом эпителия голосовых складок данный показатель составлял 19,7%, с респираторным рецидивирующим папилломатозом – 18.2%, лейкоплакией – 22,2%, пахидермией – 21,4%.

Поражение эндокринной системы (СД 2 типа, многоузловой нетоксический зоб щитовидной железы) были установлены у 5,8% обследованных (n=8). Среди пациентов с гиперкератозом эпителия голосовых складок нарушение функционирования обсуждаемой системы органов констатирована в 5,6% случаев, с респираторный рецидивирующий папилломатоз гортани – 6%, лейкоплакией – 10.1%, пахидермией – 14,3%.

На рисунке 2.5 представлены результаты сравнительного анализа частоты сопутствующей патологии различных органов и систем у пациентов основной группы и группы сравнения.

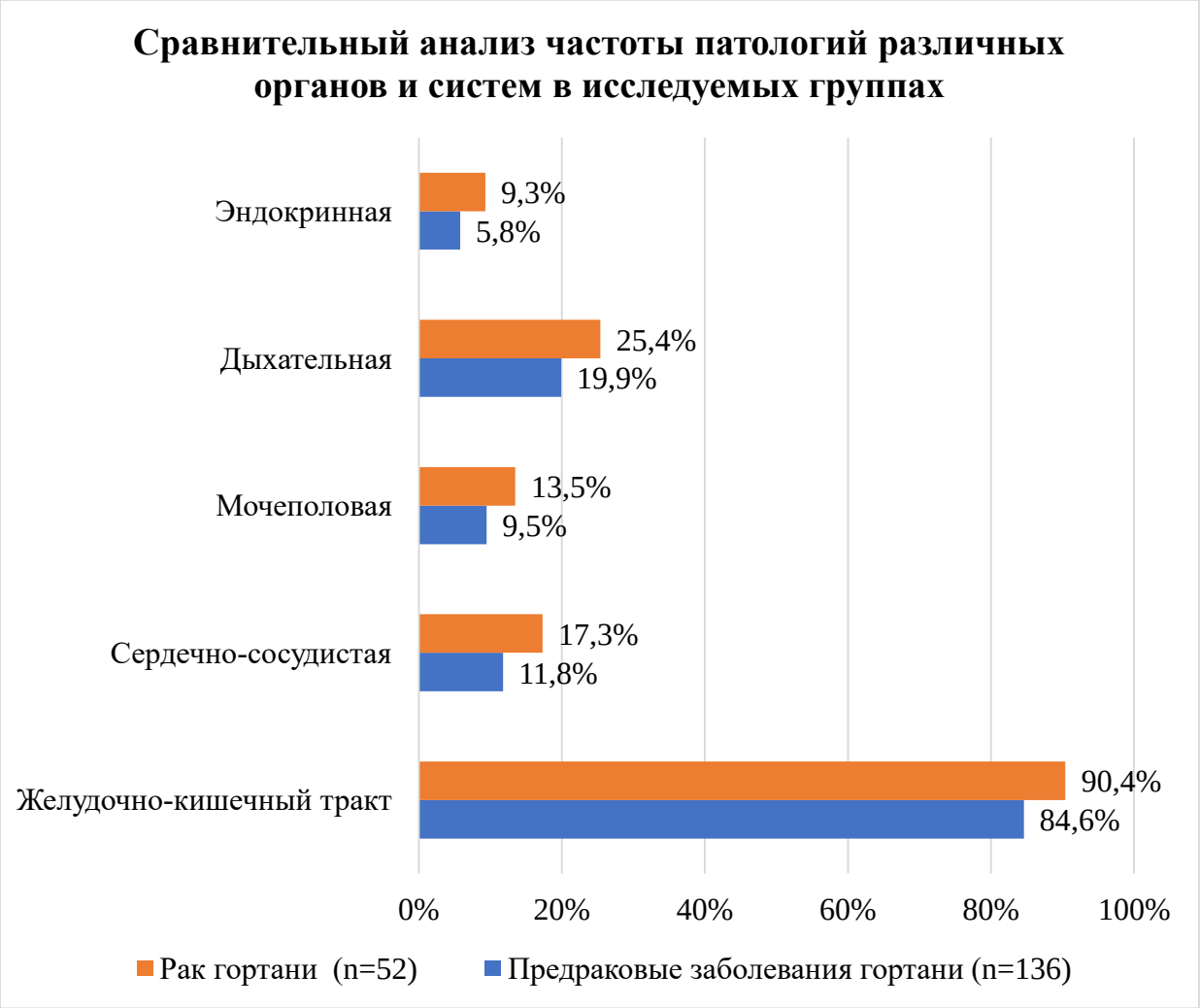

Рисунок 2.5. Частота сопутствующей патологии различных органов и систем у пациентов обследованных групп.

Результаты сравнительного анализа частоты сопутствующей патологии различных органов и систем у обследованных свидетельствуют, что пациенты с раком гортани несколько чаще имели обсуждаемые заболевания, в сравнении с больными основной группы исследования, однако без достижения статистически значимой разницы.

2.3. Методы исследования

2.3.1. Методы клинического обследования и объективный осмотр

Документами, которые использовались для детального исследования пациентов, были «Медицинская карта стационарного больного (история

болезни) форма №0034/у», «Медицинская карта амбулаторного больного форма № 025/у-04)» и специально разработанная «Индивидуальная карта обследования больных с ПЗГ», которая включала паспортную часть, вопросы анамнеза заболевания, жалоб, характеристику течения основного заболевания, результаты видеоларингоскопии, морфологического и гистологического анализа опухоли, данные объективного осмотра, клинических, иммуногистохимических исследований.

Всем пациентам нашей когорты был проведен осмотр полости носа, глотки, гортани и уха с использованием налобного осветителя по стандартной методике.

При клиническом осмотре пациентов проводили тщательный сбор анамнеза заболевания с обязательным уточнением у каждого больного продолжительности жалоб, рода профессиональной деятельности и наличие вредных привычек, оценку состояния других органов и систем.

2.3.2. Методика определения качества жизни

Оценку качества жизни проводили при помощи стандартизированного, специализированного опросника Voice Handicap Index (VHI), который включает 30 вопросов, позволяющих оценить расстройства, вызванные нарушениями голоса по физическим (P - physical), функциональным (F - functional) и эмоциональным (E - emotional) критериям.

В таблице 2.9 представлены результаты опросника VHI у пациентов основной группы.

Таблица 2.9

Показатели качества жизниу обследованных основной группы (n=136)

Параметры VHI	Абс. (%)				
	Гипекератоз эпителия голосовых складок (n=71)	Респираторный рецидивирующий папилломатоз гортани (n=33)	Лейкоплакия голосовой складки(ок) (n=18)	Пахидермия гортани (n=14)	Все пациенты (n=136)
VHI	79,1±22,6	77,3±21,2	76,1±16,2	77,9±11,1	77,6±18,3
P	30,1±7,3	29,2±7,1	28,8±6,3	28,8±5,4	29,2±12,2
F	24,8±7,4	24,4±7,8	22,3±2,4	23,7±2,9	23,8±9,5
E	25,2±7,6	24,6±8,2	25,8±1,5	25,1±2,6	25,2±10,3

У пациентов основной группы VHI варьировал в пределах от 54 до 102 баллов и в среднем составил 77,6 ± 18,3 баллов, субъективная оценка симптоматики болезни составила 3,7 ± 1,5 баллов. Критерий физических расстройств был на уровне 29,2 ± 12,2 балла, функциональный критерий – 23,8±9,5 баллов, эмоциональный критерий – 25,2±10,3 баллов.

Следует отметить, что достоверно значимых различий у пациентов по вышеуказанным показателям, в зависимости от вида предракового заболевания гортани установлено не было.

2.3.3. Эндоскопическое исследование

Всем пациентам (n=188) выполняли видеоларингоскопию гортани с помощью гибкого видеобронхоскопа EVIS Lucera AFI BF-F260 (OLYMPUS CF-HQ190L\I). После аппликационной анестезии 10% раствором лидокаина полости носа и глотки, видеобронхоскоп вводили через носовой ход в глотку и проводили обзор гортани (изображение гортани воспроизводится на экране монитора). При искривлениях носовой перегородки видеобронхоскоп вводили

через рот. При проведении видеоларингоскопии архивировали изображения гортани.

Проводили оценку состояния слизистой оболочки, подвижность структур гортани, наличия и выраженности гиперпластических изменений слизистой оболочки гортани и различных образований, а также распространенности патологических изменений.

Из измененных визуально участков слизистой оболочки гортани с целью морфологического исследования, верификации диагноза и оценки выраженности диспластических изменений, всем пациентам проводили забор биопсийного материала. Из фрагментов биоптатов выполнялись мазки отпечатки, фрагменты фиксировались в растворе формальдегида. Комплексное морфологическое исследование включало цитологическое исследование мазков отпечатков, гистологическое исследование биоптатов по стандартным методикам. Биопсию для иммуногистохимического (ИГХ) исследования проводили аналогично. Взятый во время биопсии тканевый материал, замораживался в жидком азоте, перевозился и хранился при температуре -80°С.

2.3.4. Морфометрическая характеристика клеточных ядер предраковых поражений и рака гортани

Объектами исследования являлись цитологические препараты биопсийного материала из визуально измененных участков слизистой оболочки гортани пациентов с ХГЛ, папилломами и раком гортани. Исследовали цитологические препараты, полученные из мазков отпечатков фрагментов биоптатов, которые окрашивали гематоксилин-эозином (рис. 2.6).

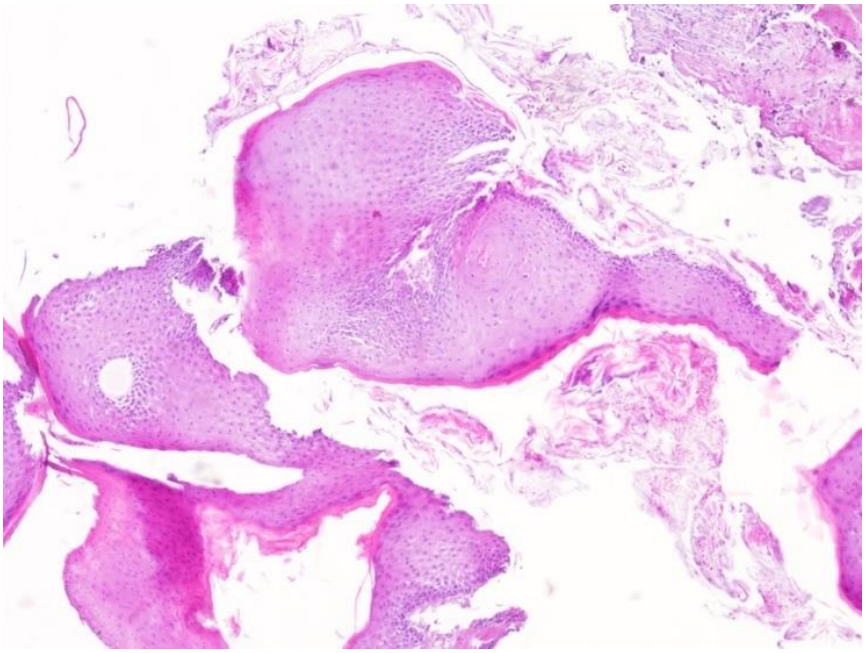

Рисунок 2.6. Морфологический препарат папилломы голосовой связки (окраска гематоксилином и эозином).

С целью объективизации оценки величины ядерного полиморфизма при предраковых состояниях эпителия истинных голосовых складок проводилась морфометрия ядер (кариометрия) эпителиоцитов больных ХГЛ (простая гиперплазия, гиперплазия с дисплазией II-III степени) и папилломами гортани (плоскоклеточные папилломы без дисплазии, папилломы с дисплазией), плоскоклеточным раком.

Использовался набор параметров ядра эпителиоцита, который включал: площадь ядра, периметр, наибольший и наименьший диаметры, фактор формы и другие.

Кариометрию проводили с помощью лицензионного программного обеспечения «Olympus DP-SOFT» Version 3.2 для Windows. Измеряли площадь ядра, периметр, наибольший и наименьший диаметры, фактор формы ядра, который определяется как отношение квадрата периметра к площади ядра. Для исключения субъективизма для каждого препарата измеряли подряд по 100 верифицированных клеток: большие, маленькие, в группах и изолированные. На идентифицированных интерфазных клетках

обводили ядра и определяли большой (D) и малый (d) диаметры ядер 100 интерфазных клеток. В процессе измерений погрешность не превышала 0,03%, что соответствует требованиям медико-биологических исследований ($p < 0,05$).

На основе полученных данных рассчитывали логарифмы объемов ядер по формуле вращающихся овоидов, согласно рекомендациям Е.Я. Хесина:

$$\lg V = \frac{k \times \pi}{6} d^2 \times D,$$

где k - коэффициент увеличения; π - 3,14; d - малый диаметр ядра; D - большой диаметр ядра.

Статистическая обработка полученных морфометрических показателей проводилась путем определения средних величин (M), их статистических отклонений (m), а также средних квадратических отклонений (y). Полученные максимальные ядерные классы (моды) клеточных элементов сравнивались между собой с помощью критерия достоверности Стьюдента-Фишера по формуле:

$$t = \frac{M_1 - M_2}{\pm \sqrt{m_1^2 - m_2^2}}$$

Расчеты и статистическая обработка морфометрических параметров проводились на IBM PC-совместимый компьютер с использованием лицензионной программы «Microsoft Office Excel 2010».

2.3.5. Гистологические и гистохимические методы

Полученный материал сначала фиксировали в забуференном 10% растворе нейтрального формалина с последующей парафиновой проводкой по стандартным методикам. С парафиновых блоков делали срезы толщиной 4-5 мкм, которые окрашивались гематоксилином и эозином. Гистологические препараты изучались при иммерсионном увеличении с использованием объектива × 100. Подсчет плотности микрососудов осуществляли в области наибольшего уровня васкуляризации (hotspot) в поле зрения микроскопа на × 200, что составляет 0,56 мм². ИГХ выполняли на срезах с парафиновых блоков, предназначенных для стандартного морфологического исследования опухолевой ткани гортани.

2.3.6. Иммуногистохимические методы

ИГХ проводили на базе ГБУ МЗ ЧР «Республиканского онкологического диспансера». Использовали первичные моноклональные антитела (МКАТ) фирмы DAKO (Дания) и Novocastra (LeicaBiosystems, Германия) для определения Е-кадгерина и виментина.

Оценка иммуноокрашивания Е-кадгерином была основана на процентном содержании окрашенных клеток. 1+ означало <10% положительных клеток; 2+- от 10 до 20% положительных клеток; 3+- от 20 до 50% положительных клеток и 4+ - > 50% положительных клеток. Степень Е-кадгерина также оценивалась на основе локализации и интенсивности окрашивания. 1+ трактовалось, как отсутствие окрашивания мембран; 2+- слабое / неоднородное мембранное окрашивание и 3+ - сильное / однородное окрашивание мембраны. Оценка виментина производилась на основе интенсивности окрашивания: 1+ - слабое и очаговое окрашивание; 2+ -сильное и очаговое окрашивание; 3+ - слабое и диффузное окрашивание и 4+ - сильное и диффузное окрашивание.

Для определения уровня экспрессии p16 были использованы первичные антитела VENTANA и приборы автоматизированной окраски препаратов VENTANA BenchMark XT, BenchMark GX и BenchMark ULTRA.

2.3.7. Методы статистического анализа

Статистический анализ полученных данных проводили с использованием пакета “StatPlus”. Распределение полученных данных на нормальность оценивалось с помощью критерия Колмогорова-Смирнова. Для определения формы распределения характеристик использовались способ построения гистограмм и частотного анализа.

При сравнении количественных признаков использовали t-критерий Стьюдента, критерии Фишера и Манна-Уитни.

Для оценки относительного риска использовали метод соотношения шансов (OR от "oddsratio"), представляющий собой один из основных способов описать в численном выражении, насколько отсутствие или наличие определенного результата связано с присутствием или отсутствием определенного фактора в конкретной статистической группе. Результатом применения отношения шансов является не только определение достоверной связи между фактором и результатом, но и ее количественная оценка. Для оценки значимости отношения шансов рассчитываются пределы 95% доверительного интервала (записывается 95% ДИ).

Следовательно, для решения поставленных задач в процессе исследования применен комплексный подход с использованием гистологических, иммуногистохимических, морфометрических и статистических методов, а также изучение митотического режима, что обеспечило достоверность и обобщение результатов исследования.

Анализ безрецидивной выживаемости был проведен с построением кривых Каплана-Мейера и использования критерия Гехана-Вилкоксона.

Для корреляционного анализа показателей использовали коэффициент Спирмена (r=0±0,25). Наличие прямой корреляционной зависимости устанавливали при положительных значениях r, обратной – при отрицательных. Сила обнаруженной корреляционной связи оценивалась следующим образом:

- при r от 0,76 до 1,0 (от -0,76 до -1,0) – как сильный;
- при r от 0,51 до 0,75 (от –0,51 до –0,75) – как средний;
- при r от 0,26 до 0,5 (от -0,26 до -0,5) – как умеренный;

Глава 3

Результаты исследования

На первом этапе настоящей работы всем пациентам с целью уточнения диагноза было проведено эндоскопическое исследование при помощи видеоларингоскопии и ларингостробоскопии, и гистологическое исследование опухолевой ткани гортани. Результаты проведенной работы позволили разделить обследованный контингент на основную группу исследования – 136 больных с предраковыми поражениями гортани: 71 чел. (52,2%) с гиперкератозом эпителия голосовых складок, 33 пациента (24,3%) – с респираторным рецидивирующим папилломатозом гортани, 18 чел. (13,2%) – с лейкоплакией голосовой складки и 14 больных (10,3%) – с пахидермией и группу сравнения – 52 пациента с раком гортани.

3.1. Результаты эндоскопического исследования у обследованной когорты пациентов

Представлял научный интерес проспективный сравнительный анализ частоты эндоскопических признаков изменения слизистой оболочки гортани в группах исследования, результаты которого представлены в табл. 3.1.

Таблица 3.1

Частота эндоскопических признаков у обследованных больных

Признаки	ПЗГ (n=136)		ЗНО (n=52)		p
	Абс.	%	Абс.	%	
Гиперемия	121	89,0	50	96,2	>0,05
Изменения капилляров	46	33.8	52	100	<0,05
Кровоизлияние	7	5,1	9	17,3	<0,05

Примечание: достоверность показателей (p) между группами исследования рассчитана при помощи t-критерия Стьюдента.

Как представлено в таблице 3.1, гиперемия слизистой оболочки гортани была диагностирована у 89,0% обследованных (n=121) с ПЗГ и у 96,2% (n=50) пациентов группы сравнения.

Следует отметить, что такое патологические изменение слизистой гортани, как кровоизлияние было документировано достоверно ($p<0,05$) чаще у больных раком гортани (17.3%), в сравнении с данными основной группы исследования (5.1%). Изменение сосудистого рисунка наблюдалась у всех 52 пациентов раком гортани (100%) и усиление сосудистого рисунка наблюдалась 33.8% пациентов в основной группе (n=46). Изменения сосудистого рисунка слизистой гортани при раке имели извитой ход капилляров с формированием клубочков, а в основной группе капилляры имели прямой ход, но были расширены.

У больных (n=33) с рецидивирующим папилломатозом гортани при видеоларингоскопии было документировано наличие единичных папиллом, то есть все пациенты имели ограниченную форму папилломатоза гортани, которые располагались на одной из голосовых складок. Описанное новообразование представляло собой единичные сосочковые разрастания с мелкозернистой поверхностью и усиленным сосудистым рисунком.

При видеоларингоскопии в группе пациентов с раком гортани у 15 чел. (28,8%) были визуализированы очаги некроза.

Среди обследованных основной группы нашей когорты (n=136) результаты видеоларингостробоскопии свидетельствуют о сохранении колебания голосовой складки у 126 больных (92,6%). При этом, в 86,8% случаев голосовые связки имели ассиметричный характер с уменьшенной амплитудой колебания на стороне поражения. Нерегулярные колебания голосовых складок имели преимущественное число обследованных (78 чел., 57,4%). У 114 больных (83,8%) была диагностирована остановка слизистой

волны на участке дискератоза. В 7,4% наблюдений (n=10) колебаний голосовых складок установлено не было (табл. 3.2).

Таблица 3.2

Результаты видеоларингостробоскопии у обследованных основной группы (n=136)

Параметры	Абс.	%
Сохранение колебания голосовой складки	117	86,0
Отсутствие колебания голосовой складки	10	7,4
Асимметричность колебаний голосовых связок	118	86,8
Симметричность колебаний голосовых связок	18	13,2
Уменьшение амплитуды колебания на стороне поражения	118	86,8
Нерегулярные колебания голосовых складок	78	57,4
Регулярные колебания голосовых складок	58	42,6
Остановка слизистой волны на участке дискератоза	114	83,8

На рисунках 3.1-3.5 представлены эндоскопические фотографии ПЗГ у обследованных.

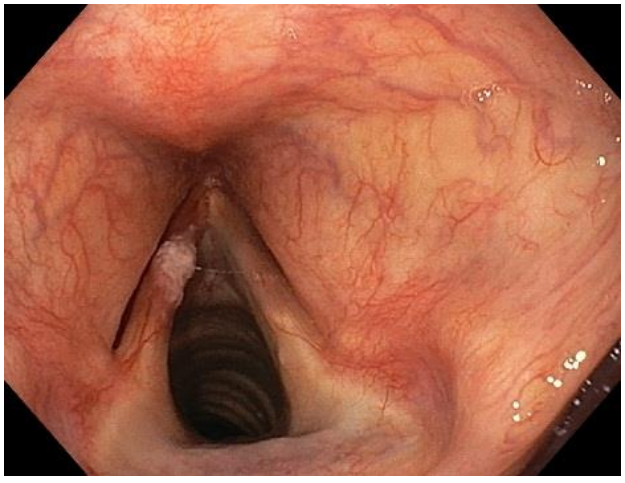

Рисунок 3.1. Эндоскопическая фотография лейкоплакии левой голосовой складки у мужчины 50 лет.



Рисунок 3.2.Эндоскопическая фотография лейкоплакии правой голосовой складки у женщины 39 лет.



Рисунок 3.3. Эндоскопическая фотография ХГЛ, диффузная форма с очагом гиперкератоза у мужчины 57 лет.



Рисунок 3.4. Эндоскопическая фотография ХГЛ, диффузная форма у мужчины 46 лет.

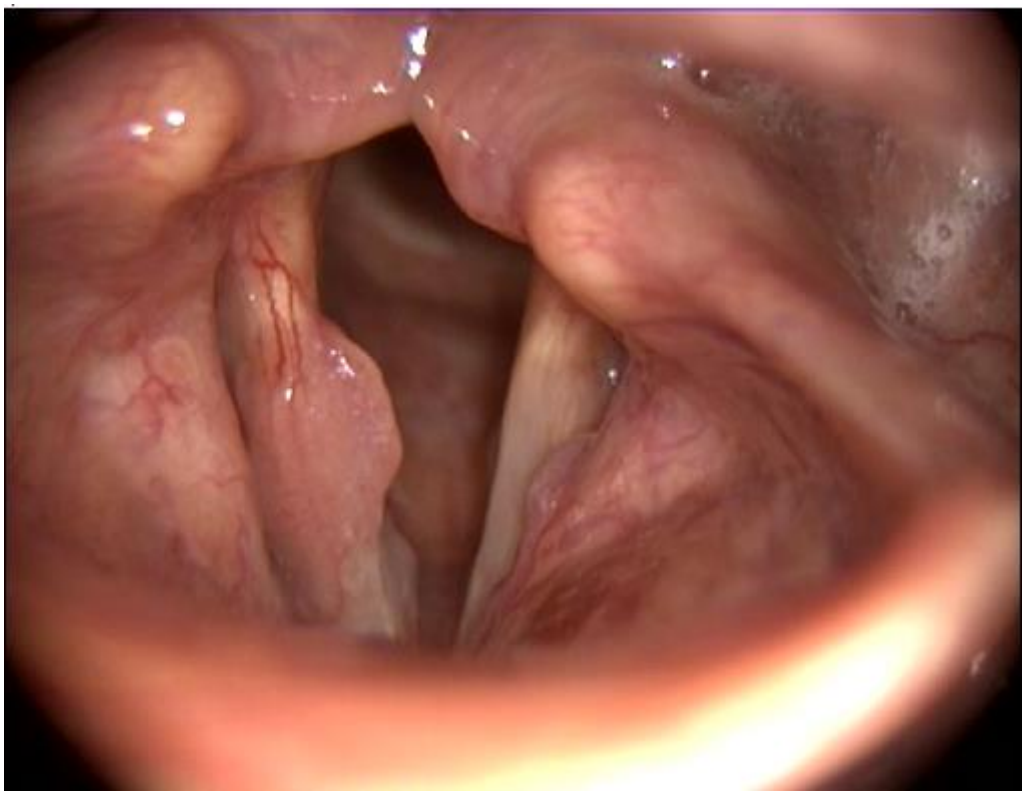

Рисунок 3.5. Эндоскопическая фотография ПГ у пациентки 43 лет.

Итак, Результаты проспективного сравнительного анализа частоты эндоскопических признаков изменения слизистой оболочки гортани в группах исследования свидетельствуют, что такие патологические изменения слизистой гортани, как инфильтрация и кровоизлияние были документированы достоверно ($p<0,05$) чаще у больных ЗНО (96,2 и 17,3%, соответственно), в сравнении с данными пациентов с ПЗГ (21,3 и 5,1%, соответственно). Также у пациентов основной группы и группы сравнения были диагностированы гиперемия слизистой оболочки гортани (89,0 и 96,2%, соответственно). Изменения сосудистого рисунка слизистой гортани при раке проявлялись извитым ходом капилляров с формированием клубочков, а в основной группе капилляры имели прямой ход, но были расширены. Такие изменения были диагностированы в 33,8% (n=46) случаев в основной группе и в 100% (n=52) в группе сравнения. Также при каждой обсуждаемой патологии были выявлены специфические эндоскопические признаки. В подгруппе больных гиперкератозом эпителия слизистой гортани (n=71) было диагностировано утолщение гиперемированной слизистой оболочки голосовых складок у 84,5% обследованных, при этом односторонние изменения имели 31,6%, двухсторонние – 68,4%; у 15,0% больных было диагностировано изолированное поражение задней комиссуры гортани. У 15 больных (28,8%) были визуализированы очаги некроза.

Среди обследованных основной группы нашей когорты (n=136) результаты видеоларингостробоскопии свидетельствовали о сохранении колебаний голосовых складок у 117 больных (86,0%). При этом, в 86,8% случаев колебания голосовых складок имели асимметричный характер с уменьшенной амплитудой на стороне поражения. У 114 больных (83,8%) была диагностирована остановка слизистой волны на участке дискератоза. Нерегулярные колебания голосовых складок имели преимущественное число

обследованных (78 чел., 57,4%). У 52 пациентов (100%) с раком гортани была диагностирована остановка слизистой волны на участке поражения опухолью.

3.2. Результаты морфометрического анализа клеточных ядер у пациентов групп исследования

У пациентов с ХГЛ (простая гиперплазия, гиперплазия с дисплазией I-III степени), папилломами гортани и плоскоклеточным раком при ПЗГ проводили кариометрию эпителиоцитов для объективизации оценки величины ядерного полиморфизма.

Было проведено исследование площади и периметра ядра эпителиоцита, его наибольший и наименьший диаметры, фактор формы и др.

Результаты морфометрического анализа состояния эпителия у обследованных представлены на рис. 3.6.

Как представлено на рис. 3.6, простая гиперплазия многослойного плоского эпителия (МПЭ) была документирована в 23,3% случаев у больных с ХГЛ, гиперплазия и дисплазия II-III степени была в 26,7%, а плоскоклеточный неороговевающий рак – в 13,3%.

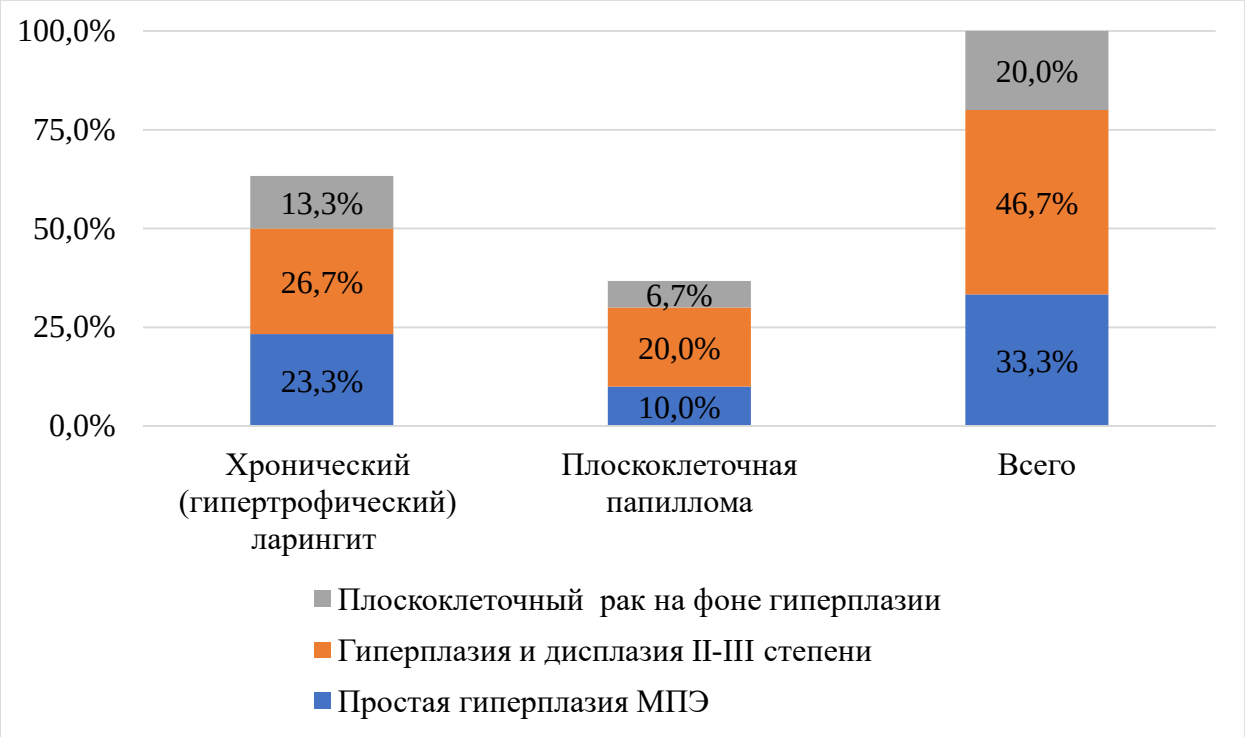

Рис. 3.6 Результаты морфометрического анализа состояния эпителия у обследованных.

В группе пациентов с респираторным папилломатозом гортани плоскоклеточная папиллома без дисплазии была диагностирована в 10% случаев (n=3), папиллома с дисплазией II-III степени – в 26,67% (6 чел.), и плоскоклеточный неороговевающий рак – в 6,67% (n=2).

В таблице 3.3 представлены результаты анализа полученных данных при различных состояниях эпителия истинных голосовых складок пациентов с ХГЛ. Было установлено, что именно комбинация критериев S (площадь ядра) и F (фактор формы) предоставляет достоверные ($p<0,05$) данные о морфологических различиях в состоянии ядер эпителиоцитов. Учет значений величин показателя (S + F) в наибольшей степени соответствует патогистологической сущности понятия ядерного полиморфизма при оценке различных состояний эпителия.

Таблица 3.3

Доля ядер эпителиоцитов по критериям S и F при различных состояниях эпителия голосовых складок у больных с ХГЛ (n=30)

№	Состояние эпителия	Частота показателей, %		
		S (площадь ядра) в диапазоне 30-59 мкМ^2	F (фактор формы) в диапазоне 0,81,0 усл.ед.	По критерию (S + F)
1	Простая гиперплазия МПЭ	87,1 (77,3 ÷ 96,4)	88,7 (79,3 ÷ 97,5)	77,6 (70,1 ÷ 87,4)
2	Гиперплазия и дисплазия II-III степени	55,9 (49,8 ÷ 61,5)	50,8 (46,7 ÷ 55,2)	33,2 (28,1 ÷ 32,3)
3	Плоскоклеточный рак на фоне гиперплазии	57,4 (51,9 ÷ 63,7)	76,1 (68,1 ÷ 82,5)	51,4 (44,5 ÷ 59,2)
достоверность различий				
1-2		p <0,001	p <0,001	p <0,001
2-3		p> 0,05	p = 0,002	p = 0,022
1-3		p <0,001	p> 0,05	p <0,001

Как представлено в табл. 3.3, нормальная площадь ядра (в диапазоне 30-59 мкМ^2) эпителиоцитов голосовых складок у больных с ХГЛ при простой гиперплазии МПЭ была документирована в 87,1% случаев, что было достоверно чаще в сравнении с показателями при гиперплазии и дисплазии II-III степени (55,9%, p<0,001), а также при плоскоклеточном раке на фоне гиперплазии (57,4%, p<0,001). Фактор формы в диапазоне 0,8-1,0 усл.ед. был выявлен в 88,7% случаев при простой гиперплазии МПЭ, что было больше, чем при гиперплазии и дисплазии II-III степени (50,8%, p<0,001), и плоскоклеточном раке на фоне гиперплазии (76,1%, p<0,001)

Учитывая данные, представленные в табл. 3.3, было установлено, что при гиперплазии и дисплазии II-III степени более чем вдвое уменьшается количество клеток с ядрами средних размеров, которые имеют правильную

круглую форму и, соответственно, удваивается доля клеток с неправильной формой ядра и отклонениями размеров от средних величин (77,6% и 33,2%, соответственно). Переход дисплазии в рак отражается достоверным (p = 0,022) увеличением частоты критерия (S + F) с 33,2% до 51,4%, при этом сохраняется достоверное различие его величины от простой гиперплазии и тяжелой дисплазии.

Мы выполнили кариометрию плоскоклеточных папиллом с различным состоянием эпителия по схеме, использованной для анализа состояния эпителия при ХГЛ. Полученные результаты приведены в таблице 3.4.

Согласно данным табл. 3.4, нормальная площадь ядра (в диапазоне 30-59 мкМ^2) эпителия папиллом при плоскоклеточной папилломе без дисплазии была документирована в 93,8% случаев, что было достоверно чаще в сравнении с показателями при папилломе с дисплазией III (24,2%, p<0,001), а также плоскоклеточном раке на фоне папилломы (59,8%, p<0,001).Фактор формы в диапазоне 0,8-1,0 усл.ед. был выявлен в 92,5% случаев при плоскоклеточной папилломе без дисплазии, что было больше, чем при папилломе с дисплазией III (75,4%), и плоскоклеточном раке на фоне папилломы (82,1%).

Таблица 3.4

Доля ядер эпителиоцитов по критериям S и F при различных состояниях эпителия папиллом у обследованных (n=30)

№	Состояние эпителия	Частота показателей,%		
		S (площадь ядра)в диапазоне 30-59 мкМ^2	F (фактор формы)в диапазоне 0,81,0 усл.ед.	По критерию (S + F)
1	Плоскоклеточная папиллома без дисплазии	93,8 (82,2 ÷ 100,0)	92,5 (81,1 ÷ 100,0)	87,1 (74,9 ÷ 95,8)

2	Папиллома с дисплазией III	24,2 (20,2 ÷ 25,9)	75,4 (64,8 ÷ 82,1)	24,2 (21,6 ÷ 26,2)
3	Плоскоклеточный рак на фоне папилломы	59,8 (54,1 ÷ 65,3)	82,1 (71,9 ÷ 90,8)	50,6 (44,2 ÷ 57,1)
достоверность различий				
1-2		p <0,001	p> 0,05	p <0,001
2-3		p <0,001	p> 0,05	p = 0,002
1-3		p <0,001	p> 0,05	p <0,001

Было выявлено, что при различных состояниях эпителия папиллом критерий F – фактор формы не демонстрирует достоверной разницы. При этом его комбинация с показателем S (площадь ядра) дает возможность установить взаимосвязь изменений при плоскоклеточной папилломе, близкую к таковой при ХГЛ. Величина показателя (S + F) на уровне 50,6% у больных с плоскоклеточным раком на фоне папилломы соотносимо с уровнем для плоскоклеточного рака на фоне гиперплазии (50,7%), что свидетельствует о качестве единого гистопатологического строения опухолей, так и вероятного механизма их возникновения.

Итак, результаты морфометрического анализа полученных данных при различных состояниях эпителия истинных голосовых складок пациентов с ХГЛ свидетельствуют, что именно комбинация критериев S (площадь ядра) и F (фактор формы) предоставляет достоверные ($p<0,05$) данные о структурных различиях в состоянии ядер эпителиоцитов. Нормальная площадь ядра эпителиоцитов голосовых складок у больных с ХГЛ при простой гиперплазии МПЭ была документирована в 87,1% случаев, что было достоверно чаще в сравнении с показателями при гиперплазии и дисплазии II-III степени (55,9%, $p<0,001$), а также плоскоклеточном раке на фоне гиперплазии (57,4%, $p<0,001$). Фактор формы в диапазоне 0,8-1,0 усл.ед. был выявлен в 88,7% случаев при простой гиперплазии МПЭ, что было больше, чем при гиперплазии и дисплазии II-III степени (50,8%, $p<0,001$), и плоскоклеточном

раке на фоне гиперплазии (76,1%, p<0,001). Было установлено, что при гиперплазии и дисплазии II-III степени более чем вдвое уменьшается количество клеток с ядрами средних размеров, которые имеют правильную круглую форму и, соответственно, удваивается доля клеток с неправильной формой ядра и отклонениями размеров от средних величин (77,6% и 33,2%, соответственно). Переход дисплазии в рак отражается достоверным (p = 0,022) увеличением частоты критерия (S + F) с 33,2% до 51,4%, при этом сохраняется достоверное различие его величины от простой гиперплазии и тяжелой дисплазии. Нормальная площадь ядра (в диапазоне 30-59 мкМ^2) эпителия папиллом при плоскоклеточной папилломе без дисплазии была документирована в 93,8% случаев, что было достоверно чаще в сравнении с показателями при папилломе с дисплазией III (24,2%, p<0,001), а также плоскоклеточном раке на фоне папилломы (59,8%, p<0,001). Фактор формы в диапазоне 0,8-1,0 усл.ед. был выявлен в 92,5% случаев при плоскоклеточной папилломе без дисплазии, что было больше, чем при папилломе с дисплазией Д3 (75,4%), и плоскоклеточном раке на фоне папилломы (82,1%). Величина показателя (S + F) на уровне 50,6% у больных с плоскоклеточным раком на фоне папилломы соотносимо с уровнем для плоскоклеточного рака на фоне гиперплазии (50,7%), что свидетельствует о качестве единого гистопатологического строения опухолей, так и вероятного механизма их возникновения.

3.3. Экспрессия Е-кадгерина, виментина и p16 у пациентов с предраковыми заболеваниями и раком гортани

ИГХ биоптатов слизистой оболочки гортани было выполнено 30 пациентам основной группы и 30 пациентам группы сравнения. Учитывая, что у 82,3% больных с ПЗГ и у 88,5% с ЗНО гортани было усановлено наличие вредной привычки – табакокурение, в когорте исследования вышеуказанных

маркеров все обследованные, как основной группы, так и группы сравнения имели данный фактор риска.

Результаты анализа уровня экспрессии Е-кадгерина у пациентов основной группы исследования представлены в табл. 3.5.

Как представлено в табл. 3.5, среди обследованных пациентов с гиперкератозом эпителия голосовых складок 1+ уровень экспрессии (менее 10% клеток в препарате) Е-кадгерина был выявлен у 20,0% (n=2), выраженный уровень (3+, более 20-50% клеток) был документирован у 3 чел. (30%) и половина (50,0%) больных имели выраженную экспрессию обсуждаемого маркера (4+, более 50% клеток).

Таблица 3.5

Показатели экспрессии Е-кадгерина у пациентов ПЗГ (n=30)

Уровень экспрессии	Гиперкератоз эпителия голосовых складок (n=10)		Респираторный рецидивирующий папилломатоз (n=10)		Лейкоплакия голосовой складки (ок) (n=5)		Пахидермия гортани (n=5)	
	абс.	%	абс.	%	абс.	%	абс.	%
1+ (< 10% клеток)	2	20,0	0	0	0	0	0	0
2+ (10-20% клеток)	0	-	0	0	0	0	1	20,0
3+ (> 20-50% клеток)	3	30,0	5	50,0	2	40,0	1	20,0
4+ (> 50% клеток)	5	50,0	5	50,0	3	60,0	3	60,0

У пациентов с респираторным рецидивирующим папилломатозом гортани распределение уровня экспрессии Е-кадгерина имело следующий характер: 50,0% обследованных имели умеренный ее уровень и еще половина больных (50,0%) – высокий.

В группе больных с лейкоплакией голосовых складок у большинства обследованных (60,0%) было диагностировано высокий уровень экспрессии обсуждаемого маркера (4+, более 50% клеток в препарате) и у 40,0% – умеренный уровень (3+, более 20-50% клеток).

Минимальный уровень экспрессии Е-кадгерина (2+, 10-20% клеток в препарате) был установлен в 40,0% случаев (n=2) среди пациентов с пахидермией гортани, в 20,0% случаев (n=1) имел место средний уровень экспрессии и еще 40,0% (n=2) – высокий.

В целом большинство пациентов с ПЗГ (53,3%) продемонстрировали выраженное мембранозное иммуноокрашивание Е-кадгерина (рис. 3.7).

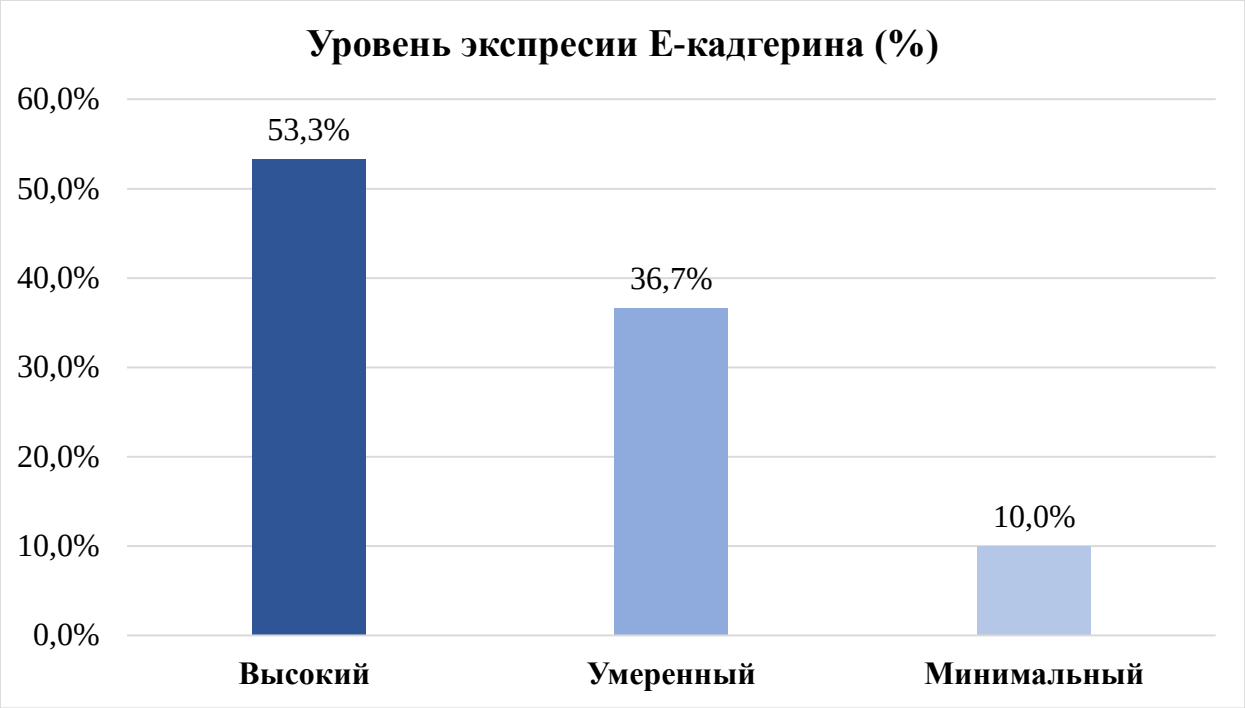

Рис. 3.7. Уровень экспрессии Е-кадгерина у пациентов с основной группы исследования.

Результаты сравнительного анализа степени экспрессии Е-кадгерина у пациентов с ПЗГ и ЗНО гортани представлены в табл. 3.6.

Как представлено в табл. 3.6, выраженная экспрессия Е-кадгерина была документирована у 53,3% обследованных (n=16) с ПЗГ и 60,0% (n=3) больных раком *in situ*, что было достоверно ($p<0,05$) выше показателей пациентов с

высоко-, умеренно- и низкодифференцированными ЗНО гортани (20,0%, 20,0% и 0, соответственно).

Умеренную степень экспрессии обсуждаемого маркера было диагностировано у 36,7% обследованных основной группы, в 20,0% случаев при раке *in situ*, 60,0% – при высокодифференцированных ЗНО гортани и у 1 пациента (20,0%) с низкодифференцированными опухолями.

Таблица 3.6

Сравнительный анализ степени экспрессии Е-кадгерина у больных с ПЗГ и ЗНО гортани (n=60)

Степень экспрессии	ПЗГ (n=30)	ЗНО			
		In situ (n=5)	Высоко-дифферен-цированные (n=10)	Умеренно-дифферен-цированные (n=10)	Низко-дифферен-цированные (n=5)
1+/2+ (отсутствует/ минимальная)	3 (10,0)	1 (20,0)	2 (20,0)	8 (80,0)*	4 (80,0)*
3+ (умеренная)	11 (36,7)	1 (20,0)	6 (60,0)	0	1 (20,0)
4+ (выраженная)	16 (53,3)	3 (60,0)	2 (20,0)*	2 (20,0)*	0 *

Примечание: достоверность различий относительно показателей группы ПЗГ и ЗНО *in situ* составляла $p<0,05$ и была рассчитана при помощи критерия Фишера.

У пациентов с умеренно- (80,0%) и низкодифференцированными (80,0%) ЗНО гортани достоверно ($p<0,05$) чаще был выявлен минимальный уровень экспрессия Е-кадгерина, в сравнении с показателями обследованных с ПЗГ (10,0%), больных раком *in situ* (20,0%) и высокодифференцированными опухолями (20,0%).

Полученные данные свидетельствуют, что экспрессия Е-кадгерина была значительно снижена при инвазивных ЗНО гортани, по сравнению с ПЗГ и раком *in situ* ($p<0,05$).

Результаты анализа уровня экспрессии виментина у пациентов основной группы исследования представлены в табл. 3.7.

Как представлено в табл. 3.7, у большинства (60,0%) обследованных пациентов с ХГЛ был выявлен 1+ уровень экспрессии (менее 10% клеток в препарате) виментина, низкий уровень (2+, 10-20% клеток) был документирован у 3 чел. (30%) и 10,0% (n=1) больных имели выраженную экспрессию обсуждаемого маркера (4+, более 50% клеток).

У пациентов с респираторным рецидивирующим папилломатозом гортани распределение уровня экспрессии виментина имело следующий характер: 10,0% обследованных имели умеренный ее уровень, 30,0% – минимальный и большинство (70,0%) – менее 10% клеток в препарате.

Таблица 3.7

Показатели экспрессии виментина у пациентов ПЗГ (n=30)

Уровень экспрессии	Гиперкератоз эпителия голосовых складок (n=10)		Респираторный рецидивирующий папилломатоз гортани (n=10)		Лейкоплакия голосовой складки (ок) (n=5)		Пахидермия гортани (n=5)	
	абс.	%	абс.	%	абс.	%	абс.	%
1+ (< 10% клеток)	6	60,0	7	70,0	3	60,0	2	40,0
2+ (10-20% клеток)	3	30,0	2	20,0	0	-	1	20,0
3+ (> 20-50% клеток)	0	-	1	10,0	1	20,0	1	20,0
4+ (> 50% клеток)	1	10,0	0	-	1	20,0	1	20,0

В группе больных с лейкоплакией голосовых складок у большинства обследованных (60,0%) было диагностировано отсутствие экспрессии

обсуждаемого маркера (менее 10% клеток в препарате), у 20,0% – умеренный уровень (3+, более 20-50% клеток) и еще 1 чел. (20,0%) имел слабую (1+) цитоплазматическую иммунную экспрессию виментина.

Отсутствие экспрессии виментина было установлено в 40,0% случаев (n=2) среди пациентов с пахидермией гортани, в 20,0% случаев (n=1) имел место минимальный уровень, еще 20,0% (n=1) – высокий.

В целом большинство пациентов с ПЗГ (80,0%) продемонстрировали слабую цитоплазматическую иммунную экспрессию виментина (рис. 3.8).

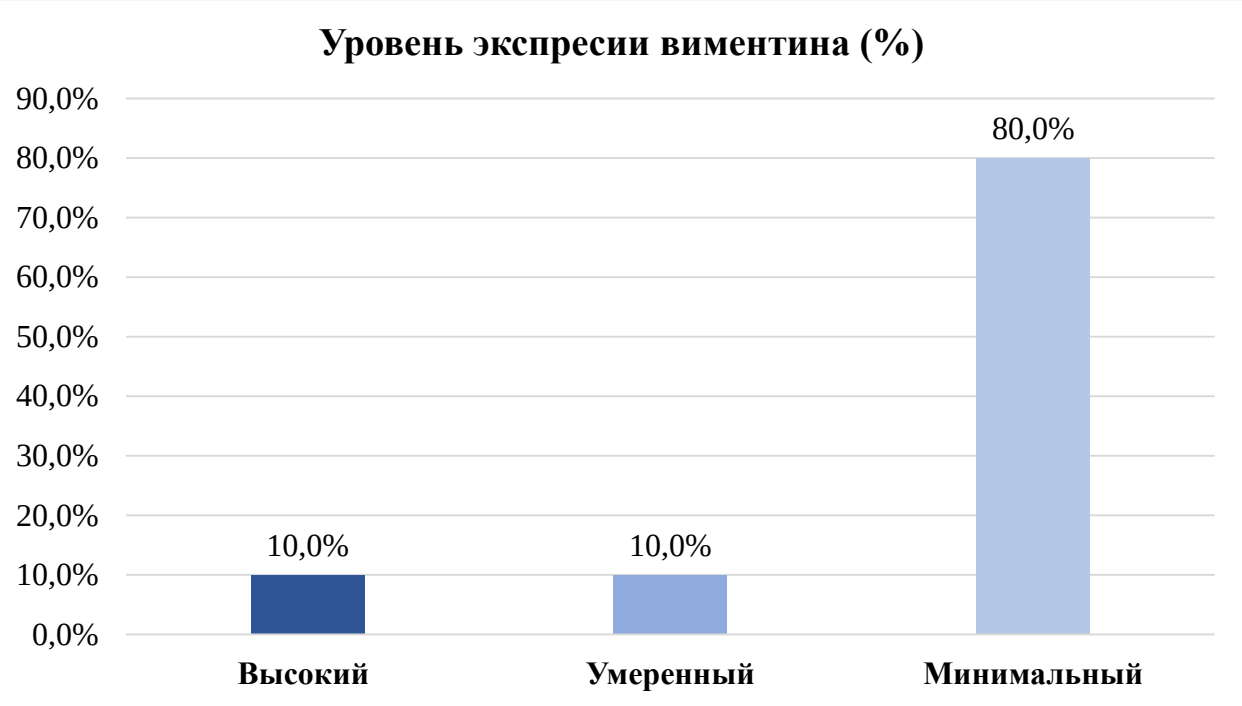

Рис. 3.8. Уровень экспрессии виментина у пациентов ПЗГ.

Результаты сравнительного анализа степени экспрессии виментина у пациентов с ПЗГ и ЗНО гортани представлены в табл. 3.8.

Таблица 3.8

Сравнительный анализ степени экспрессии виментина у больных с ПЗГ и ЗНО гортани (n=60)

Степень экспрессии	**ПЗГ (n=30)**	**ЗНО**			
		In situ **(n=5)**	**Высоко-дифферен-**	**Умеренно-дифферен-**	**Низко-дифферен-**

			цированные (n=10)	**цированные (n=10)**	**цированные (n=5)**
1+/2+ (отсутствует/ минимальная)	24 (80,0) *	3 (60,0)*	7 (70,0) *	2 (20,0)	0
3+ (умеренная)	3 (10,0)	2 (40,0)	3 (30,0)	5 (50,0)	2 (40,0)
4+ (выраженная)	3 (10,0) *	0	0	3 (30,0)	3 (60,0)

Примечание: достоверность различий относительно показателей с умеренно- и низкодифференцированными ЗНО гортани составляла $p<0,05$ и была рассчитана при помощи критерия Фишера.

Как представлено в табл. 3.8, минимальная экспрессия виментина была документирована у 80,0% обследованных (n=24) с ПЗГ, у 60,0% (n=3) больных раком *in situ* и у 70,0% (n=7) больных с высокодифференцированными опухолями, что было достоверно ($p<0,05$) выше показателей пациентов с умеренно- и низкодифференцированными ЗНО гортани (20,0%, и 0, соответственно).

Умеренную степень экспрессии обсуждаемого маркера было диагностировано у 10,0% обследованных основной группы, в 40,0% случаев при раке *in situ,* 30,0% – при высокодифференцированных ЗНО гортани, у 5 пациентов (50,0%) с низко- и 2 чел. (40,0%) высокодифференцированными опухолями.

У пациентов с умеренно- (30,0%) и низкодифференцированными (60,0%) ЗНО гортани достоверно ($p<0,05$) чаще был выявлен выраженный уровень экспрессии виментина, в сравнении с показателями обследованных с ПЗГ (10,0%), больных раком *in situ* (0%) и высокодифференцированными опухолями (0%).

Полученные данные свидетельствуют о значительном увеличение экспрессии виментина с повышением злокачественного патенциала опухоли ($p<0,05$).

Уровень экспресии p16 у пациентов ПЗГ представлен на рис. 3.9.

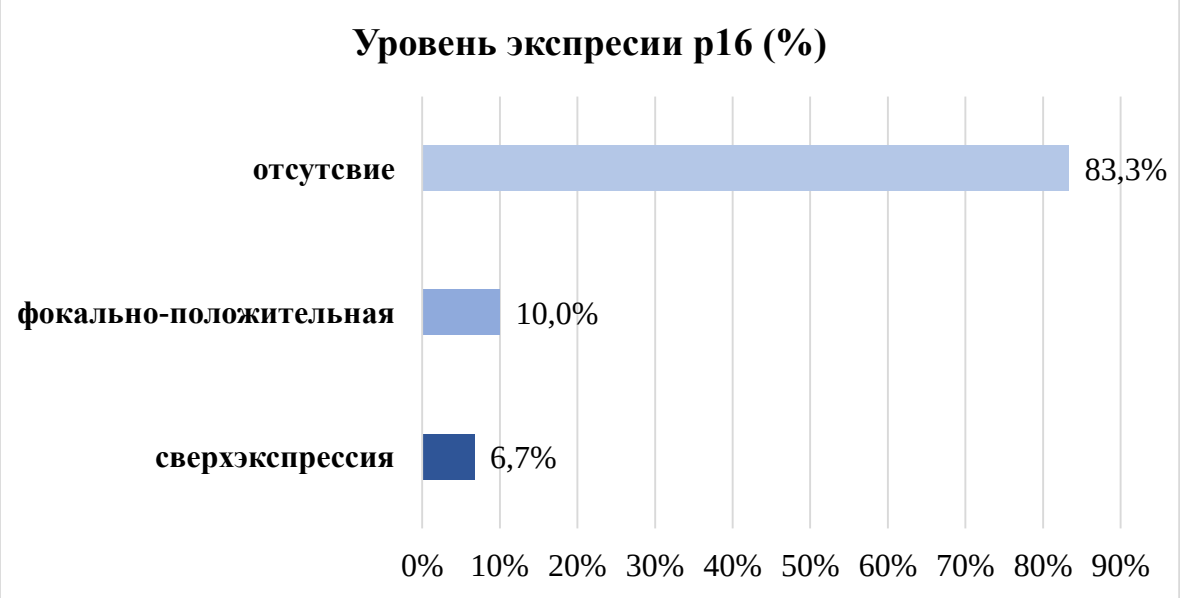

Рис. 3.9. Уровень экспрессии p16 у пациентов основной группы исследования.

У пациентов основной группы исследовании сверхэкспрессия p16 (>70%) была установлена в 6,7% случаев (n=2), 3 случая (10,0%) были фокальными положительными и у 83,3% (n=25) экспрессия данного маркера отсутствовала.

Уровень экспресии p16 у пациентов группы сравнения представлен на рис. 3.10.

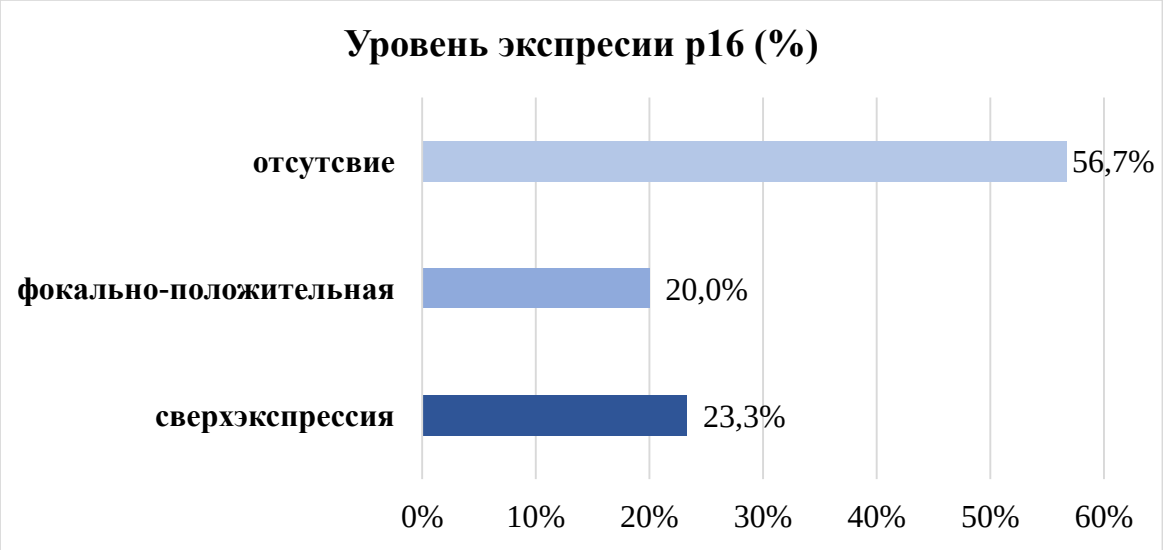

Рис. 3.10. Уровень экспрессии p16 у пациентов группы сравнения.

У пациентов с ЗНО гортани сверхэкспрессия p16 (>70%) была документирована в 23,3% случаев (n=7), 6 случаев (20,0%) были фокальными положительными и у 56,7% обследованных (n=17) экспрессия данного маркера отсутствовала.

У пациентов группы сравнения медиана наблюдения составила 2,5 ± 0,8 года. Трехлетняя безрецидивная выживаемость после лучевой терапии была достоверно ($p<0,05$) выше среди пациентов p16+ (n=13) по сравнению с пациентами p16- (n=17): 76,9% и 58,8% (рис. 3.11).

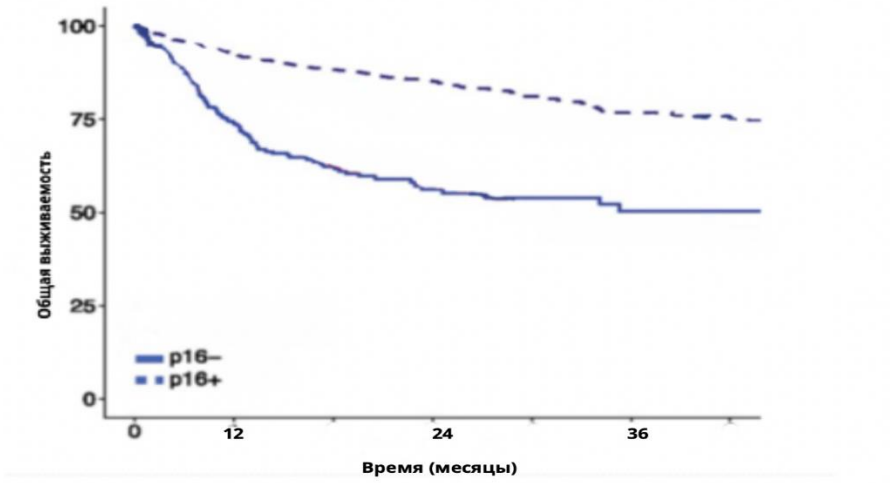

Рис. 3.11. Трехлетняя общая безрецидивная выживаемость у пациентов группы сравнения в зависимости от p16 статуса.

Итак, результаты ИГХ биоптатов слизистой оболочки гортани свидетельствуют, что большинство пациентов с ПЗГ (53,3%) имели высокий уровень экспрессии Е-кадгерина, 36,7% – умеренный и 10,0% – минимальный. Было установлено, что экспрессия Е-кадгерина значительно снижена при инвазивных ЗНО гортани, по сравнению с ПЗГ и раком *in situ* ($p<0,05$). Выраженный уровень экспрессии Е-кадгерина был документирован у 53,3% обследованных с ПЗГ и 60,0% больных раком *in situ,* что было достоверно ($p<0,05$) выше показателей пациентов с высоко-, умеренно- и низкодифференцированными ЗНО гортани (20,0%, 20,0% и 0, соответственно). У большинства пациентов с ПЗГ (80,0%) была выявлена слабая цитоплазматическая иммунная экспрессия виментина, у 10,0% – умеренная и еще у 10,0% – высокая. Полученные данные свидетельствуют о значительном увеличение экспрессии виментина с повышением злокачественного патенциала опухоли ($p<0,05$). У пациентов с умеренно- (30,0%) и низкодифференцированными (60,0%) ЗНО гортани достоверно ($p<0,05$) чаще был выявлен выраженный уровень экспрессии виментина, в сравнении с показателями обследованных с ПЗГ (10,0%), больных раком *in situ* (0%) и высокодифференцированными опухолями (0%). На основе представленных данных можно предположить, что потеря Е-кадгерина и увеличение виментина являются признаком определяющим злокачественный патенциал опухоли, а Е-кадгерин является хорошим прогностическим маркером, тогда как экспрессия виментина указывает на высокий злокачественные патенциал опухоли. Сверхэкспрессия p16 у пациентов с ЗНО гортани была выявлена в 23,3% случаев, фокально-положительная экспрессия – в 20,0%, отсутствие в 56,7%. У обследованных с ПЗГ данные показатели составили 6,7%, 10,0% и 83,3%, соответственно. Трехлетняя безрецидивная выживаемость после лучевой терапии была достоверно выше среди пациентов с раком гортани p16+, по сравнению с больными p16- (76,9% и 58,8%, $p<0,05$).

Таким образом, результаты проспективного сравнительного анализа частоты эндоскопических признаков изменения слизистой оболочки гортани в группах исследования свидетельствуют, что такие патологические изменения слизистой гортани, как инфильтрация, кровоизлияние были документированы достоверно ($p<0,05$) чаще у больных со ЗНО, в сравнении с данными пациентов с ПЗГ. Также у пациентов основной группы и группы сравнения были диагностированы гиперемия слизистой оболочки гортани (89,0% и 96,2%, соответственно), изменения капилляров слизистой гортани (33.8% и 100%, соответственно). Изменения сосудистого рисунка слизистой гортани при раке имели извитой ход капилляров с формированием клубочков, а в основной группе капилляры имели прямой ход, но были расширены. При видеоларингоскопии в группе пациентов с раком гортани у 15 чел. (28,8%) были визуализированы очаги некроза. Среди обследованных основной группы нашей когорты (n=136) результаты ларингостробоскопии свидетельствуют о сохранении колебания голосовой складки у 126 больных (92,6%). При этом, в 86,8% случаев голосовые связки имели ассиметричный характер с уменьшенной амплитудой колебания на стороне поражения. Нерегулярные колебания голосовых складок имели преимущественное число обследованных (78 чел., 57,4%). У 114 больных (83,8%) была диагностирована остановка слизистой волны на участке дискератоза.

Результаты морфометрического анализа полученных данных при различных состояниях эпителия истинных голосовых складок пациентов с ХГЛ свидетельствуют, что именно комбинация критериев S (площадь ядра) и F (фактор формы) предоставляет достоверные ($p<0,05$) данные о структурных различиях в состоянии ядер эпителиоцитов. У больных с ХГЛ при простой гиперплазии МПЭ была документирована в 87,1% случаев, что было достоверно чаще в сравнении с показателями при гиперплазии и дисплазии II-

III степени (55,9%, p<0,001), а также плоскоклеточном раке на фоне гиперплазии (57,4%, p<0,001). Фактор формы в диапазоне 0,8-1,0 усл.ед. был выявлен в 88,7% случаев при простой гиперплазии МПЭ, что было больше, чем при гиперплазии и дисплазии II-III степени (50,8%, p<0,001), и плоскоклеточном раке на фоне гиперплазии (76,1%, p<0,001). Было установлено, что при гиперплазии и дисплазии II-III степени более чем вдвое уменьшается количество клеток с ядрами средних размеров, которые имеют правильную круглую форму и, соответственно, удваивается доля клеток с неправильной формой ядра и отклонениями размеров от средних величин (77,6% и 33,2%, соответственно). Переход дисплазии в рак отражается достоверным (p = 0,022) увеличением частоты критерия (S + F) с 33,2% до 51,4%, при этом сохраняется достоверное различие его величины от простой гиперплазии и тяжелой дисплазии. Нормальная площадь ядра (в диапазоне 30-59 мкМ^2) эпителия папиллом при плоскоклеточной папилломе без дисплазии была документирована в 93,8% случаев, что было достоверно чаще в сравнении с показателями при папилломе с дисплазией дисплазии III (24,2%, p<0,001), а также плоскоклеточном раке на фоне папилломы (59,8%, p<0,001).Фактор формы в диапазоне 0,8-1,0 усл.ед. был выявлен в 92,5% случаев при плоскоклеточной папилломе без дисплазии, что было больше, чем при папилломе с дисплазией III (75,4%), и плоскоклеточном раке на фоне папилломы (82,1%). Величина показателя (S + F) на уровне 50,6% у больных с плоскоклеточным раком на фоне папилломы соотносимо с уровнем для плоскоклеточного рака на фоне гиперплазии (50,7%), что свидетельствует о качестве единого гистопатологического строения опухолей, так и вероятного механизма их возникновения.

Результаты ИГХ биоптатов слизистой оболочки гортани свидетельствуют, что большинство пациентов с ПЗГ (53,3%) имели высокий уровень экспрессии Е-кадгерина, 36,7% – умеренный и 10,0% – минимальный.

Было установлено, что экспрессия Е-кадгерина значительно снижена при инвазивных ЗНО гортани, по сравнению с ПЗГ и раком *in situ* ($p<0,05$). Выраженный уровень экспрессии Е-кадгерина был документирован у 53,3% обследованных с ПЗГ и 60,0% больных раком *in situ,* что было достоверно ($p<0,05$) выше показателей пациентов с высоко-, умеренно- и низкодифференцированными ЗНО гортани (20,0%, 20,0% и 0, соответственно). У большинства пациентов с ПЗГ (80,0%) была выявлена слабая цитоплазматическая иммунная экспрессия виментина, у 10,0% – умеренная и еще у 10,0% – высокая. Полученные данные свидетельствуют о значительном увеличение экспрессии виментина с прогрессированием опухоли ($p<0,05$). У пациентов с умеренно- (30,0%) и низкодифференцированными (60,0%) ЗНО гортани достоверно ($p<0,05$) чаще был выявлен выраженный уровень экспрессии виментина, в сравнении с показателями обследованных с ПЗГ (10,0%), больных раком *in situ*(0%) и высокодифференцированными опухолями (0%). На основе представленных данных можно предположить, что потеря Е-кадгерина и увеличение виментина являеются признаком высокого злокачсетвенного патенциала опухоли, а Е-кадгерин является хорошим прогностическим маркером, тогда как экспрессия виментина указывает на агрессивный характер опухоли. Сверхэкспрессия p16 у пациентов с ЗНО гортани была выявлена в 23,3% случаев, фокально-положительная экспрессия – в 20,0%, отсутствие в 56,7%. У обследованных с ПЗГ данные показатели составили 6,7%, 10,0% и 83,3%, соответственно. Трехлетняя безрецидивная выживаемость была достоверно выше среди пациентов с раком гортани p16+, по сравнению с больными p16- (76,9% и 58,8%, $p<0,05$).

Заключение

Наличие маркеров, которые коррелируют с ПЗГ или ранней стадией рака гортани, может иметь кардинальное значение для клинических решений о наблюдении или агрессивном лечении таких поражений. Актуальным является определение биомаркеров, которые позволят определить риск злокачественной трансформации и агрессивного опухолевого поведения у пациентов с предраковыми поражениями.

Для достижения поставленной цели был решен ряд задач:

1. Изучить особенности клинико-морфологических характеристик предраковых заболеваний и рака гортани.
2. Провести сравнительный анализ частоты эндоскопических признаков изменения слизистой оболочки гортани у больных предраковыми заболеваниями и раком гортани.
3. Выполнить морфометрический анализ клеточных ядер у пациентов с различными предраковыми заболеваниями и раке гортани.
4. Определить и сравнить различные предикторы малигнизации эпителиоцитов гортани (Е-кадгерин, виментин, p16) у пациентов с предраковыми заболеваниями и раком гортани.

Согласно предложенному дизайну когортного проспективного исследования было проведено обследование 188 пациентов в возрасте от 25 до 62 лет (средний возраст 55,2 ± 2,08 года) со ЗНО и ПЗГ. На первом этапе нашего исследования на основании данных объективного осмотра, жалоб, результатов видеоларингоскопии, морфологического и гистологического анализа опухоли из общей когорты были отобраны 136 больных с предраковыми поражениями гортани. В основную группу исследования было включено 71 чел. с гиперкератозом эпителия голосовых складок, 33 пациента с респираторным рецидивирующим папилломатозом гортани, 18 обследованных с лейкоплакией голосовой складки и 14 больных с пахидермией гортани. В группу сравнения были включены 21 пациент (40.4%) с умереннодифференцированным раком гортани, 17 (32.7%) - с высокодифференцированным раком гортани, 9 (17.3%) - с низкодифференцированным раком гортани и 5 (9.6%) - с раком in situ. Все пациенты со злокачественным процессом в гортани до проведенного обследования не получали никакого специального лечения.

ПЗГ были достоверно ($p<0,05$) чаще документированы у пациентов 55-59 лет. Доля пациентов этого возраста в подгруппе больных с гиперкератозом эпителия голосовых складок составила 29,6% (n=21), с респираторным рецидивирующим папилломатозом гортани – 30,3% (n=10), лейкоплакией – 27,7% (n=5), пахидермией – 28,7% (n=4). Средний возраст пациентов основной группы (n=136) составлял 51,9 ± 1,23 года и статистически не отличался от показателей больных с различными ПЗГ, однако был достоверно ($p<0,05$) ниже, в сравнении с обследованными группы сравнения (58,4 ± 0,74 года). В исследовании, проведенном Plch J. et al. (1998) средний возраст обследованных составлял 51,8 года (от 13 до 80 лет), и большинство пациентов находились на шестом десятилетии жизни. Fischinger J. (2002) провел исследование с участием 178 пациентов с ХГЛ и их средний возраст составлял

54 года (от 21 до 89 лет). В исследовании Avila D.D. et al. (2014) средний возраст составлял 47 лет (от 20 до 85 лет), и большинство пациентов находились в пятом десятилетии жизни. Когда оценивалось распределение возрастной группы по полу в когорте Avila D.D. e tal. (2014), наибольшая частота предраковых поражений у пациентов женского пола наблюдалась в шестом и пятом десятилетиях жизни, тогда как у пациентов мужского пола они возникали в пятом и четвертом десятилетиях, что также согласуется с нашими результатами (Антонин В.Ф., 2011; Andratschke M. et al., 2015).

Среди обследованных, как в основной группе, так и группе сравнения достоверно ($p<0,05$) преобладали пациенты мужского пола, что также совпадает с данными Avila D.D. et al. (2014), Bobdey S. et al. (2015), Tataru D. et al. (2016), Kostev K. et al. (2018).

В настоящем исследовании при помощи опроса во время проведения объективного осмотра среди обследованных нашей когорты было выявлено 4 возможных фактора риска развития ПЗГ и рака гортани: табакокурение, употребление алкоголя, работа в условиях повышенной запыленности, вдыхание вредных канцерогенных веществ (нефти, продуктов ее перегонки, бензола, фенольных смол, асбеста). Bradford C.R. et al. (2020) в своей работе выявили употребление табака у 79,1% больных раком гортани, а у 66,8% в анамнезе употребляли алкоголь. Авторы определили, что употребление табака и алкоголя связаны с рецидивом заболевания и показателями выживаемости, а алкоголь является независимым фактором риска, что согласуется с ранее документированными данными PapadasT. A. et al. (2010). Jabarin B. et al. (2018) определили табакокурение, как значимый фактор риска развития плоскоклеточного рака. Это говорит о том, что курение и употребление алкоголя являются важными детерминантами плохого прогноза пациентов с обсуждаемой патологией, а изменение образа жизни является важным фактором предотвращения возникновения рака гортани.

Мы установили, как у пациентов с ПЗГ (ОШ=7,8, ДИ 3,1-5,2, p=0,010), так и у обследованных группы сравнения (ОШ=8,3, ДИ 2,8-7,9, p=0,008) ассоциацию между обсуждаемым патологическими состояниями и табакокурением.

Также были проанализированы характерные для данной патологии жалобы со стороны голоса. Охриплость 3-4 степени среди пациентов с ПЗГ была документирована достоверно чаще у пациентов с гиперкератозом эпителия голосовых складок. В целом в основной группе охриплость голоса 3-4 степени имели 38 пациентов (27.9%), а охриплость 1-2 степени имели 98 пациентов (72.1%).

Результаты сравнительного анализа частоты изменения голоса у обследованных больных свидетельствуют о том, что пациенты с раком гортани достоверно ($p<0,05$) чаще, в сравнении с больными ПЗГ, имели охриплость 3-4 степени (65,4 и 27,9%, соответственно), а охриплость 1-2 степени достоверно ($p<0,05$) чаще имели пациенты с ПЗГ, в сравнении с больными раком гортани (72,1 и 34,6%, соответственно).

Результаты сравнительного анализа частоты сопутствующей патологии различных органов и систем у обследованных свидетельствуют, что пациенты с раком гортани несколько чаще имели обсуждаемые заболевания, в сравнении с больными основной группы исследования, однако без достижения статистически значимой разницы.

Ранняя диагностика ПЗГ с применением методов исследования, которые обладают достаточной специфичностью и чувствительностью, значительно сможет повысить эффективность лечения (Trivedi S., 2016). Развитие ларингоскопических процедур у амбулаторных пациентов обеспечило лучший доступ к важной информации для безопасной и простой диагностики патологий гортани. Также внедрение новых эндоскопических методов

обеспечивает более информативный анализ поражений голосовых связок (Avila D.D. et al., 2014).

Поэтому на первом этапе настоящей работы всем пациентам с целью уточнения диагноза было проведено эндоскопическое исследование при помощи видеоларингоскопии и ларингостробоскопии, и морфометрия ядер (кариометрия) эпителиоцитов гортани. Результаты проведенной работы позволили разделить обследованный контингент на основную группу исследования – 136 больных с ПЗГ и 52 пациента с раком гортани. Полученное распределение пациентов по морфологическим вариантам ПЗГ отражает общую тенденцию литературных данных. Так, в когорте Avila D.D. et al. (2014) папилломы также были вторым наиболее распространенным поражением (24,39%) после ХГЛ, в работе Anghelina F. et al. (2006) данный показатель был немного выше и составлял 37,0%.

Результаты проспективного сравнительного анализа частоты эндоскопических признаков изменения слизистой оболочки гортани в группах исследования свидетельствуют, что такие патологические изменения слизистой гортани, как инфильтрация, кровоизлияние были документированы достоверно ($p<0,05$) чаще у больных со злокачественными новообразованиями (96,2%, 17,3% соответственно), в сравнении с данными пациентов с предраковыми заболеваниями (61,8%, 5.1% соответственно). Также у пациентов основной группы и группы сравнения были диагностированы гиперемия слизистой оболочки гортани (89,0% и 96,2%, соответственно), изменения капилляров слизистой гортани (33.8% и 100%, соответственно). При видеоларингоскопии в группе пациентов с раком гортани у 15 чел. (28,8%) были визуализированы очаги некроза. Среди обследованных основной группы нашей когорты (n=136) результаты ларингостробоскопии свидетельствуют о сохранении колебания голосовой складки у 126 больных (92,6%). При этом, в 86,8% случаев голосовые связки имели ассиметричный характер с

уменьшенной амплитудой колебания на стороне поражения. Нерегулярные колебания голосовых складок имели преимущественное число обследованных (78 чел., 57,4%). У 114 больных (83,8%) была диагностирована остановка слизистой волны на участке дискератоза. У 52 пациентов (100%) с раком гортани была диагностирована остановка слизистой волны на участке поражения опухолью.

С целью объективизации оценки величины ядерного полиморфизма при ПЗГ проводили кариометрию эпителиоцитов у пациентов с ХГЛ (простая гиперплазия, гиперплазия с дисплазией II-III степени) и ПГ (плоскоклеточные папилломы без дисплазии, папилломы с дисплазией III степени), плоскоклеточным неороговевающим раком, возникшим на фоне папиллярной гиперплазии МПЭ и, соответственно, на фоне папилломатоза.

Результаты морфометрического анализа полученных данных при различных состояниях эпителия истинных голосовых складок пациентов с ХГЛ свидетельствуют, что именно комбинация критериев S (площадь ядра) и F (фактор формы) предоставляет достоверные ($p<0,05$) данные о структурных различиях в состоянии ядер эпителиоцитов. Нормальная площадь ядра эпителиоцитов голосовых складок у больных с ХГЛ при простой гиперплазии МПЭ была документирована в 87,1% случаев, что было достоверно чаще в сравнении с показателями при гиперплазии и дисплазии II-III степени (55,9%, $p<0,001$), а также плоскоклеточном раке на фоне гиперплазии (57,4%, $p<0,001$). Фактор формы в диапазоне 0,8-1,0 усл.ед. был выявлен в 88,7% случаев при простой гиперплазии МПЭ, что было больше, чем при гиперплазии и дисплазии II-III степени (50,8%, $p<0,001$), и плоскоклеточном раке на фоне гиперплазии (76,1%, $p<0,001$). Было установлено, что при гиперплазии и дисплазии II-III степени более чем вдвое уменьшается количество клеток с ядрами средних размеров, которые имеют правильную круглую форму и, соответственно, удваивается доля клеток с неправильной

формой ядра и отклонениями размеров от средних величин (77,6% и 33,2%, соответственно). Переход дисплазии в рак отражается достоверным (p = 0,022) увеличением частоты критерия (S + F) с 33,2% до 51,4%, при этом сохраняется достоверное различие его величины от простой гиперплазии и тяжелой дисплазии.

Нормальная площадь ядра (в диапазоне 30-59 мкМ^2) эпителия папиллом при плоскоклеточной папилломе без дисплазии была документирована в 93,8% случаев, что было достоверно чаще в сравнении с показателями при папилломе с дисплазией III (24,2%, p<0,001), а также плоскоклеточном раке на фоне папилломы (59,8%, p<0,001). Фактор формы в диапазоне 0,8-1,0 усл.ед. был выявлен в 92,5% случаев при плоскоклеточной папилломе без дисплазии, что было больше, чем при папилломе с дисплазией III (75,4%), и плоскоклеточном раке на фоне папилломы (82,1%). Величина показателя (S + F) на уровне 50,6% у больных с плоскоклеточным раком на фоне папилломы соотносимо с уровнем для плоскоклеточного рака на фоне гиперплазии (50,7%), что свидетельствует о качестве единого гистопатологического строения опухолей, так и вероятного механизма их возникновения.

Учитывая результаты работ ряда авторов об изменении экспрессии Е-кадгерина и виментина у пациентов с ЗНО различной локализации, в том числе в области головы и шеи (Mittari E. et al., 2005; Li J.J. et al., 2012; Williams A.A. et al., 2009; Akhtar K. et al., 2016) и отсутствие таких исследований в нашей стране, дополнительно к стандартному морфологическому исследованию, в настоящей работе было проведено изучение экспрессии данных маркеров эпителиально-мезенхимальной трансформации, как потенциальных предикторов малигнизации у больных, включенных в группы риска.

ИГХ биоптатов слизистой оболочки гортани было выполнено 30 пациентам основной группы и 30 пациентам группы сравнения. Учитывая, что у 82,3% больных с ПЗГ и у 88,5% с ЗНО гортани было установлено наличие

вредной привычки – табакокурение, в когорте исследования вышеуказанных маркеров все обследованные, как основной группы, так и группы сравнения имели данный фактор риска.

Было установлено, что экспрессия Е-кадгерина значительно снижена при инвазивных ЗНО гортани, по сравнению с ПЗГ и раком *in situ* ($p<0,05$). Выраженный уровень экспрессии Е-кадгерина был документирован у 53,3% обследованных с ПЗГ и 60,0% больных раком *in situ,* что было достоверно ($p<0,05$) выше показателей пациентов с высоко-, умеренно- и низкодифференцированными ЗНО гортани (20,0%, 20,0% и 0, соответственно).

Полученные данные свидетельствуют о значительном увеличение экспрессии виментина с прогрессированием опухоли ($p<0,05$). У пациентов с умеренно- (30,0%) и низкодифференцированными (60,0%) ЗНО гортани достоверно ($p<0,05$) чаще был выявлен выраженный уровень экспрессии виментина, в сравнении с показателями обследованных с ПЗГ (10,0%), больных раком *in situ* (0%) и высокодифференцированными опухолями (0%).

Выше указанные результаты представляют собой научную новизну и имеют важное практическое значение. На основе представленных данных можно предположить, что потеря Е-кадгерина и увеличение виментина являеются признаком высокого злокачественного патенциала опухоли, а Е-кадгерин является хорошим прогностическим маркером тогда, как экспрессия виментина указывает на агриссивность опухоли.

Сверхэкспрессия p16 у пациентов с ЗНО гортани была выявлена в 23,3% случаев, фокально-положительная экспрессия – в 20,0%, отсутствие в 56,7%. У обследованных с ПЗГ данные показатели составили 6,7%, 10,0% и 83,3%, соответственно. Полученные данные сопоставимы с результатами исследования Hashmi AA. et al. (2020). Среди 144 обследованных данной когорты сверхэкспрессия p16 была отмечена в 22,9% (33 случая), в то время

как 21,5% (31 случай) были фокальными положительными и 55,6% (80 случаев) были отрицательными в отношении p16. Также авторы обнаружили значительную связь сверхэкспрессии p16 с более низкой узловой стадией, которая является одним из наиболее важных прогностических факторов при ЗНО головы и шеи.

Трехлетняя безрецидивная выживаемость после лучевой терапии среди обследованного нами контингента была достоверно выше у пациентов с раком гортани p16+, по сравнению с больными p16- (76,9% и 58,8%, $p<0,05$), что свидетельствуют о более благоприятном течение обсуждаемой патологии при экспресии данного маркера, что так же подтверждает полученные ранее данные Bryant AK et al. (2018).

Таким образом, результаты проведенного исследования позволили определить клинико-морфологические особенности течения заболевания у пациентов с различными ПЗГ, выявить новые биомаркеры злокачественной трансформации, как возможных детерминант малигнизации при ПЗГ.

Внедрение полученных результатов в практическое здравоохранение позволит улучшить эффективность диагностики обсуждаемой патологии, а также выявление рака гортани на ранних стадиях, что в целом отразится на качестве жизни и здоровья населения.

Выводы:

1. У пациентов раком гортани имеет место ассоциация между заболеванием и вдыханием канцерогенных веществ (ОШ=4,6, ДИ 2,4-9,9, p=0,011), тогда как у обследованных с предраковыми заболеваниями гортани данная связь отсутствует (ОШ=1,5, ДИ 0,9-3,4, p=0,234). У больных с раком гортани достоверно (p<0,05) чаще, в сравнении с больными предраковыми заболеваниями гортани имеет место охриплость 3-4 степени (65,4 и 27,9%, соответственно).

2. У больных предраковыми заболеваниями гортани по данным ларингостробоскопии в большинстве случаев (92,6%) сохраняются колебания голосовых складок, при этом в 86,8% случаев они носят асимметричный характер с уменьшенной амплитудой колебания на стороне поражения, в 57,4% - нерегулярный характер, в 83,8% - наблюдается остановка слизистой волны на участке дискератоза; при раке гортани в 100% случаев наблюдается остановка слизистой волны на стороне опухоли. Изменения сосудистого рисунка слизистой оболочки гортани при раке гортани проявляются извитым ходом капилляров с формированием клубочков (100%), в то время как при предраковых заболеваниях гортани капилляры расширены и имеют прямой ход (33,8%).

3. При гиперплазии и дисплазии II-III степени слизистой гортани более чем вдвое уменьшается количество клеток эпителия с ядрами средних размеров, которые имеют правильную круглую форму и, соответственно, удваивается доля клеток с неправильной формой ядра и отклонениями размеров от средних величин (77,6% и 33,2%, соответственно). Переход дисплазии в рак отражается достоверным (p = 0,022) увеличением частоты критерия S (площадь ядра) + F (фактор формы) с 33,2% до 51,4%, при этом сохраняется достоверное различие его величины от простой гиперплазии и тяжелой дисплазии.

4. Выраженный уровень экспрессии Е-кадгерина имеет место в 53,3% при предраковых заболеваниях гортани и в 60,0% при раке in situ, что достоверно (p <0,05) выше, чем при высоко, умеренно и низкодифференцированном раке гортани (20,0%, 20,0% и 0%, соответственно), Е-кадгерин является хорошим прогностическим маркером. У пациентов с умеренно- и низкодифференцированным раком гортани достоверно чаще (p<0,05) имеет место выраженный уровень экспрессии виментина (30,0 и 60,0%, соответственно), чем у больных предраковыми заболеваниями гортани (10,0%), больных раком in situ (0%) и высокодифференцированными опухолями (0%), экспрессия виментина указывает на агрессивный характер опухоли. У пациентов с раком гортани p16+ встречается достоверно чаще, чем у больных предраковыми заболеваниями гортани (43,3 и 16,7%, соответственно).

Практические рекомендации:

1. При консультировании пациентов с очагом дисплазии слизистой оболочки гортани необходимо проведение микрохирургической биопсии с проведением иммуногистохимического анализа (Е-кадгерина, виментина и p16) для определения потенциала злокачественной трансформации опухоли.
2. У пациентов с раком гортани следует рассматривать потерю Е-кадгерина и увеличение уровня экспрессии виментина, как объективные признаки высокого злокачественного потенциала опухоли, а для предраковых заболеваний гортани снижение экспрессии Е-кадгерина и увеличение экспрессии виментина можно рассматривать как прогностический фактор возможной малигнизации.
3. При проведении морфометрического анализа состояния эпителия истинных голосовых складок пациентов с хроническим гиперпластическим ларингитом следует использовать комбинацию критериев S (площадь ядра) и F (фактор формы) для оценки структурных различий в состоянии ядер эпителиоцитов.

Список сокращений

ВОЗ – Всемирная организация здравоохранения

ВПЧ – вирус папилломы человека

ЗНО – злокачественные новообразования

ИГХ– иммуногистохимическое исследование

МПЭ – многослойный плоский эпителий

ПГ– папилломатоз гортани

ПЗГ – предраковые заболевания гортани

ХГЛ – хронический гиперпластический ларингит

ЭМП – эпителиально-мезенхимальный переход

Список использованной литературы

1. Волгин, В.Н. Актуальные вопросы лечения рака лор−органов / В.Н. Волгин, Е.Ф. Странадко, Р.В. Кагоянц // Российские медицинские вести. − 2015. − Т. 20. − № 1. − С. 20-27.
2. Дедова, М.Г. О диагностике злокачественных новообразований гортани / М.Г. Дедова, В.И. Самбулов, В.М. Свистушкин. и др. // Российская оториноларингология. − 2012. − № 5 (60). − С. 155-160.
3. Демченко, Е. В. Диагностика и лечение хронического гиперпластического ларингита / Е. В. Демченко // Российская оториноларингология. − 2003. − № 7. − С. 47-50.
4. Дубцова, Е.А. Роль наследственной предрасположенности в этиологии хронического гиперпластического ларингита // Аспирант и соискатель. − 2012. − № 4 (70). − С. 58-61.
5. Иванченко, Г.Ф., Демченко, Е.В., Быкова, В.П., Григорян, С.С. Клинические особенности и терапия больных хроническим гиперпластическим ларингитом: Метод. Рекомендации. − М. − 1998. – С.9.

6. Ильинская, Е. В. Электронно−микроскопическое исследование опухолеподобных образований голосовых складок / Е. В. Ильинская, Ю. Е. Степанова, Е. Е. Корень, В. А. Косенко // Вестник оториноларингологии. – 2015. – № 1. – С. 44-47.
7. Катинас, Е. Б. К вопросу о роли хронической вирусной инфекции в этиологии пролиферативных заболеваний ЛОР – органов / Е. Б. Катинас, М. А. Рябова, Л. Р. Кучерова // Вестник оториноларингологии. − 2011. − № 4. − С. 15-17.
8. Крюков, А.И., Дайхес Н.А., Кунельская Н.Л., Романенко С.Г., Нажмудинов И.И., Гусейнов И.Г. Дифференциальная диагностика и лечение различных форм хронического ларингита. Клинические рекомендации. -М.- 2014.- С.4-6.
9. Литвиненко, И.В. Возможности лучевых методов в дифференциальной диагностике хронического гиперпластического ларингита и рака гортани / И.В. Литвиненко, М.В. Ростовцев // Медицинская визуализация. − 2011. − № 2. − С. 57-64.
10. Лужецкий, В.А. Методика формирования групп повышенного риска возникновения рака гортани среди населения брянской области / В.А. Лужецкий, И.И. Дубовой, Л.И. Пугач, и др. // Социальные аспекты здоровья населения. − 2014. − Т. 40. − № 6. − С. 4.
11. Машкова, Т. А. Возможности фиброларингоскопии в уточняющей диагностике заболеваний гортани / Т. А. Машкова, Ю. М. Овсянников, И. Г. Панченко // Вестник оториноларингологии. – 2010. − № 5. – С. 28-29.
12. Меньшиков, К.Ю. Оптимизация формирования групп онкологического риска у больных хроническими гиперплатическими заболеваниями гортани: дис. …канд. мед. наук: 14.01.12/ Кирилл Юрьевич Меньшиков. -Томск., -2017. -С.100.

13. Мустафаев, Д.М. Папилломатоз гортани: современные возможности лечения / Д.М. Мустафаев, В.М. Свистушкин, А.О.Кочнева // Российская оториноларингология. − 2013. − № 3 (64). − С. 190-194.
14. Мухаммедов, М.Р. Роль фиброларингоскопии в диагностике предопухолевой патологии гортани / М.Р. Мухаммедов, О.В. Черемисина // Сибирский онкологический журнал. − 2010. − Т. 21. − № 2. − С. 22.
15. Нажмудинов, И.И. Совершенствование методов обследования, лечения и наблюдения больных с предраковыми заболеваниями гортани: дис. …докт. мед. наук: 14.01.03/ Ибрагим Исмаилович Нажмудинов.-М.,-2018. - С. 182.
16. Найден, А.Л. Методы дифференциальной диагностики предопухолевых состояний и опухолевых заболеваний гортани / А.Л. Найден, Т.Л. Остринская, В.А.Куква. // Российская оториноларингология. − 2012. − № 2. − С. 105-110.
17. Осипов, В.Д. Оценка воздействия канцерогенных загрязнителей окружающей среды в крупном промышленном городе как фактор риска формирования облигатного предрака гортани / В.Д. Осипов, Д.В. Суржиков, Е.С. Забелин, и др. // Омский научный вестник. − 2014. −№ 2 (134). − С. 60-62.
18. Пальчун, В. Т. Воспалительные заболевания гортани и их осложнения: руководство / В. Т. Пальчун, А. С. Лапченко, Д. Л. Муратов. − М.: ГЭОТАР−Медиа, 2010. – С. 176.
19. Пробст, Р. Оториноларингология в клинической практике / Р. Пробст, Г. Греверс, Г. Иро; под ред. А. С. Лопатина. − М.: Практическая медицина, 2012. – С. 338.

20. Ремакль, М., Эккель Х.Э. Хирургия гортани и трахеи. Пер. с англ. Под ред. Янова Ю.К. СПб.: Издательство Панфилова; издательство БИНОМ; 2014.
21. Романенко, С.Г. Острый и хронический ларингит. Оториноларингология. Национальное руководство. Краткое издание под ред. В.Т. Пальчуна. М. :ГЭОТАР-Медиа, 2012. − с. 541-547.
22. Рябова, М. А. Кашель − междисциплинарная проблема. Взгляд оториноларинголога / М. А. Рябова // Лечащий врач. − 2010. − № 9. − С. 39.
23. Сидоренко, Ю.С. Опухоли головы и шеи: из истории становления медицинской службы / Ю.С. Сидоренко, П.В. Светицкий // Российский онкологический журнал. − 2011. − № 4. − С. 43-45.
24. Смеетс, Д. Роль вируса папилломы человека (впч) при различных локализациях плоскоклеточного рака головы и шеи / Д. Смеетс,111 К. Эртмер, Т. Брауншвейг, и др. // Опухоли головы и шеи. − 2011. − № 1. − С. 61-66.
25. Смирнов, А.Е. Выбор метода диагностического вмешательства при подозрении на рак гортани / А.Е. Смирнов, А.Л. Клочихин. // FoliaOtorhinolaryngologiaeetPathologiaeRespiratoriae. − 2014. − Т. 20. − № 3. − С. 35-38.
26. Соколов, В. В. Эндоларингеальная хирургия и фотодинамическая терапия с использованием гибкой видеоэндоскопической техники при предраке и раке гортани / В. В. Соколов [и др.] // Вестник оториноларингологии. − 2010. − № 3. − С. 50-56.
27. Соколов, В.В. Возможности гибкой видеоэндоскопической техники при эндоларинегальной хирургии предрака и раннего рака гортани / В.В. Соколов, А.А. Гладышев, Л.В. Телегина и др. // Голова и шея. − 2014. − № 2. − С. 26-33.

28. Чистякова, В. Р. Ларипронт в детской отоларингологической практике / В. Р. Чистякова, Л. Л. Мясников // Вестник оториноларингологии. – 2012. − № 5. – С. 79.
29. Шелковников, А. В. Клинико−морфологические показатели в диагностике и лечении хронического гиперпластического ларингита с применением неспецифических опухолевых маркеров / А. В. Шелковников, В. Д. Осипов // Вестник Кузбасского Научного центра. − Достижения медицинской науки Кузбасса – практическому здравоохранению. − 2012. − №15 − С. 168-169.
30. Яковцова, И.И. и соавт. Экспрессия виментина, е-кадгерин, tgf-β, цитокератинов 7 и 20 в неинвазивных уротелиальных раках мочевого пузыря, как маркеры эпителиально-мезенхимальной трансформации и критерии прогноза заболевания. // JournalMasterList. - 2019. - № 7. – P. 18-37.
31. Ahn, A. Serial full−thickness excision of dysplastic vocal fold leukoplakia: Diagnostic or therapeutic? / A. Ahn, L. Wang, J.C. Slaughter, [et al.] // Laryngoscope. − 2016. − №126 (4). − P. 923-7.
32. Akhtar K, Ara A, Siddiqui SA, Sherwani RK. Transition of Immunohistochemical Expression of E-Cadherin and Vimentin from Premalignant to Malignant Lesions of Oral Cavity and Oropharynx. // Oman Med J. – 2016. –№31(3). – P. 165-169.
33. Al-Saad S, Al-Shibli K, Donnem T, Persson M, Bremnes RM, Busund LT. The prognostic impact of NF-kappaB p105, vimentin, E-cadherin and Par6 expression in epithelial and stromal compartment in non-small-cell lung cancer. // Br J Cancer. – 2008. – № 99. – P. 1476-1483.
34. Andratschke, M, Cytological and Immunocytological Monitoring of Oropharyngeal Dysplasia and Squamous Cell Carcinomas / M Andratschke,

S. Schmitz, H. Hagedorn, [et al.] // Anticancer Res. − 2015 – Vol. 35 (12). − P.6517-20.

35. Anghelina F, Ioniţă E, Popescu CF, et al. Clinical, morphological and immunohistochemical aspects in laryngeal premalignant lesions. // Rom J MorpholEmbryol. – 2006. - № 47(2). – P. 169-174.
36. Azarschab P, Stembalska A, Loncar MB, Pfister M, Sasiadek MM, Blin N. Epigenetic control of E-cadherin (CDH1) by CpG methylation in metastasising laryngeal cancer. // Oncology Reports. – 2003. - №10(2). – P. 501-503.
37. Baran C, Agaimy A, et al. MAGE-A expression in oral and laryngeal leukoplakia predicts malignant transformation. // Modern Pathology. − 2019. – Vol. 32. – P. 1068-1081.
38. Bates JE, Morris CG, Hitchcock KE, Dziegielewski PT, Mendenhall WM, Amdur RJ. Locally advanced hypopharyngeal and laryngeal cancer: Influence of HPV status. // Radiother Oncol – 2019. - № 140. – P. 6-9.
39. Berger S.L, Kouzarides T, Shiekhattar R, Shilatifard A. An operational definition of epigenetics. // Genes and Development. – 2009. - №23(7). – P. 781-783.
40. Bobdey. S. Epidemiological review of laryngeal cancer: An Indian perspective. / S. Bobdey, A. Jain, G. Balasubramanium. // Indian J Med Paediatr Oncol. − 2015. −Vol. 36 (3). − P. 154-60.
41. Bradford CR, Ferlito A, et al. Prognostic factors in laryngeal squamous cell carcinoma. // Laryngoscope Inv. Otol. − 2020. – Vol. 5. – P. 74-81.
42. Bryant AK, Elena J Sojourner, Lucas K Vitzthum, Kaveh Zakeri, Hanjie Shen, Cammie Nguyen, James D Murphy, Joseph A Califano, Ezra E W Cohen, Loren K Mell, Prognostic Role of p16 in Nonoropharyngeal Head and Neck Cancer. // JNCI. 2018. – № 110 (12). – P:1393-1399.

43. Calkovsky, V. Laryngeal Cancer: 12−Year Experience of a Single Center. / V. Calkovsky, P. Wallenfels, A. Calkovska, [et al.] //Adv Exp Med Biol. − 2016. − Vol. 911. − P. 9-16.
44. Carter V, Shenton BK, Jaques B, et al. Vimentin antibodies: a non-HLA antibody as a potential risk factor in renal transplantation. // Transplant Proc. – 2005. –№37. – P. 654-657.
45. Cha W. Office−based biopsies for laryngeal lesions: Analysis of consecutive 581 cases. // Laryngoscope. − 2016. − Vol.26. – P. 2513-2519.
46. Chediak Coelho M.D. Correlation Between Clinical Diagnosis and Pathological Diagnosis in Laryngeal Lesions. // J Voice. − 2015. −Vol. 12. – P. 595-599.
47. Chor, J.S. The role of human papillomavirus in head and neck squamous cell carcinoma: A case control study on a southern Chinese population / J.S. Chor, A.C. Vlantis, T.L. Chow, [et al.] // J Med Virol. − 2016. − Vol.88 (5). − P. 877-87.
48. Cosway, B. Laryngeal dysplasia: an evidence−based flowchart to guide management and follow up/ B. Cosway, V. Paleri. //J Laryngol Otol. − 2015. Vol. 129 (6). − P. 598-599.
49. Cosway, B. Laryngeal dysplasia: an evidence−based flowchart to guide management and follow up / B. Cosway, V. Paleri. // J. Laryngol. Otol. − 2015. −Vol. 129 (6). − P. 598–599.
50. Cvitanović H, Milošević M, Bukvić-Bešlić I, Lugović-Mihić L: Determination of psychological stress, serum immune parameters, and cortisol levels in patients with human papilloma virus. // Clin Ther.– 2020. – №42. – P. 783-799.
51. Dai, L. Expression and significance of phosphated signal transducer and activator of transcription 3 and p53 protein in laryngeal squamous cell

carcinoma. / L. Dai, T. Liu, X. Zhou, [et al.] //Lin Chung Er Bi Yan Hou Tou Jing Wai Ke Za Zhi. − 2013. − Vol. 27 (18). − P. 991-994.

52. De Villiers EM, Fauquet C, Broker TR, Bernard HU, zur Hausen H: Classification of papillomaviruses. // Virology.– 2004. - №324. – P. 17-27.
53. Diala ES, Cheah MS, Rowitch D, Hoffman RM. Extent of DNA methylation in human tumor cells. // Journal of the National Cancer Institute. – 1983. - №71(4). – P. 755-764.
54. Dispenza F, De Stefano A. et al. Management of laryngeal precancerous lesions. // Auris Nasus Larynx. − 2012. – Vol. 39. – P. 280-283.
55. Eckel, H.E., Simo, R., Quer, M. et al. European Laryngological Society position paper on laryngeal dysplasia Part II: diagnosis, treatment, and follow-up. // Eur Arch Otorhinolaryngol. – 2021. - № 278. – P. 1723-1732.
56. Effat, K.G. A comparative histopathological study of vocal fold polyps in smokers versus non−smokers. / K.G. Effat, M.Milad. // J Laryngol Otol. − 2015. − Vol. 129 (5). – P. 484-488.
57. Fan HX, Wang S, Zhao H, Liu N, Chen D, Sun M, et al. Sonic hedgehog signaling may promote invasion and metastasis of oral squamous cell carcinoma by activating MMP-9 and E-cadherin expression. // Med Oncol - 2014. - №31(7). – P. 41-44.
58. Fancello, V. HPV Type 6 and 18 Coinfection in a Case of Adult−Onset Laryngeal Papillomatosis: Immunization with Gardasil. / V. Fancello, A. Melis, A.F. Piana, [et al.] //Case Rep Otolaryngol. − 2015. – Vol.9. – P.16-023.
59. Ferlay J, Soerjomataram I, Dikshit R, et al. Cancer incidence and mortality worldwide: sources, methods and major patterns in GLOBOCAN 2012. // Int J Cancer. – 2015. - № 136. – P. 359-386.
60. Fischinger J. Epithelial hyperplastic lesions in chronic hyperplastic laryngitis of patients treated from 1994 to 1998 at the Department of

Otorinolaryngology and Cervicofacial Surgery in Ljubljana. // ZdravVestn. – 2002. - № 71(3. – P. :69-71.

61. Gale N, Hille J, Jordan RC, Nadal A, Williams MD. Precursor lesions. Dysplasia. In: El-Naggar AK, Chan JKC, Grandis JR, Takata T, Slootweg PJ, editors. WHO classification of head and neck tumours. // Lyon: IARC. - 2017. - № 3. – P. 91-93.
62. Gale, N. Laryngeal Squamous Intraepithelial Lesions: An Updated Review on Etiology, Classification, Molecular Changes, and Treatment. / N. Gale, D.R. Gnepp, M. Poljak, [et al.] // Adv AnatPathol. − 2016. − Vol. 23 (2). − P.84-91.
63. Gatta, G. Prognoses and improvement for head and neck cancers diagnosed in Europe in early 2000s: The EUROCARE−5 population−based study. / G. Gatta, L. Botta, M.J. Sánchez, [et al.] // Eur J Cancer. − 2015. − Vol. 6. – P. 2130-2143.
64. Griffith JS, Mahler HR. DNA ticketing theory of memory. // Nature. – 1969. - №223(5206). – P. 580-582.
65. Guil S, Esteller M. DNA methylomes, histone codes and miRNAs: tying it all together. // International Journal of Biochemistry and Cell Biology.- 2009. - №41(1). – P. 87-95.
66. Hashmi AA, Younus N, Naz S, Irfan M, Hussain Z, Shaikh ST, Ali J, Faridi N, Najam J, Shoaib M, Hashmi SK. p16 Immunohistochemical Expression in Head and Neck Squamous Cell Carcinoma: Association With Prognostic Parameters. // Cureus. 2020. – №13;12(6). –P:e8601.
67. Hellquist H., Ferlito A. Developing classifications of laryngeal dysplasia. The historical basis. // Advances in Terapy. − 2020. − Vol. 37. – P. 2667-2677.
68. Hernandez BY, Goodman MT, Lynch CF, Cozen W, Unger ER, Steinau M, et al. Human Papillomavirus Prevalence in Invasive Laryngeal Cancer in the United States. // PLoS ONE. – 2014. - № 9(12). – P. e115931.

69. Hollier BG, Evans K, Mani SA. The epithelial-to-mesenchymal transition and cancer stem cells: a coalition against cancer therapies. // J Mammary Gland Biol Neoplasia - 2009. - №14(1). – P. 29-43.
70. Jabarin B, Pitaro J, Marom T, Muallem-Kalmovich L. Dysplastic changes in patients with recurrent laryngeal leukoplakia: Importance of long-term follow-up. // Isr Med Assoc J. – 2018. - № 20. – P. 623-626.
71. Kaplanis K, Kiziridou A, Liberis V, Destouni C, Galazios G. E-cadherin expression during progression of squamous intraepithelial lesions in the uterine cervix. // Eur J Gynaecol Oncol. – 2005. –№ 26(6). – P. 608-10.
72. Karatayli-Ozgursoy S, Pacheco-Lopez P, Hillel AT, Best SR, Bishop JA, Akst LM. Laryngeal dysplasia, demographics, and treatment: a single-institution, 20-year review. // JAMA Otolaryngol Head Neck Surg. – 2015. - № 141. – P. 313-318.
73. Khan, J.A. Etiology of Laryngeal Squamous Cell Carcinoma: Study of 50 Cases in Mymensingh Medical College Hospital. / J.A. Khan, M.A. Siddque, M.N. Haque, [et al.] // Mymensingh Med J. − 2015. − Jul. – Vol. 24 (3). – P. 492-496.
74. Kim KM, Shibata D. Methylation reveals a niche: stem cell succession in human colon crypts. // Oncogene. – 2002. - №21(35). – P. 5441-5449.
75. Kishimoto, Y. Photocoagulation therapy for laryngeal dysplasia using angiolytic lasers. / Y. Kishimoto, R. Suzuki, Y. Kawai, [et al.] // Eur Arch Otorhinolaryngol. − 2016. − May. – Vol. 273 (5). − P. 1221-1225.
76. Ko SH, Suh SH, Kim BJ, et al. Expression of the intermediate filament vimentin in proliferating duct cells as a marker of pancreatic precursor cells. // Pancreas. – 2004. –№28. – P. 121-128.
77. Koirala, K. Epidemiological Study of Laryngeal Carcinoma in Western Nepal. / K.Koirala. // Asian Pac J Cancer Prev. − 2015. – Vol. 16 (15). – P. 6541-6544.

78. Kokkinos MI, Wafai R, Wong MK, Newgreen DF, Thompson EW, Waltham M. Vimentin and epithelial-mesenchymal transition in human breast cancer--observations in vitro and in vivo. // Cells Tissues Organs. – 2007. – № 185. – P. 191-203.
79. Kono, T. Phonosurgical resection using submucosal infusion technique for precancerous laryngeal leukoplakia. / T. Kono, K. Saito, H. Yabe. // Laryngoscope. − 2016. − Apr. – Vol.23.
80. Korsching E, Packeisen J, Liedtke C, et al. The origin of vimentin expression in invasive breast cancer: epithelial-mesenchymal transition, myoepithelial histogenesis or histogenesis from progenitor cells with bilinear differentiation potential? // J Pathol. – 2005. –№ 206. – P. 451-456.
81. Kostev K, Louis E, et al. Association of laryngeal cancer with vocal cord leukoplakia and associated risk factors in 1,184 patients diagnosed in otorhinolaryngology practices in Germany. // Spandidos Publications. − 2018. – Vol. 8. – P. 689-693.
82. Kuribayashi Y, Tsushima F, Morita KI, et al. Long-term outcome of non-surgical treatment in patients with oral leukoplakia. // Oral Oncol. – 2015. - № 51. – P. 1020-1025.
83. Li JJ, Zhang GH, Yang XM, et al. Reduced E-cadherin expression is associated with lymph node metastases in laryngeal squamous cell carcinoma. // Auris Nasus Larynx. – 2012. - №39(2). – P. 186-192.
84. Li ZM, Wen YJ, Yang HB, et al. Enhanced expression of human vimentin intermediate filaments in hepatocellular carcinoma cells decreases their proliferative and invasive abilities in vitro. // Zhonghua Zhong Liu Za Zhi. – 2008. –№30. – P. 408-412.
85. Liu, R.R. Matrix metalloproteinase 2 (MMP2) protein expression and laryngeal cancer prognosis: a meta analysis. / R.R. Liu, M.D. Li, T. Li, [et al.] // Int J Clin Exp Med. − 2015. − Feb. – Vol. 15. № 8(2). – P. 2261-2266.

86. Lotfi, A. Serum Level of Matrix Metalloproteinase−2 and −9 in Patients with Laryngeal Squamous Cell Carcinoma and Clinical Significance. / A. Lotfi, G. Mohammadi, L. Saniee, [et al.] // Asian Pac J Cancer Prev. − 2015. – Vol.16 (15). – P. 6749-6751.
87. Lugovic-Mihic L, Cvitanovic H, et al. The Influence of psychological stress on HPV infection manifestations and carcinogenesis. // – 2021. – № 55. – P. 71-88.
88. Luo, J. Analysis of Postsurgical Health−Related Quality of Life and Quality of Voice of Patients With Laryngeal Carcinoma. / J. Luo, J.120 Wu, K. Lv, [et al.] //Medicine (Baltimore). − 2016. − Jan. – Vol. 95 (1). – P. e2363.
89. Ma LJ, Wang J, Xiao Y, Ye JY, Xu W, Yang QW. Clinical classification and treatment of leukokeratosis of the vocal cords. // Chin Med J (Engl). – 2013. - № 126. – P. 3523-3527.
90. Ma, J. Upregulated TIMP−1 correlates with poor prognosis of laryngeal squamous cell carcinoma. / J. Ma, J.Wang, W. Fan, [et al.] // Int J Clin Exp Pathol. − 2013. − Dec. – Vol. 17 (1). – P. 246-254.
91. Marsit CJ, Posner MR, McClean MD, Kelsey KT. Hypermethylation of E-cadherin is an independent predictor of improved survival in head and neck squamous cell carcinoma. // Cancer. – 2008. - №113(7). – P. 1566-1571.
92. Mehlum CS, Groentved AM, Godballe C, Rosenkilde Larsen S, Kiss K, et al. In response to Laryngeal precursor lesions: Interrater and intrarater reliability of histopathological assessment. Lettertotheeditor. // Laryngoscope. – 2019. - №129. – P. 93.
93. Mehlum CS, Larsen SR, Kiss K, Groentved AM, Kjaergaard T, Möller S, Godballe C. Laryngeal precursor lesions: interrater and intrarater reliability of histopathological assessment. // Laryngoscope. – 2018. - № 128. – P. 2375-2379.

94. Mittari E, Charalabopoulos A, Batistatou A, Charalabopoulos K. The role of E-cadherin/catenin complex in laryngeal cancer. // Experimental Oncology.- 2005. - №27(4). – P. 257-261.

95. Myong NH. Loss of E-cadherin and Acquisition of Vimentin in Epithelial-Mesenchymal transition are noble indicators of Uterine Cervix Cancer progression. // Korean J Pathol - 2012. - №46(4). – P. 341-348.

96. NCCN. National Comprehensive Cancer Network guidelines. Version 2. 2017. Head and neck cancers. https://www.nccn.org/professionals/physician_gls/pdf/head-and-neck.pdf. Accessed February 9, 2018.

97. Ngan CY, Yamamoto H, Seshimo I, et al. Quantitative evaluation of vimentin expression in tumour stroma of colorectal cancer. // Br J Cancer. – 2007. – №96. – P. 986-992.

98. Ong TK, Murphy C, Smith AB, et al. Survival after surgery for oral cancer: a 30-year experience. // Br J Oral Maxillofac Surg. – 2017. - № 55. – P. 911-916.

99. Palefsky JM. Human papillomavirus infections: Epidemiology and disease associations. // Obstet Clin North Am. – 2020. – № 36. – P. 187-200.

100. Paleri V, Mehanna H, Wight RG. TNM classification of malignant tumours7th edition: what's new for head and neck? // Clin Otolaryngol. – 2010. - № 35. – P. 270-272.

101. Papadas TA, Alexopoulos EC, Mallis A, Jelastopulu E, Mastronikolis NS, Goumas P. Survival after laryngectomy: a review of 133 patients with laryngeal carcinoma. // Eur Arch Otorhinolaryngol – 2010. - № 267. – P. 1095-1101.

102. Peller, M. Epidemiology of laryngeal carcinoma in Germany, 1998−2011. / M. Peller, A. Katalinic, B. Wollenberg, [et al.] //Eur Arch Otorhinolaryngol. − 2016. – Vol. 273 (6). – P. 1481-1487.

103. Plch J, Pár I, Navrátilová I, Bláhová M, Zavadil M. Long term follow-up study of laryngeal precancer. // Auris Nasus Larynx. – 1998. - № 25(4). – P. 407-412.

104. Pradhan S, Kim JK, Samaranayake M. Epigenetic mechanisms in mammals. // Cellular and Molecular Life Sciences. – 2009. - №66(4). – P. 596-612.

105. Reed AL, Califano J, Cairns P, et al. High frequency of p16 (CDKN2/MTS-1/INK4A) inactivation in head and neck squamous cell carcinoma. // Cancer Research. – 1996. - №56(16). – P. 3630-3633.

106. Rho JH, Roehrl MH, Wang JY. Glycoproteomic analysis of human lung adenocarcinomas using glycoarrays and tandem mass spectrometry: differential expression and glycosylation patterns of vimentin and fetuin A isoforms. // Protein J. – 2009. –№28. – P. 148-160.

107. Ries J, Agaimy A, Vairaktaris E, et al. Detection of MAGE-A expression predicts malignant transformation of oral leukoplakia. // Cancer Invest. – 2012. - № 30. – P. 495-502.

108. Rivera C, Oliveira AK, Costa RAP, et al. Prognostic biomarkers in oral squamous cell carcinoma: a systematic review. // Oral Oncol. – 2017. - № 72. – P. 38-47.

109. Russo J, Russo IH. The role of estrogen in the initiation of breast cancer. // J Steroid Biochem Mol Biol – 2006. - № 102. – P. 89-96.

110. Salazar CR, Anayannis N, Smith RV, et al. Combined P16 and human papillomavirus testing predicts head and neck cancer survival. // Int J Can. 2014. – №135. – P:2404-2412.

111. Satelli A, Li S. Vimentin in cancer and its potential as a molecular target for cancer therapy. // Cell Mol Life Sci. – 2011. – № 68(18). – P. 3033-3046.

112. Sedghizadeh PP, Billington WD, Paxton D, Ebeed R, Mahabady S, Clark GT, Enciso R. Is p16-positive oropharyngeal squamous cell carcinoma

associated with favorable prognosis? A systematic review and meta-analysis. // Oral Oncol. 2016. – №54. – P:15-27.

113. Siegel RL, Miller KD, Jemal A. Cancer Statistics, 2018. // CA Cancer J Clin. – 2018. - № 68. – P. 7-30.

114. Speight PM, Khurram SA, Kujan O. Oral potentially malignant disorders: risk of progression to malignancy. Oral Surg Oral Med Oral Pathol// Oral Radiol. – 2018. - №125. – P. 612-27.

115. Sundermann BV, Uhlmann L, Hoffmann J, Freier K, Thiele OC.The localization and risk factors of squamous cell carcinoma in the oral cavity: A retrospective study of 1501 cases. // J Cranimaxillofac Surg. – 2018. - № 46. – P. 177-182.

116. Takeichi M. Cadherin cell adhesion receptors as a morphogenetic regulator. // Science. – 1991. - №251(5000). – P. 1451-1455.

117. Tataru, D. Trends in the epidemiology of head and neck cancer in London./ D. Tataru, V. Mak, R. Simo, [et al.] // Clin. Otolaryngol. − 2016. – Vol. 16.

118. Tribius S, Donner J, Pazdyka H, et al. Survival and overall treatment time after postoperative radio(chemo)therapy in patients with head and neck cancer. // Head Neck. – 2016. - № 38. – P. 1058-1065.

119. Trivedi, S. Current understanding of the tumor microenvironment of laryngeal dysplasia and progression to invasive cancer. / S. Trivedi, C.A. Rosen, R.L. Ferris. // Curr. Opin. Otolaryngol. Head Neck Surg. − 2016. Apr. – Vol. 24 (2). – P. 121-127.

120. Trog D, Yeghiazaryan K, Schild HH, Golubnitschaja O. Up-regulation of vimentin expression in low-density malignant glioma cells as immediate and late effects under irradiation and temozolomide treatment. // Amino Acids. – 2008. – №34. – P. 539-545.

121. Tyring SK. Human papillomavirus infections: epidemiology, pathogenesis, and host immune response. // J Am Acad Dermatol. – 2000. – № 43. – P. 18-26.

122. van Hulst AM, Kroon W, van der Linden ES, et al. Grade of dysplasia and malignant transformation in adults with premalignant laryngeal lesions. // Head Neck. – 2016. - № 38. – P. 2284-2290.

123. van Hulst, A.M. Grade of dysplasia and malignant transformation in adults with premalignant laryngeal lesions. / A.M. van Hulst, W. Kroon, E.S. van der Linden, [et al.] // Head Neck. − 2016. − Vol. 38. – P. 2284-2290.

124. Wang D, Su L, Huang D, Zhang H, Shin DM, Chen ZG. Downregulation of E-Cadherin enhances proliferation of head and neck cancer through transcriptional regulation of EGFR. // Molecular Cancer. – 2011. - №22(10). – P. 116.

125. Wang H, Zhang Y, Bai W, Wang B, Wei J, Ji R, Xin Y, Dong L and Jiang X. Feasibility of Immunohistochemical p16 Staining in the Diagnosis of Human Papillomavirus Infection in Patients With Squamous Cell Carcinoma of the Head and Neck: A Systematic Review and Meta-Analysis. // Front. Oncol. 2020. –№10. – P:524928.

126. Wei J, Xu G, Wu M, et al. Overexpression of vimentin contributes to prostate cancer invasion and metastasis via src regulation. // Anticancer Res. – 2008. –№28. – P. 327-334.

127. Wenig BM. Squamous cell carcinoma of the upper aerodigestive tract: dysplasia and select variants. // Mod Pathol. – 2017. - № 30. – P. S112-S11818.

128. Westra WH, Singhi AD. Comparison of human papillomavirus in situ hybridization and p16 immunohistochemistry in the detection of human papillomavirus-associated head and neck cancer based on a prospective clinical experience. Westra WH. Cancer. 2010. – №116. – P:2166-2173.

129. Williams AA, Higgins JP, Zhao H, Ljunberg B, Brooks JD. CD 9 and vimentin distinguish clear cell from chromophobe renal cell carcinoma. // BMC Clin Pathol. – 2009. – №9. – P. 9.

130. Williams HK. Molecular pathogenesis of oral squamous carcinoma. // Mol Pathol - 2000. - №53(4). – P. 165-172.

131. Wong TS, Gao W, Li ZH, Chan JY, Ho WK. Epigenetic dysregulation in laryngeal squamous cell carcinoma. // J Oncol. – 2012. –№2. – P. 739461.

132. Wu CT, Morris JR. Genes, genetics, and epigenetics: a correspondence. // Science. – 2001. –№293(5532). – P. 1103-1105.

133. Wu M, Bai X, Xu G, et al. Proteome analysis of human androgen-independent prostate cancer cell lines: variable metastatic potentials correlated with vimentin expression. // Proteomics. – 2007. –№7. – P. 1973-1983.

134. Zhao Y, Yan Q, Long X, Chen X, Wang Y. Vimentin affects the mobility and invasiveness of prostate cancer cells. // Cell BiochemFunct. – 2008. –№26. – P. 571-577.

135. Zhang L, Lewis JS Jr, El-Mofty SK, Gandhi M, Chernock RD. Nonkeratinizing squamous cell carcinoma in situ of the upper aerodigestive tract: an HPV-related entity. // Head Neck Pathol. 2017. – №11. – P:152-161.

136. Zou H, Harrington J, Rego RL, Ahlquist DA. A novel method to capture methylated human DNA from stool: implications for colorectal cancer screening. // Clin Chem. – 2007. – №53. – P. 1646-1651.