Государственное бюджетное учреждение здравоохранения города Москвы
"Научно-исследовательский клинический институт оториноларингологии им. Л. И. Свержевского" Департамента здравоохранения города Москвы

На правах рукописи

Пронина Наталия Александровна

3.1.3 – Оториноларингология

Скрининг и лечение патологии гортани, ассоциированной с гастроэзофагеальной рефлюксной болезнью

диссертация на соискание ученой степени
кандидата медицинских наук

Научный руководитель:
Кандидат медицинских наук
Романенко Светлана Георгиевна

Москва – 2023

ОГЛАВЛЕНИЕ

Список сокращений

Введение 5

Глава 1. Обзор литературы

1.1 Определение ГЭРБ 14

1.2 Супраэзофагеальные проявления ГЭРБ. Патогенетические особенности 18

1.3 Ларингофарингеальный рефлюкс. Современные представления 26

1.4 Проблема диагностики и гипердиагностики ларингофарингеального рефлюкса 30

1.5 Рефлюкс-ассоциированная патология гортани 34

1.6 Проблема малигнизации рефлюкс-ассоциированной патологии гортани.39

Глава 2. Материалы и методы исследования

2.1 Общая характеристика пациентов. Критерии включения и исключения 43

2.2 Видеоэндоларингоскопия 48

2.3 Видеоларингостробоскопия 50

2.4 Акустический анализ голоса 50

2.5 Индекс массы тела 50

2.6 Эзофагогастродуоденоскопия 51

2.7 pH-импедансометрия 52

Глава 3. Результаты и обсуждение

3.1 Общая характеристика пациентов 54

3.2 Характеристика гастроэнтерологической патологии пациентов 61

3.3 Характеристика рефлюкс-ассоциированной патологии гортани 63

3.3.1 Пахидермия гортани……. 65

3.3.2 Лейкоплакия гортани……. 67

3.3.3 Гранулема гортани……. 68

3.3.4 Киста гортани…….. 70

3.3.5 Папиллома гортани…….. 72

3.3.6 Полип гортани……. 74

3.4 Взаимосвязь патологии гортани и формы ГЭРБ…….. 75

3.5 Резюме 77

Глава 4. Лечение пациентов с хроническими заболеваниями гортани, ассоциированными с ГЭРБ..... 79

Резюме 86

Заключение 87

Выводы 94

Практические рекомендации 95

Список литературы 97

Приложение 125

Список сокращений

ГЭРБ – гастроэзофагеальная рефлюксная болезнь

ГЭР – гастроэзофагеальный рефлюкс

ЛФР – ларингофарингеальный рефлюкс

RFS – Reflux Finding Score

RSI – Reflux Symptom Index

RSS – Reflux Symptom Score

НЭРБ – неэрозивная форма гастроэзофагеальной рефлюксной болезни

ИПП – ингибиторы протонной помпы

ИМТ – индекс массы тела

ЭГДС – эзофагогастродуоденоскопия

ГПОД – грыжа пищеводного отверстия диафрагмы

СОАС – синдром обструктивного апноэ сна

ВВЕДЕНИЕ

Среди всей патологии верхних дыхательных путей хронические ларингиты занимают до 8,4%. Многие вопросы, касающиеся диагностики, лечения, рецидивирования и хронизации данной патологии, до сих пор остаются нерешенными [13, 34, 35].

Большое значение органические заболевания голосового аппарата, сопровождающиеся хронической охриплостью, имеют для профессионалов голоса. В современном мире с развитием рекламы, шоубизнеса, политических и торговых связей качество голоса очень актуальная проблема. Хронические ларингиты могут приводить к увеличению дней нетрудоспособности пациентов, а также иногда к профессиональной непригодности больных [7, 13].

Хронические заболевания гортани встречаются часто и значительно ухудшают качество жизни человека. Они проявляются охриплостью, персистирующим кашлем, першением в горле, поперхиванием, повышенным слизеобразованием, ощущением кома в горле. Различная патология гортани часто относится к облигатному или факультативному предраку [1, 5, 37, 50, 67, 117, 122, 179, 185, 193].

Хронический ларингит составляет около 34% от всей воспалительной патологии гортани. Пик заболеваемости отмечается у наиболее трудоспособных лиц, средний возраст которых составляет 45 лет [35, 56, 57].

Наибольший риск малигнизации имеет гиперпластический ларингит, протекающий с кератозом, пахидермией и лейкоплакией. Частота случаев малигнизации гиперпластического ларингита составляет до 30%, пахидермии – от 2 до 37%, лейкоплакии – от 8 до 53%, поэтому выявление и лечение данной группы заболеваний в раннем периоде является приоритетной задачей ларингологии [13, 37, 50, 52, 122].

По данным литературы одним из основных этиологических факторов хронического ларингита и предраковых заболеваний гортани является гастроэзофагеальная рефлюксная болезнь. Известно, что компоненты рефлюктата вызывают хронический воспалительный процесс в слизистой оболочке пищевода и ЛОР-органов, и, в первую очередь, в гортани, который может спровоцировать диспластические изменения клеток и в дальнейшем их малигнизацию. Риск малигнизации хронических гиперпластических ларингитов считается высоким [99, 114, 118, 136, 159, 161, 200, 201].

Гастроэзофагеальная рефлюксная болезнь - это одно из самых распространенных хронических заболеваний желудочно-кишечного тракта. У 40% взрослой популяции в среднем диагностируется ГЭРБ, и данная цифра не имеет тенденции к снижению [22, 32, 41, 44, 104, 73].

Симптомы ГЭРБ являются одной из самых частых причин обращения к врачу. По данным российских исследований, наличие изжоги и/или регургитации 1 раз в неделю и чаще в течение последних 12 месяцев отмечают от 11,3 до 23,6% населения [25]. Авторы подчеркивают увеличение распространенности ГЭРБ. Но истинный уровень заболеваемости еще более высокий, так как многие пациенты длительно лечатся по поводу симптомов, вызванных экстраэзофагеальными проявлениями [41, 193].

ГЭРБ по праву считают заболеванием XXI века, так как в последние десятилетия прослеживается отчетливая тенденция к уменьшению заболеваемости язвенной болезнью и увеличению заболеваемости ГЭРБ [3, 61].

Несмотря на большое количество публикаций по поводу гастроэзофагеальной рефлюксной болезни, многие вопросы ее диагностики и лечения остаются спорными [7, 30].

В последние десятилетия отмечается расширение возрастного диапазона больных ГЭРБ. Пациенты молодого возраста стали чаще обращаться к врачам с клинической картиной, характерной для рефлюкса [41].

Многие авторы отмечают утяжеление течения ГЭРБ. Количество пациентов с облигатным предраковым заболеванием дистальной трети пищевода, пищеводом Барретта, увеличивается. Тяжелые формы рефлюкс-эзофагита стали наблюдаться в 2-3 раза чаще за последние годы [21, 29, 33, 47, 61, 69, 77, 78, 113].

Синдром рефлюкса не отражен в классификациях ларингитов, однако, именно ему сейчас по данным литературы отводится главная роль в патогенезе этого заболевания, особенно при гиперпластических процессах. Изменения в области гортани при ГЭРБ входят в понятие ее оториноларингологических супраэзофагеальных проявлений. Обнаружено, что у 88,5% пациентов с ГЭРБ имеется оториноларингологическая патология. По данным литературы ларингофарингеальный рефлюкс вызывает развитие хронического гиперпластического ларингита, полипов и гранулем гортани, а также карциномы гортани [17, 43, 114, 118].

Предраковые заболевания и рак гортани могут довольно длительно протекать бессимптомно или провоцировать неспецифические жалобы. В начальных стадиях процессов, ассоциированных с ГЭРБ, изменения происходят именно в заднем отделе гортани, эпителий голосовых складок не вовлекается, и охриплость не появляется, пациент к оториноларингологу длительно не обращается. Во многих случаях пациенты приходят к врачу на тех стадиях заболевания, когда процесс уже носит распространенный характер, плохо поддается терапии, сопровождается стойким нарушением голосовой функции, требует хирургического лечения. Длительное бессимптомное течение предраковых заболеваний и рака гортани часто приводит к его поздней диагностике, длительному (от 2 до 8 мес.) неадекватному лечению больных [13, 15, 50, 159].

Учитывая актуальность проблемы диагностики предраковых заболеваний гортани, в 2006 г. было предложено проводить скрининговый осмотр гортани

всем пациентам во время эзофагогастродуоденоскопии, проведено проспективное контролируемое исследование. ЭГДС была выполнена 100 пациентам с признаками гастроэзофагеальной рефлюксной болезни и 100 пациентам из группы контроля. Использовались стандартные эндоскопы или видеоэндоскопы с большой разрешающей способностью. Эндоскописты осматривали область гортани, выявляя патологию перед введением эндоскопа в устье пищевода. Все исследования были записаны, и повторно запись ларингоскопии просматривал врач-оториноларинголог. Всем пациентам для уточнения диагноза была также проведена стандартная эндоларингоскопия. У 2 пациентов была диагностирована лейкоплакия гортани. Эндоскопия высокого разрешения по сравнению со стандартной обладала большей чувствительностью и специфичностью при выявлении патологии гортани. Авторы отмечают, что чувствительность, специфичность и прогностическое значение предварительного обследования гортани при ЭГДС для диагностики патологии гортани у пациентов с ГЭРБ, особенно ларингита и лейкоплакии, составляют 90%, 92% и 89% соответственно [106].

Katsinelos P et al. также подчеркивают необходимость проведения скринингового осмотра ларингофарингеальной зоны у всех пациентов, которым проводится ЭГДС. В исследовании 2009 г приняли участие 1297 пациентов, которым также была проведена ЭГДС. У 1130 пациентов была осмотрена область гортани эндоскопом до его введения в устье пищевода. В 4 случаях диагностирована лейкоплакия гортани, в 16 – задний ларингит, в 2 – отек Рейнке, в 2 - гипертрофия черпаловидных хрящей. Выявлена прямая корреляция между диагностированной ГЭРБ и наличием у пациентов признаков заднего ларингита – в 75 % и отеком Рейнке в 100% [127]. К сожалению, в реальной практике эндоскописты не осматривают тщательно гортань при проведении рутинной гастроскопии. К тому же, врачи-эндоскописты не владеют опытом диагностики патологии гортани в необходимом объеме.

Несмотря на появление в последние годы работ о взаимосвязи ГЭРБ с оториноларингологическими заболеваниями, большинство врачей-оториноларингологов недостаточно ознакомлены с ее экстраэзофагеальными проявлениями, что также приводит к безуспешному лечению больных с хроническими и рецидивирующими рефлюкс-ассоциированными заболеваниями ЛОР-органов [59, 86]. Ильяшевич И.Г. и соавторы подчеркивают необходимость направления пациентов с ГЭРБ на осмотр к оториноларингологу, учитывая распространенность и тяжесть оториноларингологических экстраэзофагеальных проявлений [31].

В.М. Свистушкин и соавт. отмечает, что необходимы эффективные методы ранней диагностики предраковых заболеваний и рака гортани, особенно у пациентов из групп риска и диспансерного наблюдения, в том числе хронических курильщиков и пациентов с гастроэзофагеальной рефлюксной болезнью, так как многие пациенты просто не обращаются к врачу, а у тех, кто обращается, часто не удается качественно визуализировать гортань имеющимися традиционными инструментами [71].

Лисина М.В. и соавторы также акцентируют внимание на необходимости скринингового обследования пациентов с характерным для ГЭРБ симптомокомплексом в связи с большой ее распространенностью, многочисленными факторами риска и серьезными осложнениями [41].

Основная цель скрининговых исследований — диагностика патологии раньше появления клинической симптоматики, то есть жалоб со стороны пациента. При этом стратегическая цель скрининга — это снижение заболеваемости и смертности. Максимова Ж.В., Максимов Д.М. в своей статье приводят критерии скрининга. Это критерии Wilson and Jungner, разработанные еще в 1968г. Авторы подчеркивают, что состояние или заболевание, скрининг которого предполагается проводить, должно представлять серьёзную проблему для здравоохранения, быть широко распространённым и вносить существенный

вклад в общую смертность. Метод скрининга должен быть надёжным, простым и точным. Он должен быть достаточно чувствительным, чтобы выявить большинство больных, и достаточно специфичным, для исключения ложноположительных результатов. Для больных с выявленной доклинической стадией заболевания должны быть эффективные способы лечения. Польза от скрининга должна превышать физический и психологический вред, вызываемый диагностическими процедурами или последующим лечением [49, 53, 180]. Скрининговая эндоларингоскопия рефлюкс-ассоциированной патологии гортани удовлетворяет всем этим критериям.

Таким образом, данные литературы и наш клинический опыт диктует необходимость проведения скрининговой эндоларингоскопии всем пациентам, наблюдающимся у гастроэнтеролога по поводу ГЭРБ или при подозрении на нее. Такая тактика позволяет диагностировать и лечить предраковые заболевания гортани на ранних стадиях, помогает предотвратить малигнизацию хронических процессов в гортани и улучшить прогноз для больного. В связи с вышесказанным, актуальными на сегодняшний день являются следующие задачи и цели.

Цель настоящего исследования

повышение эффективности диагностики и лечения предраковых заболеваний гортани, ассоциированных с гастроэзофагеальной рефлюксной болезнью.

Задачи исследования

1. Изучить распространенность патологии гортани у больных гастроэзофагеальной рефлюксной болезнью.

2. Определить необходимый комплекс исследований для выявления патологии гортани на ранних стадиях у пациентов с гастроэзофагеальной рефлюксной болезнью.
3. Изучить зависимость патологии гортани от характера течения и формы гастроэзофагеальной рефлюксной болезни.
4. Разработать и научно обосновать рациональные рекомендации по устранению факторов риска, профилактике и лечению хронических заболеваний гортани у пациентов с гастроэзофагеальной рефлюксной болезнью.
5. Определить показания и клиническую эффективность ингаляционной противовоспалительной терапии рефлюкс - ассоциированной патологии гортани.

Научная новизна

Определена распространенность патологии гортани у пациентов с гастроэзофагеальной рефлюксной болезнью. Впервые разработана тактика скринингового обследования пациентов с гастроэзофагеальной рефлюксной болезнью для выявления патологии гортани на ранних стадиях ее развития и доказана ее эффективность. Впервые проведена сравнительная оценка клинической эффективности комплексного лечения (противовоспалительной терапии в сочетании с антирефлюксной терапией) и изолированной антирефлюксной терапии патологии гортани, ассоциированной с гастроэзофагеальной рефлюксной болезнью. Определены показания к назначению противовоспалительной ингаляционной терапии хронических заболеваний гортани, ассоциированных с гастроэзофагеальной рефлюксной болезнью.

Внедрение результатов исследования в практику

Разработанные рекомендации внедрены в практику работы оториноларингологических отделений НИКИО им. Л.И.Свержевского ДЗМ, ФГБУ "Поликлиника № 2" Управления делами Президента РФ, ГКБ № 52. Результаты исследования включены в учебную программу ГБУЗ НИКИО им. Л.И.Свержевского ДЗМ при проведении практических занятий и чтении лекций ординаторам, аспирантам и ЛОР-врачам.

Практическая значимость

Разработанный лечебно-диагностический алгоритм при рефлюкс-ассоциированных заболеваниях гортани позволяет выявлять патологию гортани на фоне гастроэзофагеальной рефлюксной болезни и эффективно ее лечить, может быть использован врачами оториноларингологами и гастроэнтерологами в амбулаторных и стационарных условиях.

Основные положения, выносимые на защиту

1. Распространенность патологии гортани у пациентов с гастроэзофагеальной рефлюксной болезнью составляет 68%, при этом самой частой рефлюкс-ассоциированной патологией гортани является пахидермия межчерпаловидной области, предраковые образования гортани (гранулемы и лейкоплакия) встречаются у 5% пациентов.
2. Скрининговая эндоларингоскопия у пациентов с ГЭРБ позволяет диагностировать рефлюкс-ассоциированную патологию гортани на ранней стадии.
3. Эффективным лечением рефлюкс-ассоциированной патологии гортани является антирефлюксная и ингаляционная противовоспалительная терапия, показаниями к которой являются соответствующие жалобы

(охриплость, сухость, першение, ком в горле, хронический кашель) и эндоларингоскопические признаки воспалительного процесса в заднем отделе гортани (пахидермия межчерпаловидной области 2 и 3 типа и обострение хронического ларингита).

Апробация работы

Материалы диссертации доложены на: Научно-практической конференции «Амбулаторная медицина XXI века» (Санкт-Петербург, 2013); симпозиуме «Современные методы лечения гастроэнтерологических заболеваний» XX Российского национального конгресса «Человек и лекарство» (Москва, 2013); V Юбилейном Всероссийском форуме оториноларингологов с международным участием "Междисциплинарный подход к лечению заболеваний головы и шеи" (Москва, 2019); Московской научно-практической конференции «Оториноларингология: традиции и современность» (Москва, 2020); IX съезде оториноларингологов Республики Беларусь (Минск, 2021).

Апробация диссертации состоялась на заседании научно-практической конференции ГБУЗ "НИКИО им. Л. И. Свержевского" ДЗМ «4» марта 2022 г., протокол заседания № 4 .

Личное участие автора

Автор лично участвовал в реализации всех этапов научно-исследовательской работы. Самостоятельно проводил обследование и лечение пациентов. Автором диссертации обоснованы цель, задачи и методология исследования, сформулированы выводы и положения, выносимые на защиту, подготовлены рекомендации. Автором лично проведен литературный поиск, проведен весь объем исследований, сформулирован лечебно-диагностический алгоритм и написаны все главы диссертации. Автор провел статистическую

обработку полученных результатов, оформил полученные результаты в самостоятельный законченный научный труд.

Публикации

По теме диссертации опубликовано 8 печатных работ, из них 2 – в центральной печати.

Объем и структура работы

Диссертация изложена на 135 страницах печатного текста, состоит из введения, обзора литературы, трех глав собственных исследований, заключения, выводов, практических рекомендаций, приложения и списка литературы, включающего 86 отечественных и 116 зарубежных авторов. Работа иллюстрирована 30 рисунками и 11 таблицами.

ГЛАВА 1. ОБЗОР ЛИТЕРАТУРЫ

1.1 Определение ГЭРБ

Гастроэзофагеальную рефлюксную болезнь на современном этапе считают одним из основных этиологических факторов хронической патологии гортани. Она является также и наиболее частым заболеванием органов пищеварения [29].

Согласно классификации Всемирной организации здравоохранения ГЭРБ определяется как хроническое рецидивирующее заболевание, обусловленное нарушением моторно-эвакуаторной функции органов гастроэзофагеальной зоны, характеризующееся спонтанным или регулярно повторяющимся забрасыванием в пищевод желудочного и/или дуоденального содержимого. Это приводит к повреждению слизистой оболочки дистального отдела пищевода и развитию в нем эрозивно-язвенных, катаральных и/или функциональных нарушений [47]. Другое определение дает Американский колледж гастроэнтерологии: «ГЭРБ –

это симптомы или осложнения, вызванные рефлюксом содержимого желудка в пищевод или выше, в полость рта, область гортани или в легкие» [175].

Истинные причины абсолютного роста числа больных гастроэзофагеальной рефлюксной болезнью, отмечаемые с конца XX века, остаются неясными. Предполагается, что это связано с изменением характера питания и образа жизни современного человека. Джулай Г.С. et al считает, что распространенность ГЭРБ будет только расти в связи с увеличением лиц с избыточной массой тела, снижением физической активности, курением, приемом нестероидных противовоспалительных препаратов [20, 25].

В Российской Федерации изучение эпидемиологии ГЭРБ проводится с 2000г. По разным данным распространенность ГЭРБ в России колеблется от 40 до 60%. Ведущий симптом заболевания – изжога – встречается у 75–85% больных. Дисфагия и боль при глотании выявляются в 20% случаев. Распространенность ГЭРБ в Москве существенно различается в зависимости от возраста: минимальная частота наблюдалась в возрасте до 60 лет (20,2%), максимальная - у лиц старше 60 лет (26,5%) [6, 11, 14, 25, 41, 47, 77, 84].

Типичный симптомокомплекс ГЭРБ включает в себя изжогу, одинофагию, дисфагию, кислую отрыжку и негативно влияет на качество жизни пациентов. Считается, что у больных с нелеченым рефлюкс-эзофагитом качество жизни ниже, чем у больных с дуоденальной язвой, стенокардией, сердечной недостаточностью или артериальной гипертензией. Особенно снижается качество жизни при наличии ночных рефлюксов [21, 137, 193].

Клинические проявления ГЭРБ, ее течение и прогноз зависят от продолжительности контакта рефлюктата со слизистой оболочкой пищевода и ЛОР-органов и его характера. Большую роль играет кислый рефлюкс, содержащий пепсин. Но в 20% случаев рефлюктат имеет щелочную реакцию, что связано с дуоденогастральным рефлюксом. В этих случаях патогенетическое значение имеет неблагоприятное воздействие желчных кислот и

панкреатических ферментов на слизистую оболочку пищевода, приводящее к разрушению естественного муцинового барьера. В целом, основное значение в патогенезе ГЭРБ имеет нарушение моторно-эвакуаторной функции гастроэзофагеальной зоны, а не агрессивность компонентов рефлюкса желудочного и дуоденального содержимого [17].

В октябре 1997 г. на международном междисциплинарном конгрессе гастроэнтерологов и эндоскопистов в Генвале (Бельгия) группой специалистов из разных стран было принято первое, основанное на принципах доказательной медицины, руководство по диагностике и лечению ГЭРБ. То есть ГЭРБ официально получила признание как самостоятельная нозологическая единица: термин «гастроэзофагеальная рефлюксная болезнь» может использоваться для объединения всех индивидуумов, которые подвергаются риску физических осложнений от гастроэзофагеального рефлюкса или испытывают клинически значимое нарушение благополучного существования (качества жизни) из-за симптомов, связанных с рефлюксом, после адекватного подтверждения их доброкачественной природы.

Было предложено разделять ГЭРБ на три фенотипа: эндоскопически негативную (НЭРБ) форму, эндоскопически позитивную форму ГЭРБ и пищевод Барретта. По современным представлениям фенотип ГЭРБ конкретного пациента в течение жизни сохраняется, с возможной незначительной динамикой. При неэрозивной форме во время ЭГДС признаки эзофагита отсутствуют или выявляется только катаральная его форма. Такой тип обнаруживается у большинства пациентов с ГЭРБ [20, 41, 98, 113, 155, 175].

Неэрозивная форма гастроэзофагеальной рефлюксной болезни

По данным литературы неэрозивная форма рефлюксной болезни встречается примерно в 60-70% случаев, рефлюкс-эзофагит - в 37%, пищевод Барретта - в 3%. Хотя реальная распространенность НЭРБ в популяции гораздо выше, чем официальные статистические данные. А многие пациенты с этой формой ГЭРБ просто не обращаются к врачу [19, 36, 113].

Согласно Заключению Всемирного конгресса гастроэнтерологов, состоявшемуся в Лос–Анджелесе в 2002 году, к НЭРБ относятся:

• эндоскопически негативный вариант при наличии клинических данных;

• катаральный рефлюкс–эзофагит;

• отсутствие отчетливых повреждений слизистой оболочки пищевода (эрозий, язв, пищевода Баррета);

• наличие «малых изменений» (эритема, отек, повышенная ранимость).

Согласительное совещание экспертов по проблеме НЭРБ в г. Вевё (Швейцария, 2007) утвердило следующее определение НЭРБ: «НЭРБ – это субкатегория ГЭРБ, характеризующаяся наличием симптомов, вызванных гастроэзофагеальным рефлюксом и снижающих качество жизни больных, без эрозий / повреждений слизистой оболочки пищевода, выявляемых при проведении обычного эндоскопического исследования, и в отсутствие антисекреторной терапии в данный момент». У многих пациентов эзофагит возможно диагностировать, только используя сложные эндоскопические методики, такие как увеличение с высоким разрешением или узкоспектральную эндоскопию [28, 30, 113].

Клинически невозможно дифференцировать неэрозивную форму от рефлюкс-эзофагита. Еще недавно считалось, что НЭРБ – это просто более мягкая форма ГЭРБ, которая соответственно требует менее активного лечения, меньшие дозы ингибиторов протонной помпы и имеет лучший прогноз. Сейчас доказано, что у пациентов с НЭРБ качество жизни ухудшается так же, как и у пациентов с

выявленными эрозивными изменениями слизистой оболочки пищевода. Основой диагностики НЭРБ являются жалобы больных. Изжога, как основной симптом, приводит к выраженному снижению качества жизни пациентов. Хотя важно учитывать данные других методов исследования - рентгенологического, pH-метрии, импедансометрии, манометрии. В патогенезе НЭРБ особую роль играют особенности слизистой оболочки пищевода. При электронно-микроскопическом исследовании при НЭРБ отмечается расширение межклеточных пространств, особенно в базальном слое эпителия. Также по данным литературы в слюне пациентов с НЭРБ выявляется большая концентрация пепсина, чем при других формах [30, 193].

Таким образом, распространенность НЭРБ гораздо выше, чем эрозивной формы, а выраженность жалоб и снижение качества жизни пациентов не меньше.

1.2 Супраэзофагеальные проявления ГЭРБ. Патогенетические особенности.

Особенностью ГЭРБ, эрозивной и неэрозивной форм, считается несоответствие тяжести жалоб пациента и степени поражения слизистой оболочки пищевода. Вторая особенность ГЭРБ – это наличие внепищеводных, или супраэзофагеальных, проявлений.

Согласно Монреальскому консенсусу, достигнутому на Международном конгрессе гастроэнтерологов в 2005 г по определению и классификации гастроэзофагеальной рефлюксной болезни, клинические проявления ГЭРБ разделяются на пищеводные и супраэзофагеальные синдромы [36, 113].

Важность проблемы внепищеводных проявлений ГЭРБ заключается, в недостаточной осведомленности врачей разных специальностей о возможности такого течения. У 25% больных ГЭРБ могут выявляться только внепищеводные синдромы. Экстраэзофагеальные проявления, или маски ГЭРБ, нередко приводят

к поздней диагностике заболевания и отсутствию адекватной терапии. Это сказывается на качестве жизни пациентов и ухудшает прогноз [29, 36, 47].

У большинства пациентов с супраэзофагеальными проявлениями ГЭРБ и, в частности ларингофарингеальным рефлюксом, очень часто отсутствуют классические симптомы ГЭРБ: изжога и отрыжка кислым [126].

Пионерами исследования проблемы супраэзофагеальных проявлений ГЭРБ в России были сотрудники кафедры пропедевтики внутренних болезней 1 ММИ им.И.М.Сеченова под руководством член-кор. АМН ССР А.Л.Гребенева, а затем акад. РАМН В.Т.Ивашкина. Супраэзофагеальные проявления ГЭРБ подразделяются на несколько групп [9, 26, 29, 47, 126, 154] (Таблица 1).

Таблица 1

Супраэзофагеальные проявления ГЭРБ

оториноларингологические	ларингит, фарингит, стридор, ларингоспазм, стеноз гортани, полипы, язвы, гранулемы голосовых складок, папилломатоз гортани, рак гортани, «цервикальные симптомы» - неприятные ощущения в области шеи и глотки нечеткой локализации, отиты, оталгии, синусит, синдром ночного апноэ

бронхолегочные	кашель, особенно в ночное время, бронхиальная астма, фиброзирующий альвеолит, бронхоэктазы, хроническая обструктивная болезнь легких, аспирационная пневмония
кардиологические	боль в грудной клетке некардиального генеза у больных с неизмененными коронарными артериями, нарушения сердечного ритма
стоматологические	стоматит, эрозии эмали зубов, периодонтит, кариес
анемический синдром	анемия

Согласно рекомендациям Российской гастроэнтерологической ассоциации и рекомендациям Всемирной гастроэнтерологической организации, такие супраэзофагеальные проявления ГЭРБ как кашель, ларингит, астма, эрозии эмали зубов классифицируются как несомненно связанные с желудочно-пищеводным рефлюксом, то есть доказана их ассоциация с ГЭРБ. А синусит, идиопатический легочный фиброз, фарингит, отит - вероятно связанные с ГЭРБ [13].

Патологические изменения полости рта при ГЭРБ встречаются нередко. Зависят они от степени ацидификации слюнной жидкости. В этом случае слюна

начинает оказывать повреждающее действие на слизистую оболочку полости рта и твердые ткани зубов, формируя стоматиты, эрозии эмали зубов, кариес и периодонтиты [17, 124].

Широко известен синдром Мендельсона – повторные пневмонии, возникающие вследствие аспирации желудочного содержимого, которые могут осложняться ателектазом, абсцессом легкого, чаще у длительно лежащих пациентов отделения реанимации и интенсивной терапии. По данным литературы 80% пациентов с идиопатическим пневмофиброзом имеют симптомы ГЭРБ. Также симптомы рефлюксной болезни выявляются более чем у 45 % пациентов с бронхиальной астмой [115, 121].

По данным литературы ГЭРБ связана синдромом ночного апноэ. Антирефлюксная терапия приводит к улучшению качества и параметров сна у пациентов ГЭРБ и обструктивным апноэ сна [138, 160].

Отоларингологические симптомы ГЭРБ наиболее многочисленны и разнообразны. Пациенты при этом жалуются на ощущение боли и/или кома (globus sensation), инородного тела в глотке, утреннюю необходимость «откашляться», избыточную саливацию, першение, частое желание «прочистить горло», постоянное подкашливание или грубый, лающий кашель, «застревание» пищи в глотке при спазме верхнего пищеводного сфинктера, а также глоточную парестезию, ощущение жжения в глотке, затруднение при проглатывании слюны, появляющееся после приема пищи [43, 74, 111].

Жалобы на globus pharyngeus встречаются у 4,1% всех амбулаторных пациентов оториноларингологов. Globus pharyngeus, или hystericus, впервые был описан Hippocrates около 2000 лет назад. Предполагалось, что эта жалоба возникает только у повышенно эмоциональных женщин и не имеет органического субстрата. Но в реальной жизни лишь в единичных случаях этот симптом является психогенным. Обычно жалобы на ком в горле возникают из-за скопления вязкой слизи, дискоординации мышц пищевода, крикофарингеальной

гипертензии, прямого раздражающего действия компонентов рефлюктата на слизистую оболочку гортани. Ряд исследований показали достоверную связь между рефлюксом и globus pharyngeus. По разным данным, частота выявления рефлюкса у пациентов с globus pharyngeus колеблется от 73 до 92% [31, 81, 89, 138].

Частой жалобой является дисфония различной степени выраженности. У 55-79 % пациентов с хронической охриплостью диагностируется ларингофарингеальный рефлюкс и ГЭРБ. Плотникова Е.Ю. подчеркивает, что если дисфония у пациента продолжается более 3 месяцев, ему необходимо назначить обследование на выявление ларингофарингеального рефлюкса и его своевременное лечение [63, 118, 126, 163, 197].

Хронический кашель является одним из самых частых и мучительных для пациентов симптомов. По статистике, в Европе хроническим кашлем страдает свыше 30% населения в возрасте от 20 до 50 лет. Несмотря на то, что курят преимущественно мужчины, хронический кашель чаще наблюдается у женщин (60–70%) [54, 83, 121].

ГЭРБ является одной из самых частых причин возникновения хронического кашля у некурильщиков с нормальной рентгенограммой органов грудной клетки, наряду с кашлевой формой бронхиальной астмы и постназальным синдромом. По данным статистики в 10-40% случаев хронический кашель вызван рефлюксом желудочного содержимого в проксимальные отделы пищевода. Рефлюкс – ассоциированный кашель обычно сухой, усиливается в положении лежа на спине или при переходе в вертикальное положение, так как при этом происходит расслабление нижнего пищеводного сфинктера. У большинства пациентов такой кашель обостряется после инфекций верхних дыхательных путей [72, 156].

У 75% пациентов с хроническим рефлюкс-индуцированным кашлем ГЭРБ протекает бессимптомно, то есть отсутствуют жалобы на изжогу и отрыжку.

Персистирующий кашель травмирует слизистую оболочку гортани, вызывает развитие хронической воспалительной реакции. Считается, что появление хронического кашля больше связано с объемным некислотным рефлюксом (NON acid volume reflux). Обычно постпрандиальный кашель возникает через 10 минут после еды – это максимальное время для открытия нижнего пищеводного сфинктера. Развитие рефлюкс-индуцированного кашля в это время определяется индивидуальной чувствительностью пациента [18, 85, 111]. Ashok Mahashur также подчеркивает роль некислотного рефлюкса в генезе кашля у пациентов с высокочувствительным кашлевым рефлексом. Лечение таких пациентов должно включать изменение пищевых привычек, прокинетики, некоторым пациентам из этой группы показано хирургическое лечение [91].

По литературным данным, ГЭРБ является одной из причин экссудативных отитов и гайморитов. Кокорина В.Э. отмечает, что диагноз ГЭРБ установлен у 58,7 % пациентов с патологией ЛОР-органов, плохо поддающейся традиционной консервативной терапии, из них 75,6 % с патологией гортани, 46,2 % - с патологией глотки, 12,3 % - с патологией носа и околоносовых пазух, 17,2 % - с патологией среднего уха и слуховой трубы [34]. В целом, у 88,5% пациентов с ГЭРБ имеется оториноларингологическая патология [43].

Патогенез экстраэзофагеальных проявлений ГЭРБ.

Патогенетически выделяют несколько механизмов развития супраэзофагеальных проявлений гастроэзофагеальной рефлюксной болезни. Согласно рефлекторной теории возникает индукция вагусно-пищеводного трахеобронхиального рефлекса. Агрессивные компоненты, попадающие в пищевод при рефлюксе, стимулируют хеморецепторы дистального отдела пищевода, в ответ на это развивается ваго-вагальное рефлекторное влияние на бронхи. В результате такого рефлекса возникает ларингоспазм и кашель, опосредуемый парасимпатическим отделом нервной системы. Второй механизм

- это стимуляция с рецепторов гортани и трахеобронхиального дерева при микроаспирации содержимого пищевода в дыхательные пути, ротоглотку, носоглотку и ротовую полость. А также непосредственное механическое повреждающее воздействие компонентов рефлюктата на слизистую оболочку гортани и других ЛОР-органов [18, 85].

По мнению Кокориной В.Э., основным триггерным моментом в формировании рефлюкс-индуцированной патологии гортани является нарушение мукоцилиарного транспорта. Скорость перемещения слизи по поверхности слизистой оболочки верхних дыхательных путей определяется частотой движения ресничек мерцательного эпителия. Мукоцилиарный клиренс может значительно уменьшаться под воздействием различных химических и физических факторов, воздействующих на слизистую оболочку ЛОР-органов, в том числе ферментов желудочного сока. Деликатный мерцательный эпителий задней стенки гортани, который в норме эвакуирует слизь из трахеи, сильно повреждается от контакта с компонентами рефлюкса, что может привести к слизистому стазу в гортани [34, 62, 86].

Существует 4 физиологических барьера, защищающих верхние дыхательные пути от повреждающего действия рефлюкса: нижний пищеводный сфинктер, клиренс пищевода, тканевая резистентность пищевода, верхний пищеводный сфинктер. Одним из наиболее важных защитных механизмов слизистой оболочки пищевода от повреждающего действия соляной кислоты является фермент карбоангидраза, который катализирует гидратацию углекислого газа, приводя к образованию бикарбоната. Активный насос перекачивает бикарбонат во внеклеточное пространство, где он нейтрализует рефлюксную соляную кислоту. В слизистой оболочке ЛОР-органов определяется невысокий уровень карбоангидразы. В результате кислое содержимое желудка и пепсин, попадая на нее, значительно дольше инактивируются. Поэтому гастроэзофагеальный рефлюкс, проникающий через верхний пищеводный

сфинктер, не может быть физиологическим, даже один эпизод снижения pH<4 в глотке должен трактоваться как супраэзофагеальное проявление ГЭРБ. Карбоангидраза вообще отсутствует в 64% образцов тканей гортани, взятых у пациентов с ларингофарингеальным рефлюксом. При этом происходит истощение не только карбоангидразы, но и других защитных белков, таких как Е-кадгерин и эпителиальный стресс-протеин-70 [59, 62].

Ранее считалось, что главным повреждающим компонентом рефлюктата является пепсин. Его альтерирующее действие проявляется изъязвлением слизистой оболочки, эрозиями и обширными подслизистыми кровоизлияниями. Хотя пепсин максимально активен в кислой среде, он сохраняет активность при pH 6-7,2. При значении pH 6,8 Ед пепсин, длительно находящийся в тканях гортани, может активироваться при последующих эпизодах рефлюкса или при поступлении ионов водорода из других источников, в т. ч. и при определенной диете. Смешанный и слабо щелочной рефлюкс также может активировать пепсин. Под его воздействием происходит дилатация клетки, что является маркером как ГЭРБ, так и ЛФР. По данным современной литературы повреждающее действие на слизистые оболочки ЛОР-органов зависит от всех трех факторов: соляной кислоты, пепсина и желчных кислот [45, 131, 193].

К экстраэзофагеальным оториноларингологическим проявлениям ГЭРБ, непосредственно провоцирующим развитие хронических ларингитов и предраковых заболеваний гортани, относят ее особую форму - ларингофарингеальный рефлюкс.

1.3 Ларингофарингеальный рефлюкс. Современные представления

Ларингофарингеальный рефлюкс является одной из основных причин хронической патологии органов фаринголарингеальной зоны за счет тесной топографической взаимосвязи верхнего анатомического сужения пищевода и гортани. Патологический рефлюкс желудочного содержимого приводит к развитию хронических гиперпластических ларингитов, ларингеальных и трахеальных стенозов. Описано формирование язв, гранулем и полипов голосовых связок, певческих узелков, отека Рейнке, пароксизмального ларингоспазма и карциномы гортани [17, 29, 118, 126, 178].

Термин «ларингофарингеальный рефлюкс» был предложен Jamie Koufman в 1991 г., а официально утвержден Американской академией отоларингологии и хирургии головы и шеи (American Academy of Otolaryngology – Head and Neck Surgery) в 2002 году. Им обозначается рефлюкс желудочного содержимого, желчных кислот и панкреатических ферментов, проникающий проксимально через верхний пищеводный сфинктер в гортань и глотку. Даже один эпизод снижения pH меньше 4 в гортани и глотке является патологическим, потому что их эпителий более чувствителен к повреждающему действию желудочного секрета и менее защищен по сравнению с эпителием пищевода [51, 86, 98, 111, 114]. Рефлюктат вызывает повреждение слизистой оболочки гортани, воспалительную реакцию, сухость, утолщение и микротравматизацию эпителия. Скопление вязкой слизи провоцирует постназальный синдром, ощущение кома в горле и кашель [138].

Ларингофарингеальный рефлюкс не имеет патогномоничных симптомов. Правильный диагноз поставить иногда затруднительно, так как изменения слизистой оболочки гортани часто не соответствуют тяжести клинических симптомов. При ЭГДС слизистая оболочка пищевода может быть не изменена. Некоторые авторы отмечают, что только 10-30 % пациентов с ЛФР имеют

эрозивный рефлюкс – эзофагит, у большей части пациентов диагностируется неэрозивная форма ГЭРБ. При подозрении на ларингофарингеальный рефлюкс как диагностический тест может использоваться эмпирическая терапия ингибиторами протонной помпы.

Для улучшения диагностики Belafsky P.C., Postma G.N., Koufman J.A. в 2001г. была разработана специальная «Шкала рефлюксных признаков», которая включает 8 ларингоскопических симптомов с общей оценкой их тяжести от 0 до 26 баллов (Таблица 2).

Таблица 2

Шкала рефлюксных признаков

Ларингоскопические признаки	Наличие/выраженность признака в баллах
Подгортанный отек	0 (нет), 2 (есть)
Вентрикулярная облитерация	0 (нет), 2 (частичная), 4 (полная)
Эритема/гиперемия (диффузная)	0 (нет), 2 (локальная), 4 (диффузная)
Отек голосовых связок	0 (нет), 1 (легкий), 2 (умеренный), 3 (тяжелый), 4 (полиповидный)
Диффузный отек гортани	0 (нет), 1 (легкая), 2 (умеренная), 3 (тяжелая), 4 (обструктивная)
Гипертрофия задней комиссуры	0 (нет), 1 (легкая), 2 (умеренная), 3 (тяжелая), 4 (обструктивная)
Гранулемы или грануляции	0 (нет), 2 (есть)
Утолщение эндоларингеальной слизистой	0 (нет), 2 (есть)
Всего (баллы)	

Считается, что наличие более 7 баллов по «Шкале рефлюксных признаков» на 95% коррелирует с положительными данными эзофагеального

суточного pH-мониторинга и позволяет диагностировать ларингофарингеальный рефлюкс. Самыми частыми ларингоскопическими признаками ЛФР являются гипертрофия слизистой оболочки межчерпаловидной области, диффузная гиперемия и отечность слизистой оболочки задних отделов гортани, скопление вязкой слизи [62, 111, 131, 138, 163].

Примерно у 10%-15% пациентов, приходящих на осмотр к оториноларингологу диагностируется ГЭРБ, и только 40-50 % пациентов с ларингофарингеальным рефлюксом имеют типичный симптомокомплекс ГЭРБ, то есть в половине случаев никаких жалоб со стороны желудочно-кишечного тракта пациенты не предъявляют. Это может вызывать трудности в постановке диагноза и ошибки в лечении [59, 91, 153, 163, 176].

Lechien JR, Saussez S и соавтр. провели мета-анализ патогенетического механизма, приводящего к охриплости, у пациентов с ларингофарингеальным рефлюксом. Из 104 исследований 47 отвечали критериям включения. Дисфонию у пациентов с рефлюкс-ассоциированными ларингитами вызывают макроскопические и микроскопические изменения слизистой оболочки вибраторного края голосовых складок, развивающиеся под действием компонентов рефлюктата. Возникают сухость и микротравмы слизистой оболочки голосовых складок, утолщение эпителия и дегистенции эпителиальных клеток, воспалительные инфильтраты, атрофия пространства Рейнке [140].

По данным литературы основными симптомами при ларингофарингеальном рефлюксе являются такие респираторные жалобы, как боль или жжение в горле, хронический кашель (51%), чрезмерное отхаркивание слизи (42%), дисфония (71%), дисфагия (35%), ком в горле (47%) и ларингоспазм [63, 169]. Хотя в исследовании Van Houtte E и соавтор. ларингоскопические признаки ларингофарингеального рефлюкса были выявлены всего в 9% случаев у 882 пациентов с жалобами на охриплость [190].

В целом, заподозрить ларингофарингеальный рефлюкс можно при таких жалобах, как изжога, дисфония, оталгия, болезненность при глотании, примесь крови в слюне, отрыжка, globus pharyngeus, регургитация, ощущения ларингоспазма, необходимость прочистить горло, хронический кашель, першение в горле, повышенное отхождение мокроты, латеральные шейные боли, неприятный запах изо рта. Очень характерным признаком ларингофарингеального рефлюкса является необходимость отхаркивания по утрам вязкой слизи. Для клинической диагностики ларингофарингеального рефлюкса и оценки эффективности его лечения ИПП в 2002г была предложена Шкала «Индекс рефлюксных симптомов». Она состоит 9 вопросов и динамической оценки симптомов по визуально-аналоговой шкале [17, 162, 169, 181, 182].

Lechien JR и соавтор. отмечают, что «Индекс рефлюксных симптомов» имеет некоторые недостатки. Он не включает другие симптомы, возникающие у пациентов с ЛФР, например, боль в горле, одинофагия, отрыжка, галитоз, тяжесть в ухе, а также частоту появления симптомов. Такие жалобы как изжога, регургитация, боль в груди и диспепсия помещены в этой шкале в один пункт. Учитывая все это, авторы усовершенствовали «Индекс рефлюксных симптомов» и предложили еще одну шкалу оценки симптомов ларингофарингеального рефлюкса – RSS (Reflux Symptom Score). В RSS оценивается частота каждого симптома, его тяжесть и влияние на качество жизни пациента, каждой позиции дается четкое определение [138].

Некоторые авторы считают ларингофарингеальный рефлюкс не экстраэзофагеальным проявлением ГЭРБ, а отдельной нозологией. Lechien JR и соавтор. провели обследование и лечение 111 пациентов с ЛФР из трех европейских лечебных центров. Диагноз ГЭРБ и ЛФР ставился на основании многоканальной интралюминальной pH-импедансометрии, модифицированной Шкалы рефлюксных симптомов (RSS) и Шкалы рефлюксных признаков (RFS).

ЭГДС проводилась только при наличии диспепсических жалоб и при возрасте пациентов старше 60 лет. Антирефлюксную терапию пациенты получали в течение 3-6 месяцев. У 54 пациентов из 111 диагноз сочетал признаки и ГЭРБ и ЛФР. Для этой группы пациентов были характерны кислотные рефлюксы и большее количество проксимальных эпизодов рефлюкса в сравнении с пациентами с изолированным ЛФР. Выявляемость эрозивного эзофагита, недостаточности кардии и грыжи ПОД не отличалась в обеих группах. У пациентов с изолированным ЛФР отмечалось большее количество некислотных и смешанных типов рефлюкса. Эффективность лечения в обеих группах в целом не отличалась [141].

1.4 Проблема диагностики и гипердиагностики ларингофарингеального рефлюкса

Существует проблема неосведомленности врачей – специалистов в области супраэзофагеальных проявлений ГЭРБ. Олейник Е. П. et al подчеркивают, что хроническая патология гортани в области задней комиссуры, в том числе так называемые задние ларингиты, являются сугубо экстрафарингеальными проявлениями гастроэзофагельной рефлюксной болезни. То есть в случае выявления у пациента признаков заднего ларингита, ему показана консультация гастроэнтеролога и назначение кислотосупрессивной терапии [17].

При направлении к терапевту или гастроэнтерологу мы обозначали диагноз пациента как супраэзофагеальные проявления ГЭРБ, но в большинстве случаев стандартная терапия ИПП назначалась на довольно короткое время - 2 недели - месяц, чего явно недостаточно для ликвидации фаринголарингеального рефлюкса и его последствий. Изжоги у части пациентов не было. На ЭГДС у многих наших пациентов диагноз звучал как «хронический гастродуоденит, недостаточность кардии», что расценивалось врачами-специалистами как вариант нормы, и часто специфическая антирефлюксная терапия не назначалась

вообще. Таким образом, возникает деонтологическая проблема. ЛОР-врач утверждает, что пациенту с жалобами на хронический кашель, першение и ком в горле, надо лечить желудочно-кишечный тракт, хотя жалобы пациент предъявляет оториноларингологические, а гастроэнтеролог считает, что с его стороны пациент практически здоров и лечиться должен у ЛОРа. Врачи перенаправляют таких пациентов друг другу и в результате больной часто оказывается без необходимого ему лечения и может перестать доверять своему врачу.

Подобная ситуация происходит не только в России. Европейские авторы провели исследование осведомленности врачей по поводу экстраэзофагеальных проявлений ГЭРБ, в частности симптомов и лечения ларингофарингеального рефлюкса. В этом международном исследовании участвовало 230 молодых европейских оториноларингологов и 70 врачей общей практики, всем участниками было не более 45 лет. По результатам исследования врачи общей практики не разделяют ГЭРБ и ларингофарингеальный рефлюкс, опираются на типичные симптомы ГЭРБ – изжогу и регургитацию и результаты гастроскопии для постановки диагноза. Европейские оториноларингологии также считают, что у пациентов с ЛФР должен присутствовать типичный симптомокомплекс ГЭРБ. Авторы подчеркивают неосведомленность врачей обеих специальностей в отношении некислотного и смешанного рефлюкса как причины ЛФР [139].

Но необходимо отметить, что совсем недавно в медицинской литературе появились публикации, предостерегающие врачей от гипердиагностики ГЭРБ и ларингофарингеального рефлюкса и повсеместного назначения ИПП.

В частности, некоторые авторы отмечают неоправданно частое выставление диагноза ЛФР врачами общей практики, оториноларингологами, аллергологами и гастроэнтерологами. Они называют «необузданным безумием» склонность врачей любой неспецифический симптом со стороны рото и

гортаноглотки приписывать ЛФР. Они считают, что такая ситуация появляется при неуверенности врача в правильности диагноза, при неясной клинической картине или если пациент настаивает на лечении, но не хочет проходить дообследование [111].

Lou и соавт. также подчеркивают важность точной диагностики патологии гортани и обязательного проведения, в неясных случаях, дополнительных методов обследования. Китайские авторы обращают внимание на необходимость дифференциальной диагностики и исключения туберкулезного поражения гортани у пациентов с неспецифическими жалобами, похожими на ЛФР. В исследовании участвовало 17 пациентов с первоначально неверным выставленным диагнозом, 16 мужчин и одна женщина. 11 пациентов жаловались на охриплость. Болезненность при глотании была основной жалобой пациентов в 6 случаях. В 35,3% случаев был выставлен диагноз ЛФР, 23,5% - лечились по поводу острого эпиглотита, в 5,9% - ставился диагноз острого ларингита, 29,4% - наблюдались с лейкоплакией гортани. 1 пациенту был поставлен диагноз карциномы гортани. У всех пациентов диагноз туберкулезного поражения гортани был верифицирован только после проведения гистологического исследования биоптата и КТ легких [145].

Многие авторы также подчеркивают риск гипердиагностики ГЭРБ со стороны гастроэнтерологов, возможность ложноположительных результатов диагностических тестов, таких как pH-метрия и импедансометрия [111, 138].

Lechien JR и соавтор. не считают 24-часовую многоканальную интралюминальную pH-импедансометрию «золотым стандартом» диагностики ларингофарингеального рефлюкса. Так, эпизоды рефлюкса могут значительно отличаться у одного и того же пациента в разные дни, проявляясь и ложноположительными, и ложноотрицательными ответами при исследовании. Если за 24 часа не было зафиксировано ни одного эпизода рефлюкса, это еще не доказывает отсутствие ларингофарингеального рефлюкса у пациента. Просто в

течение тестируемого периода у данного пациента не наблюдалось эпизодов рефлюкса. В такой ситуации полезно увеличение времени обследования до 48 часов. Применение терапии ИПП и нарушение техники проведения pH – импедансометрии также могут приводить к ложноположительным результатам. Питание пациента имеет большое влияние на результаты исследования. Авторы подчеркивают, что до сих пор не существует единого унифицированного алгоритма оценки результатов 24 – часовой многоканальной pH-импедансометрии. В медицинской литературе существует огромное количество различных критериев для постановки диагноза [138].

Dhyanesh A. Patel и соавтор. также считают, что отсутствие «золотого стандарта» диагностики ларингофарингеального рефлюкса может привести к его гипердиагностике. Согласно данным мета-анализа у 10-60% здоровых людей по результатам pH-метрии выявляется рефлюкс [163, 164].

По данным Lechien и соавтор. до 80 % здоровых лиц при ларингоскопии могут иметь признаки раздражения слизистой оболочки ларингофарингеальной области, включая гиперемию и диффузную отечность [138, 166].

Авторы приводят список нозологий, которые клинически могут быть похожи на симптомы, вызванные ларингофарингеальным рефлюксом. Эти патологии должны по возможности быть исключены у пациента при подозрении на экстраэзофагеальные проявления ГЭРБ. В первую очередь, должны быть исключены онкологические заболевания пищевода и гортани. Дифференциальная диагностика должна проводиться с заболеваниями пищевода, ЛОР-органов и легких (ХОБЛ). Кандидоз пищевода, эозинофильный эзофагит, склеродермия пищевода, нарушения мотильности пищевода, ахалазия кардии должны быть исключены. Различная патология в области гортани и глотки может проявляться схожими симптомами, в том числе туберкулез, саркоидоз, амилоидоз гортани, ларингомикоз, ревматическое поражение хрящей гортани, синдром Шегрена и другие [138].

1.5 Рефлюкс-ассоциированная патология гортани

С рефлюксом как этиологическим фактором связывают развитие такой патологии гортани как хронический гиперпластический ларингит, пахидермия гортани, гранулема, лейкоплакия, контактная язва гортани. Заболеваемость гиперпластическим ларингитом составляет 22,7 на 10 000 жителей [37, 55]. Он может быть ограниченным и диффузным. Формы ограниченного гипертрофического ларингита, пахидермия, лейкоплакия и лейкокератоз гортани, считаются облигатными предраковыми заболеваниями. В общей структуре воспалительных заболеваний ЛОР-органов на долю хронического гиперпластического ларингита приходится от 8,4% до 10% с последующей малигнизацией эпителия гортани в 8-20% случаев. По другим данным хронические ларингиты являются фоном для развития злокачественных опухолей у 60% больных [38].

Пахидермия гортани

Пахидермия (от греч. Pachys-толстый, плотный, твердый) – это эпидермоидные выросты, располагающиеся вблизи голосовых отростков черпаловидных хрящей или в межчерпаловидной области. Они могут быть бляшковидной или складчато-фестончатой формы, от бледно-сероватого до интенсивно-желтого и розового цвета, одиночные и множественные [82]. Чаще пахидермией называют утолщение эпителия слизистой оболочки задней комиссуры гортани, межчерпаловидной области, которое может приводить к неполному смыканию голосовых складок при фонации. Возникает она в той области, куда в первую очередь проникает желудочно-пищеводное содержимое при рефлюксе, вызывая задний ларингит. Многие авторы подчеркивают повышенную чувствительность гортани к воздействию компонентов рефлюксата, в отличие от слизистой оболочки дистального отдела пищевода [51, 98, 111, 114].

По данным литературы частота малигнизации пахидермии гортани от 2 до 37% [52]. Хотя с этим положением согласны не все. Ханамиров А.А. и соавтор. обследовали 50 пациентов с пахидермией межчерпаловидного пространства. Результаты иммуногистохимического исследования биопсийного материала показали низкую и умеренную пролиферативную активность, что говорит о низкой вероятности малигнизации процесса [82].

Лейкоплакия гортани

Другой формой ограниченного гиперпластического ларингита является лейкоплакия гортани. Лейкоплакией (leucoplakia, от греч. leukos белый + plax, plakos пластинка; синоним лейкоплазия) называют белое пятно или бляшку на слизистой оболочке гортани. Это облигатное предраковое заболевание гортани с различной степенью дисплазии эпителия. Статистически риск малигнизации этой патологии составляет 20 % - 40% в течение 5-10 лет [93, 112, 143]. Некоторые авторы отмечают еще более высокий риск малигнизации лейкоплакии гортани - до 74 % случаев [123]. Лейкоплакия чаще бывает единичная, изредка множественная. Часто располагается на слизистой оболочке щек по линии смыкания зубов. Лейкоплакия чаще встречается у мужчин (81%), средний возраст пациентов около 50 лет. У хронических курильщиков наблюдается сочетание лейкоплакии голосовых складок и очагов лейкоплакии в полости рта, на слизистой оболочке щек, на мягком небе – это так называемое небо курильщика – лейкоплакия курильщиков Таппайнера [87, 90, 100, 101].

Этиология лейкоплакии точно не выяснена. Причинами развития лейкоплакии гортани называют курение, прием алкоголя, гастроэзофагеальную рефлюксную болезнь, вирус папилломы человека, а также перенапряжение голоса, недостаточное питание, хронические инфекции и гормональные нарушения [100, 122, 130, 192, 194]. Хотя существует другая точка зрения. В исследовании Lee DH и соавтор. было пролечено 63 пациента с диагнозом

лейкоплакии голосовых складок, 62 мужчины и одна женщина. Авторы статистически значимой разницы между курением, приемом алкоголя и развитием рецидива лейкоплакии и ее малигнизации не выявили [143, 144, 158, 172, 174].

Гранулема гортани

Гранулемы гортани – это округлые доброкачественные образования, расположенные в задних отделах гортани. Они встречаются у мужчин и женщин одинаково часто и склонны к рецидивированию. Этиологическим фактором гранулем считается ларингофарингеальный рефлюкс, а также перенапряжение голоса и травматичная или длительная интубация [125, 146]. Отдельно выделяют идиопатические гранулемы гортани. Гранулемы могут протекать бессимптомно. Иногда пациенты жалуются на охриплость различной степени выраженности, дискомфорт в горле, при крупных гранулемах возможно нарушение дыхания [146, 150]. Jörg Bohlender механизмом развития гранулем считает травму слизистой оболочки голосового отростка по принципу молотка и наковальни. То есть хронический кашель и подкашливание или желание «прочистить горло» достаточно интенсивные, чтобы травмировать задние отделы гортани, приводят к возникновению хронического язвенного дефекта и воспаления и в дальнейшем к гиперпластическим процессам и развитию гранулемы в этом месте. Триггерами этого процесса автор считает ларингофарингеальный рефлюкс и психосоматические расстройства. Во многих случаях пациенты с гранулемами страдают депрессиями или имеют другие психологические или психические проблемы. Поэтому в комплекс лечения пациентов с гранулемами гортани должна обязательно входить антирефлюксная терапия и, при наличии показаний, консультация психиатра/психолога, особенно в случае рецидивирующих и не поддающих консервативному лечению гранулем [95, 129].

Полипы гортани

По данным литературы полипы относятся к часто встречающимся образованиям гортани по сравнению с гранулемами. Из всех доброкачественных образований гортани, по данным различных авторов, полипы составляют 39 – 68%, папилломы – 24 – 59%, отек Рейнке – 5,5%, кисты – 5%, неспецифические гранулемы – 3% [5, 76, 105]. Полипы обычно представляют собой единичную одностороннюю округлую опухоль чаще беловато-серого цвета, но могут быть красными или синюшными. Полипы могут располагаться на широком основании или иметь ножку и пролабировать в голосовую щель. Поверхность полипа чаще бывает гладкой, но может быть и сосочковая. Василенко Ю.С. не относит полипы к новообразованиям гортани как таковым, а считает их результатом воспалительной гиперплазии собственных тканей гортани [10, 95]. Hassan разделяет полипы на 2 типа: телеангиэктатический и железистый [118]. Jörg Bohlender выделяет три типа полипов: отечные, гиалиновые и смешанные. Вначале возникают сосудистые эктазии и застойные явления и отек, локализующиеся в передней трети голосовых складок, которая испытывает наибольшее напряжение при фонации. Затем в течение ближайших трех месяцев на этом месте образуется полип [95].

ГЭРБ по данным литературы является одним из основных факторов развития полипов гортани [58, 67, 95, 118, 148]. Это подтверждается и тайваньскими авторами. Ими проведено обследование тканей, удаленных при эндоларингоскопической операции у пациентов с певческими узелками и полипами гортани. Результаты их исследования подтверждают роль желудочно-пищеводного рефлюкса в патогенезе полипов голосовых складок. У 13 пациентов из 33 с полипами голосовых связок была выявлена персистенция Helicobacter pylori. У пациентов с певческими узелками голосовых связок

Helicobacter pylori обнаружен не был [109]. Хотя, по мнению многих авторов, причины возникновения певческих узелков и полипов одни и те же [5].

Киста гортани

По данным литературы кисты гортани составляют от 1% до 14% случаев, по другим данным от 5 до 10 %, среди всех доброкачественных образований этой локализации. Чаще они встречаются у мужчин на 5 десятилетии жизни, хотя возможна их диагностика в любом возрасте. Кисты могут возникать в любом отделе гортани. Чаще они образуются на надгортаннике, его язычной поверхности, реже в области вестибулярных складок, гортанных желудочков, голосовых складок и черпаловидных хрящей. В 10% случаев кисты обнаруживаются в валлекулах. Они содержат серозную жидкость различной вязкости, зависящей от содержания в ней коллоидных белков [58, 95, 151, 184, 191, 198].

Ретенционные кисты образуются вследствие закупорки выводных протоков слизистых желез. Такие кисты покрыты соединительнотканной оболочкой, изнутри выстланы эпителием. Этиология ретенционных кист гортани до сих пор точно неизвестна. Воспаление приводит к отеку слизистой оболочки вокруг выводного отверстия с сужением протоков альвеолярно-тубулярных, слизисто-серозных желез или набуханию стенок самих желез. Закупорку выводного протока также может вызывать слущивающийся эпителий [58, 95].

По данным Romak JJ и соавт. у взрослых кисты гортани чаще протекают бессимптомно, но могут вызывать охриплость, дисфагию, одинофагию, ощущение кома в горле, нарушение дыхания. Авторы делят кисты на ретенционные, протоковые и лимфоэпителиальные. Вероятным механизмом возникновения кист гортани авторы также называют хроническое воспаление слизистой оболочки гортани и ее травматизацию [95, 171].

Regina Helena Garcia Martins и соавт. наблюдали 72 случая кист гортани. Из них 46 взрослых пациентов, (36 женщин, 10 мужчин) и 46 детей (8 девочек, 38 мальчиков). Исследователи отмечают, что кисты гортани часто дебютируют еще в детстве. Все пациенты предъявляли жалобы на охриплость. Многие больные активно использовали голос в учебе или в своей профессиональной деятельности. В данном исследовании этиологическим фактором кист была признана травматизация гортани на фоне повышенной голосовой нагрузки, особенно у профессионалов голоса, так как перенапряжение голоса было выявлено в 45,83%. Хронические риносинуситы встречались в 27,7% случаев, гастроэзофагеальная рефлюксная болезнь - в 32 %, курение - в 18%, алкоголизм - в 8,4% [95, 149].

J.B. Sataloff и соавт. предостерегает врачей от недооценки опасности ларингеальных кист. Кисты могут увеличиваться в размерах. Они обладают тенденцией к экстенсивному росту без инвазии в окружающие ткани. Иногда кисты могут исчезать, лопаться при кашле, крике, напряжении, рвоте. Чаще всего кисты протекают незаметно, но, достигнув определенного размера и пролабировав в ту или иную сторону, могут вызывать нарушения глотания (кисты надгортанника, черпалонадгортанных складок) или фонации и дыхания (кисты голосовых складок, желудочков гортани), вплоть до развития стридора и летального исхода. Крупные кисты могут клинически проявляются дисфагией и охриплостью. Кисты, ущемленные в голосовой щели, могут вызывать острый приступ удушья в результате ее спазма [5, 119, 177, 184].

Проблема малигнизации рефлюкс-ассоциированной патологии гортани

Общепризнано, что гастроэзофагельная рефлюксная болезнь является причиной возникновения предракового заболевания – пищевода Барретта и аденокарциномы пищевода. По поводу озлокачествления хронических процессов

в гортани под влиянием рефлюкса единой точки зрения на сегодняшний день нет. Многие авторы подтверждают роль рефлюксной болезни как предиктора рака гортани и предраковых заболеваний. Gabriel and Jones еще в 1960г предположили, что рефлюкс желудочного содержимого в область глотки и гортани может вызывать плоскоклеточный рак гортани. Obid R et al считают, что ларингофарингеальный рефлюкс – это вторая по частоте причина развития рака гортани после курения [99, 135, 159, 161, 170, 197, 201].

Американскими авторами проведен по этому вопросу мета-анализ в базах MEDLINE, EMBASE и Web of Science databases с 1900 по апрель 2018. Из 957 исследований 18 удовлетворяли критериям включения. Мета-анализ проводился, используя оценку по методу Мантеля-Хензеля для учета гетерогенности. Отдельно были проанализированы типы рефлюкса, дизайн исследований, методы диагностики, показатели общего риска. Результаты мета-анализа показали, что ГЭРБ значительно повышает риск малигнизации слизистой оболочки гортани [161].

Kyung Tae и Bong Joon Jin подтверждают, что хроническое воспаление и травма слизистой оболочки гортани компонентами рефлюкса приводит к дисплазии клеток этой области и развитию рака [133].

Тайванькие авторы провели национальное когортное исследование в 1998-2010 гг. Из обследованных 39 849 пациентов с впервые выявленной ГЭРБ у 98 был обнаружен рак головы и шеи. Таким образом, авторы отмечают, что у пациентов с ГЭРБ значительно повышен риск развития орофарингеального рака и рака гортани по сравнению с общей популяцией. У мужчин этот риск значительно выше, чем у женщин. Авторы подчеркивают необходимость тщательного «внепищеводного» обследования пациентов с ГЭРБ для исключения онкологии головы и шеи, особенно у пациентов с рефрактерными ларингофарингеальными симптомами [135].

В проведенном китайскими учеными Zhao Y. и соавтор. исследовании участвовал 31 пациент с раком гортани. 76 пациентов составляли группу контроля. Эти пациенты на основании Индекса рефлюксных симптомов и Шкалы рефлюксных признаков были разделены на две группы – «негативную» (36 пациентов) и «позитивную» (40 пациентов). Проведена статистическая обработка результатов опросников и 24 часовой pH–метрии. Из 31 пациента с раком гортани курильщиков было 80%, употребляющих алкоголь - 71%, ларингофарингеальный рефлюкс выявлен у 74,2 %. Авторы отмечают, что ларингофарингеальный рефлюкс явился статистически значимым фактором риска рака гортани, наравне с курением и приемом алкоголя [200].

Эти данные подтверждаются и многими другими исследованиями. Авторы из Малайзии наблюдали случай карциномы гортани у некурящей пациентки 67 лет с язвой желудка, единственным фактором риска у которой была диагностированная тяжелая ГЭРБ. Пациентка никогда не курила, не принимала алкоголь, случаев онкологии у родственников не было. Охриплость беспокоила ее в течение 2-х лет. При эндоларингоскопии были выявлены изменения левой голосовой и вестибулярных складок, гистологически диагностирован плоскоклеточный рак. Авторы подчеркивают, что ларингофарингеальный рефлюкс вызывает хроническое воспаление и повреждение эпителия гортани, выброс кислорода и азота, закисление межклеточной жидкости, активацию факторов пролиферации, что приводит в конечном итоге к озлокачествлению слизистой оболочки [201].

Шанхайские авторы после проведения мета-анализа 10 исследований подтверждают ГЭРБ как фактор риска рака гортани. Подобной ассоциации в отношении рака глотки авторы не выявили [202].

Патогенез развития предраковых заболеваний гортани на фоне ГЭРБ состоит в особенностях воздействия кислого рефлюктата на слизистую оболочку заднего отдела гортани. Это доказано многими исследованиями. В исследовании

Tan JJ, Wang L et al доказано, что у пациентов с лейкоплакией и раком гортани в тканях присутствовала большая концентрация пепсина. В исследовании участвовало 18 пациентов с лейкоплакией голосовых складок и 21 пациент с карциномой гортани, а также 16 пациентов из группы контроля. Эти пациенты наблюдались с декабря 2014г по апрель 2014г. Проводилось иммуногистохимическое исследование пепсина в биоптатах слизистой оболочки гортани. Отмечалась прямая корреляция между наличием пепсина в тканях гортани и результатами 24 – часовой мультиканальной интралюминальной импедансометрии, включая эпизоды кислого рефлюкса, процент времени, когда pH была ниже 4 и среднего времени клиренса. Наибольшая концентрация пепсина отмечалась в тканях пациентов с карциномой, меньшая – у пациентов с лейкоплакией гортани [186].

Необходимо отметить, что по данным литературы существует и противоположная точка зрения. Например, Nilsson M и соавт. обследовали почти 77 тысяч пациентов, которые наблюдались с изжогой, грыжей ПОД и рефлюкс-эзофагитом. В этой группе пациентов в 30 случаях был выявлен рак гортани, в 31 случае – рак глотки. Авторы пришли к выводу, что риск развития рака гортани и глотки у этих пациентов не отличается от общей популяции [157].

Coca-Pelaz A и соавтор. рассматривают гастроэзофагеальный рефлюкс у пациентов со злокачественным поражением гортани только как сопутствующую патологию. Большинство пациентов, у которых диагностирован и рак гортани, и ЛФР, также являются курильщиками и употребляют алкоголь, что само по себе играет роль в канцерогенезе [107].

David O. Francis и соавтор. также сделали вывод о недоказанности факта малигнизации гортани по причине рефлюкса после проведения мета-анализа более 500 исследований на эту тему [110, 169].

Все-таки большинство авторов указывают на ГЭРБ и ларингофарингеальный рефлюкс как причину предраковых заболеваний и рака

гортани. Scott M. Langevin и соавтор. провели обследование 631 пациента с карциномой гортани, 1234 пациента в группе контроля, сопоставимых по возрасту, полу и месту проживания. Авторы подчеркивают, что рефлюкс в их исследовании был независимым фактором риска малигнизации слизистой оболочки гортани и значительно повышал риск развития карциномы. Также была выявлена обратная корреляция между приемом антацидов пациентами с изжогой и развитием у них рака гортани [136].

Cekin E и соавтор. обследовали 43 пациента с патологией гортани. Авторы выявили статистически достоверную корреляцию между развитием предраковых заболеваний и рака гортани и наличием ларингофарингеального рефлюкса. Подобной связи с обнаружением Helicobacter pylori не было [99].

ГЛАВА 2. МАТЕРИАЛЫ И МЕТОДЫ

2.1 Общая характеристика пациентов. Критерии включения и исключения

Работа выполнена на базе оториноларингологического и гастроэнтерологического отделений ФГБУ "Поликлиника № 2" УДП РФ. В исследование был включен 171 пациент, из них 89 мужчин, 82 женщины в возрасте от 30 до 82 лет с диагностированной гастроэзофагеальной рефлюксной болезнью, находящиеся под наблюдением гастроэнтеролога. Это пациенты, обратившиеся к оториноларингологу поликлиники на диспансерный осмотр при отсутствии жалоб, или по заболеванию, но патология пациента не была связана с глоткой и/или гортанью. Контрольная группа составляла 50 человек. Диагноз ГЭРБ у этой группы пациентов был исключен, жалобы они также не предъявляли.

Критериями включения пациентов считались:

- пациенты с диагностированной врачом-гастроэнтерологом ГЭРБ по результатам эзофагогастродуоденоскопии (ЭГДС) и/или pH-метрии, импедансометрии
- согласие на участие в обследовании
- согласие на проведение терапии выявленной патологии гортани и желудка.

Критерии исключения:

- отказ пациентов от обследования и лечения,
- онкологические заболевания ЛОР-органов и/или желудочно-кишечного тракта в анамнезе,
- острые респираторные вирусные заболевания,
- ранее диагностированные заболевания гортани,
- беременность и период лактации.

На каждого пациента заполнялась карта наблюдения, которая включала в себя следующие параметры:

- Ф.И.О. пациента, год рождения, пол
- Номер амбулаторной карты
- Дата начала наблюдения (дата включения в исследование)
- Оториноларингологический диагноз
- Оценка жалоб по опроснику «Индекс рефлюксных симптомов»
- Курение: количество лет, количество сигарет в сутки
- Голосовая нагрузка (голосо-речевые профессии, руководители)
- Аллергоанамнез
- Сопутствующая патология
- Описание видеоэндоларингоскопии (даты фотодокументации) и микроларингоскопии в динамике
- Данные виделаринготробоскопии
- Гастроэнтерологический диагноз

- Результаты ЭГДС в динамике
- Результаты импедансометрии и/или pH-метрии
- Схема лечения рефлюксной болезни (наименование препаратов, их дозы, длительность применения препаратов)
- Схема лечения сопутствующей патологии (наименование препаратов, их дозы, длительность применения препаратов)
- Индекс массы тела

Всем пациентам проводилось анкетирование с целью выявления жалоб, характерных для супраэзофагеальных оториноларингологических проявлений ГЭРБ и ларингофарингеального рефлюкса, а также других факторов риска хронических заболеваний гортани. Оценивались жалобы на охриплость, наличие постназального синдрома, кашля, в том числе постпрандиального, ощущения «кома» в горле, першения.

Жалобы пациентов оценивались по **Опроснику «Индекс рефлюксных симптомов»** (Таблица 3). Эта шкала была предложена в 2002 году Belafsky, Postma и Koufman для диагностики ларингофарингеального рефлюкса и оценки эффективности применения ингибиторов протонной помпы.

Таблица 3

Индекс рефлюксных симптомов

В течение последнего месяца, насколько следующие проблемы Вас беспокоили?	0 - нет проблем; 5 - серьезные
1. Осиплость или другие проблемы с голосом	0 1 2 3 4 5
2. Чувство першения в горле	0 12 3 4 5
3. Чрезмерное отхаркивание слизи или затекание из носа	0 1 2 3 4 5
4. Затруднения при глотании пищи, жидкости или таблеток	0 1 2 3 4 5
5. Кашель после еды или после перехода в горизонтальное положение	0 1 2 3 4 5
6. Затруднения дыхания или эпизоды удушья	0 1 2 3 4 5
7. Мучительный или надсадный кашель	0 1 2 3 4 5
8. Ощущение чего-то липкого в горле или комка в горле	0 1 2 3 4 5
9. Изжога, боль в груди, кислая отрыжка	0 1 2 3 4 5
Всего (баллы)	

Каждый симптом оценивался в течение последнего месяца в баллах от 0 до 5, где 0 баллов - жалобы отсутствуют, а 5 баллов – жалобы резко выражены. Число баллов более 13 коррелирует с положительным результатом pH-мониторинга.

При сборе анамнеза подробно выяснялось, сколько лет пациента беспокоит охриплость. Является ли пациент курильщиком, сколько сигарет в день он выкуривает, сколько лет у пациента данная зависимость. Мы не исключали курильщиков из нашего исследования (Рис.1). Курильщиков было 38 человек (22%), из них всего 7 женщин. Большинство обследованных не курили. Никогда не курили или курили, но бросили более 10-15 лет назад – 133 человека (78%).



Рис.1. Частота курения в исследованной группе

Выяснялось наличие у пациентов отягощенного аллергологического анамнеза. Уточнялось наличие бронхиальной астмы, хронического бронхита. Пользуется ли пациент ингаляционными топическими кортикостероидами, в каких дозах. Присутствует ли у пациента повышенная голосовая нагрузка, голосо-речевая профессия. Выяснялось, имеются ли у пациента профессиональные вредности – пыльное и токсическое производство или горячий цех. Присутствуют ли у пациента различные хронические заболевания придаточных пазух носа, небных миндалин, постназальный синдром.

Отдельно выяснялись диспепсические жалобы: наличие изжоги, одинофагии, дисфагии, отрыжки кислым, жжения языка. Выяснялось сколько лет у пациента подобные жалобы. Как часто беспокоит изжога, чем провоцируется, чем снимается эпизод изжоги. Есть ли необходимость отхаркивать, особенно по утрам, вязкую слизь из ротоглотки. Связаны ли оториноларингологические симптомы с изжогой.

Методы обследования:

- ✓ Рутинный ЛОР-осмотр
- ✓ Видеоэндоларингоскопия

- ✓ Микроларингоскопия
- ✓ Видеоларингостробоскопия
- ✓ Оценка голосовой функции по шкале Yanagihara
- ✓ Шкала «Индекс рефлюксных симптомов»

После сбора жалоб и уточнения анамнеза проводили осмотр на ЛОР-комбайне ATMOS S61 Servant с использованием микроскопа. Проводили переднюю и заднюю риноскопию, осмотр и пальпацию области проекции околоносовых пазух, пальпацию точек выхода ветвей тройничного нерва, эпи-, гипо-, оромезофарингоскопию, непрямую ларингоскопию, отоскопию. Обращалось внимание на состояние всех ЛОР-органов, особенно на наличие очагов хронической инфекции: хронических риносинуситов, тонзиллитов, гипертрофии адено-лимфоглоточного кольца.

Непрямая микроларингоскопия проводилась с использованием микроскопа ATMOS S61 Servant (Германия) с фокусным расстоянием 300-400 мм и возможностью увеличения от 2 до 24 раз. Оценку состояния гортани и выраженности воспалительных явлений проводили с помощью визуально-аналоговой шкалы (ВАШ) в баллах от 0 до 5 по следующим критериям: гиперемия, отек слизистой оболочки, наличие гиперплазии/гипертрофии слизистой оболочки, состояние слизистой оболочки межчерпаловидной области, наличие патологического отделяемого на слизистой оболочке гортани.

2.2 Видеоэндоларингоскопия

Всем пациентам проводился эндоскопический осмотр гортани ларингоскопом на ЛОР-комбайне ATMOS S61 Servant и/или микроларингоскопия. Ларингоскоп жесткий диаметром 10 мм, общая длина 195 мм, рабочая длина 174 мм, с высокомощным световодом, диаметром 4,8 мм, длиной 1800 мм. Изображение выводилось на монитор 19” TFT с записью камерой ATMOS Cam 21/31 DV (1/3 CCD, разрешение 752 (H)x(582(V) пикселей,

динамик 48 дБ, минимальное освещение 0,25 люкс, с режимами одного снимка и четырех снимков для видеоархивации.

Пациент при осмотре находится в сидячем положении, со слегка запрокинутой головой. Чаще всего видеоэндоларингоскопия проводилась без анестезии, в случаях повышенного рефлекса пациента обезболивали 10 % лидокаином спреем для улучшения визуализации. Метод позволяет провести осмотр всех отделов гортани при физиологичном положении пациента. При необходимости у лиц, у которых осмотр гортани затруднен (нависание надгортанника, тугоподвижный надгортанник, гипертрофия корня языка, короткий и широкий язык, низко расположенная гортань или резко выраженный глоточный рефлекс) применялся гибкий видеоэндоларингоскоп ATMOS SCOPE 0 гр. Рабочая длина – 300 мм, наружный диаметр – 3,2 мм, поле зрения - 80 градусов, направление обзора – прямое, изгиб дистального конца – 140 град.

При эндоскопии получается увеличенное изображение, что дает возможность детально осмотреть область задней комиссуры и подскладочного пространства, грушевидные синусы и надгортанник. Подавляющему большинству пациентов проводилась видео и фотоэндоларингоскопия с записью обследования на жесткий диск ноутбука HP ProBook 4530s. Это позволило нам задокументировать течение болезни, проводить консультации с другими специалистами, отслеживать динамику изменений в гортани в процессе лечения.

Характерным признаком ларингофарингеального рефлюкса при оториноларингологическом осмотре является так называемый задний ларингит, то есть изменения слизистой оболочки задних отделов гортани, куда в первую очередь попадает рефлюктат. Выявляется гиперемия, отек, утолщение слизистой оболочки задних отделов гортани [91]. Изменения оценивались по визуально-аналоговой шкале, в баллах от 0 до 5, где 0 баллов – отсутствие изменений слизистой оболочки, 5 – баллов максимально выраженные изменения.

2.3 Видеоларингостробоскопия

Важность и высокая информативность стробоскопии для диагностики заболеваний гортани подчеркивается многими авторами [66, 128, 165, 167, 188]. Стробоскопия нами выполнялась стробоскопом ATMOS Strobo 21 LED (мощностью 30 ВА, частотой вспышек 70-1000 Гц, точностью отображения частоты +/- 1 Гц, диапазоном измерения уровня звука 70-125 дБ, точностью отображения уровня звука +/- 1 дБ, воздушным микрофоном). Фото и видеоархивация информации проводилась на компьютере HP ProBook 4530s.

При видеоларингостробоскопии мы оценивали наличие или отсутствие фонаторных колебаний, синхронность колебательных движений, равномерность фонаторных колебаний по амплитуде и частоте, наличие симптома смещения слизистой волны вибраторного края голосовой складки, характер смыкания – полное или неполное, оценивали форму голосовой щели (в виде узкой полоски, вытянутого овала, треугольника).

2.4 Акустический анализ голоса

Оценку голоса проводили согласно шкале Yanagihara. Шкала N. Yanagihara оценивает выраженность дисфонии в баллах от 0 до 5, где 0 баллов — нормальный голос, 1 балл — глухой голос, 2 балла — легкая охриплость, 3 балла — охриплость средней степени выраженности, 4 балла — выраженная охриплость, 5 баллов - афония.

2.5 Индекс массы тела

Так как отмечается положительная корреляция между развитием ГЭРБ и ожирением, то есть частота рефлюксных симптомов зависит от ИМТ, мы у всех пациентов рассчитывали этот параметр. Hopper AD. и соавтор. подчеркивают, что ожирение играет значимую роль в патогенезе гастроэзофагеальной рефлюксной болезни. Абдоминальный тип ожирения повышает внутрибрюшное давление, нарушает анатомию и физиологию желудочно-пищеводного

соединения и провоцирует рефлюкс и возникновение хиатальной грыжи. Снижение массы тела приводит к полному устранению симптомов ГЭРБ у 65% больных и частичному - у 15% [77, 121, 155]. Показатель индекса массы тела был разработан бельгийским социологом и статистиком Адольфом Кетле в 1869 году. Индекс массы тела рассчитывается по формуле: ИМТ = m (кг) / h² (м), где:

- m — масса тела в килограммах
- h — рост в метрах,

и измеряется в кг/м² (Табл.4).

Таблица 4

Индекс массы тела

Индекс массы тела ИМТ:	Классификация:
Меньше 16	Выраженный дефицит массы тела
16 – 18,5	Недостаточная масса тела
18,5 – 25	Нормальная масса тела
25 – 30	Избыточная масса тела (предожирение)
30 – 35	Ожирение 1-ой степени
35 – 40	Ожирение 2-ой степени
Больше 40	Ожирение 3-ой степени

2.6 Эзофагогастродуоденоскопия

Всем пациентам в отделении эндоскопии ФГБУ «Поликлиника №2» УДП РФ проводилась эзофагогастродуоденоскопия для выявления заболеваний желудочно-кишечного тракта и, прежде всего, гастроэзофагеальной рефлюксной болезни. Исследование проводилось на эндоскопической стойке CV70 GIF фирмы Olympus. Использовалась модель эндоскопа GIF-H180. Технические характеристики эндоскопа: поле обзора 140 гр с прямым наблюдением, глубина резкости 2-100 мм, внешний диаметр дистального конца 9,8 мм, внешний диаметр вводимой трубки 9,8 мм, рабочая длина вводимой части 1030 мм,

внутренний диаметр канала 2,8 мм, минимальная дистанция видимости 3 мм от дистального конца, угол сгибания подвижной части вверх 120 гр, вниз 90 гр, вправо 100 гр, влево 100 гр, общая длина 1345 мм, с возможностью исследования в NBI режиме.

Оценивалось состояние слизистой оболочки пищевода согласно Лос-Анджелесской классификации рефлюкс-эзофагита, а также согласно классификации рефлюкс-эзофагита по Savary-Miller в модификации Carisson et al. По современным представлениям ГЭРБ считается подтвержденной при выявлении признаков эзофагита класса С или D (согласно Лос-Анджелесской классификации), пищевода Барретта или стриктур пищевода. Эндоскопическое подтверждение эзофагита класса В также является достаточным критерием для начала медикаментозной терапии ГЭРБ [42]. При наличии показаний во время гастроскопии бралась биопсия. Согласно Римскому консенсусу IV пересмотра гистологическое исследование биоптатов из пищевода необходимо для дифференциальной диагностики неэрозивной формы ГЭРБ, функциональной изжоги и гиперчувствительности пищевода, а также для исключения эозинофильного эзофагита. Оценивается наличие гиперплазии базальных клеток, расширенных межклеточных пространств, интраэпителиальных воспалительных клеток, некроза и эрозий [25].

2.7 pH-импедансометрия

Большинство авторов считают пролонгированный pH - мониторинг «золотым стандартом» в диагностике гастроэзофагеальной рефлюксной болезни. Чувствительность и специфичность этого метода в отношении выявления кислого ГЭР составляет 88—96% и 85—100% соответственно. Данное исследование проводилось пациентам во время стационарного обследования и лечения в отделении гастроэнтерологии Центральной клинической больницы Управления Делами Президента РФ. pH-метрия — это процесс измерения концентрации водородных ионов непосредственно в желудочно-кишечном

тракте с помощью pH-зонда и соответствующего регистрирующего прибора. 24-часовая pH-метрия пищевода позволяет выявить наличие и частоту кислых рефлюксов, их взаимосвязь с симптомами, зависимость появления рефлюксов от различных факторов, оценить эффективность антисекреторной терапии у пациентов и с типичными, и с экстраэзофагеальными проявлениями ГЭРБ. То есть она регистрирует собственно факт кислого рефлюкса, гастроэзофагеального и ларингофарингеального. Результаты pH-метрии оценивают по общему времени, в течение которого pH принимает значения менее 4-х единиц, общему числу рефлюксов за сутки, числу рефлюксов продолжительностью более 5 минут, длительности наиболее продолжительного рефлюкса. При анализе pH-грамм для выявления связи кислых рефлюксов с симптомами автоматически рассчитываются индекс симптома (symptom index, SI), индекс чувствительности симптома (symptom sensitivity index, SSI) и вероятность ассоциации симптома с рефлюксом (symptom association probability, SAP) [2, 29, 63, 73, 86].

Существует другой метод диагностики - многоканальная интралюминальная импедансометрия пищевода. Это метод регистрации рефлюкса, основанный на измерении сопротивления (импеданса), которое оказывает переменному электрическому току жидкое или газообразное содержимое желудка, попадающее в просвет пищевода. С помощью импедансометрии пищевода можно диагностировать рефлюксы жидкого, газообразного и смешанного характера. Этот метод особенно важен при диагностике экстраэзофагеальных проявлений ГЭРБ и ларингофарингеального рефлюкса, у пациентов с нормальной картиной слизистой оболочки пищевода при ЭГДС, атипичными симптомами, а также для решения вопроса о хирургическом лечении [2, 25, 79, 80, 197].

ГЛАВА 3. РЕЗУЛЬТАТЫ И ОБСУЖДЕНИЕ

3.1 Общая характеристика пациентов

Всего был обследован амбулаторно 171 пациент, наблюдающийся у гастроэнтеролога с ГЭРБ, 82 женщины и 89 мужчин, в возрасте от 30 до 82 лет. Рефлюкс – ассоциированная патология гортани диагностирована у 116 пациентов из этой группы. Группа контроля составляла 50 пациентов, у которых диагноз ГЭРБ был исключен, женщин - 25, мужчин - 25.

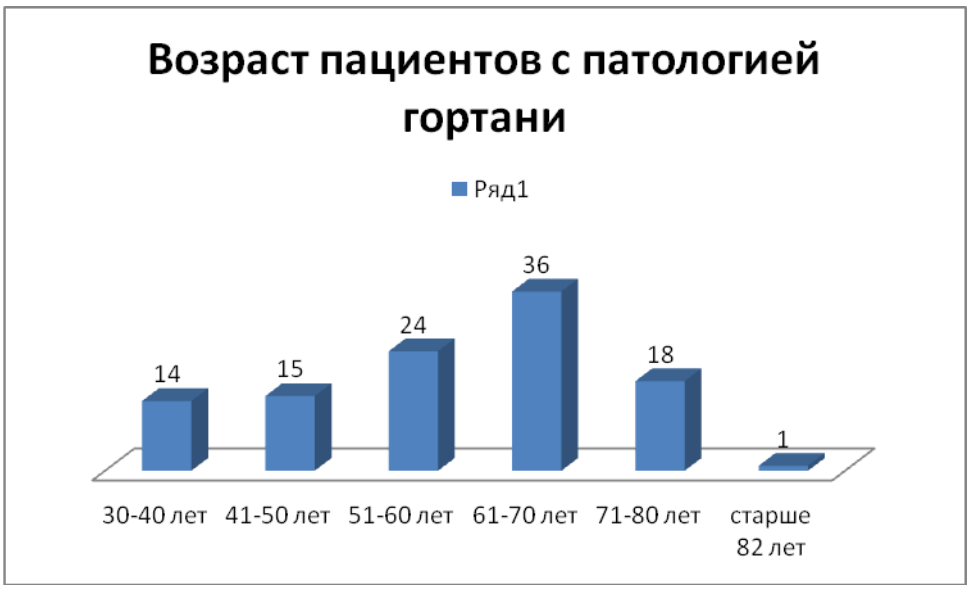

Рис. 2. Возраст пациентов

В нашем исследовании количество женщин и мужчин с патологией гортани распределилось почти поровну 82 и 89 соответственно. Средний возраст пациентов с патологией гортани и ГЭРБ составил 58 лет (рис. 2). Распределение пациентов по возрасту: 30-40 лет - 8%, 41-50 лет - 9%, 51-60 лет - 14%, 61-70 лет - 21%, 71-80 лет – 10,5%, старше 82 лет – 0,6%.

Индекс рефлюксных симптомов

На первичном приеме пациенты жалобы активно не предъявляли. Всем пациентам было предложено заполнить опросник RSI «Индекс рефлюксных

симптомов». В результате выяснилось, что на самом деле субъективно пациенты отмечают значительное количество неспецифических симптомов (Рис. 3). 13 и более баллов по Шкале «Индекс рефлюксных симптомов» отмечалось у 78 человек (46%).

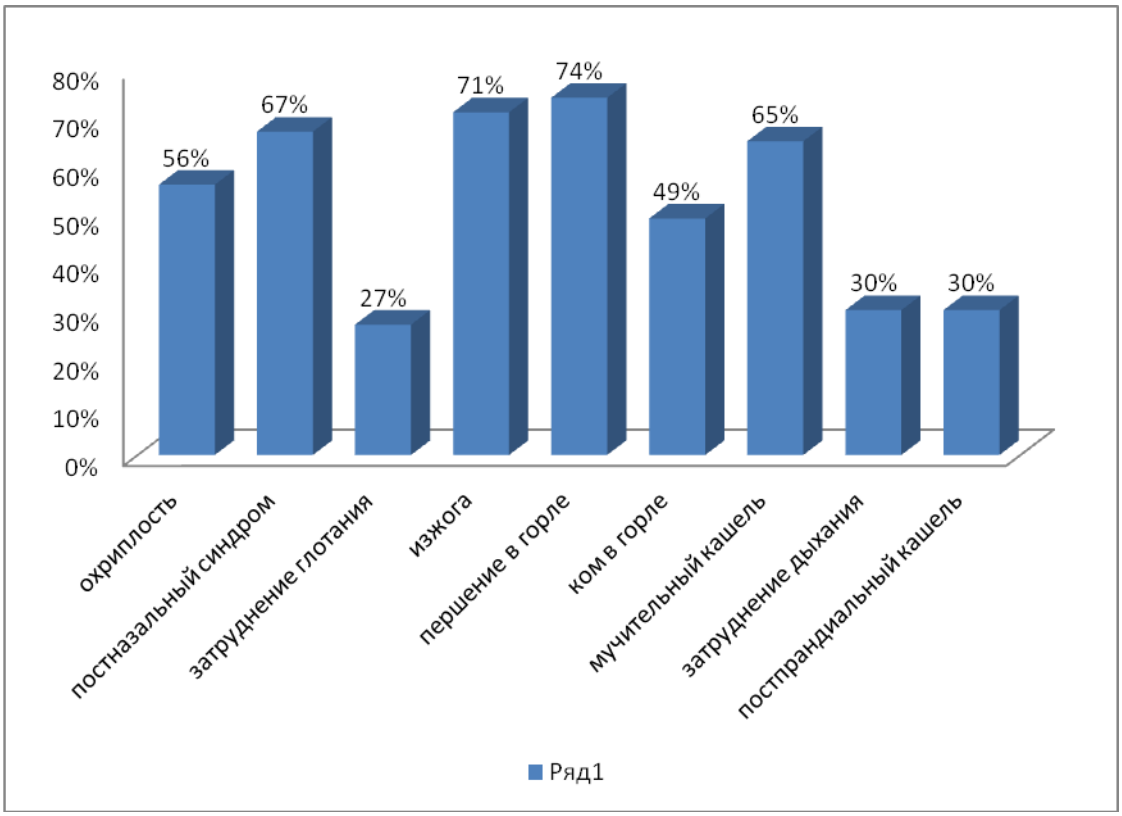

Рис. 3. Распространенность симптомов пациентов по шкале «Индекс рефлюксных симптомов»

В нашем исследовании самыми частыми жалобами пациентов было першение в горле - 126 человек, скопление слизи в носоглотке или стекание слизи по задней стенке глотки, то есть постназальный синдром, – 116 пациентов и хронический кашель у 112 больных. Охриплость отмечали 56% пациентов (95 человек). Реже всего встречались жалобы на дисфагию, затруднение при глотании таблеток или пищи – 47 пациентов (27%). Изжогу периодически испытывал 121 пациент (71%).

Акустический анализ голоса

Определение степени охриплости проводилось по шкале Yanagihara (Рис. 4). Пациентов с 5 степенью охриплости, то есть афонией, в нашем исследовании не было.

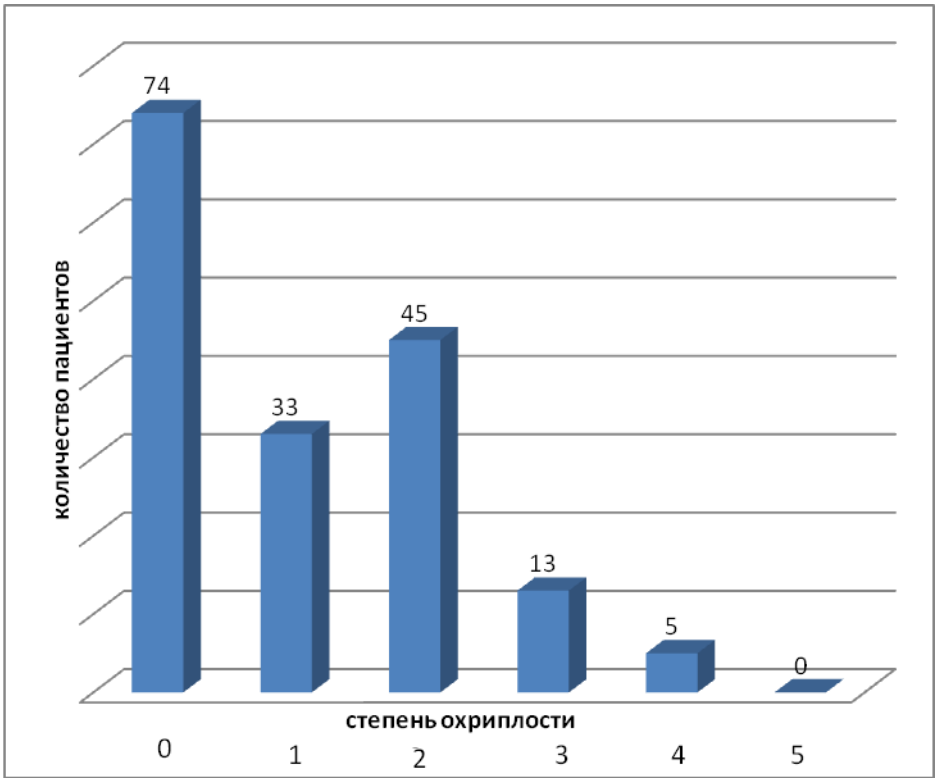

Рис.4. Распределение больных по степени охриплости по шкале Yanagihara

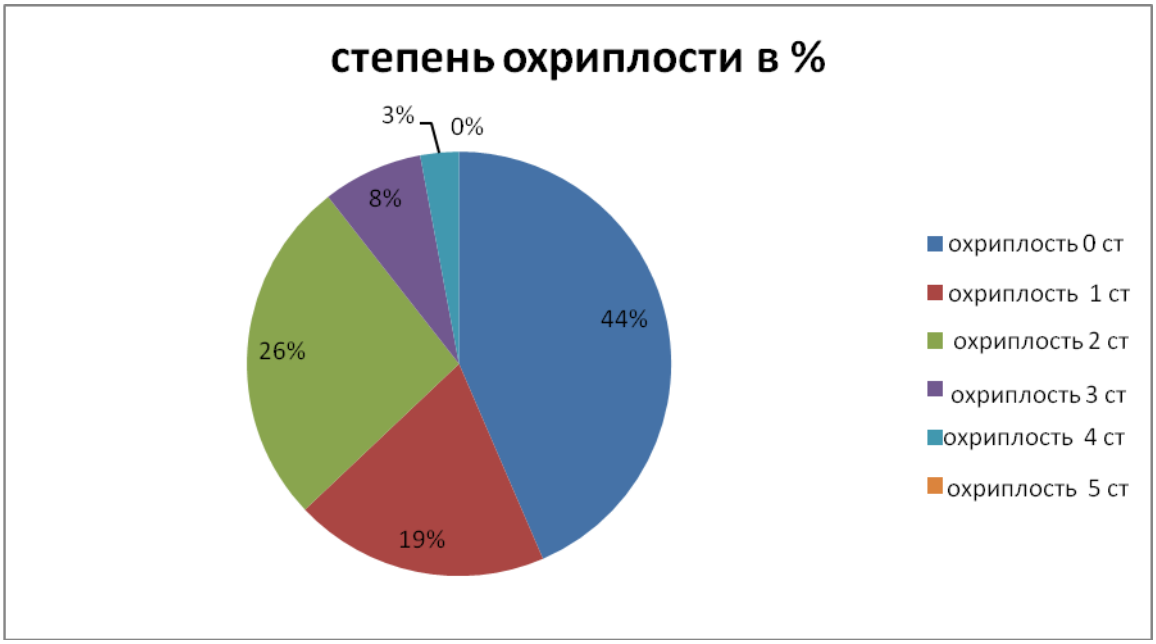

Рис. 5. Степень охриплости

У 44% наших пациентов с рефлюксной болезнью качество голоса не страдает (Рис.5).

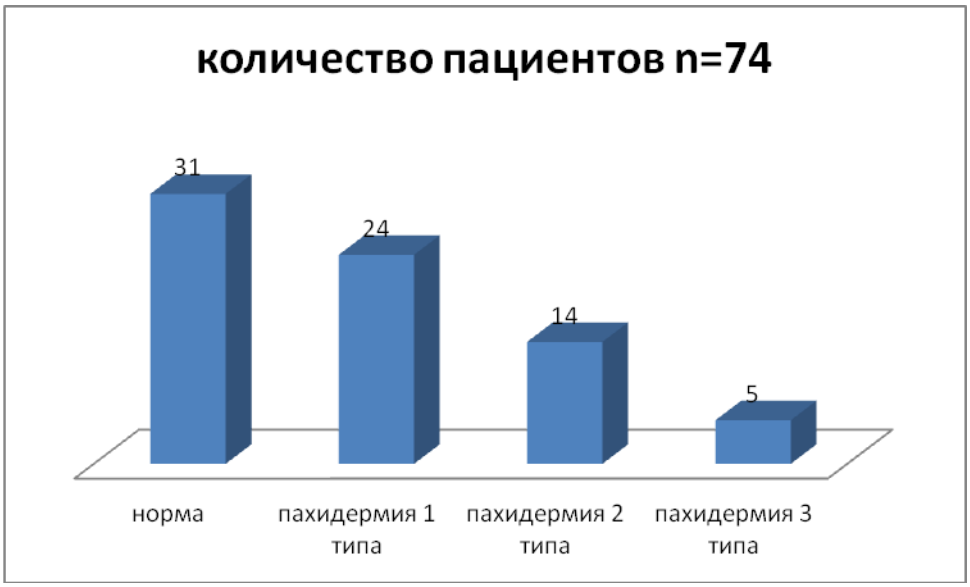

Рис. 6. Патология гортани у пациентов с охриплостью 0 степени

74 пациента не страдали охриплостью (Рис.6), из них нормальная ларингоскопическая картина визуализировалась у 42 % (n=31), пахидермия 1 типа – у 32 % (n=24), пахидермия 2 типа – у 19 % (n=14), 3 тип – у 7%, 5

больных. Также были диагностированы доброкачественные новообразования гортани: киста гортани (n=2), гранулема (n=4), папиллома (n=1), полип (n=1). Расположение этих образований не влияло на качество голоса пациентов и не вызывало охриплость. Эрозивная форма рефлюксной болезни диагностирована у большинства пациентов - 76% больных (n=56), неэрозивная форма – у 24 % пациентов (n=18), с пищеводом Барретта наблюдались 7 больных.



Рис.7. Патология гортани у пациентов с охриплостью 1 степени

1 степень охриплости выявлена у 33 пациентов (Рис.7). Нормальная ларингоскопическая картина отмечалась в 27 % (n=8), пахидермия 1 типа - в 55% (n=18), 2 и 3 типа – в 9 %. У этих пациентов диагностирована киста гортани (n=1), гранулема гортани (n=1) и лейкоплакия (n=1). Дистальным эрозивным рефлюкс-эзофагитом страдали 26 пациентов, неэрозивная форма рефлюксной болезни диагностирована у 7 больных, в 2 случаях диагностирован пищевод Барретта.

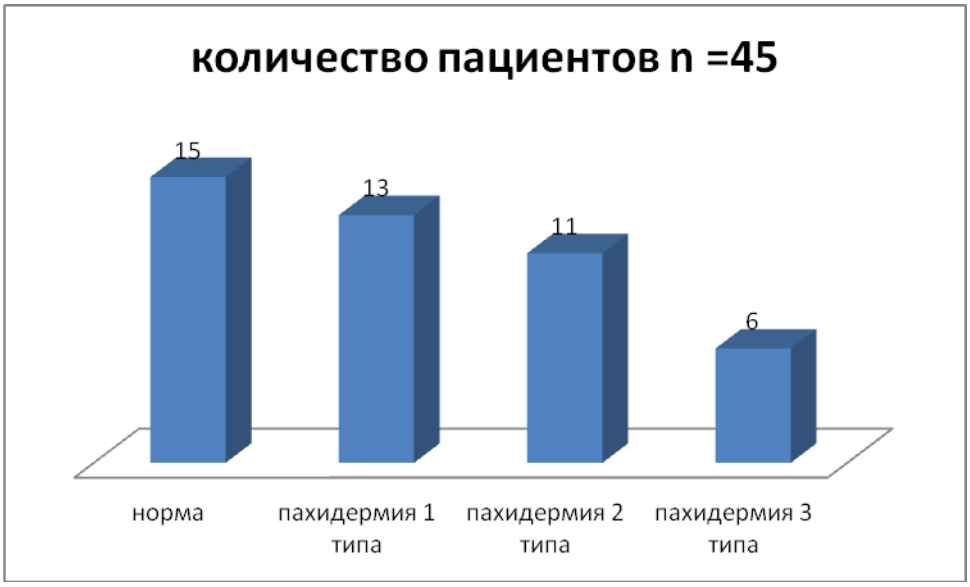

Рис. 8. Патология гортани у пациентов с охриплостью 2 степени

2 степень охриплости диагностирована у 45 пациентов (рис.8), из них нормальная ларингоскопическая картина отмечена у 33 % больных (n=15), пахидермия 1 типа у 29 % (n=13), пахидермия 2 типа – у 25 % (n=11), пахидермия 3 типа – у 13 % больных (n=6). Эрозивная форма рефлюксной болезни диагностирована у 40 больных, неэрозивная – у 5 человек. Пищевод Барретта диагностирован у 2 больных. 4 пациента наблюдались с доброкачественными образованиями, киста (n=2) и гранулема (n=2).



Рис. 9. Патология гортани у пациентов с охриплостью 3 степени

В исследовании было 13 пациентов с 3 степенью охриплости (Рис.9). Эти пациенты наблюдались с пахидермией 2 (n=7) и 3 типа (n=6). У 8 пациентов диагностирована эрозивная форма рефлюксной болезни, у 5 – неэрозивная форма, 1 пациент наблюдался с пищеводом Барретта.

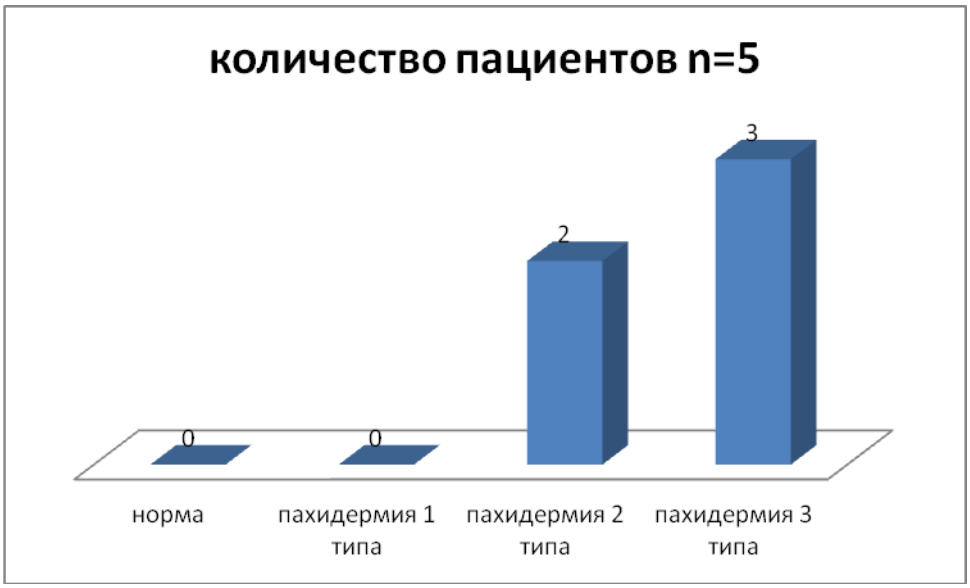

Рис. 10. Патология гортани у пациентов с охриплостью 4 степени

Пациентов с выраженной охриплостью было в нашем исследовании мало – всего 5 человек (Рис.10). Эти пациенты наблюдались с пахидермией 2 и 3 типа. У всех этих пациентов диагностирована эрозивная форма рефлюксной болезни. У пациентов с охриплостью 3 и 4 степени помимо пахидермии отмечалась гипотонусная дисфония различной степени выраженности.

Ожирение

Большинство пациентов, участвовавших в нашем исследовании, имели различную степень ожирения. Распределение пациентов по степени ожирения представлено в Таблице 5.

Таблица 5

Распределение пациентов по степени ожирения

масса тела	количество человек
норма массы тела	38
предожирение	51
ожирение 1 степени	65
ожирение 2 степени	9
ожирение 3 степени	8

Только у 22% (38 человек) отмечалась норма массы тела. 30 % - это пациенты с предожирением. Больше всего было пациентов с ожирением 1 степени – 65 человек (38%). Ожирение 2 и 3 степени встречалось у наших пациентов практически одинаково, 9 и 8 человек соответственно. Также один пациент в исследовании был с дефицитом массы тела.

3.2 Характеристика гастроэнтерологической патологии пациентов

Все пациенты были консультированы и обследованы гастроэнтерологом с выставленным диагнозом ГЭРБ. Все пациенты проходили ЭГДС, pH – метрию или импедансометрию. При подозрении на пищевод Барретта бралась биопсия с дальнейшим гистологическим подтверждением диагноза. Распределение пациентов по форме рефлюксной болезни представлено на рис. 11.

В нашем исследовании пациентов с эндоскопически негативной формой ГЭРБ было 39 человек (23%). У большинства, 132 пациента (77%), по ЭГДС диагностирована эрозивная форма рефлюксной болезни, то есть дистальный эрозивный рефлюкс-эзофагит.



Рис.11. Распределение пациентов по форме рефлюксной болезни

У наших пациентов часто выявлялась ГПОД, у части пациентов диагностирован пищевод Барретта. Распределение пациентов по гастроэнтерологической патологии представлено на рисунке 12.

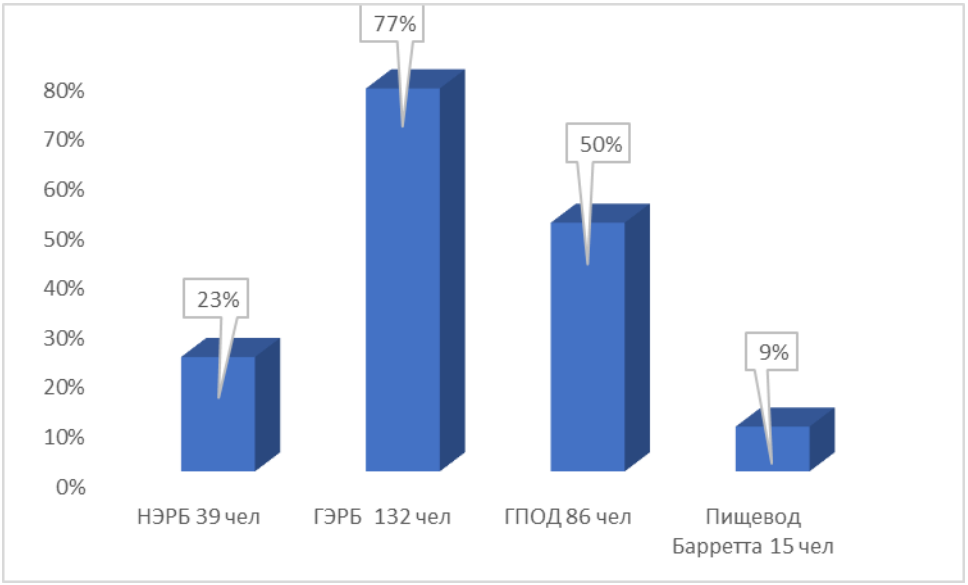

Рис. 12. Распределение пациентов по наличию гастроэнтерологической патологии

В нашем исследовании пищевод Барретта по данным ЭГДС с гистологическим исследованием диагностирован у 15 больных (9%). Из них

всего 3 женщины, остальные - мужчины. Нормальная эндоларингоскопическая картина визуализировалась у 5 человек с пищеводом Барретта, минимальная пахидермия не более 1-2 мм межчерпаловидного пространства, незначительная гиперемия этой области отмечалась у 7 пациентов. У одного пациента с пищеводом Барретта диагностирована гранулема гортани слева, одна пациентка – с крупной пахидермией межчерпаловидной области, складчатостью и пастозностью задних отделов гортани. Один пациент наблюдался с кистой правой черпалонадгортанной складки и с крупной пахидермией межчерпаловидной области. Привычная поза сна этого пациента - на правом боку.

Из 15 пациентов пищеводом Барретта грыжа пищеводного отверстия диафрагмы диагностирована в 12 случаях. Всего ГПОД отмечалась у 86 наших больных (50%).

3.3 Характеристика рефлюкс-ассоциированной патологии гортани

Ларингоскопически нормальное клинико-функциональное состояние гортани определено у 55 пациентов (32%). Патология гортани диагностирована у 116 пациентов из 171 (68%). Самой частой выявленной патологией была пахидермия межчерпаловидной области – 110 человек. Отмечались ларингоскопические признаки ГЭРБ-ассоциированного ларингита, основными признаками которого являются воспалительные изменения в заднем отделе гортани, пастозность и гиперемия слизистой оболочки черпаловидных хрящей, утолщение и складчатость слизистой оболочки межчерпаловидной области, фибринозный налет в этой зоне. Признаки незначительного утолщения слизистой оболочки этой зоны отмечались у 40 человек (36%). Выраженная пастозность слизистой оболочки в области черпаловидных хрящей и межчерпаловидной области, пахидермия более 3-4 мм и складчатость

диагностирована у 70 больных (63,6%). Такая патология требует активного наблюдения и дифференциальной диагностики с онкологией гортани. При этом следует помнить, что показания к проведению биопсии в этой зоне ограничены из-за опасности развития рубцовых процессов. Интенсивность жалоб пациентов на изжогу коррелировала с выраженностью воспалительных изменений в заднем отделе гортани. Также у пациентов диагностированы другие предраковые новообразования гортани: гранулемы гортани в типичном месте, справа – в 3 случаях, слева – в 4 случаях, лейкоплакия голосовых складок – у 2 пациентов. Распределение рефлюкс-ассоциированной патологии гортани представлено в рисунке 13. В одном случае диагностированы два образования гортани: гранулема голосового отростка слева и ангиоматозный полип правой голосовой складки. Доброкачественные образования гортани определили у 9 пациентов: кисты в 6 случаях, полипы - в 3. У двух пациентов, оба – курильщики, диагностирован хронический отечно-полипозный ларингит. Диагностированные новообразования гортани сочетались с пахидермией межчерпаловидной области различной степени выраженности.

В контрольной группе по результатам ларингоскопии патология гортани выявлена в 18% случаев (9 пациентов). Хронический катаральный ларингит курильщика диагностирован у 8 пациентов, хронический отечно-полипозный ларингит (Отек Рейнке) - у одной пациентки.



Рис. 13. Распределение рефлюкс-ассоциированной патологии гортани

3.3.1 Пахидермия гортани

У наших пациентов пахидермия была представлена утолщением слизистой оболочки, складчатостью, гипертрофией слизистой оболочки межчерпаловидной области, чаще серо-розового цвета, от минимальной до резко выраженной, выступающей в просвет гортани (Рис.14). Слизистая оболочка черпаловидных хрящей при этом обычно была гиперемирована, пастозная. То есть отмечались признаки заднего ларингита, хронического воспалительного процесса в области задней комиссуры гортани.

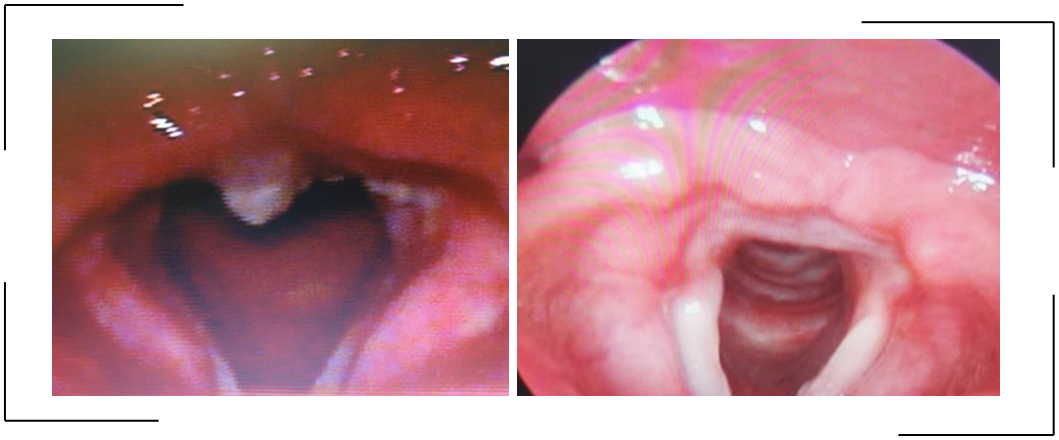

Рис.14. Пахидермия межчерпаловидной области

В соответствии с выраженностью изменений в заднем отделе гортани были выделены 3 типа пахидермии (по Иванченко Г.Ф.) [16]. 1 тип – пахидермия не выходила за пределы середины черпаловидного хряща менее 3 мм без признаков перифокального воспаления (рис. 15). 2 тип – пахидермия больших размеров, 4 мм и более, выходящая за пределы середины черпаловидного хряща с распространением на всю межчерпаловидную область часто в сочетании с гиперкератозом или дисплазией эпителия (Рис. 16). 3 тип – пахидермия большого размера, 4 мм и более, в сочетании с выраженным перифокальным воспалением, усилением сосудистого рисунка, отеком окружающей слизистой оболочки, налетами, скоплением слизи, без признаков поражения собственно голосовых складок (Рис. 17).

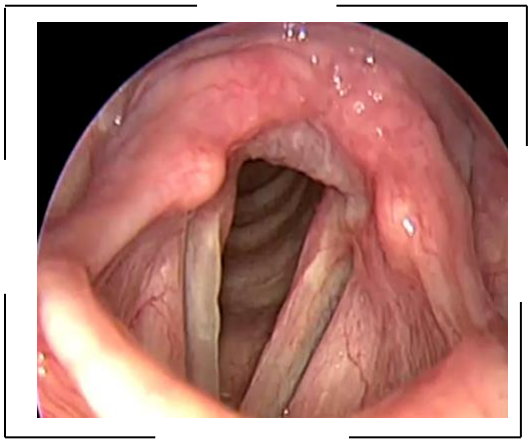

Рис.15. Пахидермия межчерпаловидной области 1 типа



Рис. 16. Пахидермия межчерпаловидной области 2 типа

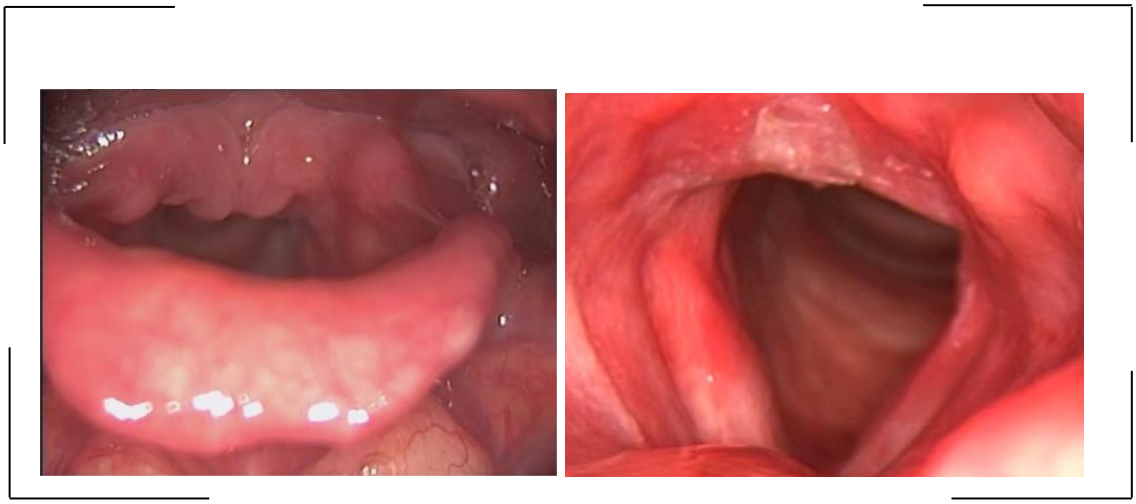

Рис. 17. Пахидермия межчерпаловидной области 3 типа

Наши пациенты с пахидермией предъявляли жалобы на необходимость отхаркивания вязкой слизи в определенное время суток – по утрам, что является характерным признаком фаринголарингеального рефлюкса. Ночью в горизонтальном положении во время сна количество эпизодов патологического рефлюкса увеличивается, особенно если пациент плотно и поздно поужинал, глотательных движений ночью человек совершает меньше, выработка слюны ночью также уменьшается, слизь становится вязкой и скапливается в глотке. Частой жалобой было ощущение кома или инородного тела в горле, затруднение при проглатывании пищи и/или таблеток.

3.3.2 Лейкоплакия гортани

В нашем исследовании при скрининговой ларингоскопии выявлено 2 пациента (1,2%) с лейкоплакией гортани. Оба пациента мужчины, 48 и 53 лет, оба курильщики (Рис. 18, 19). Они были прооперированы, находятся на динамическом наблюдении оториноларинголога. При ЭГДС у обоих пациентов диагностирована эрозивная форма ГЭРБ, дистальный эрозивный рефлюкс-эзофагит и грыжа пищеводного отверстия диафрагмы. Они продолжают

получать антирефлюксную терапию и наблюдаются гастроэнтерологом. Оба пациента продолжают курить.



Рис. 18. Лейкоплакия правой голосовой складки



Рис. 19. Лейкоплакия правой голосовой складки

3.3.3 Гранулема гортани

В нашем исследовании из 171 обследованного у 7(4%) диагностированы гранулемы гортани, 4 - левосторонние, 3 - правосторонние. У всех пациентов

отсутствовала ятрогенная травма гортани и асимметрия хрящей гортани, они не использовали твердую атаку при разговоре. Все гранулемы располагались в типичном месте в области черпаловидного хряща. Всегда встречалось сочетание гранулемы и пахидерм

ии межчерпаловидной области (Рис. 20, приложение 1). Мужчин было 4 человека и три женщины, средний возраст 56+/-2 лет. Самыми частыми жалобами наших пациентов с гранулемой гортани были кашель, постназальный синдром и першение в горле. У 2 пациентов диагностирован рефлюкс – эзофагит, один пациент наблюдается с пищеводом Барретта, у 4 пациентов диагностирована неэрозивная форма ГЭРБ. Пациентов с постинтубационными гранулемами не было.

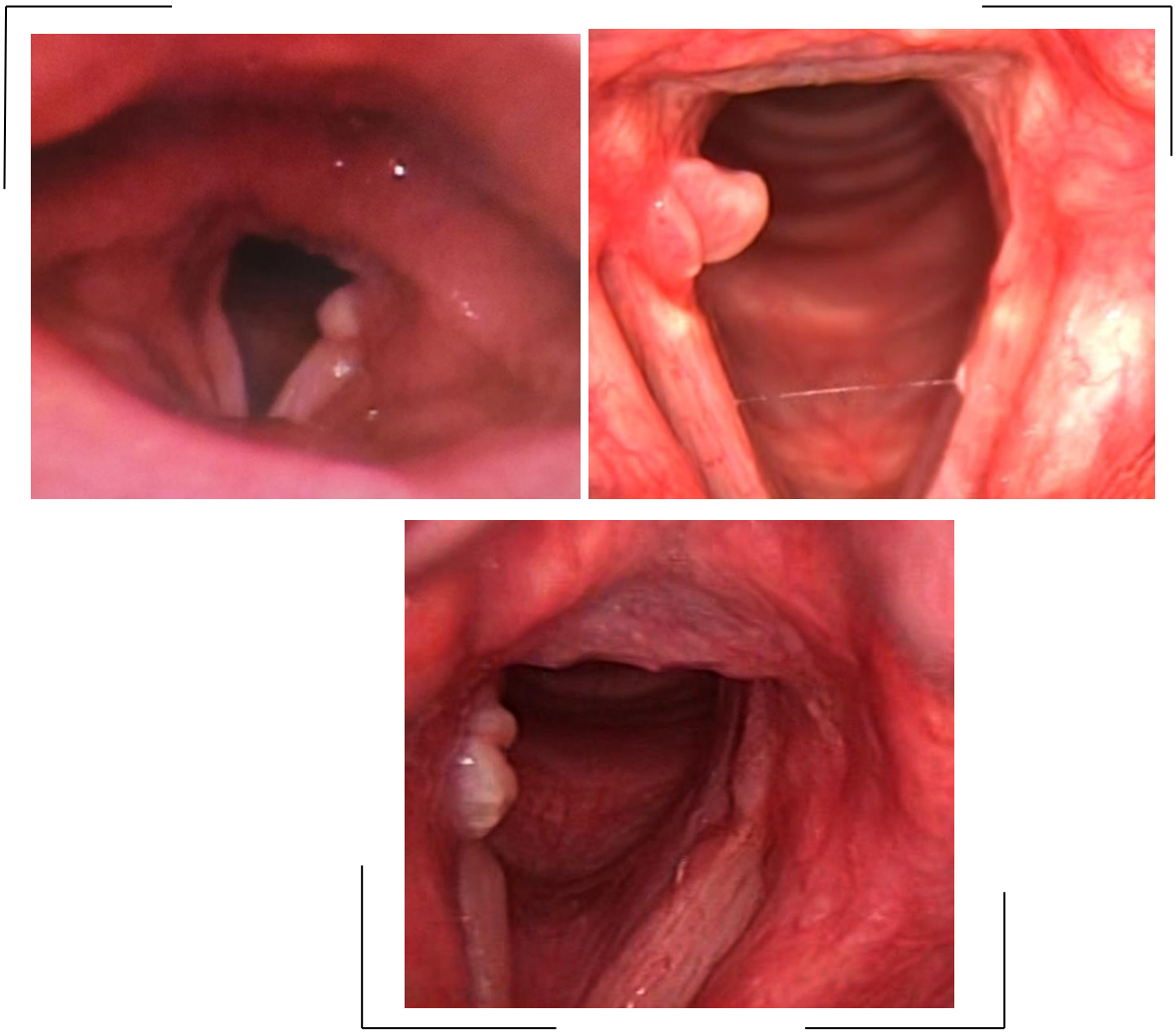

Рис.20. Гранулема гортани и пахидермия межчерпаловидной области

В 2 случаях гранулемы гортани у наших пациентов были удалены хирургически. Один пациент с гранулемой - злостный курильщик, страдающий хроническим бронхитом курильщика и ХОБЛ, это мужчина, 60 лет – в связи с онконастороженностью. Другой - пациент молодого возраста с впервые выявленным образованием гортани, никогда не куривший, жалоб никаких не предъявлявший – для гистологического подтверждения доброкачественной природы образования и верификации диагноза. В одном случае гранулема, располагавшаяся слева, исчезла на фоне консервативного лечения, но через полгода появилась справа. Всем пациентам проводилась антирефлюксная терапия и наблюдение.

3.3.4 Киста гортани

В нашем исследовании кисты выявлены у 6 пациентов (3,5%). Трое мужчин и три женщины, средний возраст 62+/-5 лет. У трех пациентов диагностирована НЭРБ, у 3 - эрозивная форма ГЭРБ. Один пациент, кроме того, наблюдается гастроэнтерологом с диагнозом пищевода Барретта. 5 пациентов – не курят и один мужчина – курильщик с многолетним стажем курения. Кисты у наших пациентов располагались в области валлекул, на надгортаннике и черпалонадгортанных складках. 4 случая отмечены, когда киста располагалась справа и в 2 случаях - слева.

При осмотре кисты выглядели как пузырьки, заполненные желтоватой жидкостью, различных размеров (рис. 21, приложение 1). Кисты небольших размеров никак себя не проявляли. При более крупных образованиях пациенты предъявляли жалобы на ощущение инородного тела, дискомфорт в горле, ощущение кома в горле. Четверо наших пациентов отмечали периодическую

охриплость, трое – першение в горле. 5 пациентов жаловались на изжогу, хотя получали курсами антирефлюксную терапию. Пациенты находятся на наблюдении у оториноларинголога, проводится консервативная антирефлюксная терапия.

При опросе наших пациентов чаще всего выявляется соответствие стороны, где диагностируется киста, и стороны привычной позы сна человека. У одного пациента в нашем исследовании мы наблюдали несколько кист, расположенных по одной линии, «дорожкой». Одна, самая крупная, располагалась на правой черпалонадгортанной складке, размерами 0,4*0,4 см, с желтоватым содержимым, вторая, поменьше, рядом на корне языка, а третья, самая маленькая, на небной миндалине в нижнем полюсе справа. Спит этот пациент со слов чаще всего на правом боку (Рис.22).

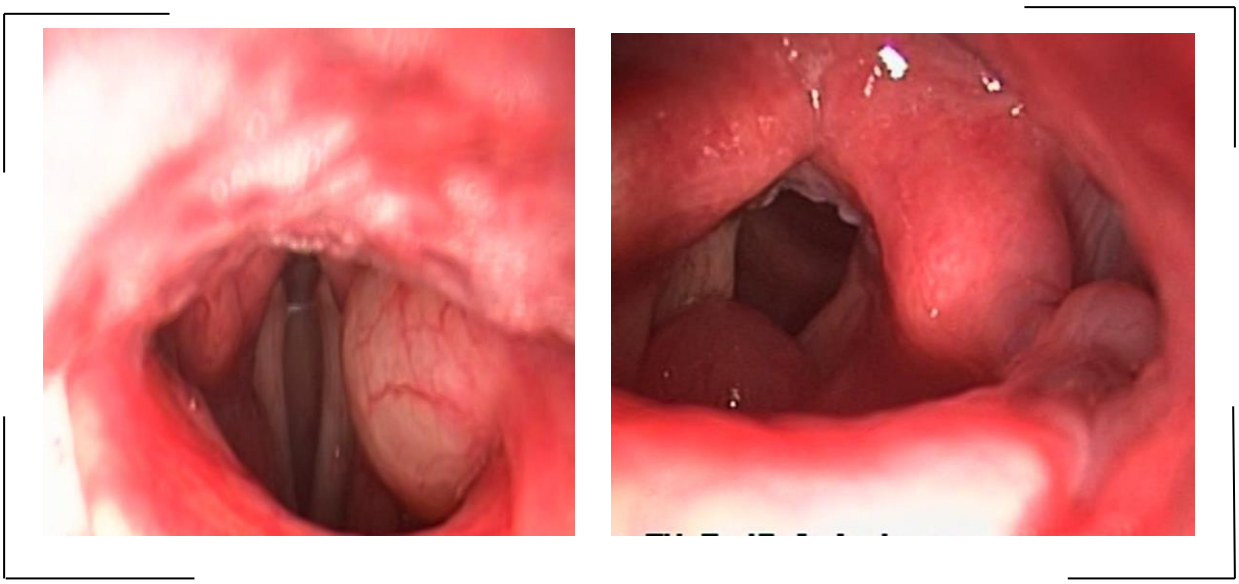

Рис.21. Кисты гортани

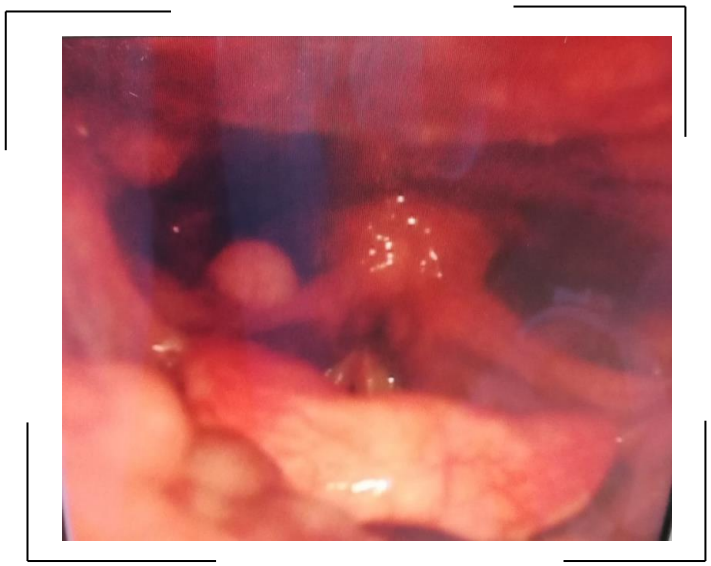

Рис.22. Кисты гортани, расположенные с правой стороны «дорожкой»

3.3.5 Папиллома гортани

В нашем исследовании диагностирован один случай плоскоклеточной папилломы (Рис. 23). Это пациент мужчина 41 года с диагнозом эндоскопически негативной формы ГЭРБ, с ожирением 2 степени, работающий водителем. По данным пульсоксиметрии у него диагностировано апноэ тяжелой степени тяжести. Курит этот пациент много лет больше пачки ежедневно. Жалоб он никаких не предъявлял. По данным ЭГДС выявлялся только хронический гастродуоденит.

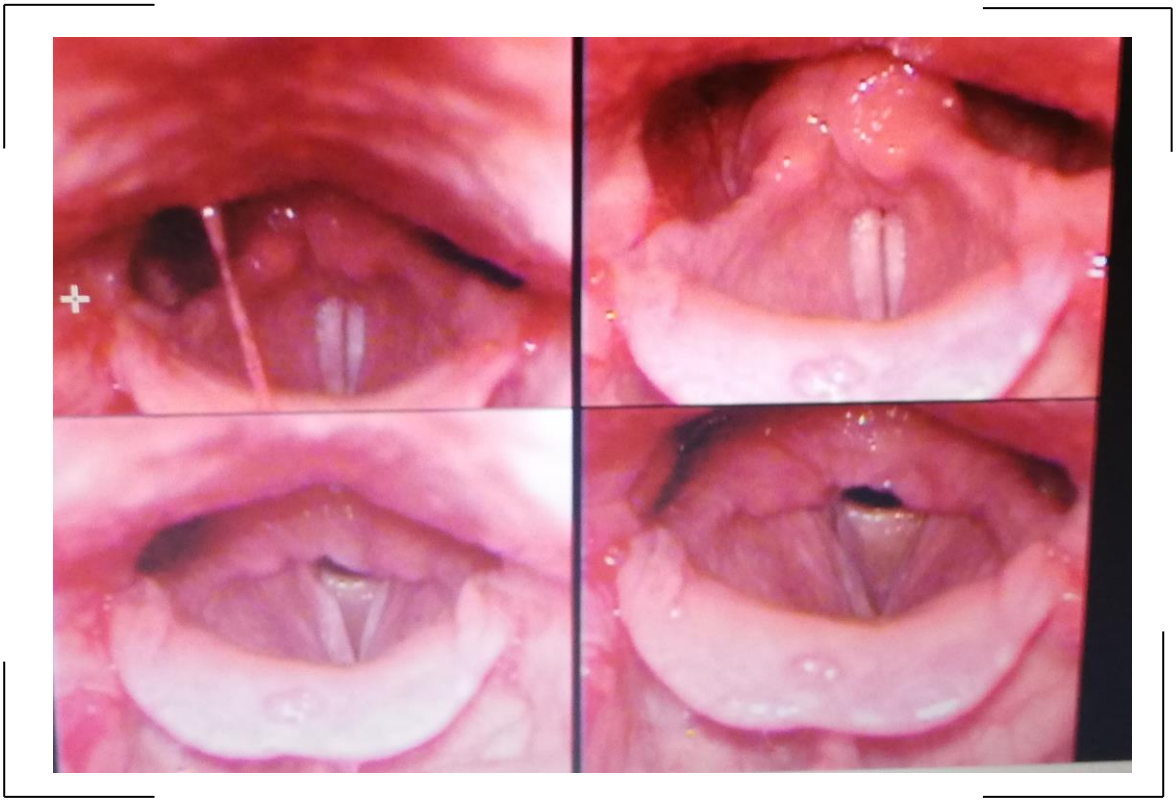

Рис. 23. Папиллома левого черпаловидного хряща

Ларингоскопически визуализировалась гиперемия слизистой оболочки вестибулярного отдела, голосовые складки - справа утолщена, гиперемирована, неровная, слева - серая, обе подвижны в полном объеме, слизистая оболочка черпаловидных хрящей резко гипертрофирована, пастозная, значительно больше слева, межчерпаловидная пахидермия 4 мм. Проведено хирургическое лечение с гистологическим исследованием ткани слизистой оболочки левого черпаловидного хряща. Заключение патологоанатома: плоскоклеточная папиллома гортани, иссечение в пределах неизмененных тканей. Ларингоскопически в данном случае отличить папиллому слизистой оболочки левого черпаловидного хряща от эндофитнорастущей опухоли не представлялось возможным. Диагноз был поставлен только гистологически. Данному пациенту было рекомендовано ограничение курения, снижение массы тела, соблюдение гипокалорийной диеты и антирефлюксного режима, консультация сомнолога, решение вопроса о применении CPAP – терапии.

Проводится наблюдение оториноларинголога и гастроэнтеролога, активная антирефлюксная терапия. В течение года рецидива папилломы не наблюдается.

3.3.6 Полип гортани

В нашем исследовании полипы гортани были диагностированы у 2 пациентов из 171. У одной пациентки визуализировался ангиоматозный полип на правой голосовой складке. Второй пациент, мужчина 47 лет. При ЭГДС выявлялся дистальный эрозивный рефлюкс-эзофагит, ГПОД. Ларингоскопически диагностирована выраженная пахидермия межчерпаловидной области и полип левой вестибулярной складки. Ранее пациент курил длительно, но бросил 4 года назад. По Шкале «Индекс рефлюксных симптомов» - 29 баллов. Основными жалобами этого пациента были хронический кашель и периодически изжога (Рис.24, 25). Пациенту было рекомендовано соблюдение антирефлюксного режима и диеты, прием ИПП и альгинатов.



Рис.24. Ангиоматозный полип правой голосовой складки, пахидермия межчерпаловидной области, гранулема справа



Рис.25. Полип левой вестибулярной складки и пахидермия межчерпаловидной области

3.4 Взаимосвязь патологии гортани и формы ГЭРБ

У пациентов с НЭРБ патология гортани выявлялась в 74%, у пациентов с эрозивной формой ГЭРБ - в 60%. Из 39 пациентов с НЭРБ у 10 человек (26%) визуализировалась нормальная эндоларингоскопическая картина, у 29 (74%) – патология гортани (Табл. 6). Из 15 пациентов с пищеводом Барретта нормальная эндоларингоскопическая картина визуализировалась у 5 человек (33%), пахидермия не более 1-2 мм - у 6 пациентов. ГПОД диагностирована у 86 человек, из них патология гортани выявлена у 57 пациентов (66%).

Таблица №6

Сравнительный анализ выраженности воспалительных изменений в гортани и тяжести патологии пищевода (n=171)

Патология пищевода	Количество больных	Нормальная эндоларингоскопия	Патология гортани
ГЭРБ, эроз. форма	132	53 (40%)	79 (60%)
НЭРБ	39	10 (26%)	29 (74%)
ГПОД	86	29 (34%)	57 (66%)
Пищевод Барретта	15	5 (33%)	10 (67%)

Таблица №7

Соотношение патологии гортани и формы гастроэзофагеальной рефлюксной болезни

патология гортани/патология пищевода	Количество пациентов	ГЭРБ	НЭРБ	ГПОД
киста	6	3	3	3
гранулема	7	3	4	3
лейкоплакия	2	2	0	2
пахидермия 1 тип	40	36	4	6
пахидермия 2 тип	40	34	6	16
пахидермия 3 тип	30	20	10	27

Таким образом, тяжесть воспалительных изменений в гортани не соответствует тяжести патологии пищевода и желудка (Табл. 7). У пациентов с пищеводом Барретта воспалительные изменения в заднем отделе гортани были менее выраженными, что, мы считаем, связано с тем, что эти пациенты получают антирефлюксные препараты в большей дозировке и более длительными курсами,

чем пациенты с неэрозивной формой. У пациентов с НЭРБ был выше процент выявленной патологии гортани. Эти пациенты реже обращаются к гастроэнтерологу, не имеют эрозивного повреждения слизистой оболочки пищевода, реже получают кислотосупрессивную терапию.

3.4 Резюме

Таким образом, был обследован 171 больной, количество мужчин и женщин было практически одинаковым - 82 женщины и 89 мужчин. Рефлюкс – ассоциированная патология гортани в нашей работе чаще всего встречалась у пациентов 50-70 лет.

У 30 % наших пациентов диагностировано предожирение, у 38 % - ожирение 1 степени, ожирение 2 и 3 степени встречалось у 9 и 8 человек соответственно. Один пациент наблюдался с дефицитом массы тела. Мы оценивали массу тела пациентов, так как ожирение является одним из доказанных факторов риска ГЭРБ и ларингофарингеального рефлюкса [24, 96, 97, 116, 168]. Только у 22% больных в нашем исследовании отмечалась нормальная масса тела. Это важно для практического врача, так как во многих случаях для лечения рефлюкс – ассоциированной патологии гортани достаточно снижение веса, соблюдение диеты и антирефлюксного режима и не требуется медикаментозное лечение.

НЭРБ диагностирована у 23% наших пациентов, эрозивная форма, дистальный эрозивный рефлюкс-эзофагит, у 77%. Хотя по данным литературы чаще встречается эндоскопически негативная форма [85, 153]. Мы оценивали влияние ГПОД на развитие патологии гортани, так как она провоцирует рефлюкс, пищеводные и внепищеводные проявления ГЭРБ, а также ее осложнения [48, 64, 199]. Грыжа пищеводного отверстия диафрагмы выявлена у 50% наших больных. 15 пациентов мы наблюдали с таким осложнением ГЭРБ как пищевод Барретта.

Самой частой выявленной патологией была пахидермия межчерпаловидной области – 110 человек (64%). Гранулема гортани в типичном месте диагностирована у 7 больных (справа – у 3, слева – у 4), лейкоплакия голосовых складок – у 2 пациентов. В одном случае диагностированы два образования гортани - гранулема голосового отростка слева и ангиоматозный полип правой голосовой складки.

Киста гортани диагностирована у 6 пациентов. У одного пациента несколько кист располагались только с одной стороны. В современных публикациях обращается внимание на наличие так называемой «кислотной дорожки» на стороне, соответствующей привычной позе сна пациента, которая подтверждает роль гастроэзофагеального рефлюкса в развитии патологии гортани [17]. В нашем исследовании чаще встречались кисты справа (в 4 случаях), реже – слева (2 случая).

Полипы гортани были выявлены у 3 больных. У двух пациентов диагностирован хронический отечно-полипозный ларингит. Диагностированные новообразования гортани всегда сочетались с пахидермией межчерпаловидной области различной степени выраженности.

В нашем исследовании папиллома гортани была диагностирована у одного больного. Он наблюдается у гастроэнтеролога с неэрозивной формой ГЭРБ. Папиллома была хирургически удалена. По данным литературы папилломы встречаются часто и склонны к рецидивированию и малигнизации [10, 12, 70]. Пациент получает антирефлюксную терапию, рецидива образования за время наблюдения не было.

В контрольной группе по результатам ларингоскопии патология гортани выявлена в 18% случаев (9 пациентов).

По Шкале «Индекс рефлюксных симптомов» 13 и более баллов выявлено у 46% наших пациентов. Самыми частыми жалобами пациентов было першение в горле, постназальный синдром и хронический кашель. На охриплость

жаловались 56% пациентов, на дисфагию - 27% наших больных, на ощущение кома в горле – 49 %. Изжогой страдал 71% пациентов.

В целом, ларингоскопически нормальное клинико-функциональное состояние гортани определено у 55 пациентов с ГЭРБ (32%). Патология гортани диагностирована у 68% пациентов. Степень тяжести воспалительных изменений в гортани не соответствовала тяжести патологии пищевода и желудка.

ГЛАВА 4. ЛЕЧЕНИЕ ПАЦИЕНТОВ С ХРОНИЧЕСКИМИ ЗАБОЛЕВАНИЯМИ ГОРТАНИ, АССОЦИИРОВАННЫМИ С ГЭРБ

Мы провели лечение 110 пациентов (58 мужчин и 62 женщины) в возрасте от 30 до 82 лет с различной ГЭРБ-ассоциированной патологией гортани. В соответствии с типом пахидермии было сформировано 3 группы пациентов, сопоставимых по возрасту и полу. Пациенты всех 3 групп получали лечение по поводу ГЭРБ, назначенное гастроэнтерологом, в том числе ИПП, альгинаты, рекомендации по антирефлюксному режиму, не менее 2 месяцев. Каждая группа была разделена случайным образом пополам на 2 подгруппы А и В. Пациенты из подгрупп В всех 3 групп, помимо антирефлюксной терапии, получали противовоспалительную, основу которой составили ингаляции. Длительность курса ингаляций была 10 дней. Пациентам с 3 типом пахидермии подгруппы В (n=15) проводились последовательно ингаляции 2 раза в день следующих препаратов: Ацетилцистеин 300 мг/3мл в течение 10 минут при дыхании через рот, затем после 20 минутного перерыва, антибактериальный препарат (0,01% раствор бензилдиметиламмония хлорида) в течение 10 минут. Показанием к назначению при этом было наличие большого количества слизи и фибрина в задних отделах гортани. При выраженной гиперемии и отеке слизистой оболочки задних отделов гортани у пациентов с 3 типом пахидермии подгруппы В (n=9), после 20 минутного перерыва, применяли ингаляцию будесонида

0,25мг/мл, 2 раза в день по 10 минут 7-10 дней. Пациенты с 2 типом пахидермии подгруппы В (n=20), получали ингаляции с антибактериальным препаратом (0,01% раствор бензилдиметиламмония хлорида) в течение 10 минут 2 раза в день 10 дней. Показанием при этом была гиперемия и пастозность слизистой оболочки гортани. Ингаляции с дегазированной щелочной минеральной водой «Ессентуки» № 4, «Славяновская», «Смирновская») назначали всем 3 группам пациентов из подгрупп В длительно (до 2 месяцев) от 2 до 4 раз в день по 5-10 минут.

Пациенты с лейкоплакией были оперированы. Гранулему гортани удаляли через 2 месяца после начала консервативной терапии, ввиду ее неэффективности.

Результаты терапии оценивали через 2, 4 недели, 2 месяца и полгода.

Таблица № 8

Пахидермия 3 типа, подгруппа В,

ларингоскопические признаки по ВАШ

признак	до лечения	14 дней	1 месяц	2 месяца	6 месяцев
гиперемия слизистой оболочки	4,7	2,08	1,12	0,87	0,3
пастозность слизистой оболочки	4,6	1,78	1,02	0,4	0,13
слизь в задних отделах гортани	3,7	2,04	1,03	0,43	0,2
пахидермия межчерпаловидной области	4,5	4,02	3,45	2,09	1,3

Таблица №9

Пахидермия 2 типа, подгруппа В,

ларингоскопические признаки по ВАШ

признак	до лечения	14 дней	1 месяц	2 месяца	6 месяцев
гиперемия слиз. оболочки	2,5	1,46	1,02	0,4	0,1
пастозность слиз. оболочки	2,6	1,6	0,24	0,23	0,3
слизь в задних отделах	2,4	1,2	0,48	0,23	0,4
пахидермия межчерпаловидной области	3,2	3,01	2,9	2,8	1,8

В результате лечения у больных *2 и 3 группы подгруппы В*, получавших противовоспалительную терапию (n=35), на 14 день отмечено улучшение эндоларингоскопической картины: уменьшение пастозности и гиперемии слизистой оболочки гортани, уменьшение количества слизи в задних отделах гортани (Рис. №26-27, табл.№8,9). У пациентов *1 группы подгруппы В и А* (1 тип пахидермии) после лечения не было отмечено значимой динамики эндоларингоскопической картины.

Таблица № 10

Пахидермия 2 типа, подгруппа А,

ларингоскопические признаки по ВАШ

признак	до лечения	14 дней	1 месяц	2 месяца	6 месяцев
гиперемия слизистой оболочки	2,5	2,03	1,65	1,32	0,65
пастозность слизистой оболочки	2,6	2,45	2,12	0,45	0,52
слизь в задних отделах	2,4	2,03	1,79	1,03	0,15
пахидермия межчерпаловидной области	3,2	3,15	3,12	2,89	2,03

Таблица №11

Пахидермия 3 типа, подгруппа А,
ларингоскопические признаки по ВАШ

признак	до лечения	14 дней	1 месяц	2 месяца	6 месяцев
гиперемия слизистой оболочки	4,7	4,5	3,02	2	1,3
пастозность слизистой оболочки	4,6	4,6	2,31	1,4	2,02
слизь в задних отделах гортани	3,7	3,7	2,11	1,6	2,32
пахидермия межчерпаловидной области	4,5	4,5	4,02	3,5	3,05

У пациентов *2 и 3 группы подгруппы А* положительные изменения ларингоскопической картины были отмечены не ранее, чем через 2 месяца от начала приема ИПП. У пациентов *2 группы подгруппы В* эффективность противовоспалительной терапии составила 75%. (табл. №10,11). Из 20 пациентов этой подгруппы после ингаляционной терапии у 4 пациентов пахидермия межчерпаловидной области исчезла, у 11 – визуализировался 1 тип пахидермии, у 5 пациентов (25%) – выраженной динамики не отмечено. У пациентов *3 группы подгруппы В* (3 тип пахидермии) – эффективность ингаляционного лечения составила 100 %. После ингаляционной терапии из 15 больных этой подгруппы у 8 пациентов был диагностирован 2 тип и у 7 больных - 1 тип пахидермии. Применение будесонида в ингаляционной терапии у 9 больных 3 группы позволило снять отек слизистой оболочки задних отделов гортани. Эффективность лечения пациентов из подгруппы А составила 45% при 2 типе пахидермии, 49% - при 3 типе пахидермии.

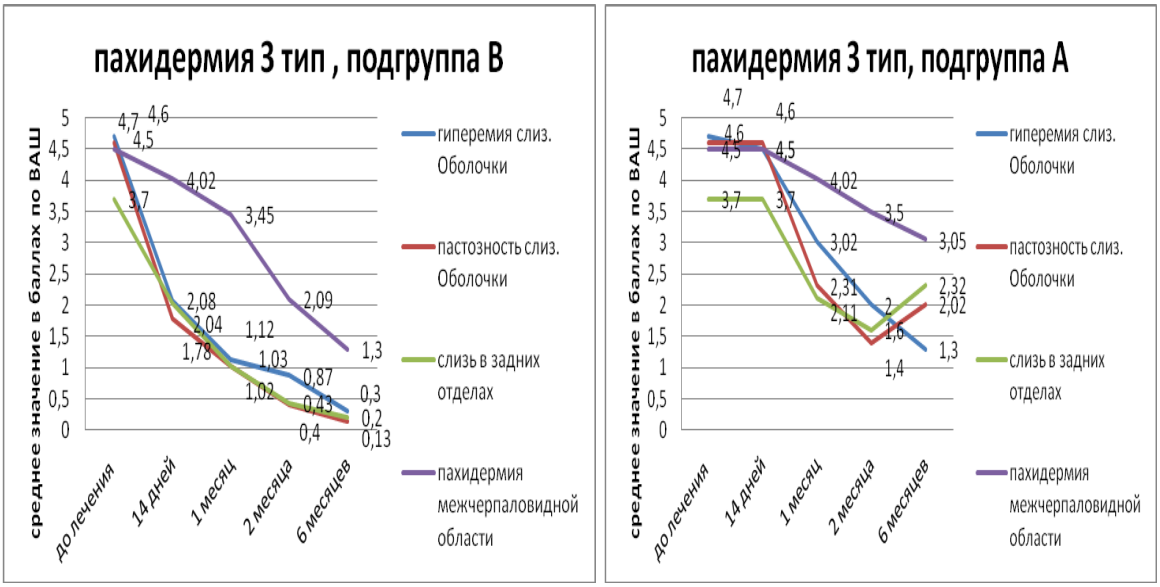

Рис.26. Динамика ларингоскопической картины в баллах по ВАШ, 3 тип пахидермии.

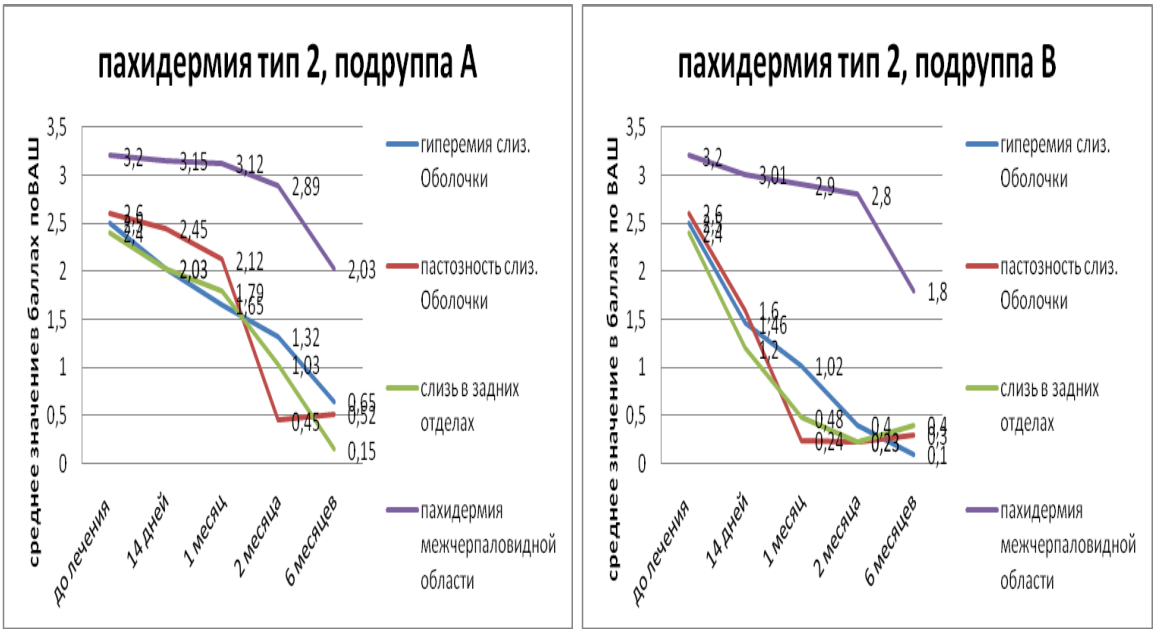

Рис.27. Динамика ларингоскопической картины в баллах по ВАШ, 2 тип пахидермии.

У 4 пациентов подгруппы В с гранулемами гортани комплексная терапия привела к полному исчезновению рефлюкс - ассоциированных новообразований гортани без хирургического лечения. Эти пациенты находятся под наблюдением

оториноларинголога, получают антирефлюксную терапию. В одном случае на фоне комплексной терапии произошло исчезновение гранулемы гортани справа. Но, несмотря на продолжение приема ИПП, при динамическом наблюдении через 2 месяца появилась гранулема с противоположной стороны.

Субъективные жалобы пациентов (першение, сухость, ком в горле, скопление мокроты, хронический кашель) в группе пациентов, получавших противовоспалительные ингаляции, уменьшились на 14 день у всех больных (100%). Индекс рефлюксных симптомов через 2 недели в среднем составил 5 баллов у этой группы пациентов. Динамика жалоб пациентов после ингаляционного лечения через 2 недели: охриплость – 7 пациентов (12,72%), першение в горле – 6 (10,90%), хронический кашель и подкашливание - 20 (36,36%), ощущение кома или инородного тела в горле – 13 (23,63%), постназальный синдром – 3 (5,45%), изжога – 5 (9,09%), затруднение при глотании пищи и/или таблеток – 7 (12,72%) (Рис.28).

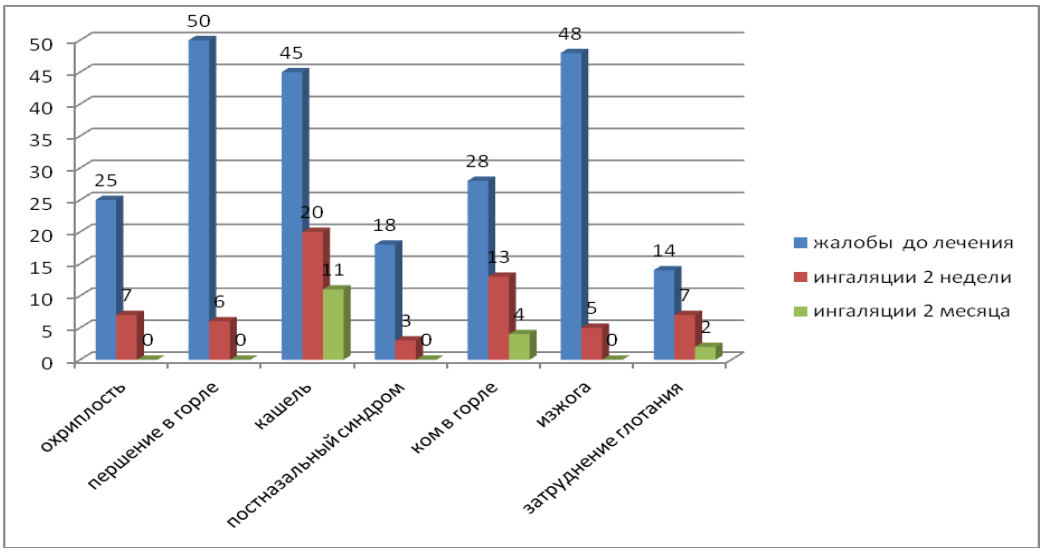

Рис.28. Динамика жалоб пациентов после ингаляционного лечения в подгруппе В.

Пациенты, которые получали только антирефлюксную терапию, через 2 недели приема отметили уменьшение изжоги (20 человек, 48%), остальные жалобы остались практически без динамики. Улучшение состояния в этой

группе было отмечено не ранее чем, через 2 месяца терапии (рис.29). Индекс рефлюксных симптомов через 2 месяца у этих пациентов в среднем составил 7 баллов. Динамика жалоб пациентов через 2 недели: охриплость – 17 пациентов (41,46%), першение в горле – 35 (%), хронический кашель и подкашливание - 35 (85,36%), ощущение кома или инородного тела в горле – 17 (41,46%), постназальный синдром – 14 (34,14%), изжога – 20 (48,78%), затруднение при глотании пищи и/или таблеток – 10 (24,39%). Динамика жалоб пациентов через 2 месяца: охриплость – 13 пациентов (31,70%), першение в горле – 23 (56,09%), хронический кашель и подкашливание - 19 (46,34%), ощущение кома или инородного тела в горле – 12 (29,26%), постназальный синдром – 12 (29,26%), изжога – 5 (12,19%), затруднение при глотании пищи и/или таблеток – 8 (19,51%).

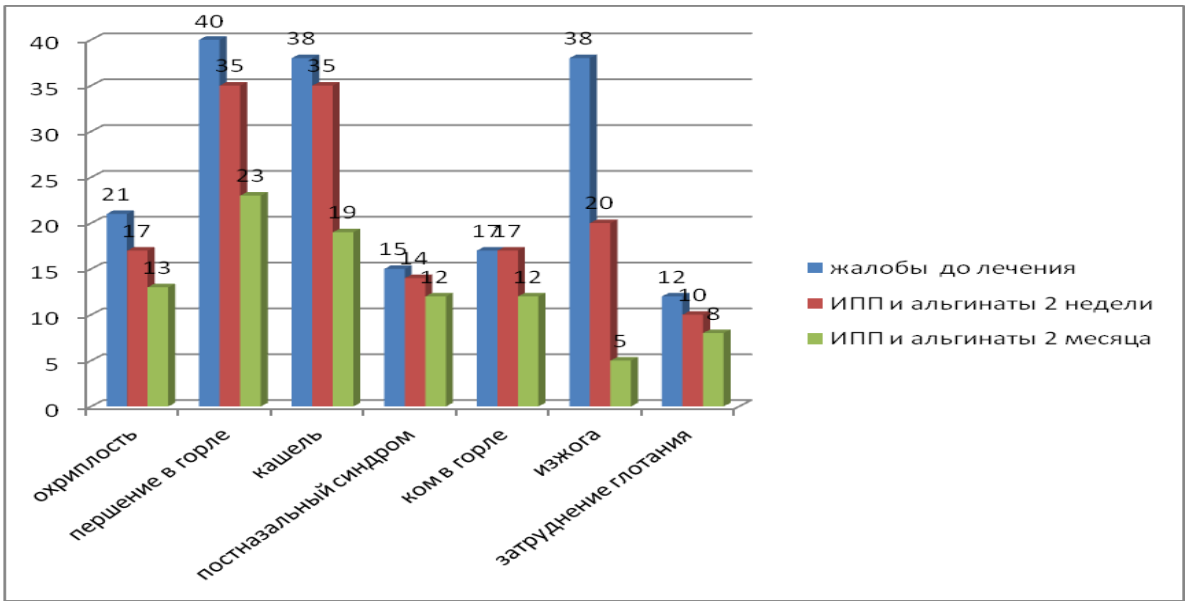

Рис.29. Динамика жалоб пациентов после антирефлюксной терапии в подгруппе А.

Резюме

Наше исследование показало, что антирефлюксная терапия в комплексе с противовоспалительной ингаляционной является эффективным способом лечения пациентов с рефлюкс-ассоциированной патологией гортани. Было проведено лечение 110 пациентов. Большинство наших пациентов с рефлюксной болезнью и хронической патологией гортани в результате такой терапии имели выраженную положительную динамику клинически и эндоскопически. На фоне лечения уменьшалась гиперемия слизистой оболочки фаринголарингеальной зоны, значительно уменьшалась складчатость, гипертрофия и отек слизистой оболочки межчерпаловидной области. Эффективность такой терапии у пациентов пахидермией 3 типа составила 100%, с пахидермией 2 типа – 75 %. При назначении ингаляционной противовоспалительной терапии изменения ларингоскопической картины отмечались уже через 2 недели лечения. Также быстро регрессировали жалобы пациентов: исчезала охриплость, постназальный синдром, першение в горле, ощущение кома. Изолированная антирефлюксная терапия приводила к значимой положительной динамике при видеоэндоларингоскопии и в отношении симптомов не ранее, чем через 2 месяца. Эффективность лечения в данном случае составила 45% при 2 типе пахидермии, 49% - при 3 типе пахидермии. В некоторых случаях гранулемы гортани полностью исчезали только на фоне консервативного лечения без хирургического вмешательства (рис.30), что подтверждается данными литературы [68, 108, 150]. После хирургического удаления новообразований гортани при проведении постоянной поддерживающей кислотосупрессивной терапии не возникали рецидивы.

Мы назначали ИПП на 2 месяца и более, затем при необходимости повторяли курсы антирефлюксной терапии. Побочных эффектов от длительного применения ИПП у наших пациентов не отмечалось.

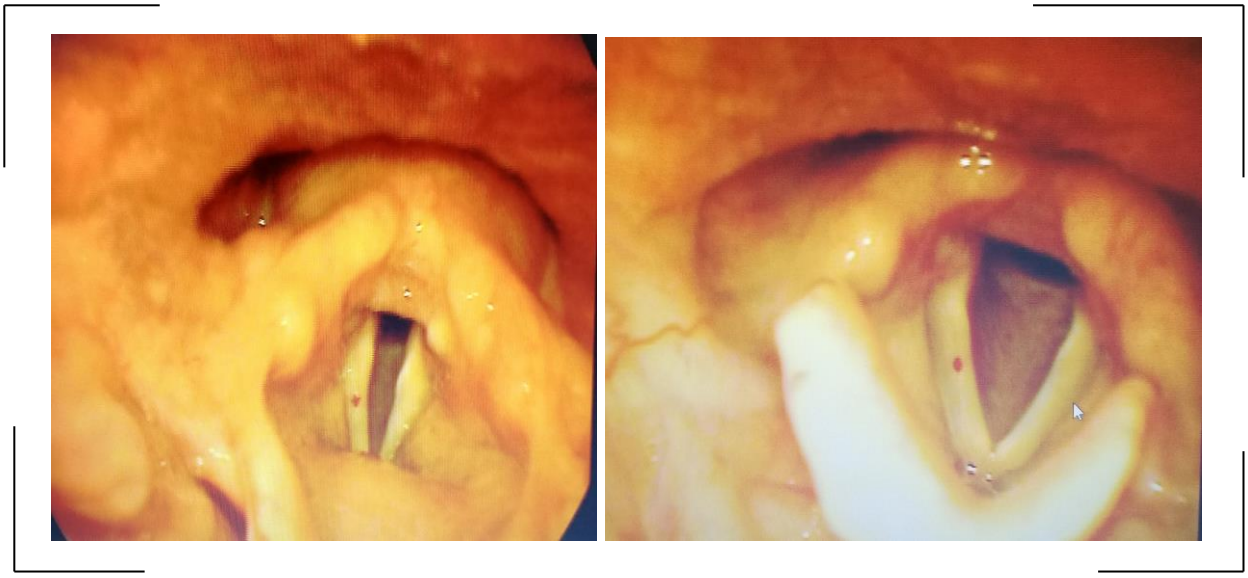

Рис. 30. Ангиоматозный полип правой голосовой складки, пахидермия межчерпаловидной области, гранулема слева до и после лечения

ЗАКЛЮЧЕНИЕ

Гастроэзофагеальная рефлюксная болезнь - одна из самых распространенных патологий желудочно-кишечного тракта. Многими авторами отмечается значительное увеличение распространенности ГЭРБ и ее осложнений, эрозивного поражения пищевода и облигатной предраковой патологии - пищевода Барретта. «XX век – век язвенной болезни, XXI век – век гастроэзофагеальной рефлюксной болезни» - такой тезис появился еще в 1997 году на 6-й Объединенной Европейской неделе гастроэнтерологии в Бирмингеме [47, 73, 75, 78, 113].

Это заболевание, с которым часто встречаются врачи различных специальностей, не только гастроэнтерологи и терапевты. Она отличается наличием и типичного симптомокомплекса, изжоги, отрыжки и регургитации, и «масок», супраэзофагеальных проявлений, то есть нетипичных «внепищеводных» жалоб, которые приводят к неверной диагностике, неправильному длительному лечению и появлению осложнений [33, 41, 59, 193].

Самыми частыми из всех супраэзофагеальных проявлений ГЭРБ являются оториноларингологические. Длительное воздействие кислотных и некислотных компонентов рефлюктата вызывает хронический воспалительный процесс и способствует развитию предраковых заболеваний гортани и, в дальнейшем, их малигнизации [68, 118, 161].

ГЭРБ и ларингофарингеальный рефлюкс считаются этиологическими факторами хронической патологии гортани, в том числе, хронического гиперпластического ларингита, полипов голосовых складок, подскладочного стеноза гортани, стриктур, ларингоспазма, контактных язв, гранулем и карциномы гортани. При этом частота малигнизации гиперпластического ларингита составляет до 30%, пахидермии гортани – от 2 до 37%, лейкоплакии – от 8 до 53% [43, 114, 159].

Хронические ларингиты не являются ведущей патологией оториноларингологии, но занимают значительное место в клинической практике. В целом, они составляют 8-10 % по отношению ко всей патологии ЛОР-органов. Основная проблема хронического гиперпластического ларингита связана с недостаточной эффективностью его терапии и частому рецидивированию [18, 68]. Хотя влияние ГЭРБ на развитие хронических ларингитов изучено достаточно, сведения о распространенности хронической патологии и предраковых заболеваний гортани у пациентов с диагностированной ГЭРБ в доступной литературе отсутствуют.

Другой проблемой является возможность длительного латентного течения предраковых заболеваний и рака гортани. То есть пациенты или совсем не предъявляют никаких жалоб, или беспокоящие симптомы неспецифические, и пациенты не обращают на них должного внимания и не считают нужным обращаться к врачу. Несмотря на распространение в настоящее время эндоскопических методов в оториноларингологии, большинство случаев рака гортани диагностируется только на 3-4 стадии. Многие авторы подчеркивают,

что ранняя диагностика данной группы заболеваний является приоритетной задачей ларингологии [13, 71, 122, 159].

Вопрос о способах лечения патологии гортани, ассоциированной с ГЭРБ, на сегодняшний день также остается дискутабельным. Основным принципом лечения пищеводных и внепищеводных проявлений ГЭРБ, и, в частности, ларингофарингеального рефлюкса, считается назначение антирефлюксной терапии, в первую очередь, применение ингибиторов протонной помпы [8, 9, 23, 44, 45, 88, 185, 195]. По данным литературы, эти препараты значительно облегчают жалобы пациентов с ЛФР в сравнении с плацебо, полное купирование симптоматики ЛФР отмечается через 3–6 месяцев приема [92, 134, 152, 196]. Но не все исследователи так оптимистично настроены [94, 102, 173, 183, 189]. Нет единого мнения по поводу длительности терапии ИПП, а также ее эффективности в отношении патологии гортани, ассоциированной с ГЭРБ. Многие авторы подчеркивают, что консервативная терапия фаринголарингеального рефлюкса должна быть более агрессивной и длительной, чем лечение ГЭРБ с типичным симптомокомплексом, так как гортань более чувствительна к повреждающему действию компонентов рефлюксата, чем слизистая оболочка пищевода [45, 85].

При этом необходимо помнить, что длительный прием ИПП не является безопасным, описаны многочисленные побочные эффекты и осложнения от такой терапии. Обсуждается вопрос о повышенном риске рака желудка у пациентов при длительной кислотосупрессивной терапии. Результаты исследований на эту тему прямо противоположные [120, 142]. По данным литературы она может приводить к увеличению риска развития остеопороза и переломов костей, интерстициального нефрита, клостридиальных инфекций и пневмоний, гипомагниемии, колонизации желудочно-кишечного тракта патогенной и условно-патогенной микрофлорой, возрастанию количества коронарных событий [4, 27, 40, 147].

В литературе отсутствуют сведения о применении других методов лечения рефлюкс-ассоциированной патологии гортани. Для повышения эффективности лечения острой и хронической воспалительной патологии гортани российские авторы предлагают использовать местную противовоспалительную ингаляционную терапию. Ингаляции через небулайзер, с щелочной минеральной водой и лекарственными средствами у пациентов с рефлюкс-ассоциированной патологией гортани устраняют сухость ее слизистой оболочки, уменьшают кашлевое раздражение, «смывают» компоненты рефлюктата, очищают слизистую оболочку гортани, способствуя нормализации функции мерцательного эпителия. Ингаляционная терапия позволяет уменьшить воспалительные изменения слизистой оболочки в заднем отделе гортани [37, 39].

В данной работе определена распространенность патологии гортани, в том числе предраковых заболеваний, у пациентов с различной формой гастроэзофагеальной рефлюксной болезни, изучена зависимость патологии гортани от характера течения и формы гастроэзофагеальной рефлюксной болезни, проведена оценка эффективности антирефлюксной терапии в комплексе с противовоспалительным ингаляционным лечением, определены показания для назначения ингаляционной терапии для лечения рефлюкс-ассоциированной патологии гортани.

Всего был обследован 171 пациент с диагностированной ГЭРБ. Обследование включало сбор жалоб и анамнеза, стандартный ЛОР-осмотр, анкетирование, оценку жалоб пациентов по Шкале «Индекс рефлюксных симптомов», оценку клинико-функционального состояния гортани, включающую непрямую микроларингоскопию, видеоэндоларингоскопию, исследование акустических параметров голоса.

Пациентов с НЭРБ было 39 человек (23%), эрозивная форма рефлюксной болезни, дистальный эрозивный рефлюкс-эзофагит, - 132 пациента (77%). ГПОД отмечалась у 86 больных (50%), пищевод Барретта - 15 пациентов.

Ларингоскопически нормальное клинико-функциональное состояние гортани определено у 55 пациентов с ГЭРБ (32%). Самой частой выявленной патологией была пахидермия межчерпаловидной области – 110 человек (64%). Также у пациентов диагностированы другие предраковые новообразования гортани: гранулема гортани в типичном месте у 7 больных (справа – у 3, слева – у 4), лейкоплакия голосовых складок – у 2 пациентов. В одном случае диагностированы два образования гортани - гранулема голосового отростка слева и ангиоматозный полип правой голосовой складки. Доброкачественные образования гортани определили у 9 пациентов: киста - у 6, полипы - у 3. Диагностированные новообразования гортани всегда сочетались с пахидермией межчерпаловидной области различной степени выраженности. В целом, патология гортани диагностирована у 68 % пациентов с ГЭРБ.

У пациентов с НЭРБ патология гортани выявлялась в 74%, у пациентов с эрозивной формой ГЭРБ - в 60%. Из 39 пациентов с НЭРБ у 10 человек (26%) визуализировалась нормальная эндоларингоскопическая картина, у 29 – патология гортани. Из 15 пациентов с пищеводом Барретта нормальная эндоларингоскопическая картина визуализировалась у 5 человек, пахидермия не более 1-2 мм - у 6 пациентов. ГПОД диагностирована у 86 человек, из них патология гортани выявлена у 57 пациентов (66%). Тяжесть воспалительных изменений в гортани не соответствовала тяжести патологии пищевода и желудка.

Пациенты с лейкоплакией гортани были оперированы. Гранулему гортани удаляли через 2 месяца после начала терапии. Результаты терапии оценивали через 2, 4 недели, 2 месяца и полгода.

Ларингоскопическими признаками ГЭРБ-ассоциированного ларингита считали пахидермию в виде изменений слизистой оболочки заднего отдела гортани, ее утолщения и складчатости в межчерпаловидной области, наличия фибринозного налета, участков дискератоза и скопления мокроты в этой зоне, а

также пастозности и гиперемии слизистой оболочки в зоне черпаловидных хрящей. В соответствии с выраженностью воспалительного процесса в заднем отделе гортани были выделены 3 типа изменений (по Иванченко Г.Ф.) [16]. 1 тип – пахидермия не выходила за пределы середины черпаловидного хряща менее 3 мм без признаков перифокального воспаления – 40 больных. 2 тип – пахидермия больших размеров, выходящая за пределы середины черпаловидного хряща с распространением на всю межчерпаловидную область, часто в сочетании с гиперкератозом или дисплазией эпителия – 40 больных. 3 тип пахидермии – пахидермия большого размера в сочетании с выраженным перифокальным воспалением, усилением сосудистого рисунка, отеком окружающей слизистой оболочки, налетами, скоплением слизи, без признаков поражения собственно голосовых складок – 30 больных.

В соответствии с типом пахидермии было сформировано 3 группы пациентов, сопоставимых по возрасту и полу. Пациенты всех 3 групп получали лечение по поводу ГЭРБ, назначенное гастроэнтерологом, в том числе ИПП, альгинаты, рекомендации по антирефлюксному режиму, не менее 2 месяцев. Каждая группа была разделена случайным образом пополам на 2 подгруппы А и В. Пациенты из подгрупп В всех 3 групп, помимо антирефлюксной терапии, получали противовоспалительную терапию, основу которой составили ингаляции. Длительность курса ингаляций была 10 дней. Пациентам с 3 типом пахидермии подгруппы В (n=15) проводились последовательно ингаляции 2 раза в день следующих препаратов: Ацетилцистеин 300 мг/3мл в течение 10 минут при дыхании через рот, затем после 20 минутного перерыва, антибактериальный препарат (0,01% раствор бензилдиметиламмония хлорида) в течение 10 минут. Показанием к назначению было наличие большого количества слизи и фибрина в задних отделах гортани. При выраженной гиперемии и отеке слизистой оболочки задних отделов гортани у пациентов с 3 типом пахидермии подгруппы В (n=9), после 20 минутного перерыва, применяли ингаляцию будесонида

0,25мг/мл, 2 раза в день по 10 минут 7-10 дней. Пациенты с 2 типом пахидермии подгруппы В (n=20), получали ингаляции с антибактериальным препаратом (0,01% раствор бензилдиметиламмония хлорида) в течение 10 минут 2 раза в день 10 дней. Показанием была гиперемия и пастозность слизистой оболочки гортани. Ингаляции с дегазированной щелочной минеральной водой «Ессентуки» № 4, «Славяновская», «Смирновская») назначали всем 3 группам пациентов из подгрупп В длительно (до 2 месяцев) от 2 до 4 раз в день по 5-10 минут.

В результате лечения у больных из 2 и 3 группы, получавших противовоспалительную терапию (n=35), на 14 день отмечено улучшение эндоларингоскопической картины: уменьшение пастозности и гиперемии слизистой оболочки гортани, уменьшение количества слизи в задних отделах гортани. У пациентов из подгруппы А положительные изменения ларингоскопической картины были отмечены не ранее, чем через 2 месяца от начала приема ИПП. У пациентов со 2 типом пахидермии эффективность противовоспалительной терапии составила 75%. Из 20 пациентов этой группы после ингаляционной терапии у 4 пациентов пахидермия межчерпаловидной области исчезла, у 11 – визуализировался 1 тип пахидермии, у 5 пациентов (25%) – выраженной динамики не отмечено. У пациентов 3 группы с 3 типом пахидермии – эффективность ингаляционного лечения составила 100 %. После ингаляционной терапии из 15 больных этой группы у 8 пациентов был диагностирован 2 тип пахидермии и 1 тип пахидермии - у 7 больных. Применение будесонида в ингаляционной терапии у 9 больных 3 группы позволило снять отек слизистой оболочки задних отделов гортани. У пациентов первой группы с пахидермией 1 типа после противовоспалительного лечения не было отмечено значимой динамики эндоларингоскопической картины. Эффективность лечения пациентов из подгруппы А составила 45% при 2 типе

пахидермии, 49% - при 3 типе пахидермии. Назначение такой комплексной терапии показало свою значительную эффективность.

Таким образом, пациентам с рефлюкс-ассоциированной патологией гортани показана антирефлюксная и противовоспалительная ингаляционная терапия. Всем пациентам, наблюдающимся у гастроэнтеролога по поводу ГЭРБ, или при подозрении на нее, показано проведение скрининговой эндоларингоскопии, которая позволяет диагностировать предраковые заболевания гортани на ранних стадиях.

ВЫВОДЫ

1. Распространенность патологии гортани у пациентов с ГЭРБ составляет 68 %, при этом самой частой рефлюкс-ассоциированной патологией гортани является пахидермия межчерпаловидной области (64%). Предраковые образования гортани (гранулема и лейкоплакия) встречаются в 5%, доброкачественные новообразования гортани (полипы и киста) - в 5% случаев, всегда сочетаясь с пахидермией межчерпаловидной области.
2. Скрининговая эндоларингоскопия у пациентов с диагностированной ГЭРБ или подозрением на нее является эффективным методом ранней диагностики хронических воспалительных и предраковых процессов в гортани, ассоциированных с рефлюксом.
3. Форма рефлюксной болезни (эрозивная и неэрозивная) статистически значимо не влияет на частоту возникновения патологии гортани (60% и 74 % соответственно).
4. Проведение антирефлюксной терапии в комбинации с противовоспалительной ингаляционной терапией пациентам с

патологией гортани, ассоциированной с ГЭРБ, является эффективным методом лечения в 95 % случаев.

5. Показаниями к назначению ингаляционной противовоспалительной терапии больным с ГЭРБ-ассоциированной патологией гортани являются соответствующие жалобы (охриплость, сухость, першение, ком в горле, хронический кашель) и наличие пахидермии межчерпаловидной области 2 и 3 типа.

ПРАКТИЧЕСКИЕ РЕКОМЕНДАЦИИ

1. Пациентам с диагностированной ГЭРБ или подозрением на нее необходимо в скрининговом порядке выполнять эндоларингоскопию для раннего выявления предраковых заболеваний гортани.
2. Пациентам с рефлюкс – ассоциированными заболеваниями гортани показана длительная антирефлюксная терапия в течение 4-6 месяцев, а при пахидермии 2 и 3 типа - также противовоспалительная ингаляционная терапия.
3. Основу противовоспалительной ингаляционной терапии должны составлять ингаляции через небулайзер с дегазированной щелочной минеральной водой («Ессентуки» № 4, «Славяновская», «Смирновская») длительно (до 2 месяцев) от 2 до 4 раз в день по 5-10 минут. При наличии большого количества слизи и фибрина в задних отделах гортани показаны ингаляции с ацетилцистеином 300 мг/3мл в течение 10 минут при дыхании через рот, затем после 20 минутного перерыва, антибактериального препарата 0,01% раствора бензилдиметиламмония хлорида 3 мл в течение 10 минут 2 раза в день 7-10 дней. При выраженной

гиперемии и отеке слизистой оболочки задних отделов гортани, после 20 минутного перерыва, показана ингаляция будесонида 0,25мг/мл 2,0 мл 2 раза в день по 10 минут 7-10 дней.

4. При выявлении рефлюкс-ассоциированной патологии гортани больной должен находиться под динамическим наблюдением врача-оториноларинголога с проведением эндоларингоскопии раз в 6 месяцев.

СПИСОК ИСПОЛЬЗОВАННОЙ ЛИТЕРАТУРЫ

1. Азнабаева, Л.Ф. Иммунопатогенез хронических воспалительных заболеваний гортани/ Л.Ф. Азнабаева, Н.А. Арефьева, А.Н. Даянов// Вестник оториноларингологии.-2012.-№6.-С.27-29.
2. Акименко, Р.И. Функциональные методы диагностики ГЭРБ (литературный обзор)/ Р.И. Акименко, О.М. Хромцова, И.Б. Хлынов// Вестник Уральского государственного медицинского университета.-2018.-№2.-С.5–9.
3. Алексеенко, С. Н. Профилактика заболеваний / С.Н. Алексеенко, Е. В. Дробот//Академия Естествознания.-2015.
4. Ахмедов, В.А. Современные взгляды на безопасность длительной терапии ингибиторами протонной помпы. Обзор литературы / В.А. Ахмедов, В.А. Ноздряков // РМЖ.-2017.-№10.-С.765-768.
5. Бабияк, В.И. Оториноларингология/ В.И. Бабияк, Пащинин А.Н., Говорун М.И., Накатис Я.А.// Изд. Питер.-2012.-С.640.
6. Балукова, Е.В. Коррекция основных клинических проявлений гастроэзофагеальной рефлюксной болезни/ Е.В. Балукова, Ю.П. Успенский // РМЖ.-2015.-№21.-С.1278–1280.
7. Башилов, Н.И. Гастроэзофагеальная рефлюксная болезнь: показания к хирургическому лечению/ Н.И. Башилов//Эффективная фармакотерапия.-2018.-№3.-С.16-22.
8. Бордин, Д.С. Клинико-патогенетические варианты ГЭРБ и их дифференцированная терапия: специальность «14.01.28» гастроэнтерология: Автореферат диссертации на соискание ученой степени доктора медицинских наук/ Бордин Д.С. -Москва.-2010.

9. Бордин, Д.С. ГЭРБ: типичные проблемы терапии и пути их преодоления/ Д.С. Бордин, С.В. Колбасников, А.Г. Кононова//Доктор.Ру. Гастроэнтерология.-2016.-№1 (118).-С.14-18.
10. Василенко, Ю.С. Голос. Фониатрические аспекты/ Ю.С. Василенко.-Москва: Энергоиздат.-2002.
11. Василевский, Д.И. Распространенность эрозивного эзофагита и пептических стриктур пищевода у жителей Ленинградской области/ Д.И. Василевский, С.С. Скурихин, А.В. Луфт, С.Н. Медников, Д.С. Силантьев, В.И. Кулагин, С.Ю. Дворецкий, С.Ф. Багненко //Хирургия. Журнал им. Н.И. Пирогова.- 2015.-№6.-С.35-37.
12. Волкова, К.Б. Папилломатоз гортани/ К.Б. Волкова //Вестник оториноларингологии. Приложение №5. 2015. Материалы XIV Российского конгресса оториноларингологов.
13. Гуров, А.В. Возможности топических препаратов в лечении острого и хронического ларингита и осложнений, возникающих при хирургических вмешательствах на гортани и трахее/ А.В. Гуров, Е.А. Кирасирова, Е.В. Кулабухов, А.С. Лапченко, С.Г. Романенко // РМЖ «Медицинское обозрение».-2019.-№2(II).-С.42-46.
14. Голованова, Е.В. Гастроэзофагеальная рефлюксная болезнь у пожилых: особенности диагностики, клиники, лечения/ Е.В. Голованова, Л.Б. Лазебник //Клиническая геронтология.-2016.-№1-2.
15. Дайхес, Н.А. Клинические рекомендации «Доброкачественные и предраковые заболевания гортани»/ Н.А. Дайхес, И.И. Нажмудинов И.Г. Гусейнов, С.Г. Романенко.-Москва.-2014.
16. Дайхес, Н.А. Клинико-функциональное состояние гортани при пахидермии межчерпаловидной области/ Н.А. Дайхес, А.А. Ханамиров, Г.Ф. Иванченко // Голос и речь.- 2015.-№1.С.10-14.

17. Олейник, Е.П. Лечение больных с дисфониями при гастроэзофагеальной рефлюксной болезни/ Е.П. Олейник, Э.А Кочесокова, Г.Ф. Иванченко, Е.В. Демченко // Лечащий врач. -2010.- С.9.
18. Державина, Н.А. Ларингофарингеальный рефлюкс при нарушении голоса у лиц голосо-речевых профессий: специальность «14.01.03» Болезни уха, горла и носа: Автореферерат диссертации на соискание ученой степени кандидата медицинских наук/ Н.А. Державина.- 2012.
19. Гаус, О.В. Современная тактика ведения больных с пищеводом Барретта/ О.В. Гаус, В.А. Ахмедов, И.С. Зайцева // РМЖ.-2019.-№5.- С.41-44.
20. Джулай, Г.С. Гастроэзофагеальная рефлюксная болезнь: состояние и перспективы решения проблемы. Методические рекомендации для врачей. Под ред. проф. В.В. Чернина/ Г.С.Джулай, Е.В.Секарёва. Тверь: - М.: ИД "Медпрактика-М".-2010.-С.48.
21. Дронова, О.Б. Периферическая электрогастроэнтерография в диагностики ГЭРБ. Пособие для врачей/ О.Б Дронова, А.А.Третьяков и соавт. М.: ИД "МЕДПРАКТИКА-М".-2011.-С.32.
22. Евсютина, Ю.В. Трудности ведения пациентов с ГЭРБ: в фокусе – приверженность лечению и риски, ассоциированные с длительной антисекреторной терапией/ Ю.В. Евсютина// РМЖ. Гастроэнтерология.-2017.-№17.-С.1238-1242.
23. Евсютина, Ю.В. Новый взгляд на проблему гастроэзофагеальной рефлюксной болезни, рефрактерной к лечению ингибиторами протонной помпы/ Ю.В. Евсютина, А.С. Трухманов // РЖГГК.-2014.- № 5.-С. 4–9.

24. Евсютина, Ю.В. Эффективность эзомепразола при лечении пациентов с гастроэзофагеальной рефлюксной болезнью/ Ю.В. Евсютина //РЖГГК.-2017.-№ 27(1).-С. 44–49.
25. Евсютина, Ю.В. Гастроэзофагеальная рефлюксная болезнь: вызов времени/ Ю.В. Евсютина //Медицинский совет.-2019.-№14.-С.18-22.
26. Жилина, А.А. Клинический случай ГЭРБ с внепищеводными проявлениями/ А.А Жилина, Н.В. Ларёва, Е.В. Лузина, Е.А. Томина, Е.Б. Жигжитова// Сборник научных трудов. VII съезд терапевтов Забайкальского края, 21-22 марта 2019 года, г. Чита. С. 15–17.
27. Захарова, Н.В. Подводные камни длительной кислотосупрессии ингибиторами протонной помпы/ Н.В. Захарова // Лечащий врач.-2014.-№8.-С.21-26.
28. Ивашкин, В.Т. Эволюция представлений о роли нарушений двигательной функции пищевода в патогенезе гастроэзофагеальной рефлюксной болезни/ В.Т. Ивашкин, А.С. Трухманов // Российский журнал гастроэнтерологии, гепатологии, колопроктологии.-2010.-Т.20.-№2.-С.13-19.
29. Ивашкин, В.Т. Новые клинические рекомендации по лечению больных ГЭРБ / В.Т. Ивашкин, И.В. Маев, А.С. Трухманов и соавт. //Эффективная фармакотерапия. -2015-№.51.
30. Ивашкин, В.Т. Рекомендации Российской гастроэнтерологической ассоциации по диагностике и лечению ГЭРБ/ В.Т. Ивашкин, И.В. Маев, А.С. Трухманов и соавт. // Российский журнал гастроэнтерологии, гепатологии, колопроктологии.-2020.-№30(4).
31. Ильяшевич, И.Г., Внесистемные проявления гастроэзофагеальной рефлюксной болезни/ И.Г. Ильяшевич, Н.В. Коновалова, С.В.

Тихонов//Вестник Северо-Западного Медицинского государственного университета.-2013.-Т.5.-№1.

32. Казюлин, А.Н. Оптимизация терапии пациентов, страдающих бронхиальной астмой, сочетающейся с ГЭРБ/ А.Н. Казюлин, Д.Т. Дичева, О.Е. Березутская и соавт. //Медицинский вестник МВД.- 2016.- № 2 (81).- С.57-61.
33. Калинин, А.В. Гастроэзофагеальная рефлюксная болезнь как кислотозависимое заболевание, место антисекреторных препаратов в ее лечении/ А.В. Калинин // Фарматека.- 2013.-№10.
34. Кокорина, В. Э. Диагностика и лечение заболеваний ЛОР-органов, обусловленных гастроэзофагеальной рефлюксной болезнью: специальность «14.01.03» Болезни уха, горла и носа: Автореферерат диссертации на соискание ученой степени доктора медицинских наук / В. Э. Кокорина. — Хабаровск : ГОУ ВПО ДГМУ.-2010.
35. Колесникова, О.М. Комплексный подход к лечению хронического ларингита/ О.М. Колесникова, М.Е. Малкова//Фарматека. Оториноларингология.- 2017.- С.22-25.
36. Костюкевич, О.И. Внепищеводные маски гастроэзофагеальной рефлюксной болезни/ О.И. Костюкевич, А.К. Рылова, Н.В. Рылова, Н.А. Былова, Е.А. Колесникова, М.И. Корсунская, А.С. Симбирцева // РМЖ. Медицинское обозрение.-2018.-№7(II).С.76–81.
37. Крюков, А.И. Терапия воспалительных заболеваний гортани/ А.И. Крюков, Н.Л. Кунельская, С.Г. Романенко, О.Г. Павлихин, О.В Елисеев, В.С. Яковлев, Д.И. Красникова, Е.В. Лесогорова// "Медицинский совет".№2, Часть 1, Оториноларингология.-М.-2013.
38. Крюков, А.И. Дифференциальная диагностика и лечение различных форм хронического ларингита/ А.И. Крюков, Н.А. Дайхес, Н.Л.

Кунельская, С.Г. Романенко, И.И. Нажмудинов, И.Г. Гусейнов// Клинические рекомендации.-Москва.-2014.

39. Кунельская, Н.Л. Ингаляционная терапия при воспалительных заболеваниях гортани/ Н.Л. Кунельская, С.Г. Романенко, О.Г. Павлихин, О.В. Елисеев // Лечебное дело.-2011.-№2.-С.23-27.
40. Лазебник, Л.В. Длительная терапия ингибиторами протонной помпы: баланс пользы и рисков/ Л.В. Лазебник, Д.С. Бордин, А.А. Машарова // Экспериментальная и клиническая гастроэнтерология.-2010.-№9.-С.3–8.
41. Лисина, М.В. Анализ эффективности скрининга для лечения гастроэзофагеальной рефлюксной болезни в поликлиническом звене/ М.В. Лисина, Л.А Личман, И.Н.Гребенкина, О.Е. Лисин, С.Е. Каторкин, И.В. Киселева//Регулярные выпуски «РМЖ».-2017.-№17. С.1211-1214.
42. Лямина, С.В. ГЭРБ: современные тенденции в диагностике и лечении/ С.В. Лямина, О.В. Кладовикова// Consilium Medicum. Гастроэнтерология. Хирургия. Интенсивная терапия.- 2018.-№2.С.33–38.
43. Маев, И.В. Маски гастроэзофагеальной рефлюксной болезни. Итоги 20 лет наблюдений/ И.В. Маев, А.Н. Казюлин, Г.Л. Юренев, Е.С. Вьючнова, Е.Г. Лебедева, Д.Т. Дичева, Г.А. Бусарова// Фарматека.-2018.-№13.-С.30–43.
44. Маев, И.В. Терапевтическая роль прокинетических препаратов в лечении гастроэзофагеальной рефлюксной болезни/ И.В. Маев, Д.Т. Дичева, Д.Н. Андреев, Н.Г. Андреев, И.Ю. Гуртовенко, Е.Н. Биткова // Медицинский Совет.-2014.-№ 4.-С.66–70.
45. Маев, И.В. Ларингофарингеальный рефлюкс: клиническое значение, современные подходы к диагностике и лечению/ И.В. Маев, Ю.В.

Сельская, Д.Н. Андреев, Д.Т. Дичева, З.Н. Боголепова, Е.И. Кузнецова // Медицинский совет.-2019.-№3.-С.8-16.

46. Маев, И.В. Гастроэзофагеальная рефлюксная болезнь/ И.В. Маев, Г.Л. Юренев, Г.А. Бусарова//Обзор материалов XVII Российской гастроэнтерологической недели, 10–12 октября 2011 г., Москва
47. Маев, И.В. Пульмонологическая маска гастроэзофагеальной рефлюксной болезни/ Г.Л. Юренев, Д.Т. Дичева, А.Г. Данилин, Е.Н. Биткова // Приложение Consilium Medicum. Гастроэнтерология.-2012.-№1.-С.15–18.
48. Максимова, К.И. Результаты эндоскопического лечения грыж пищеводного отверстия диафрагмы/ К.И. Максимова // Международный журнал экспериментального образования.-2017.-3.-С.39–41.
49. Максимова, Ж.В. Скрининг: современный взгляд на раннюю диагностику и профилактику хронических заболеваний/ Ж.В. Максимова, Д.М. Максимов//Архивъ внутренней медицины.-2014.- № 6(20).
50. Машкова, Т.А. Возможности фиброларингоскопии в уточняющей диагностике заболеваний гортани/ Т.А. Машкова, Ю.М. Овсянников, И.Г. Панченко // Вестник оториноларингологии. М.- 2010.-№5.-С.28.
51. Мельник, С.М. Влияние лечебных мероприятий на течение синдрома обструктивного апноэ сна и фаринголарингеальной / гастроэзофагеальной рефлюксной болезни/ С.М. Мельник // Liber amicorum (Книга друзей). Москва: Издатель Альберт Хисамов.-2017.-С.55-62.
52. Нажмудинов, И.И. Современные аспекты диагностики и хирургического лечения гиперпластических процессов гортани/ И.И. Нажмудинов, Т.И. Гаращенко, И.Ю. Серебрякова, К.М. Магомедова,

И.О. Куликов, И.Г. Гусейнов // Consilium Medicum.-2017.-№11.-С.29-33.

53. Огнерубов, Н. А. Скрининговые мероприятия по профилактике и раннему выявлению рака молочной железы в Тамбовской области/ Н. А. Огнерубов, В. В. Милованов, А. А. Иванников, В. Л. Чанг, И. И. Коробова и соавт.// Злокачественные опухоли.-2016.-№ 4 (спецвыпуск 1).-С. 64–66.
54. Орлова, Н.В. Кашель в обзоре современных рекомендаций/ Н.В. Орлова // Медицинский совет.-2019.-№6.-С. 74–81.
55. Осипов, В.Д. Оценка воздействия канцерогенных загрязнителей окружающей среды в крупном промышленном городе как фактор риска формирования облигатного предрака гортани/ В.Д. Осипов, Д.В. Суржиков, Е.С. Забелин, Р.А. Голиков // Омский научный вестник.-2014.-№134.
56. Павлов, В.В. Наш опыт хирургического лечения хронического ларингита/ В.В. Павлов, Д.Г. Лопатин // Материалы XII Российского конгресса оториноларингологов. Вестник оториноларингологии. Приложение 5.-2013.
57. Пальчун, В.Т. Оториноларингология 2-е издание / В.Т. Пальчун, М.М. Магомедов, Л.А. Лучихин // Москва.-2008.-С.322-327.
58. Пальчун, В.Т. Заболевания верхних дыхательных путей и уха: справочник практикующего врача./ В.Т. Пальчун, Л.А. Лучихин, М.М. Магомедов, И.В. Иванец // ГЭОТАР-Медиа.-2013.-С.110-111.
59. Петрова, Л.Г. Фаринголарингеальный рефлюкс как одна из причин хронического секреторного среднего отита./ Л.Г. Петрова, В.В. Чайковский, П.Р. Рыбак // Вестник оториноларингологии.-М.-2013.-№.1.

60. Подлесских, М.Н. Оценка клинической эффективности прокинетика Ганатона (Итоприд) в виде монотерапии и в комбинации с ИПП при ГЭРБ/ М.Н. Подлесских, С.Г. Терещенко, Е.В. Волчкова и соавт. // Фарматека.- 2010.-№.15.-С.74-80.
61. Плескановская, С. А. Гастроэзофагеальная рефлюксная болезнь — некоторые биохимические показатели сыворотки крови и слюны/ С. А Плескановская, А. Аллабердыев, Д. Б. Курбанбердиева// Молодой ученый.- 2016.-№.16.-С.434-438.
62. Плотникова, Е.Ю. «Маски» гастроэзофагеальной рефлюксной болезни. Ларингофарингеальный рефлюкс./ Е.Ю. Плотникова //IDoctor.-2014.-№.6.-С.28-31.
63. Плотникова, Е. Ю. Ларингофарингеальный рефлюкс в гастроэнтерологической практике./ Е. Ю. Плотникова, М. В. Краснова, К. А. Краснов, Е. Н. Баранова // Лечащий врач.-2014.-№.2.
64. Розенфельд, И.И. Проблема больших и гигантских грыж пищеводного отверстия диафрагмы и результаты основных методов их пластики./ И.И. Розенфельд, Д.Л. Чиликина // International Journal of Advanced Studies in Medicine and Biomedical Sciences.-2019.-№.1.С. 78-97.
65. Российская гастроэнтерологическая ассоциация. Диагностика и лечение гастроэзофагеальной рефлюксной болезни. Пособие для врачей.-Москва.-2010.
66. Рудин, Л.Б. Значение современных методов исследования с фото- и видеодокументированием в условиях фониатрических кабинетов учреждений культуры./ Л.Б. Рудин / Вестник оториноларингологии.-2011.-№.1.-С.58.
67. Рябова, М.А. Кашель – междисциплинарная проблема. Взгляд оториноларинголога/ М.А. Рябова// Лечащий врач.-2010.-№9.

68. Рябова, М.А. Хронический ларингит: принципы патогенетического лечения. / М.А. Рябова, О.В. Немых // СПб.-2010.
69. Сатыров, А.И. ГЭРБ: современные методы диагностики и лечения. Инновационные технологии в науке и образовании./ А.И. Сатыров, С.Н. Халибеков, Р.М. Меджидов, Х.А. Хизриев // Сборник статей X Международной научно-практической конференции.-Пенза.-2019.С.341–345.
70. Свистушкин, В.М. Комбинированный способ лечения папилломатоза гортани взрослых/ В.М. Свистушкин, В.И Егоров, Д.М. Мустафаев, К.Б. Волкова// Вестник оториноларингологии. Приложение №5.-2015. Материалы XIV Российского конгресса оториноларингологов.
71. Свистушкин, В.М. Комбинированное применение современных эндоскопических методов в диагностике предрака и рака гортани/ В.М. Свистушкин, И.В. Решетов, Н.Д. Чучуева, Б.Б. Салтыков// Вестник оториноларингологии.- 2019.- Т. 84.- №3.-С. 32-36.
72. Синопальников, А.И. Кашель / А.И. Синопальников, И.Л. Клячкина// МИА. М-.2013.-С.104-107.
73. Сосина, С.С. Суточная pH-метрия в диагностике ГЭРБ у детей/ С.С. Сосина, Л.Г. Чибыева, М.Н. Петрова, С.В. Маркова// Вестник Северо-Восточного Федерального университета им. М.К. Аммосова. Серия «Медицинские науки».-2019.-№ 1 (14).-С. 33–36.
74. Спасова, Т.Е. Факторы риска развития внепищеводных проявлений гастроэзофагеальной рефлюксной болезни/ Т.Е. Спасова, В.Е. Хитрихеев, Т.И. Батудаева, Б.В. Соктоева//Acta Biomedica Scientifica.-2017.-Т.2.- №6.
75. Спасова, Т.Е. Гендерные особенности гастроэзофагеальной рефлюксной болезни/ Т.Е. Спасова, Е.В. Григорьева//Бюллетень ВСНЦ СО РАМН.-2015.-№2.-С.38-40.

76. Старостина, С.В. Современные возможности лечения доброкачественных и опухолеподобных заболеваний гортани/ С.В. Старостина, Е.Б. Ракунова//Вестник оториноларингологии. Приложение №5.2015г. Материалы XIV Российского конгресса оториноларингологов.
77. Старостин, Б.Д. Гастроэзофагеальная рефлюксная болезнь (часть I). Эпидемиология, факторы риска/ Б.Д. Старостин//Гастроэнтерология Санкт-Петербурга.-2014.-№1–2.-С.2–14.
78. Старостин, Б.Д. Современные подходы к лечению гастроэзофагеальной рефлюксной болезни/ Б.Д. Старостин// Российский журнал гастроэнтерологии, гепатологии, колопроктологии.- 2019.-№29(1).-С.7–16.
79. Сторонова, О.А. 24-часовая pH-импедансометрия. Дифференциальный диагноз функциональных заболеваний пищевода/ О.А. Сторонова., А.С. Трухманов// Пособие для врачей. Под ред. акад. РАН, проф. В.Т. Ивашкина – Москва: ИД «Медпрактика-М».- 2018.-С.32.
80. Трухманов, А.С. Внутрипищеводная pH-импедансометрия в диагностике гастроэзофагеальной рефлюксной болезни/ А.С. Трухманов, В.О. Кайбышева, О.А. Сторонова, В.Т. Ивашкин//Клинические перспективы гастроэнтерологии, гепатологии.-2014.-№1.-С.3–12.
81. Фирсова, Л.Д. Ощущение «кома в горле» как клинический симптом/ Л.Д. Фирсова, Н.В. Туник, О.Б. Янова // Сборник тезисов «XXXIX сессия «Мультидисциплинарный подход к гастроэнтерологическим проблемам».5–6 марта 2013.-С.47.
82. Ханамиров, А.А. Морфо-функциональное состояние гортани при пахидермии межчерпаловидной области/ А.А. Ханамиров, С.И. Лемешко, Г.Ф. Иванченко// Материалы XIV Российского конгресса

оториноларингологов «Наука и практика в оториноларингологии». - Вестник оториноларингологии.-2015.№5 (приложение).-С.186 - 187.

83. Цуканов, В.В. Ассоциация внепищеводных проявлений гастроэзофагеальной рефлюксной болезни с частотой изжоги и выраженностью эзофагита/ В.В. Цуканов, О.В. Хоменко, М.Е. Солоденова, Э.В. Каспаров, Н.Н. Буторин, Е.В. Онучина, О.В. Штыгашева // Клиническая медицина: М: ОАО «Издательство медицина».-2011.-№6.-С.52-55.
84. Чикунова, М.В. Гендерные и возрастные особенности распространенности изжоги в популяции/ М.В. Чикунова, О.М. Хромцова, И.Б. Хлынов //Лечебное дело.-2016.-№ 1. -С. 33–38.
85. Чучалин, А.Г. Кашель/ А.Г. Чучалин, В.Н. Абросимов// XXI Российский конгресс «Человек и лекарство». Москва: «Эхо», 2014.
86. Яровой, И. Ю. Ларингофарингеальный рефлюкс/ И. Ю. Яровой, А. А. Ниделько, А. Ч. Буцель // «Медицинский журнал».Минск.-2015.- №2.
87. Ahn, A. Serial full-thickness excision of dysplastic vocal fold leukoplakia: Diagnostic or therapeutic?/ A Ahn, L Wang, JC Slaughter, AM Nguyen, RH Ossoff, DO Francis// Laryngoscope.-2015.-Nov3.
88. Altman, KW. A review of clinical practice guidelines for reflux disease: toward creating a clinical protocol for the otolaryngologist/ KW Altman, N Prufer, MF Vaezi// Laryngoscope.-2011.-Apr.-№121(4).-P.717-23.
89. An, Jiang Wang. Comparison of Patients of Chronic Laryngitis With and Without Troublesome Reflux Symptoms/ Wang An Jiang, Mao Jin Liang, Ai Yun Jiang, Jin Kun Lin, Ying Lian Xiao, Sui Peng, Jie Chen, Wei Ping Wen, Min Hu Chen// Journal of Gastroenterology and Hepatology.-2012.-№.27(3).-P.579-585.

90. Avila, Daniel D. Premalignant Laryngeal Lesions: Twenty-Year Experience in Specialized Service/ Daniel D Avila, Jeferson D'Ávila, Carlos Góis, Luíza Barretto// Int Arch Otorhinolaryngol.-2014.Oct.-№.18(4).
91. Ashok, Mahashur. Chronic dry cough: Diagnostic and management approaches/ Mahashur Ashok// Lung India.-2015.-Vol.32.-№.1.-P.44-49.
92. Bhargava, A. Role of Proton Pump Inhibitors in Laryngopharyngeal Reflux: Clinical Evaluation in a North Indian Population/ A Bhargava, SM Faiz, MR Srivastava, M Shakeel, NJ Singh// Indian J Otolaryngol Head Neck Surg.-2019.Sep.-№.71(3).-P.371-377. doi: 10.1007/s12070-018-1493-2.
93. Bartlett, Rebecca S. Genetic Characterization of Vocal Fold Lesions: Leukoplakia and Carcinoma/ Rebecca S Bartlett, Wesley W. Heckman, Jason Isenberg, Susan L Thibeault, Seth H Dailey// Laryngoscope.-2012.Feb.-№.122(2).-P.336–342.
94. Beaver, Mary E, Karow Colleen M. Clinical utility of 24 hour pharyngeal pH monitoring for hoarseness/ Mary E Beaver, Colleen M Karow// Journal Of Laryngology And Voice.-2012.-V.2.-№.2.-P.60-63.
95. Bohlender, J. Diagnostic and therapeutic pitfalls in benign vocal fold diseases/ J Bohlender// GMS Curr Top Otorhinolaryngol Head Neck Surg.-2013.Dec.13.-№.12. doi: 10.3205/cto000093.
96. Bosso, JR. Vocal Characteristics of Patients With Morbid Obesity/ JR Bosso, RHG Martins, ABB Pessin, ELM Tavares, CV Leite, LE Naresse. //JVoice.-2019.Oct.21.-№.S0892-1997(19)30334-0.doi: 10.1016/j.jvoice.2019.09.012.
97. Bou, Daher H. Gastroesophageal reflux disease, obesity and laparoscopic sleeve gastrectomy: The burning questions/ Daher H Bou, AI Sharara// World J Gastroenterol.-2019.Sep.7.-№.25(33).-P.4805-4813. doi: 10.3748/wjg.v25.i33.4805.

98. Carroll, TL. Reflux and the Voice: Getting Smarter About Laryngopharyngeal Reflux/ TL Carroll// Otolaryngol Clin North Am.-2019.Aug.-№.52(4).-P.723-733. doi: 10.1016/j.otc.2019.03.015.

99. Cekin, E. The association between Helicobacter pylori and laryngopharyngeal reflux in laryngeal pathologies/ E Cekin, M Ozyurt, E Erkul, K Ergunay, H Cincik, B Kapucu, A Gungor// Ear Nose Throat J.-2012.Mar.-№.91(3).-P.E6-9.

100. Chen, M. Nonsurgical Treatment for Vocal Fold Leukoplakia: An Analysis of 178 Cases/ M Chen, L Cheng, CJ Li, J Chen, YL Shu, HT Wu // Biomed Res Int.-2017:6958250. doi: 10.1155/2017/6958250.

101. Chi-Kuang, Young. Laryngoscopic characteristics in vocal leukoplakia: Inter-rater reliability and correlation with histology grading/ Young Chi-Kuang, Wan-Ni Lin, Li-Yu Lee, Li-Ang Lee, Li-Jen Hsin, Chun-Ta Liao, Huesh-Yu Li, I-How Chen, Tuan-Jen Fang // The Laryngoscope.-2015.-V.125.-№.2.

102. Chang, AB. Gastrooesophageal reflux treatment for prolonged non-specific cough in children and adults/ AB Chang, TJ Lasserson, J Gaffney, FL Connor, LA Garske // Cochrane Database Syst Rev.-2011.Jan 19.-№.(1).

103. Cheung, KS. Long-term proton pump inhibitors and risk of gastric cancer development after treatment for Helicobacter pylori: a population-based study/ KS Cheung, EW Chan, AYS Wong, L Chen, ICK Wong, WK Leung //Gut.-2018.Jan.-№.67(1).-P.28-35. doi: 10.1136/gutjnl-2017-314605.

104. Ciorba, A. Upper aerodigestive tract disorders and gastro-oesophageal reflux disease/ A Ciorba, C Bianchini, M Zuolo, CV Feo // World J Clin Cases.-2015.Feb.-№.16;3(2).-P.102-11. doi: 10.12998/wjcc.v3.i2.102.

105. Chodara, Ann M. Kymographic characterization of vibration in human vocal folds with nodules and polyps/ Ann M Chodara, Christopher R Krausert, Jack J Jiang// Laryngoscope.-2012.Jan.-№.122(1).-P.58–65.

106. Cammarota, G. Accuracy of laryngeal examination during upper gastrointestinal endoscopy for premalignancy screening: prospective study in patients with and without reflux symptoms/ G Cammarota, J Galli, S Agostino, E De Corso, M Rigante, R Cianci, P Cesaro, EC Nista, M Candelli, A Gasbarrini, G Gasbarrini//Endoscopy.-2006.Apr.-№.38(4).-P.376-81.

107. Coca-Pelaz, A. Relationship between reflux and laryngeal cancer/ A Coca-Pelaz, JP Rodrigo, RP Takes, CE Silver, D Paccagnella, A Rinaldo, ML Hinni, A Ferlito// Head and Neck.-2013.Dec.-№.35(12).-P.1814-8.

108. Develioglu, Omer N. Was the rapid resolution of a laryngeal granuloma due to high dose double proton pump inhibitor treatment?/ Omer N Develioglu, Paltura Ceki, Topak Murat, Kulekci Mehmet//Journal Of Laryngology and Voice.-2011.-V.1.-№.2.-P.60-62.

109. Fang, TJ. Helicobacter pylori colonization in the larynges of patients with hoarseness/ TJ Fang, LA Lee, HY Li, C Yang, CG Huang// Laryngoscope.-2008.Mar.-№.118(3).-P.389-93.

110. Francis, DO. Reevaluation of gastroesophageal reflux disease as a risk factor for laryngeal cancer/ DO Francis, Charles Maynard, Ernest A Weymuller, Gayle Reiber, Albert L. Merati, Bevan Yueh. // The Laryngoscope.-2011.-V.121.-№.1.-P.102–105.

111. Francis, DO. Should the Reflex Be Reflux? Throat Symptoms and Alternative Explanations/ DO Francis, MF Vaezi//Clin Gastroenterol Hepatol.-2015.Sep.-№.13(9).-P.1560-6. doi: 10.1016/j.cgh.2014.08.044.

112. Garrel, R. Vocal-fold leukoplakia and dysplasia. Mini-review by the French Society of Phoniatrics and Laryngology (SFPL)/ R Garrel, E Uro Coste, V Costes-Martineau, V Woisard, I Atallah, M Remacle// Eur Ann Otorhinolaryngol Head Neck Dis.-2020.Jan.27.-№.137(5).-P.399-404. doi: 10.1016/j.anorl.2020.01.008.

113. GERD. WGO Global Guidelines. Global Perspective on Gastroesophageal Reflux Disease.-2015.October.

114. Gelardi, M. Focus on gastroesophageal reflux (GER) and laryngopharyngeal reflux (LPR): new pragmatic insights in clinical practice/ M Gelardi, G Ciprandi// J Biol Regul Homeost Agents.-2018.Jan-Feb.-№.32(1 Suppl.2).-P.41-47.

115. Gupta, S. Asthma, GERD and Obesity: Triangle of Inflammation/ S Gupta, R Lodha, SK Kabra// Indian J Pediatr.-2018.Oct.-№.85(10).-P.887-892. doi: 10.1007/s12098-017-2484-0.

116. Hah, JH. Evaluation of the prevalence of and factors associated with laryngeal diseases among the general population/ JH Hah, S Sim, SY An, MW Sung, HG Choi // Laryngoscope.-2015.Nov.-№.125(11).-P.2536-42.

117. Hansa, Banjara. Hoarseness of Voice: A Retrospective Study of 251 Cases/ Banjara Hansa, Mungutwar Varsha, Singh Digvijay, Gupta Anuj// International Journal of Phonosurgery and Laryngology.-2011.-№1(1).-P.21-27.

118. Hassan, WA. Laryngeal polyp associated with reflux disease: a case report/ WA Hassan// J Med Case Rep.-2020 Jan.-№.4;14(1).-P.2. doi: 10.1186/s13256-019-2324-0.

119. Heyes, R. Laryngeal cysts in adults: simplifying classification and management/ R Heyes, DG Lott //Otolaryngol Head Neck Surg.-2017.-№.157(6).-P.928–939.

120. Huan, Song. Long-term proton pump inhibitor (PPI) use and the development of gastric pre-malignant lesions/ Song Huan, Zhu Jianwei, Lu DongHao// Cochrane Upper GI and Pancreatic Diseases Group. Cochrane Database Syst Rev.-2014.-Dec 2(12):CD010623.
121. Hopper, AD. Improving the diagnosis and management of GORD in adults/ AD Hopper// The Practitioner.-2015.Apr.-№.259(1781).-P.27-32, 3.
122. Ishwar, Singh. Leukoplakia of larynx/ Singh Ishwar, Gupta Divya, S. P. S. Yadav// A review update Journal of Laryngology and Voice Year.- 2014.-№.4.-Is.2.-P.39-44.
123. Jabarin, B. Dysplastic Changes in Patients with Recurrent Laryngeal Leukoplakia: Importance of Long-Term Follow-Up/ B Jabarin, J Pitaro, T Marom, L Muallem-Kalmovich// Isr Med Assoc J.-2018.Oct.-№.20(10).-P.623-626.
124. Jajam, Martin. Oral manifestations of gastrointestinal disorders/ Martin Jajam, Patricia Bozzolo, Sven Niklander. //J Clin Exp Dent.-2017.Oct.-№. 9(10).-P.1242–1248.
125. Karkos, PD. Vocal process granulomas: a systematic review of treatment/ PD Karkos, M George, J Van Der Veen, H Atkinson, RC Dwivedi, D Kim, C Repanos//Ann Otol Rhinol Laryngol.-2014.May.-№.123(5).-P.314-20. doi: 10.1177/0003489414525921.
126. Karuna, Datta. 24-hour dual-probe ambulatory pH-metry findings in cases of laryngopharyngeal reflux disease/ Datta Karuna, Rakesh Datta, MD Venkatesh, Deepanjan Dey, Raksha Jaipurkar//Journal Of Laryngology and Voice.-2011.-V.1.-№.1.-P.18-21.
127. Katsinelos, P. Should inspection of the laryngopharyngeal area be part of routine upper gastrointestinal endoscopy? A prospective study/ P Katsinelos, J Kountouras, G Chatzimavroudis, C Zavos, A Beltsis, G

Paroutoglou, N Kamarianis, A Pournaras, I Pilpilidis// Dig Liver Dis.-2009.Apr.-№.41(4).-P.283-8. doi: 10.1016/j.dld.2008.06.015.

128. Kelley, RT. Evaluation of stroboscopic signs/ RT Kelley, RH Colton, J Casper, A Paseman, D Brewer // J.Voice.-2011.Jul.-№25(4).-P.490-5.
129. Kobayashi, R. Role of lifestyle modifications for patients with laryngeal granuloma caused by gastro-esophageal reflux: comparison between conservative treatment and the surgical approach/ R Kobayashi, K Tsunoda, R Ueha, Y Fujimaki, T Nito, T Yamasoba// Acta Otolaryngol.-2017.Mar.-№.137(3).-P.306-309. doi: 10.1080/00016489.2016.1244858.
130. Kostev, K. Association of laryngeal cancer with vocal cord leukoplakia and associated risk factors in 1,184 patients diagnosed in otorhinolaryngology practices in Germany/ Karel Kostev, Louis E.C. Jacob, Matthias Kalder, Andreas M Sesterhenn, Ulrich Seidel David// Mol Clin Oncol.-2018.May.-№.8(5).-P.689–693.
131. Kowalik, K. The role of pepsin in the laryngopharyngeal reflux/ K Kowalik, A Krzeski// Otolaryngol Pol.-2017.Dec.30.-№.71(6).-P.7-13. doi: 10.5604/01.3001.0010.7194.
132. Kravos, A. The role of allergy in the etiology of Reinke's edema on vocal folds/ A Kravos, A Zupevc, B Cizmarevic, I Hocevar-Boltezar// Wien Klin Wochenschr.-2010.May.-№.122.-№2.-P.44-8.
133. Kyung, Tae. The Role of Laryngopharyngeal Reflux as a Risk Factor in Laryngeal Cancer: A Preliminary Report/ Tae Kyung, Joon Jin Bong, Bae Ji Yong, Hyeok Jeong Jin, Hyun Cho Seok, Hwan Lee Seung// Clin Exp Otorhinolaryngol.-2011.Jun.-№4(2).-P.101–104.

134. Kuo, Chin-Lung. Laryngopharyngeal Reflux: An Update./ Chin-Lung Kuo // Archives of Otorhinolaryngology-Head & Neck Surgery.- 2019.- P.3(1).-P.1.

135. Kuo, CL. Acid reflux and head and neck cancer risk: A nationwide registry over 13 years./ CL Kuo, YT Chen, AS Shiao, CF Lien, SJ Wang// Auris Nasus Larynx.-2015.Oct.-№42(5).-P.401-5. doi: 10.1016/j.anl.2015.03.008.

136. Langevin, Scott M. Gastric reflux is an independent risk factor for laryngopharyngeal carcinoma/ Scott M Langevin, Dominique S Michaud, Carmen J Marsit, Heather H Nelson, Ariel E Birnbaum, Melissa Eliot, Brock C Christensen, Michael D. McClean, Karl T Kelsey// Cancer Epidemiol Biomarkers Prev.-2013.Jun.-№22(6).-P.1061–1068.

137. Lei, Zhang. Health-related quality of life in gastroesophageal reflux patients with noncardiac chest pain: Emphasis on the role of psychological distress/ Zhang Lei, Lei Tu, Jie Chen, Jun Song, Tao Bai, Xue-Lian Xiang, Rui-Yun Wang, Xiao-Hua Hou//World J Gastroenterol.-2017.Jan.7.-№. 23(1).-P.127–134.

138. Lechien, JR. Evaluation and Management of Laryngopharyngeal Reflux Disease: State of the Art Review/ JR Lechien, LM Akst, AL Hamdan, A Schindler, PD Karkos, MR Barillari, C Calvo-Henriquez, L Crevier-Buchman, C Finck, YG Eun, S Saussez, MF Vaezi// Otolaryngol Head Neck Surg.-2019.May.-№160(5).-P.762-782. doi: 10.1177/0194599819827488.

139. Lechien, JR. Awareness of European Otolaryngologists and General Practitioners Toward Laryngopharyngeal Reflux/ JR Lechien, F Mouawad, G Mortuaire, M Remacle, F Bobin, K Huet, A Nacci, MR Barillari, L Crevier-Buchman, S Hans, C Finck, LM Akst, PD Karkos// Ann

Otol Rhinol Laryngol.-2019.Nov.№128(11).-P.1030-1040. doi: 10.1177/0003489419858090.

140. Lechien, JR. Laryngopharyngeal Reflux and Voice Disorders: A Multifactorial Model of Etiology and Pathophysiology/ JR Lechien, S Saussez, B Harmegnies, C Finck, JA Burns// Journal of Voice.-2017. Nov.№31(6).-P.733-752. doi: 10.1016/j.jvoice.2017.03.015.
141. Lechien, JR. Gastroesophageal reflux in laryngopharyngeal reflux patients: Clinical features and therapeutic response/ JR Lechien, Bobin F, V Muls, P Eisendrath, M Horoi, MP Thill, D Dequanter, JP Durdurez, A Rodriguez, S Saussez// Laryngoscope.-2020.Aug.№130(8).-P.E479-E489. doi: 10.1002/lary.28482.
142. Lee, JK. Proton Pump Inhibitor Use and Risk of Gastric, Colorectal, Liver, and Pancreatic Cancers in a Community-Based Population/ JK Lee, SA Merchant, JL Schneider, CD Jensen, BH Fireman, CP Quesenberry, DA Corley// Am J Gastroenterol.-2020.May.-№115(5).-P.706-715. doi: 10.14309/ajg.0000000000000591.
143. Lee, DH. Predictive factors of recurrence and malignant transformation in vocal cord leukoplakia/ DH Lee, TM Yoon, JK Lee, SC Lim// Eur Arch Otorhinolaryngol.-2015.Jul.-№272(7).-P.1719-24. doi: 10.1007/s00405-015-3587-8.
144. Li, X. Role of laryngopharyngeal reflux on the pathogenesis of vocal cord leukoplakia and early glottic cancer/ X Li, Z Huang, T Wu, L Wang, J Wu// Zhonghua Er Bi Yan Hou Tou Jing Wai Ke Za Zhi.-2014.May.-№49(5).-P.362-7.
145. Lou, ZC. Leukoplakia or LPR: The Misdiagnosis of Laryngeal Tuberculosis/ ZC Lou, X Li// -2021.Sep.-№100.-5suppl.-P549S-553S. doi: 10.1177/0145561319891264.

146. Makoto, Ogawa. The results of Kaplan-Meier and multivariate analyses of etiological factors related to the outcome of combined pharmacological therapy against laryngeal granuloma/ Ogawa Makoto, Kiyohito Hosokawa, Toshihiko Iwahashi, Hidenori Inohara// Acta Otolaryngol.-2016.Nov. 22.-№136(11).-P.1141-1146.

147. Mandell, BF. Fighting the reflux reflex/ BF Mandell// Cleve Clin J Med.-2017.Jun.-№84(6).-P.419. doi: 10.3949/ccjm.84b.06017.

148. Martins, Regina Helena Garcia. Vocal Polyps: Clinical, Morphological, and Immunohistochemical Aspects/ Regina Helena Garcia Martins, Julio Defaveri, Maria Aparecida Custódio Domingues, Silva Rafael de Albuquerque// Journal of voice.-2011.V.25.-№1.-P.98–106.

149. Martins, Regina Helena Garcia. Vocal Cysts: Clinical, Endoscopic, and Surgical Aspects/ Regina Helena Garcia Martins, Marcela Ferreira Santana, Elaine Lara Mendes Tavares// Journal of Voice.- 2011.-V.25.-Issue 1.-P.107-110.

150. Martins, Regina Helena Garcia. Treatment of Laryngeal Granulomas/ RHG Martins, NH Dias, CSP Soares, ACJ Gramuglia//Int Arch Otorhinolaryngol.-2019 Jul.-№23(3).-P.e322-e324. doi: 10.1055/s-0039-1688456.

151. Meng, X. Videolaryngoscope-assisted coblation of epiglottic cysts/ X Meng, Q Wen, J Gu, Y Wang// Eur Arch Otorhinolaryngol.-2020.Apr.-№277(4).-P.1129-1132. doi: 10.1007/s00405-020-05804-3.

152. Mozzanica, F. Vocal Tract Discomfort and Dysphonia in Patients Undergoing Empiric Therapeutic Trial with Proton Pump Inhibitor for Suspected Laryngopharyngeal Reflux/ F Mozzanica, C Robotti, JR Lechien, N Pizzorni, F Pirola, A Mengucci, A Dell'Era, F Ottaviani, A.Schindler// Journal Of Voice.-2020.march.- V.34.-№ 2.-P. 280-288.

153. Mosli, Mahmoud**.** Prevalence and clinical predictors of LPR among patients diagnosed with GERD according to the reflux symptom index questionnaire/ Mahmoud Mosli, Bashaer Alkhathlan, Abdulmalik Abumohssin, Merdad Mazin, Ameen Alherabi, Osama Marglani, Hani Jawa, Talal Alkhatib, Hani Z Marzouki // Saudi J Gastroenterol.-2018. Jul-Aug.-№24(4).-P.236–241.

154. Naik, RD. Extra-esophageal manifestations of GERD: who responds to GERD therapy?/ RD Naik, MF Vaezi// Curr Gastroenterol Rep.-2013.Apr.-№15(4).-P.318.

155. Ness-Jensen, E. Tobacco smoking, alcohol consumption and gastro-oesophageal reflux disease/ E. Ness-Jensen, J. Lagergren// Best Pract Res Clin Gastroenterol.-2017.Oct.-№31(5).-P.501-508. doi: 10.1016/j.bpg.2017.09.004.

156. Niimi, A. Cough associated with gastro-oesophageal reflux disease (GORD): Japanese experience/ A. Niimi// Pulm Pharmacol Ther.-2017. Dec.-№47.-P.59-65. doi: 10.1016/j.pupt.2017.05.006.

157. Nilsson, M. No association between gastroesophageal reflux and cancers of the larynx and pharynx/ M Nilsson, WH Chow, M Lindblad, W Ye // Cancer Epidemiol Biomarkers Prev.-2005.May.-№14(5).-P.1194-7.

158. Niu, YY. Clinical analyses of 263 patients with laryngeal leukoplakia/ YY Niu, J Wang, H Huo, XF Jin, WY Li, ZQ Gao// Zhonghua Er Bi Yan Hou Tou Jing Wai Ke Za Zhi.-2018.Aug.7.-№53(8).-P.575-580. doi: 10.3760/cma.j.issn.1673-0860.2018.08.004.

159. Obid, R. The Treatment of Laryngeal Cancer/ R Obid, M Redlich, C Tomeh// Oral Maxillofac Surg Clin North Am.-2019.Feb.-№31(1).-P.1-11. doi: 10.1016/j.coms.2018.09.001.

160. Oh, JH. Gastroesophageal reflux disease: recent advances and its association with sleep/ JH Oh// Ann N Y Acad Sci.-2016. Sep.-№1380(1).-P.195-203. doi: 10.1111/nyas.13143.

161. Parsel, Sean M. Gastroesophageal and Laryngopharyngeal Reflux Associated With Laryngeal Malignancy: A Systematic Review and Meta-analysis/ Sean M Parsel, Eric L Wu, Charles A Riley, Edward D McCoul// Clinical Gastroenterology and Hepatology.-2019.06.24.-№17(7).-P.1253-1264.e5.

162. Patel, D. Normal esophageal physiology and laryngopharyngeal reflux/ D Patel, MF Vaezi//Otolaryngol Clin North Am.-2013.Dec.-№46(6).-P.1023-41.

163. Patel, D. Laryngopharyngeal Reflux and Functional Laryngeal Disorder: Perspective and Common Practice of the General Gastroenterologist/ D Patel, M Blanco, MF Vaezi//Gastroenterol Hepatol.-2018.Sep.-№14(9).-P. 512–520.

164. Patel, DA. Oropharyngeal reflux monitoring and atypical gastroesophageal reflux disease/ DA Patel, AH Harb, MF Vaezi// Curr Gastroenterol Rep.-2016.Mar.-№18(3).-P.12.

165. Paul, BC. Diagnostic accuracy of history, laryngoscopy, and stroboscopy/ BC Paul, S Chen, S Sridharan, Y Fang, MR Amin, RC Branski // Laryngoscope.-2013.Jan.-№123(1).-P.215-9.

166. Pendleton, H. Posterior laryngitis: a study of persisting symptoms and health-related quality of life/ H. Pendleton, M. Ahlner-Elmqvist, M. Jannert, B. Ohlsson// Eur Arch Otorhinolaryngol.-2013.Jan.-№270(1).-P.187-95. doi: 10.1007/s00405-012-2116-2.

167. Printza, A. Stroboscopy for benign laryngeal pathology in evidence based health care/ A. Printza, S. Triaridis, C. Themelis, J. Constantinidis// Hippokratia.-2012.Oct-Dec.-№16(4).-P.324–328.

168. Qumseya, B. Prevalence of Barrett's esophagus in obese patients undergoing pre-bariatric surgery evaluation: a systematic review and meta-analysis/ B Qumseya, S Gendy, A Wallace, D Yang, D Estores, A Ayzengart, PV Draganov// Endoscopy.-2020.Jul.-№52(7).-P.537-547. doi: 10.1055/a-1145-3500.

169. Reiter, R. Laryngopharyngeal Reflux/ R Reiter, A Heyduck, T Seufferlein, T Hoffmann, A Pickhard// Laryngorhinootologie.-2018. Apr.-№97(4).-P.238-245. doi: 10.1055/s-0044-100794.

170. Riley, Charles A. Association of Gastroesophageal Reflux With Malignancy of the Upper Aerodigestive Tract in Elderly Patients/ Charles A Riley, Eric L Wu, Mei-Chin Hsieh, Michael J. Marino, Xiao-Cheng Wu, Edward D. McCoul // JAMA Otolaryngol Head Neck Surg.-2018.-№144(2).-P.140-148.

171. Romak, JJ. Bilateral vallecular cysts as a cause of Dysphagia: case report and literature review/ JJ Romak, SM Olsen, CA Koch, DC Ekbom // Int J Otolaryngol.-2010;2010:697583. doi: 10.1155/2010/697583.

172. Rzepakowska, A. Morphology, Vibratory Function, and Vascular Pattern for Predicting Malignancy in Vocal Fold Leukoplakia/ A Rzepakowska, M Sobol, E Sielska-Badurek, K Niemczyk, E Osuch-Wójcikiewicz // J Voice.-2020.Sep.-№.34(5).-P.812.e9-812.e15 doi: 10.1016/j.jvoice.2019.04.001.

173. Ruiz, Ryan. The Effect of Antireflux Therapy on Phonomicrosurgical Outcomes: A Preliminary Retrospective Study 2014/Ryan Ruiz, Stratos Achlatis, Shaum Sridharan, Binhuan Wang, Yixin Fang, Ryan C. Branski, Milan R. Amin // Journal Of Voice.-2014.-V.28.-№.2.-P.214-244.

174. Rutt, AL. Clinicopathologic Aspects of Vocal Fold Leukoplakia in Smokers and Nonsmokers/ AL Rutt, C Wang, Z Li// J Voice.-2021.Sep.-№35(5).-P.779-784. doi: 10.1016/j.jvoice.2020.02.003.

175. Sandhu, DS. Current Trends in the Management of Gastroesophageal Reflux Disease/ DS Sandhu, R Fass// Gut and Liver.-2018.-№12(1).-P.7-16.

176. Sataloff, Robert T. Reflux Laryngitis and Related Disorders/ Robert T Sataloff, Philip O Katz, Mary J Hawkshaw, Dahlia M Sataloff// Plural Publishing.San Diego. 4 ed. 2013.

177. Sataloff, J.B. Ventricular cyst of the larynx/ J.B. Sataloff, R.A. Defatta, M.J. Hawkshaw, R.T. Sataloff //Ear Nose Throat J.-2012.-№91 (3).-P. E38 doi: 10.1177/014556131209100321.

178. Sereg-Bahar, M. Pepsin and bile acids in saliva in patients with laryngopharyngeal reflux - a prospective comparative study/ M Sereg-Bahar, A Jerin, R Jansa, B Stabuc, I Hocevar-Boltezar // Clin Otolaryngol.-2015. Jun.-№40(3).-P.234-9. doi: 10.1111/coa.12358.

179. Sharma, Dinesh Kumar. Clinico-Pathological Study of 50 Cases of Tumours of Larynx/ Dinesh Kumar Sharma, Singh Sohal Barjinder, M. S. Bal, Aggarwal Sangeeta // Indian J Otolaryngol Head Neck Surg.-2013. Jul.-№ 65(Suppl.1).-P.29–35.

180. Shieh, Yiwey. Population-based screening for cancer: hope and hype/ Yiwey Shieh, Martin Eklund, George F Sawaya, William C Black, Barnett S Kramer, Laura J Esserman // Nat Rev Clin Oncol.-2016.Sep.-№ 13(9).-P. 550–565.

181. Shilpa, C. Laryngopharyngeal Reflux and GERD: Correlation Between Reflux Symptom Index and Reflux Finding Score/ C Shilpa, S Sandeep, S Chandresh, A Grampurohit, TS Shetty // Indian J Otolaryngol Head Neck Surg.-2019Oct.-№71(Suppl.1).-P.684-688. doi: 10.1007/s12070-018-1480-7.

182. Silva, CE. Reflux Laryngitis: Correlation between the Symptoms Findings and Indirect Laryngoscopy/ CE Silva, BT Niedermeier, F Portinho//Int Arch Otorhinolaryngol.-2015Jul.-№19(3).-P.234-7. doi: 10.1055/s-0034-1399794.

183. Spantideas, Nikolaos. Proton Pump Inhibitors for the Treatment of Laryngopharyngeal Reflux. A Systematic Review/ Nikolaos Spantideas, Eirini Drosou, Anastasia Bougea, AlAbdulwahed Reem// J Voice.-2020 Nov.-№34(6).-P.918-929. doi: 10.1016/j.jvoice.2019.05.005.

184. Spina, Lucas. Bilateral vallecular cysts/ Lucas Spina, Vinícius Zanin Martins, Julio Defaveri, Regina Helena Garcia Martins //Brazilian Journal of Otorhinolaryngology.-2020Dec.-№.86.Suppl.1.-P.6-7. DOI: 10.1016/j.bjorl.2016.10.003

185. Stein, DJ. Incidence of chronic laryngitis/ DJ Stein, JP Noordzij// Ann Otol Rhinol Laryngol.-2013 Dec.-№122(12).-P.771-4.

186. Tan, JJ. The expression and significance of pepsin in laryngeal carcinoma/ JJ Tan, L Wang, ZF Huang, YF Li, WD Tian, X Liu, FF Zeng, XP Li // Zhonghua Er Bi Yan Hou Tou Jing Wai Ke Za Zhi.-2016Aug7.-№ 51(8).-P.593-9. doi: 10.3760/cma.j.issn.1673-0860.2016.08.007.

187. Tamura, T. Omeprazole- and Esomeprazole-associated Hypomagnesaemia: Data Mining of the Public Version of the FDA Adverse Event Reporting System/ T. Tamura et al. // Int. J. Med. Sci.- 2012.-№9 (5).-P.322–326.

188. Tarafder, Kamrul Hassan. Video Laryngostroboscopy/ Hassan Tarafder Kamrul, M Alamgir Chowdhury, Ahmed Tariq // Bangladesh J Otorhinolaryngol.-2012.-№18(2).-P.171-178.

189. Uchechukwu, C. Megwalu. A systematic review of proton-pump inhibitor therapy for laryngopharyngeal reflux/ C. Megwalu Uchechukwu// ENT journal.-2013August 21.

190. Van Houtte, E. The prevalence of laryngeal pathology in a treatment-seeking population with dysphonia/ E Van Houtte, K Van Lierde, E D'Haeseleer, S Claeys // Laryngoscope.-2010Feb.-№.120(2).-P.306-12.

191. Vourexakis, Z. Epiglottic cysts in clinical practice/ Z Vourexakis // Clev Clin J Med.-2016.-№83(2).-P.338–339.

192. Wang, JS. Observational study on patients with laryngeal cancer and/or vocal leukoplakia concurrent with laryngopharyngeal reflux/ JS Wang, MK Wu, JR Li// Zhonghua Er Bi Yan Hou Tou Jing Wai Ke Za Zhi.-2018Aug7.-№53(8).-P.587-591. doi: 10.3760/cma.j.issn.1673-0860.2018.08.006.

193. Wang, YJ. Salivary Pepsin as an Intrinsic Marker for Diagnosis of Sub-types of Gastroesophageal Reflux Disease and Gastroesophageal Reflux Disease-related Disorders/ YJ Wang, XQ Lang, D Wu, YQ He, CH Lan, X Xiao, B Wang, DW Zou, JM Wu, YB Zhao, PW Dettmar, DF Chen, M Yang// J Neurogastroenterol Motil.-2020Jan30.-№26(1).-P.74-84. doi: 10.5056/jnm19032.

194. Wang, WL. Analyses of pathogenic factors and clinicopathological characteristics of vocal leukoplakia/ WL Wang, LH Zhang, J Cao, CF Li, YG Wang, YX Zhao // Zhonghua Er Bi Yan Hou Tou Jing Wai Ke Za Zhi.-2018Aug7.-№53(8).-P.581-586. doi: 10.3760/cma.j.issn.1673-0860.2018.08.005.

195. Weber, Brittany. Efficacy of Anti-Reflux Surgery on Refractory Laryngopharyngeal Reflux Disease in Professional Voice Users: A Pilot Study/ Brittany Weber, Joel E Portnoy, Andres Castellanos, Mary J Hawkshaw, Deborah Lurie, Philip O Katz, Robert T Sataloff//Journal Of Voice.-July 2014.-Volume 28.-Issue 4.-P.492–500.

196. Wei, C. A meta-analysis for the role of proton pump inhibitor therapy in patients with laryngopharyngeal reflux/ C Wei// Eur Arch Otorhinolaryngol.-2016.-Nov.-№273(11).-P.3795-3801.

197. Witt, Daniel R. Detection of chronic laryngitis due to laryngopharyngeal reflux using color and texture analysis of laryngoscopic images/ Daniel R Witt, Huijun Chen, Jason D Mielens, Kieran E. McAvoy, B.S. Fan Zhang, Matthew R. Hoffman, Jack J. Jiang// J Voice.-2014 Jan.-№ 28(1).-P.98–105.

198. Young, VN. Saccular cysts: a current review of characteristics and management/ VN Young, LJ Smith//Laryngoscope.-2012.-№122.-P.595-599.

199. Yu, HX. Esophageal hiatal hernia: risk, diagnosis and management/ HX Yu, CS Han, JR Xue, ZF Han, H Xin// Expert Rev Gastroenterol Hepatol.-2018 Apr.-№12(4).-P.319-329. doi: 10.1080/ 17474124.2018. 1441711.

200. Zhao, Y. Research on the association of the laryngeal carcinoma and laryngopharyngeal reflux/ Y Zhao, L Zhang, C Zhang, Y Wang, T Diao, X Li, Y Lin//Zhonghua Er Bi Yan Hou Tou Jing Wai Ke Za Zhi.-2014 May.-№49(5).-P.356-61.

201. Zainuddin, N. Glottic cancer in a non-smoking patient with laryngopharyngeal reflux/ N. Zainuddin, NK. Mohd Kornain//Malays Fam Physician.-2016.-№11(2 & 3).-P.35–37.

202. Zhang, D. Gastroesophageal reflux and carcinoma of larynx or pharynx: a meta-analysis/ D. Zhang, J. Zhou, B. Chen, L. Zhou, L. Tao// Acta Otolaryngol. -2014.-Oct.-№134(10).-P.982-9.

Приложение 1.

Рефлюкс-ассоциированная патология гортани.

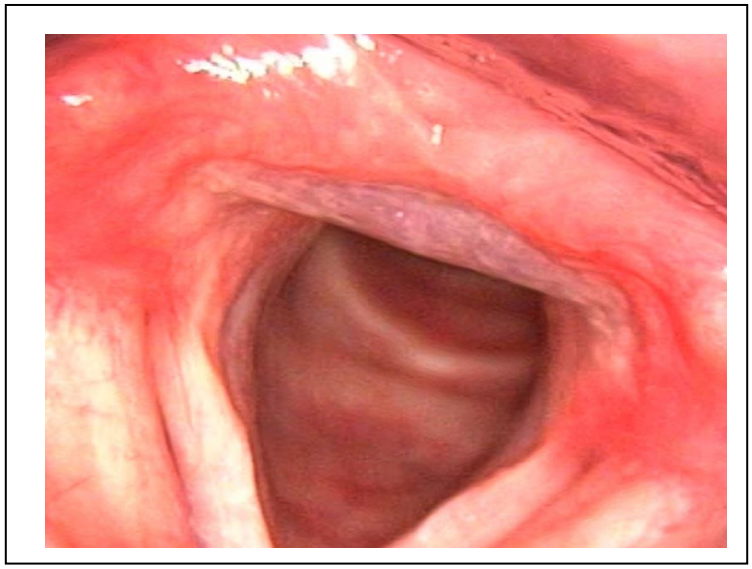

Пахидермия межчерпаловидной области 1 типа



Пахидермия межчерпаловидной области 1 типа

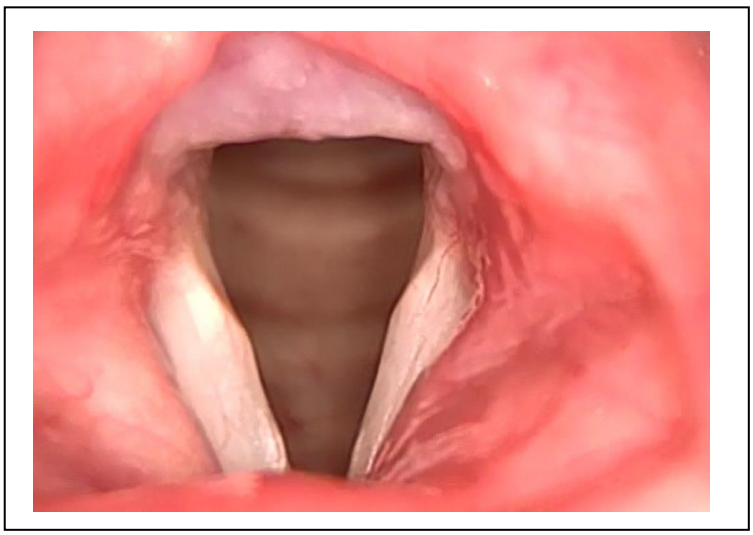

Пахидермия межчерпаловидной области 2 типа

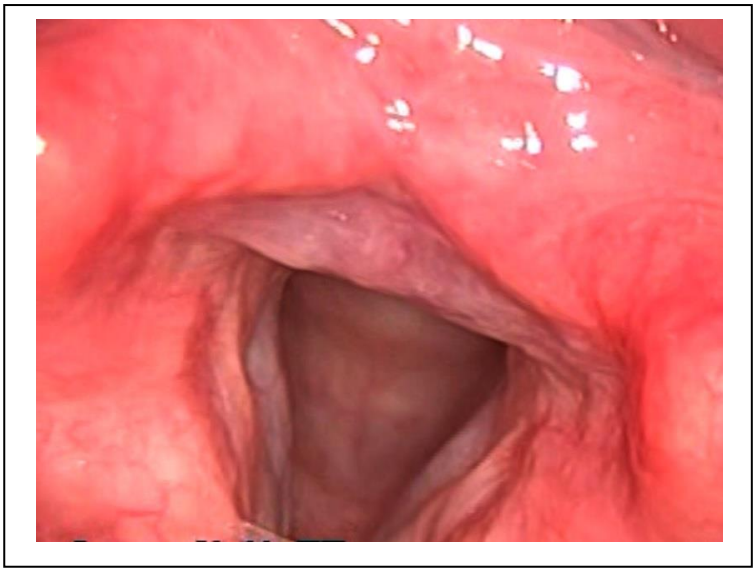

Пахидермия межчерпаловидной области 2 типа

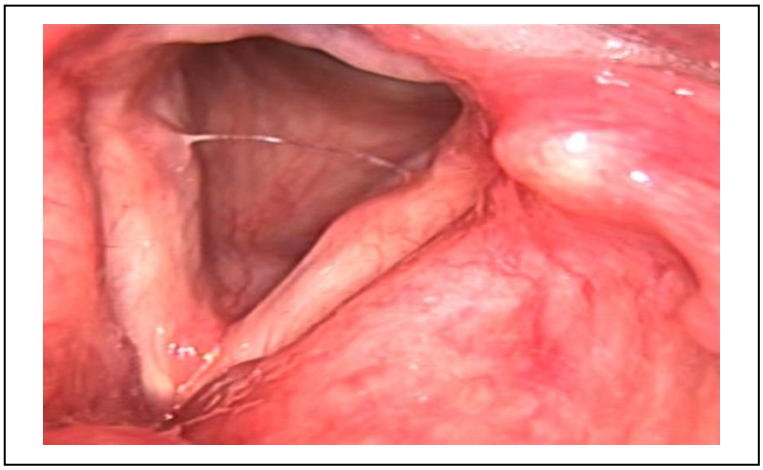

Пахидермия межчерпаловидной области 3 типа



Пахидермия межчерпаловидной области 3 типа



Пахидермия межчерпаловидной области 3 типа



Пахидермия межчерпаловидной области 3 типа, обострение хронического гиперпластического ларингита



Пахидермия межчерпаловидной области 3 типа

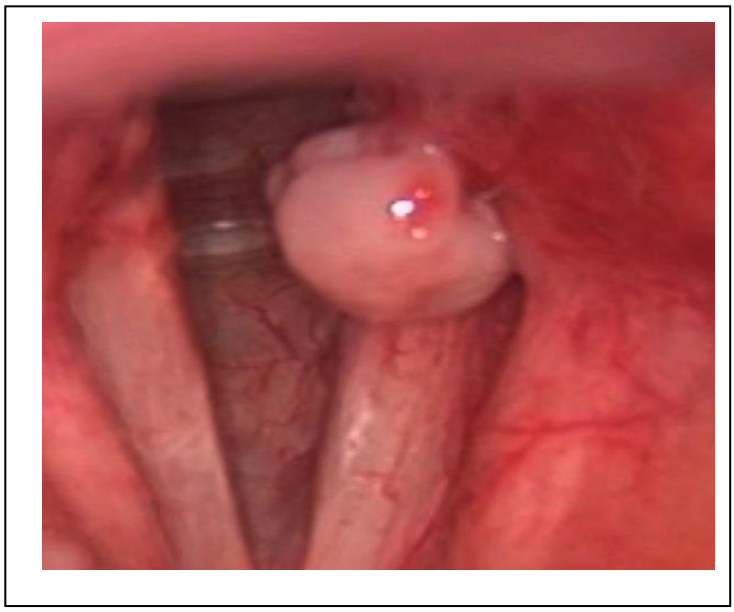

Гранулема гортани слева

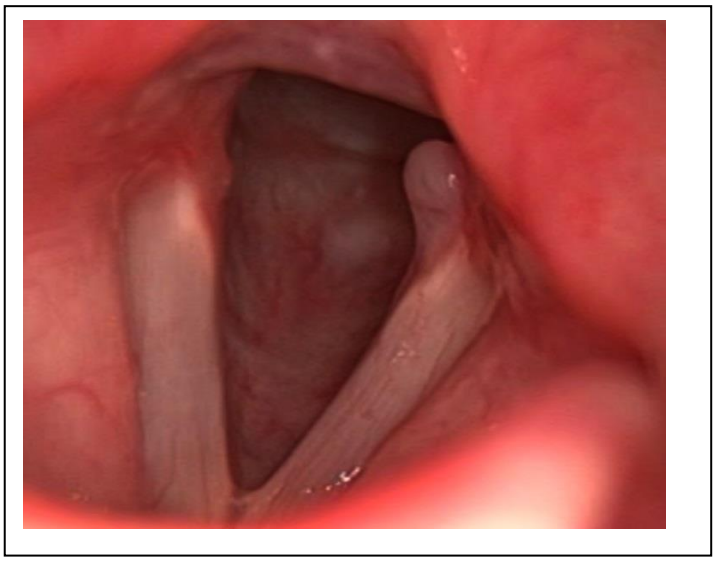

Гранулема гортани слева и пахидермия межчерпаловидной области

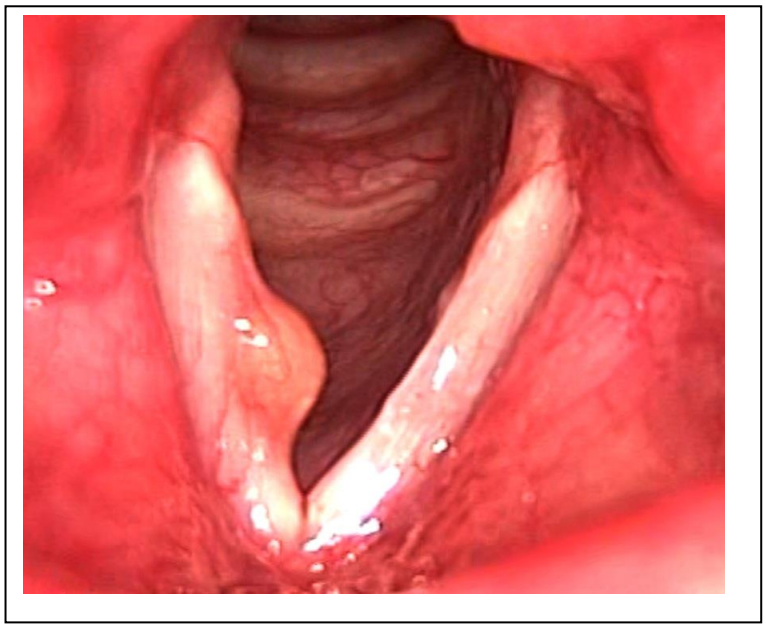

Киста правой голосовой складки



Киста левой голосовой складки

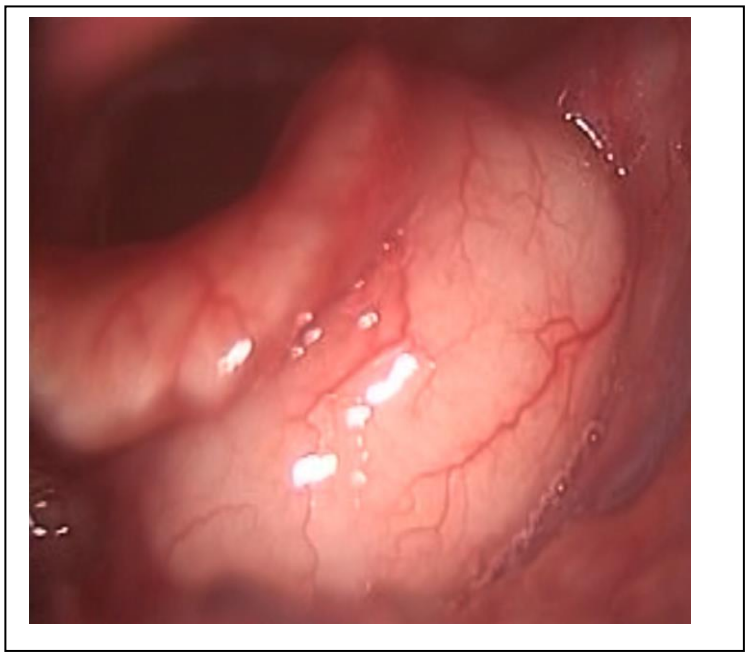

Крупная киста гортани

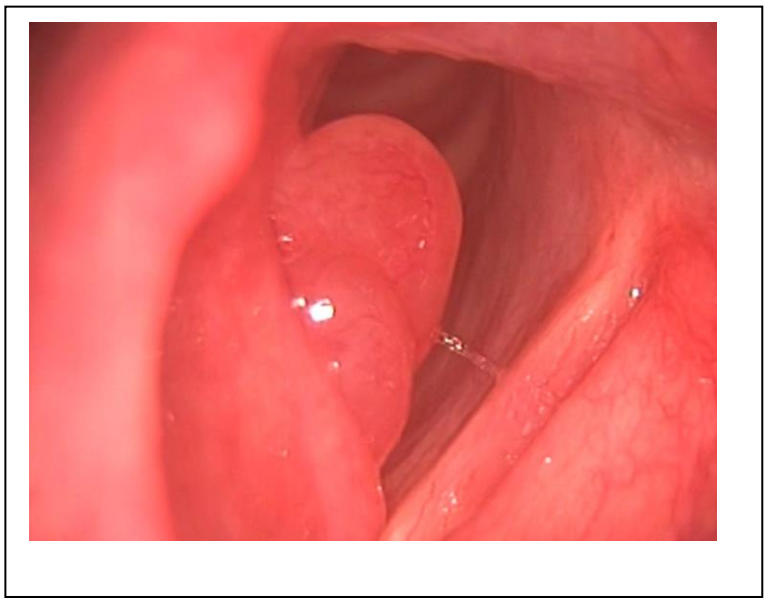

Кисты гортани справа

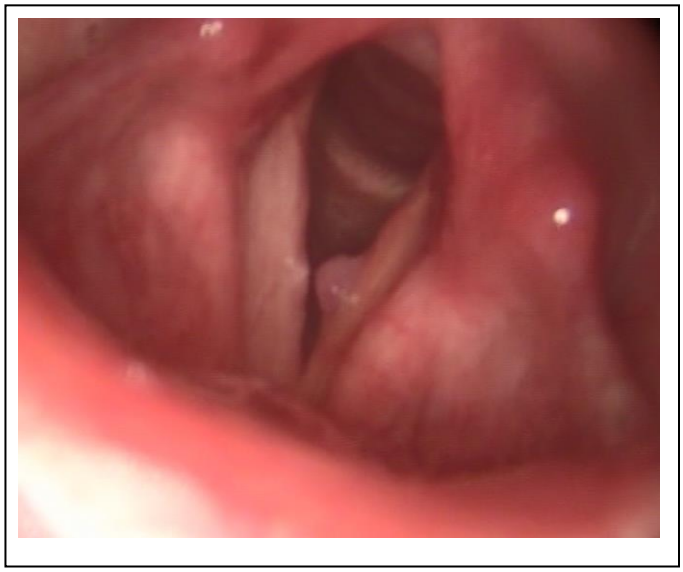

Полип левой голосовой складки и пахидермия межчерпаловидной области



Пахидермия межчерпаловидной области 2 типа, полип слева



Полип правой голосовой складки, пахидермия межчерпаловидной области

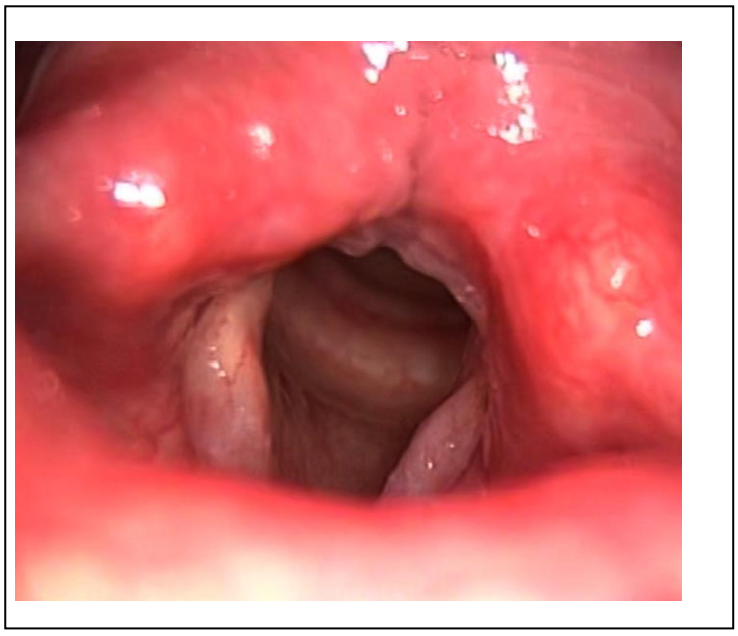

Хронический гиперпластический ларингит

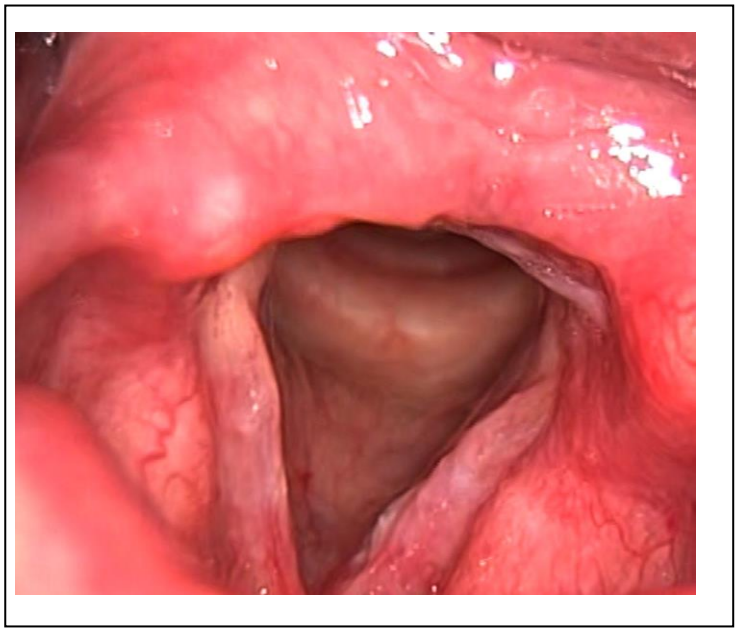

Хронический гиперпластический ларингит

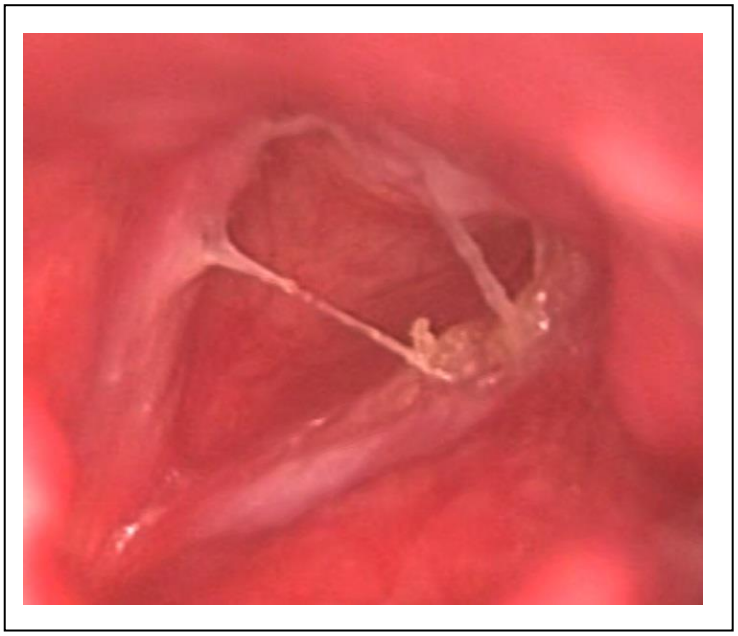

Хронический гиперпластический ларингит, обострение

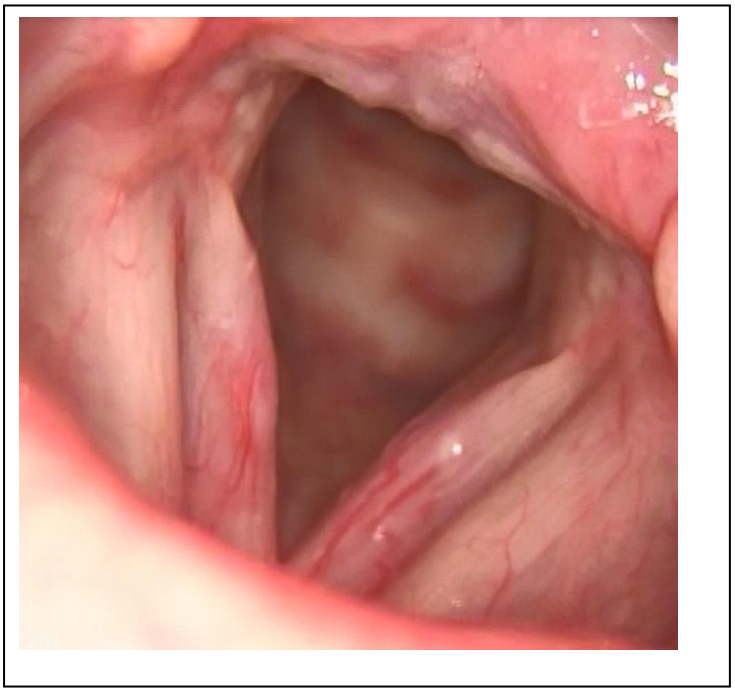

Хронический гиперпластический ларингит

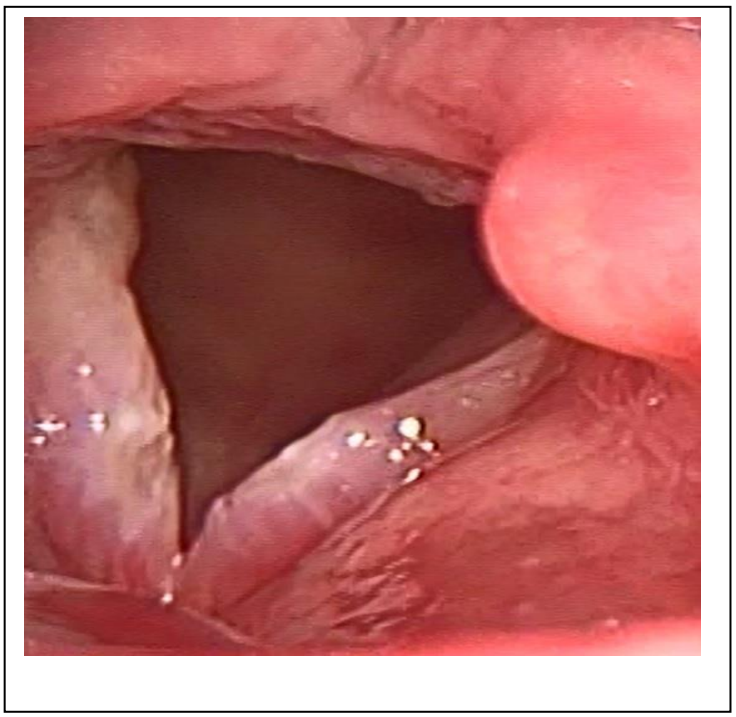

Хронический гиперпластический ларингит

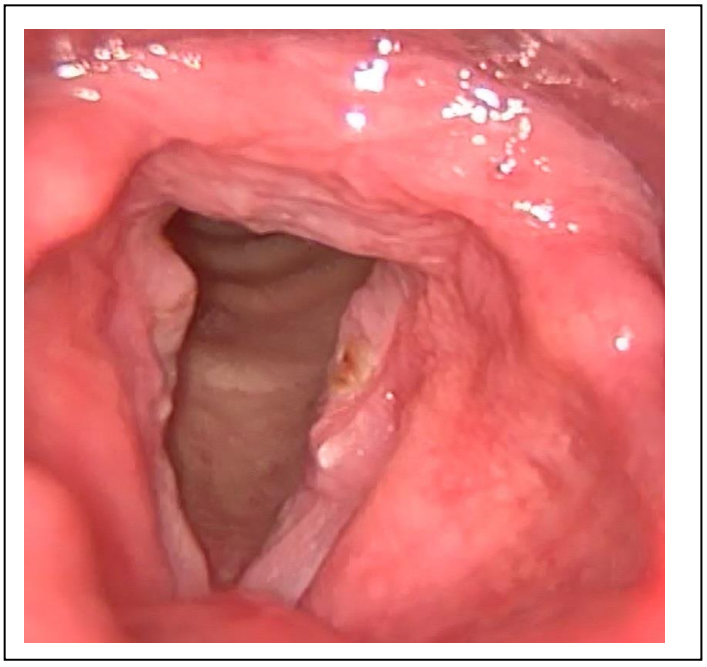

Хронический гиперпластический ларингит