Государственное бюджетное учреждение здравоохранения города Москвы
«Научно-исследовательский клинический институт оториноларингологии имени Л. И. Свержевского» Департамента здравоохранения города Москвы

На правах рукописи

Голубева Леокадия Игоревна

ВЛИЯНИЕ ПАТОЛОГИИ ПАРОДОНТА НА ТАКТИКУ ЛЕЧЕНИЯ ХРОНИЧЕСКОГО ТОНЗИЛЛИТА

Диссертация на соискание ученой степени

кандидата медицинских наук

Специальность: 3.1.3 - Оториноларингология.

Научный руководитель:

Член-корреспондент РАН, Заслуженный деятель науки РФ,

профессор, доктор медицинских наук **А. И. Крюков**

Москва, 2023

ОГЛАВЛЕНИЕ

Список сокращений ……..4
Введение ……..5
Глава 1. Литературный обзор ……..…….....13
1.1 Современные представления о клинико-морфологической картине хронического тонзиллита, его этиологии, эпидемиологии, диагностике и методах лечения ……....13
1.1.1 Особенности анатомического и гистологического строения нёбных миндалин ……..….....13
1.1.2 Микробный пейзаж нёбных миндалин в норме и при хроническом тонзиллите ..…….…….16
1.1.3 Эпидемиология и особенности клинической картины хронического тонзиллита ..……..…….....20
1.1.4 Гистологические и иммуногистохимические изменения в нёбных миндалинах при хроническом тонзиллите ..……....23
1.1.5 Современные методы диагностики и лечения хронического тонзиллита ……29
1.2 Пародонт как второй локус очаговой инфекции, его патогенетическая связь с хроническим тонзиллитом ….……..…….…...….33
1.2.1 Пародонтит: этиология, клиника, диагностика, лечение .……33
1.2.2 Патогенетическая связь пародонтита с соматическими заболеваниями и заболеваниями ЛОР-органов, в частности с хроническим тонзиллитом ……36
1.3 Резюме ……..40
Глава 2. Материалы и методы исследования …….....….….....42
2.1 Общая характеристика пациентов, включённых в исследование ……..42
2.2 Формирование групп пациентов и их характеристика ……..….43
2.3 Морфологическое и иммуногистохимическое исследование ……....51
2.4 Трансмиссионная электронная микроскопия ……..…..……55
2.5 Методы статистической обработки результатов исследования ……..….58

Глава 3. Клинико-диагностические аспекты хронического тонзиллита у пациентов с патологией пародонта: результаты собственных исследований ……..…....59
3.1. Возрастно-половая характеристика обследованных пациентов ……....59
3.2. Анализ данных обследования зубочелюстной системы пациентов с хроническим тонзиллитом ……..……60
3.3. Характер микробного пейзажа нёбных миндалин и пародонтальных карманов пациентов, включённых в исследование ……...65
3.4. Анализ клинико-лабораторных данных пациентов с хроническим тонзиллитом, включённых в исследование ……...…71
3.5 Оптимизация диагностики хронического тонзиллита с учётом выявления воспалительных процессов в пародонте ……..…79
Глава 4. Оценка эффективности консервативного лечения хронического тонзиллита с помощью иммуногистохимического исследования и трансмиссионной электронной микроскопии …….....83
4.1. Результаты иммуногистохимического исследования нёбных миндалин пациентов, включённых в исследование …….……..……..84
4.2. Результаты трансмиссионной электронной микроскопии нёбных миндалин пациентов, включённых в исследование …….……..96
Заключение ……....103
Выводы ……...114
Практические рекомендации ……....116
Список литературы …….……117
Приложение ……...141

СПИСОК СОКРАЩЕНИЙ

ХТ - хронический тонзиллит

ТАФ - токсико-аллергическая форма

НМ - нёбные миндалины

ТЭ - тонзиллэктомия

АСЛО - антистрептолизин-О

РФ - ревматоидный фактор

СРБ - С-реактивный белок

БГСА – β-гемолитический стрептококк группы А

ВАШ - визуально-аналоговая шкала

ОПТГ - ортопантомография

ИГХ - иммуногистохимический

ТЭМ – трансмиссионная электронная микроскопия

ВВЕДЕНИЕ

Актуальность темы исследования

Хроническое воспаление нёбных миндалин (НМ) на протяжении длительного периода времени остаётся одной из наиболее частых причин обращения пациентов за помощью к врачам-оториноларингологам в амбулаторно-поликлинические и стационарные учреждения. Актуальность проблемы хронического тонзиллита (ХТ) обусловлена его ведущими позициями среди патологии ЛОР-органов и высокой распространённостью данного заболевания, затрагивающей до 10-15% взрослого населения [59; 99; 183]. Интерес к данной патологии возникает не только у врачей-оториноларингологов, непосредственно занимающихся лечением этого заболевания, но и у врачей иных специальностей, поскольку ХТ может приводить к развитию сопряженных заболеваний, влияя на патологию других органов и систем. Затрагивает данное заболевание в основном лиц трудоспособного возраста, являясь социально значимой патологией, может приводить к развитию осложнений и даже инвалидизации пациентов [62].

ХТ является заболеванием инфекционно-аллергического характера, при котором в области НМ формируется локальный очаг хронической инфекции [88]. В своих работах Б.М. Сагалович писал: «очаг хронической инфекции становится источником постоянного поступления из него инфекционных и токсико-метаболических продуктов в региональную и общую циркуляцию, что в итоге превращает местный процесс – воспаление в общую реакцию – болезнь» [96]. По мере прогрессирования заболевания воспаление из ткани НМ распространяется за их пределы, микроорганизмы и продукты их жизнедеятельности проникают из лакун миндалин в расположенную глубже лимфоидную ткань, откуда с током крови и лимфы попадают в другие органы, приводя к развитию сопряженной патологии [1]. Однако оказывать системное негативное влияние на различные органы и ткани может не только очаг хронической инфекции в НМ. В современной медицинской литературе описаны случаи прогрессирующего течения различной соматической

патологии на фоне других локусов очаговой инфекции, одними из которых являются пародонтальные карманы, образующиеся при воспалительно-деструктивных процессах в пародонте [40; 52; 107].

Влияние заболеваний пародонта на течение ХТ возможно из-за снижения при пародонтите иммунологической резистентности пограничных слизистых оболочек, прежде всего слизистой оболочки ротоглотки, что приводит к угнетению местного иммунитета и может влиять на состояние микробиоценоза и в ткани НМ, создавая тем самым благоприятные условия для размножения в них патогенных микроорганизмов [118]. Помимо анатомо-топографической близости НМ и пародонта и схожести факторов патогенеза заболеваний за счет иммунологических изменений, существует также возможность попадания непосредственно в НМ пародотопатогенов, которые могут принимать участие в этиологии ХТ и оказывать влияние на тяжесть его течения. Научных исследований, направленных на выявление причинно-следственных связей между этими заболеваниями, в настоящее время не обнаружено, что побуждает к рассмотрению проблемы ХТ с позиции поиска экстратонзиллярных, в частности орофарингеальных, локусов очаговой инфекции.

Другим важным нерешённым аспектом проблемы ХТ является выбор тактики лечения данного заболевания. Несмотря на длительную историю изучения хронической тонзиллярной патологии, многолетний накопленный опыт, большое количество научно-исследовательских работ, нет единого мнения о наиболее целесообразном и эффективном методе лечения ХТ.

В настоящее время хорошо известно, что НМ, как часть иммунной системы, вырабатывают специфические эффекторные клетки [23; 157], но вместе с тем при ХТ они становятся очагом хронической инфекции, что ставит врачей-оториноларингологов перед непростым выбором при лечении пациентов с ХТ: удалить ли миндалины как источник инфекции, применив радикальную тактику лечения – двустороннюю тонзиллэктомию, или лечить и сохранить как орган иммунной системы, используя методы консервативной терапии.

Учитывая иммунологическую функцию НМ, оценивать иммуноморфофункциональную активность данного органа в условиях хронического воспаления и эффективность проводимого консервативного лечения ХТ можно только с использованием иммуногистохимических (ИГХ) методик [124]. В нашей стране мало научных публикаций, посвящённых данной проблематике, что диктует необходимость проведения современных клинико-иммуногистохимических исследований по оценке эффективности консервативного лечения ХТ с учётом иммунокомпетентной функции НМ.

Одним из наиболее распространённых методов консервативного лечения ХТ является промывание лакун НМ антисептическими препаратами [32; 89]. Исследовательских работ по оценке эффективности такой консервативной терапии с помощью визуального анализа состояния лакунарной системы НМ после проведённого промывания в настоящее время нет. Ответить на поставленную задачу может трансмиссионная электронная микроскопия (ТЭМ) образцов лакунарных отделов удалённых НМ, при которой можно получить изображение поверхности лакун НМ для изучения состава микробиоты, находящейся там после проведения промывания лакун НМ, что позволит судить об эффективности данного метода лечения ХТ.

Существующее в настоящее время большое количество методов диагностики ХТ и постоянное совершенствование консервативных методов лечения не приводят к снижению заболеваемости и частоты развития осложнений тонзиллярной патологии. Отсутствие единого алгоритма ведения пациентов с данным заболеванием диктуют необходимость в дальнейших исследованиях, направленных на решение вопросов, связанных как с диагностикой, так и с обоснованием эффективности лечебной тактики ХТ, что в дальнейшем поможет привести к улучшению качества жизни пациентов с ХТ.

Цель исследования – совершенствование лечебно-диагностической тактики при хроническом тонзиллите на основании выявления экстратонзиллярных локусов очаговой инфекции в полости рта, а также – результатов иммуногистохимического и электронномикроскопического исследования нёбных миндалин.

Задачи исследования:

1. Определить состав микробиоты десневой жидкости, пародонтальных карманов и лакун нёбных миндалин у пациентов с хроническим тонзиллитом и оценить возможность её влияния на развитие тонзиллярной патологии.

2. Выявить особенности течения хронического тонзиллита на фоне воспалительной патологии пародонта и без таковой.

3. Определить ключевые критерии оценки негативного влияния воспалительной патологии пародонта на течение хронического тонзиллита.

4. Провести сравнительный анализ иммуногистохимических морфологических характеристик нёбных миндалин и состояния лакунарной системы методом трансмиссионной электронной микроскопии при проведении промывания лакун нёбных миндалин и без такового.

Научная новизна исследования

Впервые доказано симбиотическое взаимодействие микробиоты пародонтальных карманов с микробиотой нёбных миндалин.

Впервые достоверно установлено отягощающее влияние очага инфекции в пародонтальных карманах на течение хронической тонзиллярной патологии, а также продемонстрирована важность оценки состояния пародонта у пациентов с хроническим тонзиллитом. Разработан диагностический способ

выявления воспалительной патологии пародонта у данного контингента больных (патент РФ на изобретение № 2802122 от 22.08.2023г.).

Впервые комплексно исследованы иммуногистохимические и электронно-микроскопические особенности ткани нёбных миндалин при хроническом тонзиллите (свидетельство о государственной регистрации базы данных «Электронная база данных иммуногистохимических показателей нёбных миндалин пациентов с хроническим тонзиллитом» № 2023620682 от 21.02.2023г.). Впервые с помощью иммуногистохимического метода исследования и трансмиссионной электронной микроскопии проведена оценка эффективности промывания лакун нёбных миндалин у пациентов с хроническим тонзиллитом.

Практическая значимость работы

Продемонстрированная связь тяжести течения, выраженности местных и системных проявлений хронического тонзиллита с наличием и тяжестью воспалительно-деструктивных процессов в пародонте диктует необходимость и целесообразность оценки зубочелюстной системы и пародонта у всех пациентов с хроническим тонзиллитом.

Консервативное лечение токсико-аллергических форм хронического тонзиллита в виде промывания лакун нёбных миндалин не должно применяться в качестве основного метода лечения ввиду недостаточной его эффективности. Результаты исследования могут быть использованы врачами-оториноларингологами в своей практике в стационарных и амбулаторно-поликлинических учреждениях.

Основные положения, выносимые на защиту:

1. У пациентов с совместно протекающими тонзиллярной и пародонтальной патологиями микробиота десневой жидкости и

пародонтальных карманов взаимодействует с микробиотой нёбных миндалин в лакунарном отделе, принимая участие в развитии хронического тонзиллита.

2. Наличие воспалительной патологии пародонта у пациентов с хроническим тонзиллитом является одним из факторов, оказывающих негативное отягощающее влияние на течение данного заболевания.

3. Консервативная терапия токсико-аллергических форм хронического тонзиллита в виде промывания лакун нёбных миндалин как основной и единственный метод лечения является недостаточно эффективной, так как данная процедура не влияет на морфофункциональную активность нёбных миндалин и степень обсеменённости лакунарной системы.

Внедрение результатов исследования в практику

Разработанный способ диагностики хронического тонзиллита с учётом выявления других, помимо нёбных миндалин, локусов очаговой инфекции в полости рта и предложенный подход к выбору тактики лечения пациентов с тонзиллярной патологией внедрён в практическую работу оториноларингологических отделений ГБУЗ «Научно-исследовательский клинический институт оториноларингологии имени Л. И. Свержевского» ДЗМ, ГБУЗ ГКБ № 1 им. Н. И. Пирогова ДЗМ, ГБУЗ ГКБ им. Ф.И. Иноземцева ДЗМ.

Основные результаты исследования включены в программу обучения на базе ГБУЗ «Научно-исследовательский клинический институт оториноларингологии имени Л.И. Свержевского» ДЗМ при проведении теоретических и практических занятий для студентов, клинических ординаторов и аспирантов, а также в лекционный материал для врачей-оториноларингологов.

Личный вклад автора

Автором совместно с научным руководителем сформулированы цель и задачи исследования, самостоятельно выполнен сбор материалов, проведено

анкетирование и клиническое обследование пациентов. При личном участии автора, совместно с врачом стоматологом-пародонтологом, проводилась оценка зубочелюстной системы пациентов, оценка стоматологических индексов, интерпретация результатов лабораторной диагностики и ортопантомографии. Автор принимала участие в выполнении хирургического вмешательства всех пациентов исследования. Автором самостоятельно выполнялся систематический и сравнительный анализ полученных результатов, статистическая обработка данных. Научные публикации по теме исследования, в том числе написанные в соавторстве, являются результатом личного вклада автора. Все полученные данные автор самостоятельно обобщила и оформила в законченный научный труд.

Апробация результатов исследования

Основные результаты и материалы диссертационной работы доложены и обсуждены на: 68-ой и 69-ой научно-практической конференции «Молодые учёные российской оториноларингологии», два диплома 1 степени (Санкт-Петербург, 2022; 2023); XX и XXI научно-практической конференции «Оториноларингология: традиции и современность» (Москва, 2022; 2023); VI Всероссийском форуме оториноларингологов с международным участием «Междисциплинарный подход к лечению заболеваний головы и шеи» (Москва, 2022); IV Конгрессе Национальной медицинской ассоциации оториноларингологов России (Казань, 2022); Ежегодной научно-практической конференции оториноларингологов Центрального Федерального округа «Актуальные вопросы оториноларингологии и аллергологии» (Москва, 2022); Научно-практической конференции «Весенний Консилиум. Просто о сложном», памяти академика РАМН, д.м.н., профессора Юрия Михайловича Овчинникова (Москва, 2023); I международном молодёжном оториноларингологическом форуме (Гродно, 2023).

Апробация диссертационной работы прошла на научно-практической конференции ГБУЗ «Научно-исследовательский клинический институт оториноларингологии имени Л. И. Свержевского» ДЗМ 26 мая 2023 года. Протокол заседания № 15.

Публикации материалов исследования

По теме диссертационной работы опубликовано 17 печатных работ (в центральной печати и в сборниках научных трудов), из них 3 – в журналах, рекомендованных ВАК Министерства образования и науки РФ. Получено свидетельство о государственной регистрации базы данных № 2023620682 от 21.02.2023г. Получен патент РФ на изобретение № 2802122 от 22.08.2023г.

Объём и структура диссертации

Диссертация изложена на 142 страницах машинописного текста. Состоит из введения, обзора литературы, трёх глав собственных исследований, заключения, выводов, практических рекомендаций, приложения и списка литературы, включающего 208 источников, из которых 153 отечественных и 55 зарубежных. Диссертация иллюстрирована 15 таблицами и 34 рисунками.

Глава 1. ЛИТЕРАТУРНЫЙ ОБЗОР

1.1 Современные представления о клинико-морфологической картине хронического тонзиллита, его этиологии, эпидемиологии, диагностике и методах лечения.

1.1.1 Особенности анатомического и гистологического строения нёбных миндалин.

Хронический воспалительный процесс в тканях НМ остаётся по-прежнему одним из наиболее актуальных и часто встречающихся заболеваний в современной оториноларингологии. ХТ наблюдается в 13-35% случаев в структуре ЛОР-патологии, занимая лидирующие позиции [55; 125; 170]. Поскольку заболевание затрагивает в основном лиц трудоспособного возраста, являясь социально значимой патологией, интерес к данной проблеме не угасает, что объясняет необходимость поиска новых методов диагностики и лечения [62; 99].

Предпосылками к развитию ХТ являются анатомо-топографические особенности расположения и строения НМ. Располагаясь на пересечении дыхательного и пищеварительного трактов, НМ одни из первых подвергаются постоянному неблагоприятному воздействию различных термических, химических и физических факторов [93]. НМ представляют собой скопление лимфоидной ткани между нёбными дужками при входе в ротоглотку и являются частью лимфаденоидного глоточного кольца Вальдейера-Пирогова, из всех структурных элементов которого у НМ самое сложное строение [87]. Наружная поверхность НМ имеет капсулу – плотную фиброзную оболочку, посредством которой прилежит к боковой стенки глотки. Между данной капсулой и глоточной фасцией есть рыхлая паратонзиллярная клетчатка. От капсулы миндалин в паренхиму проходит большое количество соединительнотканных тяжей, составляющих стромальную основу органа и разделяющих миндалину на дольки. Зевная поверхность миндалины покрыта многослойным плоским эпителием, располагающимся на базальной мембране. НМ содержат щели - лакуны, которые пронизывая всю толщу миндалины,

имеют ответвления первого, второго, третьего и даже четвертого порядков, образуя густопетлистую сеть. Именно благодаря наличию таких глубоких, узких и ветвящихся лакун, площадь поверхности одной НМ составляет до 300 $см^2$, и данный орган становится идеальным местом для размножения различных микроорганизмов [156; 184]. Некоторые лакуны в передненижнем отделе НМ могут быть прикрыты дупликатурой слизистой оболочки нёбно-язычной дужки – складкой Гиса, что приводит к затруднению дренажа миндалин. Над верхним полюсом НМ располагается миндаликовая ниша, заполненная рыхлой клетчаткой; здесь иногда можно обнаружить добавочную дольку миндалины [92]. Нарушение дренажа, затруднение оттока содержимого лакун часто сопровождается образованием внутрилакунарных спаек, сужением лакун в результате выпячивания их стенок гипертрофированными лимфоидными фолликулами вплоть до полной облитерации устья. Слущивающийся плоский эпителий вместе с лейкоцитами накапливаются в лакунах миндалин и превращаются в гнойный или казеозный детрит с неприятным запахом, который заполняет лакуны в виде «пробок». В «пробках» миндалин содержится большое количество микроорганизмов [16].

Вследствие особенностей топографического расположения и строения НМ первыми подвергаются атаке разнообразными микроорганизмами, поступающими с вдыхаемым воздухом или через полость рта, что делает их элементом первой линии защиты организма. Являясь важным компонентом MALT-системы (mucosa associated lymphoid tissue), НМ принимают непосредственное участие в обеспечении резистентности организма на основе как клеточных, так и гуморальных систем иммунного ответа [23]. Паренхима миндалин в основном представлена лимфоцитами, образующими скопления шаровидной формы – первичные и вторичные фолликулы. В центре таких фолликулов находится зародышевый центр, где образуются молодые, незрелые лимфоциты, а по мере созревания оттесняются к периферии, образуя мантию. Также здесь обнаруживаются плазмоциты, клетки гистиоцитарного и ретикулярного рядов, количество которых постоянно изменяется.

Многослойный плоский неороговевающий эпителий в глубине ветвящихся лакун (крипт) содержит меньшее количество слоев, а в местах прилегания к нему зрелых фолликулов может прерываться, базальная мембрана в этих местах отсутствует. Именно здесь происходят процессы лимфоэпителиального симбиоза – свободной миграции и контакта лимфоцитов с внешней средой [121]. Такая особенность строения покровного эпителия стенок крипт с наличием мелких разрывов с деэпителизацией и обнажением лимфатической ткани миндалин, в которую свободно проникают микроорганизмы, является необходимым механизмом для формирования естественного иммунитета. Однако при неблагоприятных условиях это может стать первым этапом развития очага хронической инфекции в НМ.

Важнейшими элементами лимфоидной ткани НМ являются Т и В-лимфоциты. Тимусзависимые Т-зоны представлены в основном диффузной межфолликулярной лимфоидной тканью между сосудами. Тимуснезависимыми В-зонами являются лимфоидные фолликулы и участки, прилегающие к эпителию крипт [20; 75; 81]. Однако В и Т-зоны не герметичны, между ними в норме всегда происходит обмен лимфоцитами, что связано с совместным участием данных клеток в иммунных процессах. При участии Т-хелперов происходит активация незрелых «наивных» В-клеток, реакция бласттрансформации с формированием вторичного фолликула, в результате чего начинается последовательная продукция иммуноглобулинов с апоптозом В-лифоцитов, продуцирующих низкоафинные по отношению к конкретному антигену антитела, и позитивной селекцией и клональной пролиферацией В-лифоцитов, продуцирующих высокоспецифические антитела [22; 157]. Далее эффекторные В и Т-лимфоциты НМ могут поступать в системный кровоток и мигрировать в лимфатические узлы как регионарные (локальные), так и отдаленные (селезеночные, брызжеечные), подтверждая участие НМ как представителя MALT-системы в системном иммунном ответе организма [176].

Таким образом, особенности анатомического и гистологического строения данного органа являются ключевыми в патогенезе ХТ, а сочетание в НМ функций защитного, барьерного и иммунокомпетентного эффекторного органа определяет их неоднозначную двойственную природу. Они являются органом иммунной системы и одновременно очагом хронической рецидивирующей инфекции, что ставит врача-оториноларинголога в затруднительное положение при выборе тактики лечения ХТ: сохранить ли НМ, применяя консервативную терапию, или же выбрать радикальный хирургический метод лечения – двустороннюю тонзиллэктомию (ТЭ).

1.1.2 Микробный пейзаж нёбных миндалин в норме и при хроническом тонзиллите.

На сегодняшний день, несмотря на различия взглядов на проблему ХТ, и выбор тактики его лечения, большинство учёных и врачей-оториноларингологов признают основным этиологическим фактором развития хронического воспаления НМ возбудителей инфекции, среди которых обнаруживаются бактерии, вирусы, грибы, а также их ассоциации [60].

По данным медицинской литературы в развитии ХТ большая роль уделяется именно *Streptococcus pyogenes* (БГСА) как наиболее доказанному этиологическому фактору, приводящему к развитию сопряженной с ХТ патологии [130; 133; 188; 199]. К факторам патогенности БГСА относят капсульное вещество, состоящее из гиалуроновой кислоты. Вещество капсулы проявляет минимальную иммуногенную активность и не распознается в организме как чужеродный агент. Также БГСА способен продуцировать ряд биологически активных экстрацеллюлярных веществ, таких как О- и S-стрептолизины, стрептокиназа, ДНКаза Б, которые обеспечивают деструкцию клеток организма пациента и запускают продукцию большого количества цитокинов, блокирующих фагоцитарные реакции в очаге поражения [48; 51].

Однако данный микроорганизм при ХТ встречается не всегда. По данным Г.С. Мальцевой выделение БГСА у больных ХТ затруднено в тех случаях, когда в материале из глотки наряду с этим возбудителем встречаются гемолитические стафилококки (*S.aureus*), которые отличаются бурным ростом и буквально «забивают» колонии стрептококков [72]. Культуральными методами не выделяются стрептококки, персистирующие внутриклеточно. Доказано внутриклеточное расположение *S. aureus, S. pneumoniae, Haemophilus influenzae и Moraxella catarrhalis, S. pyogenes* [202]. Важным фактом является также то, что функционально активные микроорганизмы могут находиться как в стенках, так и в просвете сосудов миндалин. Более того, данные микробы могут размножаться и в просвете сосудов, и в паренхиме НМ, что свидетельствует об активности и агрессивности очага инфекции [97].

В большинстве случаев, по данным литературы, в лакунах НМ, на слизистых оболочках полости рта и ротоглотки вегетирует транзиторная нормомикробиота [106]. Данная область выстлана многослойным плоским эпителием, что обуславливает присутствие здесь в большом количестве таких микроорганизмов, как α-гемолитические стрептококки, представленные преимущественно группой *viridans*, а также γ-гемолитические стрептококки; также встречаются *Lactobacterium spp., Bifidobacterium spp*. [33]. Важнейшей функцией нормальной микробиоты является её участие в обеспечении колонизационной резистентности – совокупности механизмов, придающих стабильное постоянство данной биоты и обеспечивающих предотвращение заселения организма человека представителями патогенной микробиоты. После прорыва неспецифического барьера, представленного нормальной микробиотой, инициируется запуск неспецифических и специфических механизмов защиты [76]. По данным, представленным различными авторами, к представителям нормобиоты, помимо перечисленных выше, относятся также *Actinomyces spp., Corynebacterium spp., Fusobacterium spp., Haemophilus influenzae* и другие виды *Haemophilus, Mycoplasma spp., Neisseria spp., Peptostreptococcus spp., Prevotella spp., Staphylococcus aureus, Treponema spp.,*

Veilonella spp, грибы рода *Candida albicans*. Среди наиболее многочисленных указываются зеленящие стрептококков и *Clostridium*, затем следуют S. *epidermidis*. *S.pneumoniae и Neisseria spp*. могут быть представлены в небольшом количестве, кроме того, могут встречаться единичные пептострептококки, *Enterococcus spp., Pseudomonas spp., Treponema, Mycobacterium и S. aureus* [109].

Еще в 1970 году Б.С. Преображенский и Г.Н. Попова указывали на то, что различные представители нормальной микробиоты лакун НМ могут стать вирулентными под влиянием различных неблагоприятных факторов внешней и внутренней среды, которые изменяют реактивность организма и снижают его сопротивляемость [73; 114]. Важно отметить, что нормальная микробиота ротоглотки, представленная преимущественно грамположительными кокками, фиксирована к фибронектиновому слою эпителиальных клеток, образуя биопленку. Различные факторы внешней среды, в том числе лекарственные, инструментальные и хирургические, могут приводить к её разрушению. [187]. А особенностью патогенных возбудителей ХТ является их способность к существованию на поверхности слизистой оболочки НМ в виде собственной биоплёнки, что снижает эффективность проводимой консервативной терапии и способствует хронизации воспалительного процесса [54; 155; 159].

Преобладание условно-патогенной микробиоты над нормальной или появление патогенных микроорганизмов и лежит в основе возникновения ХТ. По данным Лучшевой Ю.В. исследование глубоких отделов лакун НМ продемонстрировало присутствие там как условно-патогенной (*S.viridans* – 30,4%, *S.epidermidis* – 15,8%), так и патогенной (*S.aureus* - 30,5%, *S.pyogenes* – 11,5%) микробиоты [67]. Работа по изучению микрофлоры пациентов с ХТ, проведенная Товмасян А.С., показала различия видового состава микробиоты НМ в зависимости от клинической формы ХТ: при ХТ ТАФ I степени преимущественно были обнаружены *S.viridans* – 56,2%, *S.aureus* – 24,3%, *S.pyogenes* - 16%, в меньшей доле получены *C. albicans* – 8,5%, *S. epidermidis*

– 7,3%, *Klebsiella* pneumoniae – 3,7%, *S. pneumoniae* – 2,4%, *P. aeruginosa* – 1,2%, *Haemophilus influenzae* – 1,2%. При ХТ ТАФ II степени с паратонзиллярным абсцессом высеваемость *S.pyogenes* составила 40%, *S.viridans* – 56,3%, *S.aureus* - 5,8% случаев. Процентное соотношение других видов микроорганизмов значимо не отличалось [130].

Ряд авторов в своих работах также демонстрируют превалирующую роль в развитии ХТ стрептококков и стафилококков, гемофильной палочки, клебсиелл и грибов рода Candida [36; 50; 70; 140; 150; 197; 200]. По сведениям В. Т. Пальчуна с соавт. у больных ХТ часто выявляются *S. aureus, Haemophilus influenzae, Moraxella catarrhalis, Neisseria gonorrhoeae, Corynebacterium haemolyticum*, анаэробы, аденовирусы, вирус герпеса, *Mycoplama pneumoniae*, *Chlamydia pneumoniae* [90]. В работе Г. С. Мальцевой с соавт. авторы описывают, что в криптах НМ чаще обнаруживается *S. aureus, S. pyogenes, Haemophilus influenzae*, встречаются единичные *E. coli*, грамотрицательная флора - *Pseudomonas aeruginosa* [74]. Обследуя 50 больных ХТ Л. М. Хуснутдинова выделила в большинстве случаев микроорганизмы родов *Staphylococcus, Klebsiella* и *Neisseria* [143].

В работах по ХТ также встречаются данные о поддержании хронического воспаления в НМ вирусами: аденовирус – 52,8%, энтеровирус – 47,2%, риновирус – 33,8%, bocavirus – 31,1%, метапневмовирус – 18,3% и респираторно-синцитиальный вирус – 17,2% [195]. Существенное внимание уделяется вирусу Эпштейн-Барр [5; 168; 175].

Как видно из вышеописанного, этиологическим фактором развития ХТ служит инфекционный возбудитель, но установить один конкретный микроорганизм не удается. Чаще при ХТ обнаруживается смешанная микробиота, среди представителей которой встречаются как бактерии, так и грибы, вирусы [147]. Однако вне зависимости от природы инфекционного возбудителя ХТ клиническая картина данного заболевания схожа у всех пациентов и не имеет специфических симптомов, характерных для определенного патогена.

1.1.3 Эпидемиология и особенности клинической картины хронического тонзиллита.

В настоящее время распространенность ХТ среди взрослого населения составляет от 4 до 10%, чаще поражая лиц трудоспособного возраста [10; 29; 59]. При этом заболеваемость данной группы населения продолжает увеличиваться, занимая среди патологии ЛОР-органов от 2,5 до 40% [51; 79; 142; 183]. В структуре заболеваний глотки по данным проверки поликлиник города Москвы ХТ встречается в 23,7% случаев [7; 34; 100]. Н.Ю. Сказатова и Г.З. Пискунов в исследовании, проведенном в 2009-2014 годах, рассматривают обращаемость за медицинской помощью по поводу ХТ и профилактические осмотры, где считают распространенность ХТ на 1000 прикрепленного к медицинскому учреждению населения и получают диапазон 75,6-110 человек [125]. Среди пациентов, находящихся на лечении в ЛОР-стационарах, ХТ встречается у 13-24%, причем 98% данной категории больных оказывается хирургическая помощь – двусторонняя ТЭ [126].

Однако на заболеваемость населения ХТ влияет ряд факторов: доступность и качество оказания медицинской помощь, социально-экономические, экологические и географические факторы, возрастно-половые особенности. Так, в бедных и крайне отдаленных районах Индии распространенность ХТ среди всей ЛОР-патологии составляет 4,5% у взрослого населения и 15,5% у детей, при этом все заболевания глотки составляют до 25% заболеваний ЛОР-органов [180]. Встречаемость ХТ у девочек в 1,5 раза чаще, чем у мальчиков, а обращаемость женщин в медицинские учреждения по поводу ХТ в 2 раза выше, чем у мужчин [61; 192]. Установлена закономерность развития ХТ в поколениях по женской линии и предрасположенность к возникновению заболевания у лиц с 0(I) и A(II) группами крови [48].

Установлена взаимосвязь между заболеваемостью ХТ и факторами внешней среды, такими как содержание в атмосфере окиси углерода, сероводорода, фенола [151], а заболеваемость ХТ у проживающих в крупном промышленном центре встречается у 37% населения, тогда как в группе

сравнения у 25% [46]. С увеличением уровня загрязнения окружающей среды увеличивается и частота гнойно-воспалительных тонзилогенных осложнений [149].

Описаны и региональные особенности заболеваемости ХТ, которые, вероятнее всего, связаны с климато-географическими условиями конкретного региона. Например, в Тюмени ХТ встречается у 25-42% населения [172], а в Амурской области у 12,7%, причем средний возраст этих пациентов 28,7±1,5 года [12].

Представленные выше данные свидетельствуют о высокой распространенности ХТ, сохраняющейся и на сегодняшний день, о нерешенности и актуальности данной проблемы.

По данным В. Т. Пальчуна, Л. А. Лучихина и А. И. Крюкова, ХТ является хроническим общим заболеванием инфекционно-аллергической природы с местной воспалительной реакцией в НМ, где формируется локальный очаг хронической инфекции, и возможностью развития сопряженной системной патологии [88].

Наличие или отсутствие осложнений ХТ, сопряженных с ним заболеваний, как местных, так и системных, лежит в основе распространённой в нашей стране классификации ХТ по Б.С. Преображенскому и В.Т. Пальчуну (1970, 1974 г.) [89; 95]. Данная классификация выделяет две формы заболевания: простую и токсико-аллергическую (ТАФ). Простая форма ХТ характеризуется ангинами в анамнезе пациентов и местными признаками заболевания, оцениваемыми при фарингоскопии: признак Гизе – стойкая гиперемия краев небно-язычных дужек; признак Зака – отечность в области верхнего угла, образованного передними и задними небными дужками; признак Преображенского – гиперплазия и инфильтрация верхних отделов краев передних и задних небных дужек; сращение или спайки миндалин с дужками и складкой Гиса; гипертрофия миндалин; наличие жидкого гноя или казеозных пробок в лакунах миндалин; а также регионарной лимфаденопатией [58; 61]. ТАФ ХТ делится в свою очередь на две степени: I и II. При ХТ ТАФ I степени

наряду с местными признаками проявляются и общие: субфебрильная температура тела; слабость, недомогание; утомляемость, снижение работоспособности, периодическая боль в суставах; увеличение регионарных лимфатических узлов; функциональные нарушения сердечной деятельности при нагрузках и в период обострения хронического тонзиллита, непостоянны; отклонения от нормы лабораторных данных также неустойчивыми и непостоянны. Признаками ТАФ II степени являются: функциональные нарушения сердечной деятельности (нарушения регистрируют на ЭКГ); сердцебиение, нарушение сердечного ритма; боли в области сердца или суставов как во время ангины, так и вне обострения ХТ; длительная субфебрильная температура тела. При II степени ТАФ ХТ у пациентов постепенно развивается сопряженная патология, имеющая с ХТ единую этиопатогенетическую связь: паратонзиллярный абсцесс; парафарингит; заболевания суставов, мочевыделительной системы; приобретенные пороки сердца; тонзиллогенный сепсис [94; 98; 100].

Существует и другая, реже используемая в настоящее время, классификация ХТ по И. Б. Солдатову, в которой выделяют две формы ХТ: компенсированную и декомпенсированную [127]. При компенсированной форме ХТ у пациента имеются только местные признаки хронического воспалительного процесса в НМ, а симптоматика может даже отсутствовать. Декомпенсированная форма ХТ проявляется появлением видов декомпенсации, таких как частые рецидивы ангин; паратонзиллит и паратонзиллярный абсцесс; тонзиллогенная интоксикации в виде длительной субфебрильной температуры, недомогания и снижения трудоспособности; тонзиллогенные функциональные нарушений со стороны внутренних органов; сопряженных с ХТ заболеваний внутренних органов и систем [12]

Клинические проявления ХТ у всех пациентов различны: периодические боли в горле, ощущение сухости и дискомфорт в ротоглотке встречается у 82-97,6% больных; неприятный запах изо рта у 75,3-85%; наличие казеозных пробок в лакунах НМ у 77,4-83,7%; регионарный лимфаденит у 61,9%;

миалгии и артралгии у 30%; кардиалгии у 8%; длительная субфебрильная температура тела у 18%. В ряде случае пациенты с ХТ не предъявляют жалоб вовсе, а диагноз устанавливается на основании фарингоскопической картины [86; 108; 111].

Для установления пациенту диагноза ХТ важным является сочетание вышеуказанных субъективных признаков (жалоб) пациента, объективных фарингоскопических признаков ХТ, а также наличие ангин в анамнезе [51]. Частота ангин в год у пациентов бывает различной: от 1 раза в год до 4-5 раз в год.

Однако при постановке диагноза ХТ сложно опираться только на данные анамнеза и жалоб пациента, поскольку они неспецифичны и могут быть вызваны другой патологией. Так, боль и дискомфорт в ротоглотке могут встречаться при различных формах фарингита; причиной неприятного запаха изо рта могут быть кариозные зубы, патология желудочно-кишечного тракта [64; 65; 132]. Пациенты часто называют ангинами острые респираторные вирусные заболевания верхних дыхательных путей [185; 193]. Не стоит забыть о том, что в настоящее время часто встречаются и безангинные формы ХТ [14; 27; 181].

1.1.4 Гистологические и иммуногистохимические изменения в нёбных миндалинах при их хроническом воспалении.

В научных исследованиях, посвященным вопросам гистологического и иммуногистохимического строения НМ, представлены данные о значительном изменении структуры данного органа при его хроническом воспалении. Варианты таких изменений описаны отечественными учеными оториноларингологом В. Н. Заком и патологоанатомом В. Т. Талалаевым. Они разработали классификацию гистологических форм ХТ, включающую следующие формы: 1) лакунарная форма, при которой при которой максимальные воспалительных изменения находятся в стенках и содержимом лакун миндалин; 2) паренхиматозная форма, при которой основные очаги

воспаления располагаются в паренхиме, тогда как лакуны миндалин могут и не содержать детрита; 3) лакунарно-паренхиматозная форма, при которой воспалительный процесс локализуется как в лакунах, так и в лимфаденоидной ткани миндалин; 4) склерозирующая форма, при которой определяется обильное разрастание соединительной ткани в миндалинах и окружающих их тканях [11; 83; 141].

Началом развития воспалительного процесса в НМ является длительный контакт патогенной микробиоты с многослойным плоским эпителием лакун НМ, который приводит к истончению и изъязвлению эпителия. Подверженный таким дистрофическим изменениям эпителий не может обеспечить достаточной барьерной функции, и тогда патологический процесс переходит в подэпителиальный слой, приводя к альтерации, образованию воспалительных инфильтратов и активному разрастанию соединительной ткани, сопровождающееся периваскулярным склерозом [122].

Большое исследование, посвященное морфологическому исследованию состояния НМ при ХТ, было проведено А. А. Блоцким и В. В. Антипенко в 2018г. По их данным при морфологическом исследовании НМ больных ХТ лакуны заполнены тканевым детритом, лейкоцитами, кокково-бациллярной микробиотой. На отдельных участках эпителия наблюдаются явления пролиферации и гиперкератотических процессов с десквамацией, особенно в зоне крипт, что ведет к затруднению дренажной функции последних. Отдельные клетки криптального эпителия находятся в состоянии дистрофии. Также были выявлены поствоспалительные явления лимфоидной ткани в виде обширных зон фиброза с хронической воспалительной инфильтрацией, стирающих нормальное строение НМ. В подэпителиальной области участки разрастания соединительной ткани носят как очаговый, так и диффузный характер. Отмечается большое количество клеточных элементов соединительной ткани, в основном фибробластов. В изученных авторами гистологических препаратах в соответствии с морфологической классификацией ХТ наблюдаемые формы распределяются следующим

образом: I место – лакунарно-паренхиматозная – 65,0%; II место – паренхиматозная – 13,3%; III место – лакунарная – 11,7%; IV место – склеротическая – 10,0% [9; 12].

В исследовании, проведенном Рыбак Н.А. и соавт., были определены морфологические показатели оценки степени активности ХТ. К ним относят: некроз и изъязвление люминарного эпителия миндалин и крипт, инфильтрацию люминарного эпителия и крипт нейтрофилами, выраженность воспалительного инфильтрата и активность воспалительного процесса в межфолликулярной зоне миндалин. Среди морфологических критериев стадии хронизации ХТ наиболее информативными по результатам этого исследования являются: выраженность фиброза в межфолликулярной зоне и под эпителием, перестройка сосудистого русла (ангиоматоз), акантоз и лейкоплакия эпителия крипт [117].

Однако при изучении строения НМ стоит помнить, что они являются иммунокомпетентным органом и обращать внимания на изменения лимфоцитарного пула при ХТ. Считается, что при отсутствии клинических и морфологических признаков воспаления в ткани НМ преобладают В-лимфоциты, в то время как при хроническом воспалении - Т-клетки [35]. При развитии ХТ отражением иммунного ответа после проникновения микроорганизмов в лимфоидную ткань НМ является образование вторичных лимфоидных фолликулов, в зародышевых центрах которых при участии Т-хелперов происходит клональная пролиферация и дифференцировка В-лимфоцитов с последующей продукцией антител против конкретного антигена [21; 22; 173].

Однако изучение особенностей иммунного реагирования НМ в условиях их хронического воспаления с помощью обычных гистологических методик малоинформативно. Современным методом исследования иммунокомпетентных органов с оценкой их морфофункциональной активности является ИГХ-исследование. Данный метод реализуется путем применения ИГХ-маркеров (антител) для реакции связывания с антигенами -

белковыми компонентами исследуемой ткани [124]. При этом используют различные маркеры Т и В-лимфоцитов, маркеры пролиферации, апоптоза, антиапоптоза.

В настоящее время существует немалое количество работ, посвященных изучению ИГХ-характеристик НМ при их хроническом воспалении. Все эти исследования направлены на изучение экспрессии определенных маркеров в различных функционально активных областях НМ. Так, в работе Jović M, Avramović V, Vlahović P, Veličkov A, Petrović V авторы оценивает экспрессию маркеров CD34 и CD146 в эндотелии капилляров лакун НМ. Представленные ими данные свидетельствуют о морфофункциональной специализации эндотелия капилляров лакун миндалин и его роли в иммуннокомпетенетной функции миндалин [174]. Другая работа этих же авторов определяла локализацию маркера клеточной пролиферации (Ki-67), который преимущественно у большинства пациентов был сосредоточен в зародышевых центрах фолликулов. Тогда как экспрессия маркера Bcl-2 (антиапоптотический маркер) наблюдалась в основном в мантийной зоне [157].

Исследование по изучение ИГХ-характеристик НМ, проведенное Хафизовой Ф. А., описывает признаки протекающего иммунного ответа при ХТ по гуморальному типу в виде крупных вторичных фолликулов со светлыми реактивными центрами, а также появление новых первичных фолликулов. Автор отмечает сохранность имуннокомпетентной функции НМ, несмотря на воспалительный процесс в них, пролиферативная активность Т- и В-лимфоцитов подтверждалась высокой экспрессией молекулы Ki67. ИГХ-исследование продемонстрировало сочетание воспалительных и иммунных процессов в НМ, протекающих на уровне криптального эпителия, подлежащих лимфатических фолликулов и парафолликулярной диффузной лимфоидной ткани [139].

Работа по описанию стадийности течения хронического воспаления в НМ с помощью ИГХ-исследования была выполнена Ермолаевым А.Г. В данной

работе также представлена локализация экспрессии маркеров пролиферации и антиапоптоза: Bcl2 при всех формах ХТ определялся в маргинальной зоне лимфоидных фолликулов, что позволяет защитить лимфоциты, прошедшие клональную пролиферацию и дифференцировку от апоптоза; Bcl2 полностью отсутствовали в герминативных центрах. Ki-67-позитивные клетки были обнаружены в темной зоне герминативного центра; в меньшей степени в светлой зоне и зоне мантии. Низкая пролиферативная активность была установлена в паракортикальной Т-зависимой зоне миндалин. Что касается изменения в ИГХ-картине при различных формах ХТ, то были получены следующие данные: повышение пролиферативной и антиапоптотической активности лимфоидной ткани НМ наблюдалось при простой форме ХТ, тогда как при ТАФ I и II степени оба вида активности лимфоидной ткани существенно снижалось [43].

Однако, помимо описания морфологических и ИГХ особенностей НМ при наличии в них хронического воспаления, интересным и нерешенным остается вопрос соотношения данных изменений с клинической картиной ХТ. Поскольку при осмотре пациента, постановке ему диагноза врач-оториноларинголог, опираясь на данные клинического течения заболевания, должен решить вопрос о выборе тактики лечения. В настоящее время применяются многочисленные методики консервативного лечения ХТ, однако остается нерешенным вопрос о прекращении консервативной терапии и применения хирургического вмешательства – двусторонней ТЭ. Поэтому необходимым является не только изучение клинической картины ХТ, но и оценка влияния консервативной терапии на морфофункциональное состояние НМ. Встаёт вопрос о соотношении клинической классификации ХТ, с патоморфологическими изменениями НМ при их хроническом воспалении.

Большая работа по соотношению клинической и морфологической классификаций ХТ на современном этапе проведена Гуровым А.В., Дубовой Т.К., Ермолаевым А.Г. По результатам их исследования выявлено, что при всех формах ХТ покровный многослойный плоский эпителий имеет

дистрофические изменения в виде дискератоза и очагового неглубокого акантоза. В тканях НМ, полученных от пациентов с ТАФ I и II степени, покровный эпителий местами замещен грануляционной тканью разной степени зрелости, что может свидетельствовать о периодической альтерации данной структуры. Степень выраженности склеротических изменений, дисциркуляторных расстройств и хронической воспалительной инфильтрации имеет прямую связь с формой и степенью ХТ: при простой форме ХТ данные изменения минимальны, в то время как при ХТ ТАФ II – максимальны. Авторы предполагают, что в результате постоянной антигенной стимуляции при простой форме ХТ и ТАФ I степени в миндалинах отмечается реактивная гиперплазия лимфоидных фолликулов, а при истощении компенсаторных возможностей организма при ТАФ II степени выявляется снижение иммунной функции в условиях резкого истощения лимфоидной ткани, уменьшения количества лимфоидных фолликулов, увеличения количества коллагеновых и эластических волокон; нарушается взаимосвязь между пролиферацией и апоптозом лимфоцитов, что приводит к угнетению защитной функции миндалин. При ХТ ТАФ II степени, учитывая вышеописанные изменения, НМ не только утрачивает свое значение как органа иммунной системы, но и становится локальным очагом инфекции в организме, способным вызвать сопряженные заболевания [91].

Из представленного выше материала следует, что в литературе нередко встречается морфологическое описание состояния НМ при ХТ, однако отсутствует четкая взаимосвязь данных находок с клинической картиной заболевания. Следует также отметить, что клиническая классификация ХТ не учитывает размеры НМ, от которых зависит глубина крипт, густота, степень их ветвлений [136]. Остается открытым вопрос о наличии необратимых морфологических изменений в ткани НМ при так называемых «неосложненных», простых формах ХТ, когда врачу стоит выбрать всё-таки радикальную, хирургическую тактику лечения из-за невозможности влияния консервативной терапии на структурные гистологические изменения в ткани

НМ. Отсутствует какая-либо информация о гистологических изменениях в НМ после проведения курсов консервативной терапии. Это побуждает к рассмотрению оценки эффективности консервативного лечения ХТ именно с позиций иммуноморфофункциональной картины заболевания.

1.1.5 Современные методы диагностики и лечения хронического тонзиллита.

Диагностика ХТ начинается с оценки клинических признаков заболевания: субъективных признаков – жалоб пациента, выраженных в различной степени, а иногда и вовсе их отсутствие [112], а также объективных признаков – фарингоскопической картины заболевания. Важным условием для установления диагноза ХТ является сочетание жалоб пациента, данных его анамнеза и осмотра ротоглотки. Также главным вопросом в диагностике является ХТ является наличие у пациента ангин в анамнезе и их частота, которая варьирует в широких пределах: от 1-2 ангин в течение нескольких лет до 4-5 за год; при этом часть пациентов отмечает наличие ангин только в детском возрасте, а иногда встречаются и безангинные формы ХТ [37; 208]. И если клиническая диагностика в целом не вызывает значительных затруднений для постановки диагноза, то установление конкретной формы и степени тяжести течения заболевания требует более детального подхода и четких объективных критериев дифференциальной диагностики ХТ.

В настоящее время существует большое количество способов и методик диагностики ХТ для определения его клинической формы, продолжается поиск новых методов. Так, например, существует способ диагностики ХТ по определению уровня интерлейкина в слюне пациентов [105]. Есть способ оценки функционального состояния НМ путем цитологического исследования содержимого крипт по соотношению клеточных элементов крови, эпителия и микробиоты. Авторами данный метод описывается как уточняющий при диагностике ХТ, а также способствующий выбору оптимальной тактики лечения [110].

Самыми распространенными вариантами диагностики ХТ являются бактериологические методы [6; 28; 116]. Однако данный метод диагностики сложно использовать в качестве определяющего тяжесть и форму ХТ для дальнейшего выбора тактики лечения [42; 60].

Другие авторы предлагают метод определения риска развития осложнений хронической тонзиллярной патологии, основанный на определении С-реактивного белка (СРБ), ревматоидного фактора (РФ) и антистрептолизина-О (АСЛО) в сыворотке крови при её биохимическом анализе [71]. Но, учитывая полиэтиологичность ХТ, а также возможность наличия у пациента сопутствующих заболеваний и патологий, вызванных стрептококковой инфекцией, ориентироваться только на этот показатель нельзя. АСЛО – неспецифический маркер. Е. Л. Савлевич и соавторы провели исследование по определению уровня АСЛО у пациентов с ХТ и не выявили достоверных различий титра АСЛО у пациентов с уже удалёнными НМ. Множество факторов, влияющих на референсные значения АСЛО, способствуют их неправильной интерпретации, что приводит к назначению необоснованных курсов антибактериальных препаратов или служит основным критерием для проведения оперативного лечения [120].

В. М. Цыркунов, Н. А. Рыбак, Н. И. Прокопчик, М. Г. Зубрицкий, Р. Ф. Рыбак предлагают метод диагностики степени активности и стадии хронизации ХТ, основанный на данных биопсии НМ [146].

Известен способ дифференциальной диагностики компенсированной и декомпенсированной форм ХТ, а также способ определения показаний к ТЭ по исследованию слюны с помощью инфракрасной спектроскопии [104; 111].

Изучаются и применяются и инвазивные методы, такие как тонкоигольная аспирационная биопсия ткани НМ с последующим её гистологическим изучением [115, 154].

Ряд врачей-оториноларингологов используют ультразвуковое исследование региональных лимфатических узлов, поскольку, по данным некоторых работ, наличие лимфаденита имеет значительную корреляционную

связь с морфологическими изменениями в ткани НМ: паренхиматозные изменения, разрастание соединительной ткани, периваскулярная инфильтрация с частичной облитерацией лимфатических сосудов, нарушение лимфоотока из НМ – всё это в сумме приводит к воспалительным изменениям и в регионарных лимфатических узлах. Наличие, по данным комплексного ультразвукового исследования, увеличенных множественных регионарных лимфатических узлов с усиленной васкуляризацией следует рассматривать в качестве важного диагностического признака ТАФ ХТ и учитывать при выборе лечебной тактики [131].

Однако вышеперечисленные методы исследования при ХТ являются сложными в проведении, требуют наличия необходимого оборудования в кабинетах; некоторые из них являются инвазивными, что диктует условия владения определенными навыками специалистов, обследовавших пациентов с данным заболеванием. Поэтому в настоящее время остается актуальным поиск новых методов диагностики ХТ, установления его формы, стадии и степени тяжести течения.

Лечение пациентов с ХТ остается одним из самых обсуждаемых и спорных вопросов при данном заболевании. Все научные работы, посвященные изучению хронического воспаления в ткани НМ, описывают два подхода к терапии ХТ – консервативное лечение и хирургическое [15; 49; 56; 66; 82; 173; 206].

В настоящий момент имеется значительный арсенал вариантов консервативного лечения ХТ (промывание лакун миндалин различными антисептическим растворами, промывание лакун миндалин под отрицательным давлением с помощью аппарата «Тонзиллор», антибактериальная терапия, физиотерапевтические и фармакологические методы лечения). Помимо этого, консервативная терапия может включать в себя (Солдатов И. Б., 1997) средства повышения естественной резистентности организма (правильный режим дня, рациональное богатое витаминами питание, регулярные физические упражнения); периодическое курортно-

климатическое лечение (аэротерапия, талассотерапия, грязелечение); гипосенсибилизирующие препараты; иммунокорригирующие средства; средства рефлекторного воздействия (физические методы, рефлексотерапия). Эффективность консервативного лечения по данным С. В. Рязанцева и соавт. достигает в настоящее время 71-85% [119]. Данный вид терапии носит временный и относительно нестойкий эффект. Невозможность полного излечения ХТ консервативными методами диктует необходимость использования радикального хирургического способа лечения.

На современном этапе хирургические методы лечения ХТ постоянно совершенствуются, включая в себя, помимо классической двусторонней ТЭ, использование лазерных технологий и аппаратов для холодноплазменной хирургии [90; 101; 128]. Двусторонняя ТЭ проводится пациентам с ХТ простой и ТАФ (I степени), если консервативное лечение оказалось неэффективным, а также пациентам с декомпенсированной формой ХТ (ТАФ II степени). В зарубежной практике в качестве показаний к проведению двусторонней ТЭ используют критерии Paradise: три или более эпизодов в год за последние три года, или пять или более эпизодов в год за последние два года, или семь или более эпизодов за один год. Обращает на себя внимание тот факт, что каждый эпизод должен определятся по строгим критериям и быть задокументированным [190]. Эффективность двусторонней ТЭ на протяжении многих лет обсуждается как в отечественной, так и в зарубежной литературе; сравниваются методы удаления НМ, чему посвящено несколько обзоров Кохрейна, которые установили отсутствие точных данных о явном преимуществе какой-либо одной техники проведения ТЭ [178].

Однако главным вопросом при лечении ХТ остается момент прекращения консервативной терапии, когда она больше неэффективна, и переход к радикальному хирургическому методу [57; 78; 161]. Единого мнения в настоящее время не существует: ряд авторов считает, что НМ являются важным иммунологическим органом даже при их хроническом воспалении [207]. Другие же авторы имеют противоположное мнение: чем дольше НМ

сохраняются в организме как очаг хронической инфекции, тем дольше организм подвергается микробной нагрузке и интоксикации [194]. Крайне важно не оставлять без внимания тот факт, что только своевременно проведенное хирургическое лечение - двусторонняя ТЭ - является единственно возможным методом предотвращения развития грозных осложнений и элиминации очага хронической инфекции.

1.2 Пародонт как второй локус очаговой инфекции, его патогенетическая связь с хроническим тонзиллитом.

При изучении проблемы ХТ, помимо вышеперечисленных аспектов клинической картины и диагностики заболевания, следует также уделять внимание выявлению других экстратонзиллярных локусов очаговой инфекции, одними из которых являются пародонтальные карманы, образующиеся при воспалительных заболеваниях пародонта в результате деструктивных процессов, происходящих в его тканях.

1.2.1 Пародонтит: этиология, клиника, диагностика, лечение.

Воспалительные заболевания пародонта широко распространены во всем мире и находятся на первом месте среди всех стоматологических заболеваний [17]. Распространенность заболеваний пародонта достигает 90-98% среди всех обращений в учреждения стоматологического профиля, причем самый высокий уровень заболеваемости встречается среди лиц 35-44 лет [24; 25; 167; 201]. По данным Всемирной Организации здравоохранения интактный пародонт встречается лишь у 2-10% населения [44].

Пародонтит является хроническим воспалительно-деструктивным заболеванием тканей пародонта, включающего в себя десну, периодонт, цемент корня зуба и альвеолярную кость, выполняющих ряд функций: барьерную, трофическую, рефлекторную регуляцию жевательного давления, и амортизирующую. [3; 38].

Пародонтит имеет многофакторную этиологию, но ведущим фактором в этиологии болезней пародонта считается действие патогенных микроорганизмов зубного налета и иммунный ответ организма на него [18; 24; 39; 162; 166]. К пародонтопатогенам относят *Porphyromonas gingivalis, Aggregatibacter actinomycetemcomitans, Prevotella intermedia, Fusobacterium nucleatum, Tannerella forsythus, Treponema denticola* [177; 205]. На сегодняшний день решающую роль в развитии пародонтита отводят способности патогенов к образованию биопленок – высокоорганизованным устойчивым микробным комплексам, способным к взаимосвязям, обмену информацией и проявлению таких свойств, которые отсутствуют у них при культивации на питательных средах [30; 45; 53; 163].

Представители пародонтальной микробиоты продуцируют эндотоксины, органические кислоты, хемотаксические пептиды, обладающие высоким иммунореактивным потенциалом, индуцируют секрецию тканями пародонта и иммунокомпетентными клетками протеолитических ферментов, обладающих деструктивным потенциалом на ткани пародонта [18]. В результате чего в тканях пародонта формируется воспалительный инфильтрат, состоящий из полиморфно-ядерных лейкоцитов, макрофагов и лимфоцитов; участвуют также тромбоциты, эндотелиальные клетки сосудов, фибробласты; происходит стимуляция медиаторами воспаления активности остеокластов [47; 123]. Возникают патологические изменения, обуславливающие нарушение внутритканевого метаболизма тканей пародонта, приводя к частичной гибели эпителия и разрушению коллагеновых волокон связочного аппарата зубов, деструкции костной ткани, сначала в кортикальной пластинке, а затем и губчатого вещества. Прогрессирование резорбции кости, утрата прикрепления десны к кости и расширения пародонтального кармана приводят к увеличению подвижности зуба и увеличению влияния механического фактора на сосудистую систему, который способствует прогрессированию воспаления и нарастанию клинических проявлений [153].

Клинически воспалительные заболевания пародонта проявляются

наличием зубных отложений; гиперемией, отеком и кровоточивостью десен; неприятным запахом изо рта; наличием пародонтальных карманов; патологической подвижностью зубов; рецессиями и гипертрофией десневого края; деформацией зубных рядов [31].

Диагностика пародонтита включает в себя осмотр зубочелюстной системы пациента, состоящей из осмотра зубодесневого прикрепления, определения гигиенического состояния полости рта, определения подвижности зубов, наличия и глубины пародонтальных карманов с помощью пародонтальных зондов, наличия кровоточивости десен, обилия твердого и мягкого над- и поддесневого зубного налета [69]. Для определения степени тяжести поражения тканей пародонта рассчитывают стоматологические индексы: индекс гигиены, пародонтальный индекс и индекс интенсивности кровоточивости [41; 84]. Для определения поражения костной ткани большую роль в диагностике пародонтита занимает рентгенологическое исследование, в частности ортопантомография [153]. Широкое применение получило и изучение микробного профиля пародонтальных карманов бактериологическими методами; однако на современном этапе активно разрабатываются и используются молекулярно-биологические методы исследования – ПЦР диагностика биоматериала пародонтальных карманов [113]. Встречаются также данные о применении различных диагностических тестов по определению уровня лизоцима в слюне, цитокинового профиля ротовой и десневой жидкостей, изучению биохимических и иммунологических показателей крови для определения степени тяжести воспалительных процессов в пародонте [30; 138].

Лечение заболеваний пародонта носит комплексный характер и включает в себя терапевтические, ортопедические, ортодонтические, хирургические и физиотерапевтические мероприятия [8; 153]. Все представленные виды лечения направлены на ликвидацию воспаления в тканях пародонта, уменьшение или устранение пародонтальных карманов, стимуляцию репаративного остеогенеза и восстановление функции зубочелюстной

системы пациентов. Применение какого-то одного изолированного метода лечения принесет лишь временный результат; все лечебные мероприятия должны носить последовательный характер, дополнять друг друга и обеспечивать решение единых оптимальных задач: предупреждение дальнейшего развития патологического процесса в пародонте, предупреждение развития общих и местных осложнений, предупреждение негативного влияния на общее здоровье и качество жизни пациентов [85; 134].

1.2.2 Патогенетическая связь пародонтита с соматическими заболеваниями и заболеваниями ЛОР-органов, в частности ХТ.

Одной из ключевых и актуальных проблем современной пародонтологии является изучение системного негативного влияния заболеваний пародонта на соматическую патологию и организм в целом. О связи воспалительных заболеваний зубочелюстной системы с заболеваниями других органов известно давно, и в настоящее время продолжаются поиски общих этиологических и патогенетических механизмов этой связи [52].

Пародонтальные карманы, образующиеся при воспалительно-деструктивных процессах в ткани пародонта, являясь резервуаром патогенных микроорганизмов, служат очаговым локусом хронической инфекции. Пародонтопатогены, наряду с прямой инвазией в кровеносные сосуды и бактериемией, высвобождают бактериальные эндотоксины в кровоток, которые опосредованно с помощью провоспалительных цитокинов и медиаторов воспаления (например, белков теплового шока) вызывают альтерацию и дисфункцию эндотелия сосудов, липидную инфильтрацию сосудистой стенки, а также стимулируют и поддерживают воспалительный ответ [145; 160]. В результате дисбаланса цитокинов и повреждения сосудистой стенки происходят и внутрисосудистые изменения: нарушение функциональной активности тромбоцитов, процессов свертывания крови и фибринолиза, реологических свойств крови [107; 148]. Бактерии и их

продукты жизнедеятельности, проникая в кровь, вызывают интоксикацию и сенсибилизацию всего организма. Выработанные в большом количестве антитела к антигенам бактерий могут атаковать собственные белки организма, вызывая таким образом аутоиммунные процессы [158]. Впервые ещё в 1891 г. W.D. Miller предположил, что инфекция в полости рта может оказывать системное влияние на здоровье человека в целом. В своей статье он описал способность орофарингеальной инфекции приводить к развитию инфекционных процессов в любом органе человека [182].

В медицинской литературе все больше и больше появляется сведений о связи между воспалительными заболеваниями пародонта и заболеваниями сердечно-сосудистой системы. Так, Tonetti M.S. в 2009 году исследовал влияние лечения заболеваний пародонта на течение сердечно-сосудистых заболеваний и пришел к выводу, что интенсивная терапия заболеваний пародонта приводит к уменьшению генерализованного воспаления, эндотелиальной дисфункции, атеросклероза каротидных артерий и сердечно-сосудистых заболеваний [203]. Другие работы демонстрируют, что у пациентов с инфекционным эндокардитом в биоптатах из пораженных участков клапанного аппарата и эндокарда, взятых во время операции на сердце, частота выявления ДНК пародонтопатогенов *A. actinomycetemcomitans, P. intermedia, T. forsythia и T. denticola* была сопоставима с частотой их выявления в пародонтальных карманах пациентов до санации [144]. Воспалительные заболевания пародонта влияют на повышение уровня С-реактивного белка, ИЛ-6 и нейтрофилов, которые усиливают свою противовоспалительную активность при атеросклеротических поражениях сосудов, увеличивая риск сердечных или цереброваскулярных заболеваний [189]. А по данным исследования Rangé H. пародонтопатогены были обнаружены в атеросклеротических бляшках сонных артерий [196].

Описана связь воспалительных заболеваний пародонта и ревматоидного артрита. Существуют работы, высказывающие предположение, что

пародонтит может быть причинным фактором в инициации и поддержании аутоиммунного воспалительного ответа, который имеет место при ревматоидном артрите; а на фоне проведенного консервативного лечения пародонтита отмечалось выраженное уменьшение тяжести течения ревматоидного артрита [145; 191].

Возможная взаимосвязь заболеваний пародонта с заболеваниями желудочно-кишечного тракта объясняется способностью пародонтопатогенов образовывать биопленки, включая туда и H. pylori, что служит фактором повторного инфицирования, несмотря на проводимую эрадикационную терапию [152]. Плохое гигиеническое состояние полости рта, наличие воспалительных инфильтратов, разрушение зубов при пародонтите, вплоть до их потери, способствует нарушению жевательной функции, что также может приводить к заболеваниям пищеварительного тракта [63].

Множество исследований посвящено влиянию заболеваний пародонта на течение сахарного диабета, в которых описано, что длительное течение пародонтита приводит к декомпенсации диабета, повышению уровня гликемии и резистентности к инсулину [19; 68]. В то же время гипергликемия при сахарном диабете ведет к увеличению содержания глюкозы в десневой жидкости. А поскольку большинство пародонтальных микроорганизмов размножаются именно на сахарах, то данный фактор способствует изменению состава биопленок, ее устойчивости и, тем самым, отягощает течение пародонтита [169].

Говоря о взаимосвязи воспалительных заболеваний пародонта и заболеваний дыхательный путей, стоит отметить, что различают два основных пути попадания микроорганизмов в респираторный тракт: непосредственно аспирация патогенов при дыхании и гематогенное распространение. Также цитокины и ферменты, образующиеся при пародонтите, могут быть аспирированы в бронхолегочную систему, где стимулируют воспалительные процессы и облегчают колонизацию нижних отделов дыхательной системы. Так, например, типичный пародонтопатоген *A. actinomycetemcomitans* был

выделен из легочной ткани пациента с пневмонией [186].

Новые исследования, проводимые в нашей стране и за рубежом, всё больше расширяют спектр патологических состояний, имеющих единую этиологическую или патогенетическую связь с заболеваниями пародонта. На сегодняшний день к данному виду заболеваний относят, кроме уже упомянутых выше, различные желудочно-кишечные заболевания, хронические болезни почек, заболевания опорно-двигательного аппарата, когнитивные расстройства, метаболический синдром, заболевания щитовидной железы и иммунные нарушения [4; 13; 40; 107].

Если изучать непосредственно вопрос взаимосвязи заболеваний пародонта с заболеваниями ЛОР-органов, то прежде всего нужно учитывать их очень близкое анатомо-топографическое расположение. К возможным механизмам влияния бактерий полости рта на патологию ЛОР-органов можно отнести следующие: а) вдыхание патогенных микроорганизмов ротовой полости в верхние дыхательные пути; б) токсины и ферменты, вырабатываемые этими пародонтопатогенами, могут повреждать поверхность слизистой оболочки близлежащих органов, усиливая тем самым их адгезию и дальнейшую колонизацию; в) цитокины, которые выделяются из поврежденных тканей пародонта, могут изменять восприимчивость эпителия соседних органов, верхних дыхательных путей, улучшая продвижение патогенных микроорганизмов в глубже расположенные участки [179; 198].

Объяснить взаимосвязь заболеваний пародонта с ХТ можно существенным снижением при пародонтите иммунологической резистентности пограничных слизистых оболочек, прежде всего слизистой оболочки глотки и гортани, что приводит к угнетению местного иммунитета и может значительно влиять на состояние микробиоценоза и в ткани НМ, создавая тем самым благоприятные условия для размножения в них патогенных микроорганизмов [118]. Наличие хронического очага инфекции в полости рта при пародонтите приводит к формированию вторичного иммунодефицита на фоне патологической активации свободно-радикального окисления липидов, белков,

низкомолекулярных тиолов, сохраняющейся и при клинической ремиссии очаговой инфекции [137]. Соответственно, существующие на фоне пародонтита иммунологические изменения в слизистых оболочках, не могут не затрагивать и НМ, которые уже подверглись воспалительным изменениям при ХТ. В целом негативное влияние пародонтального очага связано с тем, что он является источником гетеро и аутоантигенной персистенции, а также оказывает угнетающее и дезорганизующее влияние на иммунную систему организма [26].

Таким образом, анализ литературных данных говорит о наличии взаимосвязи болезней пародонта с большим количеством соматической патологии, в том числе и с заболеваниями ЛОР-органов. А связь пародонтита с ХТ может быть объяснена схожестью этиологических факторов, патогенеза за счет иммунологических изменений, анатомической и функциональной близостью, возможным попаданием пародотопатогенов в НМ. Однако на современном этапе знаний о конкретных механизмах и степени влияния пародонтита на ХТ недостаточно. Необходимы дальнейшие исследования, направленные на понимание и доказательство причинно-следственных связей между этими заболеваниями.

1.3 Резюме.

Проведенный нами анализ литературы по теме данной работы подтвердил актуальность изучения различных аспектов проблемы ХТ, его точности диагностики и подходов к методам лечения. Несмотря на то, что поиском ответов на многие вопросы, относящиеся к ХТ, уже много лет всесторонне занимаются врачи-оториноларингологи, данная проблема остается нерешенной. Распространенность заболевания среди населения не уменьшается, а только растет, затрагивая лиц трудоспособного возраста.

Постоянно предлагаются различные методики диагностики ХТ, однако все они имеют свои недостатки и не могут однозначно и объективно установить форму и степень данного заболевания. Далеко не все методы могут быть

применимы в ежедневной практике врача-оториноларинголога из-за своей трудоемкости и, в отдельных случаях, инвазивности. Нет методов диагностики, которые могли бы ответить на вопрос о целесообразности проведения курсов консервативной терапии или о необходимости проведения радикального оперативного лечения. Ответом на поставленную задачу могло бы быть изучение иммунной функции НМ при различных формах хронического воспаления в них после курсов проведенной консервативной терапии с помощью ИГХ-исследования.

Одним из перспективных и интересных путей исследования ХТ является возможность изучения влияния на течение данного заболевания других локусов очаговой инфекции, в частности пародонтальных карманов. Микробиота, обнаруживаемая в данном локусе, является высокопатогенной, способной к продукции специфических эндотоксинов, которые вызывают активный синтез медиаторов воспаления, что, в конечном итоге, может приводить к отягощающему течению различной соматической патологии. Нельзя исключить возможности попадания пародонтопатогенов и в лакуны НМ, где данные микроорганизмы могут оказывать влияние на течение ХТ.

Именно эти вышеперечисленные факторы делают актуальным изучение проблемы ХТ с позиции выявления экстратонзиллярных локусов очаговой инфекции полости рта – пародонтальных карманов, а также с позиции изучения иммуноморфофункциональной активности ткани НМ при их хроническом воспалении с помощью ИГХ-исследования.

Глава 2. МАТЕРИАЛЫ И МЕТОДЫ ИССЛЕДОВАНИЯ

Диссертационная работа проведена в ГБУЗ «Научно-исследовательский клинический институт оториноларингологии имени Л.И. Свержевского» Департамента здравоохранения города Москвы с 2020 по 2023 гг.

2.1 Общая характеристика пациентов, включенных в исследование.

В соответствии с поставленными целью и задачами в наше исследование были включены 100 пациентов с ХТ ТАФ I и II степени, имеющих показания для проведения хирургического лечения. Показания к двусторонней ТЭ, которые учитывались нами при проведении набора в исследование, были следующими: ХТ ТАФ II степени; ХТ ТАФ I степени при неэффективности 2-3 курсов консервативной терапии.

Возраст пациентов, вошедших в исследование, был от 18 до 60 лет (медиана возраста (Me) составила 28.5, квартили [Q1 - 22; Q3 - 36] лет). Из всех пациентов 40% составляли лица мужского пола, 60% лица женского пола.

Критерии включения в исследование:

- пациенты с установленным диагнозом ХТ ТАФ I и II степени, имеющие показания для двусторонней ТЭ;

- возраст от 18 до 60 лет мужского и женского пола;

- отсутствие противопоказаний для проведения хирургического вмешательства;

- подписанное информированное согласие пациента на участие в клиническом исследовании и обработку персональных данных.

Критерии исключения из исследования:

- острое воспалительное заболевание или обострение хронического заболевания любой локализации на момент исследования;

- тяжелая сопутствующая патология в состоянии декомпенсации;

- беременность, лактация;

- отказ пациента от участия в исследовании;

- возраст менее 18 лет.

2.2. Формирование групп пациентов и их характеристика.

Для изучения особенностей диагностики и лечения ХТ, исходя из предположения о наличии второго орофарингеального очага инфекции, помимо НМ, в пародонтальных карманах, согласно поставленным в диссертационной работе задачам, нами было сформировано 2 группы пациентов. Первую группу (I) составили пациенты с ХТ ТАФ I и II степени и заболеваниями пародонта (50 пациентов). Вторую группу (II) составили пациенты с ХТ ТАФ I и II степени без заболеваний пародонта (50 пациентов). В каждую группу исследования было включено одинаковое количество пациентов с ХТ для наибольшей сопоставимости групп и получения достоверных результатов.

Для установления диагнозов и отнесения пациентов к одной из выше представленных групп проводилась беседа с пациентами, анализ их жалоб, данных анамнеза и анкетирование пациентов по специально разработанной анкете-опроснику (приложение 1).

Всем пациентам проводилось объективное обследование ЛОР-органов с уточнением данных мезофарингоскопии, лабораторное обследование (клинические анализы крови и мочи, биохимическое исследование крови, коагулограмма, исследование крови на групповую и резус-принадлежность, АСЛО, РФ, СРБ), электрокардиография, консультация врача-терапевта для исключения тяжелой сопутствующей патологии, противопоказаний для оперативного лечения.

При проведении фарингоскопии мы проводили оценку изменений слизистой оболочки ротоглотки, мягкого и твердого неба, передних и задних нёбных дужек, задней стенки глотки. Определяли наличие и степень гипертрофии НМ, наличие патологических масс в лакунах НМ, наличие или отсутствие гиперемии краев нёбных дужек, валикообразного утолщения краев нёбных дужек, отека верхних отделов задних и передних нёбных дужек. Оценку выраженности местных фарингоскопических признаков у пациентов проводили с помощью специально разработанной визуально-аналоговой шкалы (ВАШ) (таблица 2.1).

Таблица 2.1 Оценка наличия и выраженности фарингоскопических признаков у пациентов с ХТ по ВАШ.

Фарингоскопические признаки	**Баллы**
Патологическое содержимое в лакунах нёбных миндалин	0 1 2 3 4 5
Кисты с гнойным содержимым или микроабсцессы миндалин	0 1 2 3 4 5
Застойная гиперемия передних нёбных дужек (признак Гизе)	0 1 2 3 4 5
Отечность верхних краев передних и задних нёбных дужек (признак Зака)	0 1 2 3 4 5
Валикообразное утолщение краев передних нёбных дужек (признак Б.С.Преображенского)	0 1 2 3 4 5
Спайки нёбных миндалин с нёбными дужками	0 1 2 3 4 5
Изменение консистенции нёбных миндалин	0 1 2 3 4 5

Оценка наличия и степени выраженности токсико-аллергических системных проявлений ХТ у пациентов была проведена также с помощью специально составленной ВАШ (таблица 2.2).

Таблица 2.2 Оценка наличия и выраженности токсико-аллергических системных проявлений ХТ по ВАШ.

Токсико-аллергические проявления ХТ	**Баллы**
Слабость, утомляемость	0 1 2 3 4 5
Длительный субфебрилитет	0 1 2 3 4 5
Артралгия	0 1 2 3 4 5
Боль в области сердца, сердцебиение	0 1 2 3 4 5
Миалгия	0 1 2 3 4 5

Во время беседы и осмотра пациенты I группы предъявляли жалобы на периодическую боль в горле, дискомфорт, сухость в ротоглотке, образование казеозных пробок в лакунах НМ, неприятный запах изо рта, слабость, утомляемость, длительный период субфебрильной температуры тела, боли в суставах, в области сердца, сердцебиение, шейный лимфаденит, ангины в анамнезе до 2-3 раз в год, паратонзиллярные абсцессы в анамнезе. У 64% пациентов данной группы были сопряженные с ХТ заболевания: заболевания сердечно-сосудистой системы, клапанные пороки сердца, гломерулонефрит, неспецифический артрит. Важно отметить, что пациенты данной группы предъявляли также жалобы на периодическую кровоточивость десен, зубную боль, заболевания пародонта в анамнезе. Пациенты II группы с ХТ без заболеваний пародонта также предъявляли вышеуказанные жалобы со стороны ротоглотки, слабость, утомляемость, субфебрильную температуру тела, боли в суставах, в области сердца, однако частота ангин в анамнезе у них составляла до 1-2 раз в год, сопряжённые с ХТ заболевания встречались у 18% пациентов данной группы, отсутствовали жалобы на кровоточивость десен, зубную боль, заболевания пародонта в анамнезе.

Всем пациентам во время проведения оперативного вмешательства выполняли бактериологическое исследование микробиоты лакун НМ. Забор биоматериала для бактериологического исследования проводили из глубоких

отделов лакун НМ стерильным ватным тампоном с помощью транспортной системы 110С на основе среды Эймса с алюминиевым аппликатором, диаметр тампона которого составлял 2-3 мм. Отобранные образцы биологического материала транспортировали в лабораторию в течение 2-3 часов и немедленно подвергали бактериологическому исследованию. Проводили предварительную инкубацию в термостате при температуре 37˚С в течение 3 часов, затем посев на плотные питательные среды. Инкубацию посевов проводили в термостате при 37˚С в течение 48 часов. Выросшие колонии микроорганизмов изучали макро и микроскопически, подсчитывали количество колоний каждого типа. Далее выделяли собственно чистую культуру микроорганизмов на скошенном агаре. Для интерпретации полученных результатов исследования учитывали количество выделенных этиологически значимых для ХТ микроорганизмов. Данный вид исследования был выполнен на базе ГБУЗ «Диагностический центр лабораторных исследований» ДЗМ.

Для оценки состояния зубочелюстной системы с целью определения наличия воспалительных заболеваний пародонта всем пациентам проводилось обследование данной области совместно с врачом стоматологом-пародонтологом: тщательный осмотр зубодесневого прикрепления, гигиеническое состояние полости рта, определение подвижности зубов, наличия и глубины зубодесневых карманов с помощью пародонтальных зондов (рис. 2.1), наличие кровоточивости десен, обилие твердого и мягкого над- и поддесневого зубного налета.

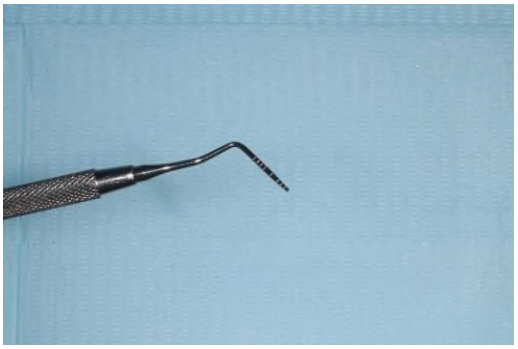

Рисунок 2.1 Пародонтальный зонд.

Обследование всех пациентов врачом стоматологом-пародонтологом было проведено на базе ФГБУ НМИЦ «Центральный научно-исследовательский институт стоматологии и челюстно-лицевой хирургии» МЗ РФ.[1]

Всем пациентам проводилась оценка степени воспалительного поражения тканей пародонта с использованием трех индексов: индекса гигиены, пародонтального индекса и индекса интенсивности кровоточивости.

1. Для расчёта индекса гигиены *(OHI-S) по Greene-Vermillion (1964)* в качестве красителя используется раствор Люголя. Отдельно оценивают *индекс зубного налёта (ИЗН) и индекс зубного камня (ИЗК)*. В области 16, 11, 26 зубов определяют наличие налёта и камня на щечной поверхности, в области 46, 31, 36 зубов – на язычной поверхности.

Критерии оценки *зубного налёта*:

0 – отсутствие налета;
1 – зубной налет покрывает $^1/_3$ поверхности зуба;
2 – зубной налет покрывает от $^1/_3$ до $^2/_3$ поверхности зуба;
3 – налет покрывает более $^2/_3$ поверхности зуба.

ИЗН определяют как сумму показателей 6ти зубов, деленную на 6.

Критерии оценки *зубного камня*:

0 – зубной камень не выявлен;
1 – наддесневой зубной камень покрывает $^1/_3$ поверхности зуба;
2 – наддесневой зубной камень покрывает от $^1/_3$ до $^2/_3$ поверхности зуба;
3 – наддесневой зубной камень покрывает более $^2/_3$ поверхности зуба.

ИЗК определяют как сумму показателей 6ти зубов, деленную на 6.

Индекс гигиены рассчитывали как сумму индекса зубного налёта и индекса зубного камня. ИГ= ИЗН+ИЗК [84].

---

[1] Выражаю огромную благодарность Кречиной Елене Константиновне - профессору, доктору медицинских наук, заместителю директора по научной работе ФГБУ НМИЦ «Центральный научно-исследовательский институт стоматологии и челюстно-лицевой хирургии» МЗ РФ за помощь в обследовании больных и научное консультирование.

2. Для расчёта пародонтального индекса *(PI) по Расселу* (1956), характеризующего распространенность и выраженность воспалительно-деструктивных изменений в тканях пародонта, в качестве красителя используется также раствор Люголя. С помощью данного индекса изучали два показателя: воспалительную реакцию десны и глубину пародонтальных карманов в области каждого зуба.

Оценочная шкала:

0 – нет изменений;

1 – гингивит легкой степени (воспаление не охватывает десну на протяжении всего зуба);

2 – гингивит без нарушения пародонтального крепления;

4 – те же изменения, но на рентгенограмме есть резорбция костной ткани;

6 – гингивит с образованием пародонтального кармана, но зуб неподвижен;

8 – выраженная деструкция всех тканей пародонта, зуб подвижен, может быть смещен.

Пародонтальный индекс рассчитывали как сумму значений каждого пораженного зуба, деленную на количество зубов.

3. Для определения индекса интенсивности кровоточивости *по Muhlemann – SBI* (1971), отражающего степень воспаления десны, проводили зондирование десневой бороздки. Кончик зонда без давления прижимали к стенке бороздки и медленно вели от медиальной к дистальной стороне зуба (рис. 2.2).



Рисунок 2.2 Кровоточивость при зондировании пародонтального кармана.

Оценочная шкала:

0 – кровоточивость отсутствует;

1 – кровоточивость появляется не ранее, чем через 30сек.;

2 – кровоточивость появляется сразу после пробы или в течение первых 30 сек.;

3 – кровоточивость отмечается при приеме пищи или чистке зубов.

Для расчета индекса сумму баллов делили на количество зубов [84; 135].

Определение степени воспалительного поражения тканей пародонта оценивалось как легкое, средней степени тяжести и тяжелое по референсным значениям представленных индексов (таблица 2.3).

Таблица 2.3 Референсные значения стоматологических индексов.

Степень тяжести поражения пародонта	**Индекс гигиены**	**Пародонтальный индекс**	**Индекс кровоточивости**
лёгкая	0 – 0,6 (хорошая гигиена)	0,1 - 1,4	0 – 2,5
средняя	0,7 – 1,8 (удовлетворительная гигиена)	1,5 - 4,0	2,6 – 3,5
тяжелая	1,9 – 3,0 (плохая гигиена)	4,1 - 8,0	> 3,5

Диагноз пародонтита устанавливался тем пациентам, у которых были характерные жалобы и выраженные клинические признаки данного заболевания. Эта группа пациентов направлялась на дообследование - ортопантомографию (ОПТГ) для подтверждения наличия патологии пародонта. Изменения на ОПТГ у таких пациентов могут быть различные в зависимости от степени тяжести течения пародонтита. При пародонтите легкой степени рентгенологически может определяться расширение периодонтальной щели в пришеечной области зубов, деструкция компактной пластинки вершин межзубных перегородок, остеопороз вершин межальвеолярных перегородок в пределах 1/3 длины корня. При пародонтите средней степени определяется смешанный неравномерный тип деструкции костной ткани альвеолярного отростка, достигающий в области отдельных

зубов до 1/2 длины корня. При пародонтите тяжелой степени выявляется смешанный неравномерный тип деструкции костной ткани альвеолярного отростка, достигающий в области отдельных зубов более 1/2 длины корня, с образованием костных карманов на всю длину корня [2; 80; 165].

После проведенного комплексного обследования пациентов со стороны ЛОР-органов и со стороны зубочелюстной системы было принято решение об отнесении конкретного пациента к I или II группе.

Далее всем пациентам проводили забор биоматериала десневой жидкости и пародонтальных карманов, у кого они были обнаружены, для определения ДНК возбудителей инфекций пародонта методом полимеразной цепной реакции (ПЦР). ПЦР-диагностику проводили с помощью специальной панели, позволяющей выявить основные пародонтопатогены, принимающие участие в развитии воспалительных заболеваний пародонта: *Porphyromonas gingivalis u Porphyromonas endodontalis; Aggregatibacter actinomycetemcomitans; Tannerella forsythia; Treponema denticola, Prevotella intermedia; Fusobacterium nucleatum* (Лаборатория «Литех», Россия). Забор биоматериала осуществляли с помощью стерильных зондов, которые вводили в пародонтальные карманы, или с помощью которых собирали десневую жидкость (при отсутствии у пациентов пародонтальных карманов). Затем часть зонда помещали в транспортные пробирки Eppendorf (рис. 2.3) и доставляли в лабораторию в специальных термоконтейнерах при температуре не выше -4℃ течение 3-4 часов.



Рисунок 2.3 Зонд для забора биоматериала и пробирка Eppendorf для его транспортировки.

Аналогичным образом осуществляли забор биоматериала с поверхности НМ и из лакун для возможного обнаружения там методом ПЦР ДНК пародонтопатогенов.

Всем 100 пациентам, включенным в наше исследование, с ХТ ТАФ I и II степени, имеющим показания для хирургического лечения, была проведена двусторонняя ТЭ классическим способом. Удаленные НМ пациентов были отправлены на гистологическое исследование для патоморфологического подтверждения диагноза. Часть из них была направлена на трансмиссионную электронную микроскопию (ТЭМ) для изучения топографических особенностей поверхности, структуры и состава лакунарной системы НМ.

Послеоперационное наблюдение пациентов исследования составило 6 месяцев.

2.3 Морфологическое и иммуногистохимическое исследование.

В каждом случае оперативного вмешательства проводили стандартное патоморфологическое исследование ткани удаленных НМ на базе центра патологоанатомической диагностики и молекулярной генетики ГБУЗ Городская клиническая онкологическая больница №1 ДЗМ.

Первичную фиксацию биоматериала проводили в контейнере с 10% нейтральным забуференным формалином. Из крупного образца материала вырезали более мелкие фрагменты толщиной не более 3-4 мм, максимальной протяженностью не более 18 мм. Затем каждый вырезанный фрагмент укладывали в промаркированные гистологические кассеты, после чего через 18-20 часов начиналась проводка биопсийного материала в вакуумном автоматическом приборе Leica ASP 6025. Далее материал из кассеты помещали в форму для заливки парафина (температура 60-63°С). После охлаждения полученного материала проводили микротомию парафиновых блоков на микротоме ThermoFisherScientificHM 325. Стандартное окрашивание парафиновых срезов гематоксилином и эозином проводили в

автоматическом мультистейнере LeicaST 5020. Для заключения материала под стекло использовали жидкость «Витрогель».

Гистологическое исследование полученных препаратов проводили для визуализации гистоархитектоники ткани НМ. Характер иммунного ответа при обзорных методах гистологического исследования можно оценить весьма приблизительно, ориентируясь на соотношение площади, занимаемой диффузной и фолликулярной лимфоидной тканью. Явное преобладание в структуре миндалины диффузной лимфоидной ткани принято считать иммунным ответом по клеточному типу, увеличение фолликулярной лимфоидной ткани рассматривается как иммунный ответ по гуморальному типу. И только с использованием ИГХ-метода моноклональных антител можно достоверно оценить характер иммунной функции НМ. Поэтому ИГХ-исследование ткани НМ стало основной частью морфофункциональной оценки найденных иммуноморфологических изменений у пациентов в нашем исследовании.

В литературе описаны случаи увеличения пролиферации лимфоцитов фолликулов и межфолликулярной лимфоидной ткани при увеличении антигенной (в том числе микробной) нагрузки, «загрязнении» лакун НМ [173]. Поэтому нами было принято решение рассмотреть морфофункциональную картину НМ при промывании их лакун, уменьшая таким образом ту самую антигенную нагрузку.

Для решения данной задачи и проведения ИГХ-исследования пациенты II группы с ХТ ТАФ I и II степени без заболеваний пародонта (50 пациентов) были разделены на две подгруппы: IIА подгруппа – 25 пациентов с ХТ (ТАФ I и II степени), которые получали перед хирургическим лечением консервативную терапию, заключающуюся в проведении минимум трёх курсов промывания лакун НМ с применением антисептических средств из 8-10 процедур. IIБ подгруппа – 25 пациентов с ХТ (ТАФ I и II степени), которые не получали консервативную терапию перед хирургическим лечением.

Подготовку микропрепаратов для ИГХ-окрашивания проводили согласно

общепринятым стандартам пробоподготовки для гистологических микропрепаратов. Толщина среза для ИГХ-препарата составляла 2 мкм с использованием положительно заряженных стекол snowcoat X-TRA (Leica).

ИГХ-исследование было проведено на автоматическом иммуностейнере Ventana Benchmark XT (Roche) с набором детекции ultraView Universal DAB Detection Kit и на автоматическом иммуностейнере AutostainerLink48 (Dako) с обработкой материала в PT Link (Dako) с системой визуализации EnVision FLEX по валидированным протоколам.

В проведенном ИГХ-исследовании парафиновых блоков использовался набор следующих первичных моноклональных антител:
BCL2 clone 124 Ventana

BCL6 clone GI191E/A8 Ventana

CD2 clone MRQ-11 Ventana

CD4 clone SP35 Ventana

CD8 clone SP57 Ventana

CD10 clone sp67 Ventana

CD23 clone SP23 Ventana

CD68 клон PG-M1 DAKO

CD79a clone sp18 Ventana

CD138/syndecan-1 clone B-A38 Cell Marque

Маркерами В-лимфоцитов являются CD10, CD23, CD79a, CD138; Т-лимфоцитов - CD2, CD4, CD8; моноцитарно-макрофагального ряда - CD68; антиапоптоза - BCL2, BCL6.

Сканирование стекол в цифровой формат проводилось на сканирующем микроскопе Hamamatsu Nanozoomer S360, увеличение x40 (рис. 2.4).



Рисунок 2.4 Сканирующий микроскоп Hamamatsu Nanozoomer.

В исследовании на полученных препаратах каждого пациента мы проводили подсчет следующих параметров: площадь (S) НМ, число фолликулов в НМ, площадь (S) фолликула, площадь (S) фолликулярного центра, площадь (S) мантийной зоны фолликула, общее количество клеток в фолликулярном центре, общее количество клеток в мантии, Bcl2 в фолликулярном центре, Bcl2 в мантии, Bcl6 в фолликулярном центре, Bcl6 в мантии, CD2 в фолликулярном центре, CD2 в мантии, CD4 в фолликулярном центре, CD4 в мантии, CD8 в фолликулярном центре, CD8 в мантии, CD10 в фолликулярном центре, CD10 в мантии, CD23 в фолликулярном центре, CD23 в мантии, CD68 в фолликулярном центре, CD68 в мантии, CD79 в фолликулярном центре, CD79 в мантии, CD138 в фолликулярном центре, CD138 в мантии.

Измерение площади срезов, площади НМ, площади отдельных элементов фолликула и подсчёт клеток проводился автоматически на отсканированных гистологических препаратах с использованием программного обеспечения QuPath версии 0.4.2.

Полученные данные были занесены в специально разработанную электронную базу данных пациентов для систематизации и хранения информации с использованием программы Microsoft «Access» (свидетельство о государственной регистрации базы данных № 2023620682 от 21.02.2023г.)

2.4 Трансмиссионная электронная микроскопия.

Трансмиссионная электронная микроскопия (ТЭМ) была использована в нашем исследовании для получения изображения лакун НМ с высоким разрешением (до 0,4 нанометра) с возможностью изучения состава и строения микроструктур поверхностных слоев данной анатомической области НМ. Вся электронно-микроскопическая работа была выполнена на базе ФГБУ «Национальный исследовательский центр эпидеомиологии и микробиологии имени Н. Ф. Гамалеи» Минздрава России в лаборатории индикации и ультраструктурного анализа микроорганизмов.

В данной работе исследование проводили на трансмиссионном электронном микроскопе JEM 2100 Plus (Jeol, Япония) (рис. 2.5) при ускоряющем напряжении 160 кВ в диапазоне увеличений от 15000 до 150000.



Рисунок 2.5 Трансмиссионный электронный микроскоп JEM 2100 Plus.

Материал для исследования был получен интраоперационно: сразу после удаления НМ разрезали продольно на две части для лучшей визуализации лакунарной системы. После этого выбирали наиболее обозримый и доступный участок лакуны НМ размерами не более 0,5 см, который отделяли скальпелем от остальной части миндалины и погружали в специальный реактив-фиксатор Ито, Карновски [171] для дальнейшей транспортировки в лабораторию.

В лаборатории данный материал подвергали следующей обработке: постфиксацию проводили в 1% водном растворе OsO_4 и 1% растворе уранилацетата (Serva, Германия) на 0,2 М малеатном буфере. В спиртах восходящей концентрации (от 50° до 100°) образцы подвергали обезвоживанию, после чего заливали смолой LR White (Science Services Gmbh, Германия). Ультратонкие срезы получали на ультратоме LKB III (LKB, Швейцария) и контрастировали 1% спиртовым раствором уранилацетата. Результаты были получены при использовании специальной программы качественного и количественного элементного анализа INCA Point & ID.

На рисунке 2.6 представлен дизайн и все этапы проведенного исследования.



Рисунок 2.6 Схема дизайна и этапов исследования.

2.5 Методы статистической обработки результатов исследования.

Материалы исследования были подвергнуты статистической обработке данных. Сбор данных, их последующую коррекцию, систематизацию исходной информации и визуализацию полученных результатов осуществляли в электронных таблицах Microsoft Office Excel (2016). Статистическую обработка результатов проводили средствами языка Питон (Python 3.9.). Для расчетов были использованы встроенные функции из модулей Statsmodels.api и Scipy. Количественные показатели оценивали на предмет соответствия нормальному распределению, для этого использовался критерий Шапиро-Уилка. Проверка на нормальность распределения показала, что данные в исследовании не имеют нормального распределения. Поэтому в дальнейшем расчеты проводили методами непараметрической статистики.

В качестве центра распределения была посчитана медиана, а в качестве показателей вариации – квартили (Me [Q1; Q3]). Для сравнения двух несвязанных выборок использовали U-критерий Манна-Уитни. При сравнении нескольких выборок количественных данных, имеющих распределение, отличное от нормального, использовали критерий Краскела-Уоллиса, являющийся непараметрической альтернативой однофакторного дисперсионного анализа.

Результаты качественных признаков выражены в абсолютных числах с указанием долей (%). Сравнение номинальных данных в группах проводили при помощи критерия $\chi 2$ Пирсона.

С целью изучения связи между явлениями, представленными количественными данными, распределение которых отличалось от нормального, использовали непараметрический метод – расчет коэффициент ранговой корреляции Спирмена.

Статистически значимыми считали различия при $p \leq 0,05$.

Глава 3. КЛИНИКО-ДИАГНОСТИЧЕСКИЕ АСПЕКТЫ ХРОНИЧЕСКОГО ТОНЗИЛЛИТА У ПАЦИЕНТОВ С ПАТОЛОГИЕЙ ПАРОДОНТА: РЕЗУЛЬТАТЫ СОБСТВЕННЫХ ИССЛЕДОВАНИЙ

3.1 Возрастно-половая характеристика обследованных пациентов.

Было обследовано 100 пациентов. Возраст всех обследованных пациентов составлял от 18 до 60 лет (28.5 [22; 36] лет). Из всех пациентов 40% составляли лица мужского пола, 60% лица женского пола.

Как было сказано выше, для изучения возможного влияния пародонтального очага инфекции на течение ХТ нами было сформировано 2 группы пациентов: I группа - пациенты с ХТ ТАФ I и II степени и заболеваниями пародонта (50 пациентов), II группа - пациенты с ХТ ТАФ I и II степени без заболеваний пародонта (50 пациентов).

Возрастно-половая характеристика обследованных пациентов обеих групп представлена в таблице 3.1.

Таблица 3.1 Возрастно-половая характеристика участников исследования.

	Все	**I группа**	**II группа**	**p**
Пол	(n=100)	(n=50)	(n=50)	p=0.414
мужской	40 (40.0%)	22 (44.0%)	18 (36.0%)	
женский	60 (60.0%)	28 (56.0%)	32 (64.0%)	
Возраст, лет	28.5 [22.0; 36.0], (n=100)	29.5 [22.25; 36.0], (n=50)	27.0 [22.0; 35.0], (n=50)	p=0.684

Как видно из представленных в таблице данных, выделенные группы статистически значимо не различаются по полу (p=0,414) и возрасту (p=0,684).

Таким образом, наиболее распространённой возрастной категорией среди

пациентов с ХТ, являются лица молодого трудоспособного возраста, что еще раз подчеркивает социальную важность и значимость данного заболевания.

3.2 Анализ данных обследования зубочелюстной системы пациентов с хроническим тонзиллитом.

Обследование зубочелюстной системы у пациентов с ХТ выполняли с целью определения наличия и степени выраженности воспалительных изменений в пародонте, при которых происходит разрушение опорных тканей зуба с формированием пародонтальных карманов, которые могут служит локальным очагом хронической инфекции и оказывать влияние на течение различной соматической патологии, в том числе и ХТ. Данное обследование проводили совместно с врачом стоматологом-пародонтологом. Как было описано выше, нами оценивались следующие признаки: гигиеническое состояние полости рта, прочность зубодесневого прикрепления, наличие или отсутствие патологической подвижности зубов, наличие и глубина зубодесневых карманов с помощью пародонтальных зондов, наличие кровоточивости десен, а также обилие твердого и мягкого зубного налёта.

По результатам проведенного осмотра зубочелюстной системы всем пациентам по вышеописанной методике проводили расчёт трёх стоматологических индексов, наиболее точно отражающих выраженность и распространённость воспалительно-деструктивных процессов в пародонте: индекса гигиены, пародонтального индекса и индекса интенсивности кровоточивости. Полученные числовые значения данных индексов сопоставляли с общепринятыми референсными значениями и характеризовали степень поражения тканей пародонта как легкую, средней степени тяжести и тяжелую.

У пациентов I группы (n=50), имеющих клинические признаки пародонтита, значение индекса гигиены составило 1.81 [1.15; 2.15], что соответствует уровню как удовлетворительной, так и неудовлетворительной

(плохой) гигиены. У пациентов II группы (n=50), не имеющих клинические признаки пародонтита, данный индекс составил 1.08 [0.86; 1.42], что соответствует только удовлетворительной гигиене. Различие групп по индексу гигиены является статистически значимым (p<0,001) (рис. 3.1).

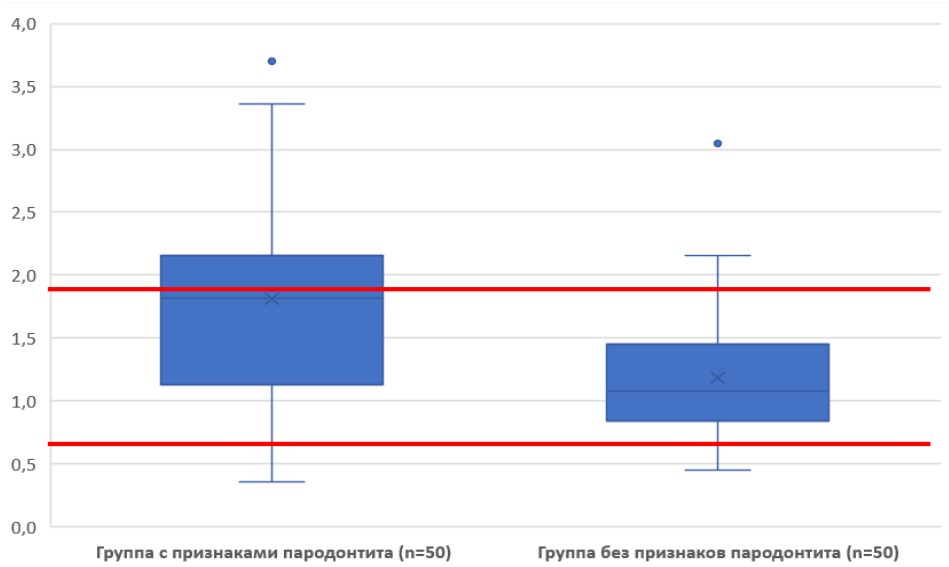

Рисунок 3.1 Сравнение индекса гигиены у пациентов I и II групп.

Значение пародонтального индекса у пациентов I группы составило 3.44 [2.88; 4.1], что соответствует средней и тяжелой степени поражения пародонта. Тогда как у пациентов II группы значение данного индекса составило 1.38 [0.99; 1.94], что соответствует лёгкой и средней степени тяжести поражения пародонта. Различие групп по пародонтальному индексу является статистически значимым (p<0,001) (рис. 3.2).

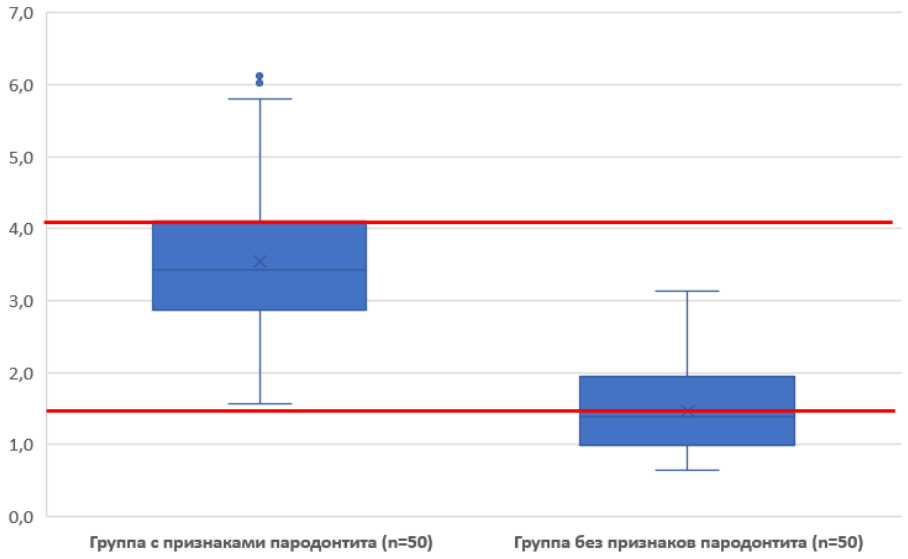

Рисунок 3.2 Сравнение пародонтального индекса у пациентов I и II групп.

Значение индекса кровоточивости у пациентов I группы составило 2.78 [2.01; 3.65], что соответствует как лёгкой, так средней и тяжелой степени тяжести воспалительного процесса в пародонте. У II группы значение данного индекса составило 1.06 [0.8; 1.37], что соответствует лёгкой степени тяжести пародонтита. Различие групп по индексу кровоточивости также является статистически значимым ($p<0,001$). (рис. 3.3).

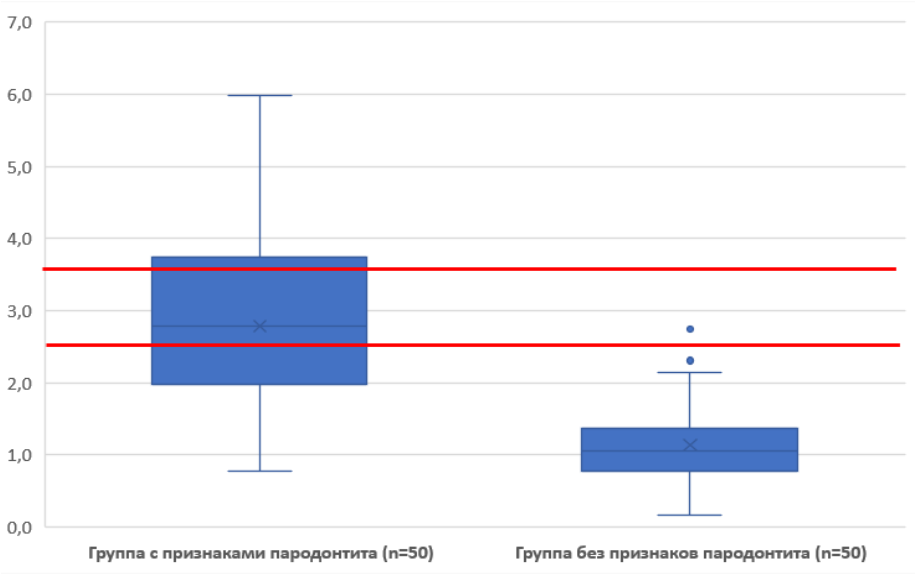

Рисунок 3.3 Сравнение индекса интенсивности кровоточивости у пациентов I и II групп.

Общие сведения по стоматологическим индексам обеих групп пациентов представлены в таблице 3.2.

Таблица 3.2 Сравнение участников исследования по стоматологическим индексам (n=100).

	Все (n=100)	**I группа** (n=50)	**II группа**(n=50)	**p**
Индекс гигиены	1.29 [0.94; 1.95], (n=100)	1.81 [1.15; 2.15], (n=50)	1.08 [0.86; 1.42], (n=50)	p<0.001
Пародонтальный индекс	2.16 [1.39; 3.43], (n=100)	3.44 [2.88; 4.1], (n=50)	1.38 [0.99; 1.94], (n=50)	p<0.001
Индекс интенсивности кровоточивости	1.75 [1.04; 2.77], (n=100)	2.78 [2.01; 3.65], (n=50)	1.06 [0.8; 1.37], (n=50)	p<0.001

На основании анализа полученных данных можно сделать вывод, что выделенные группы статистически значимо различаются по всем трём стоматологическим индексам. Однако при постановке диагноза пародонтита нельзя основываться только на расчёте представленных индексов. Для подтверждения данного диагноза пациентов, у которых по результатам проведенного осмотра зубочелюстной системы предполагается наличие пародонтита, отправляют на дообследование - ОПТГ. В нашей работе все пациенты I группы (n=50) проходили данный вид исследования. Структура и варианты изменений, найденных на ОПТГ у данной группы пациентов, продемонстрированы на диаграмме и рисунках (рис. 3.4, 3.5, 3.6).

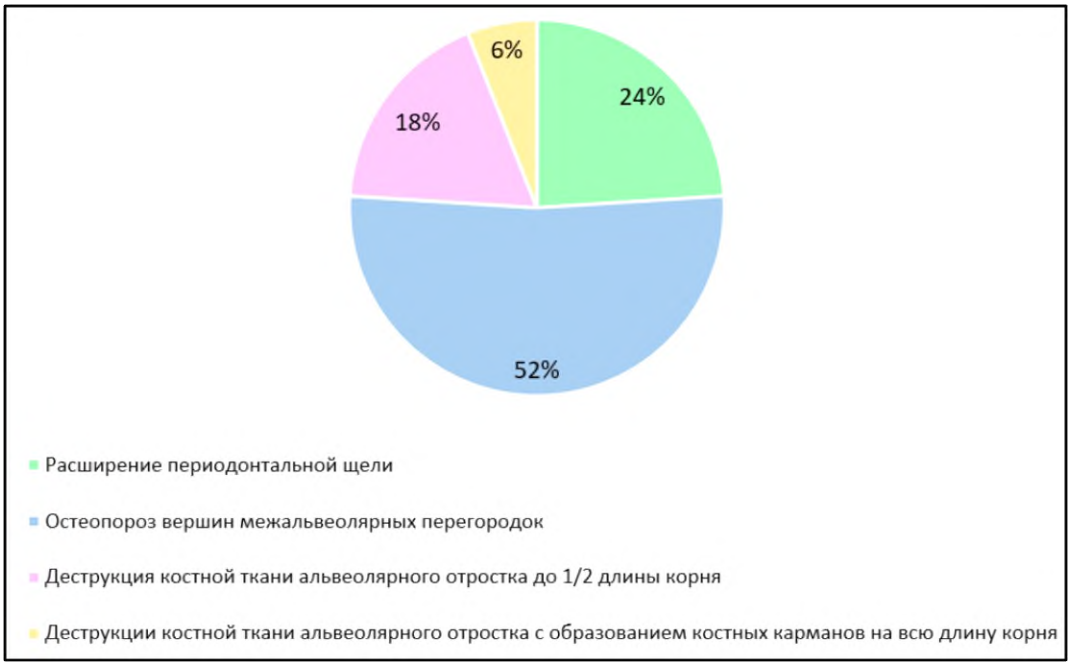

Рисунок 3.4 Структура изменений на ОПТГ пациентов I группы (n=50).



Рисунок 3.5 Разрушение межальвеолярных гребней у пациента I группы (указаны стрелкой).



Рисунок 3.6 Резорбция костной ткани у пациента I группы (указана стрелкой).

Таким образом, комплексный подход с оценкой зубочелюстной системы пациентов с ХТ, расчётом стоматологических индексов, проведением ОПТГ позволил выявить поражение тканей пародонта у пациентов с ХТ и достоверно отнести конкретного пациента к I или II группе для дальнейшего сравнения клинических характеристик пациентов и оценки тяжести течения ХТ в зависимости от наличия или отсутствия пародонтального очага инфекции.

3.3 Характер микробного пейзажа нёбных миндалин и пародонтальных карманов пациентов, включённых в исследование.

По результатам диагностического бактериологического исследования лакун НМ 100 пациентов с ХТ в обеих группах было обнаружено 10 основных этиологически значимых видов микроорганизмов, представленных в таблице 3.3, которые достоверно чаще других были выделены у пациентов исследования и титр которых был больше 10^4 КОЕ/мл.

Таблица 3.3 Анализ видового состава микрофлоры, полученной из лакун НМ пациентов с ХТ в I и II группах (n=100).

Выделенные микроорганизмы	**I группа** (n=50)	**II группа** (n=50)	**p**
Staphylococcus aureus	34 (68%)	31 (62%)	p=0.530
Streptococcus viridans	21 (42%)	23 (46%)	p=0.688
Streptococcus pyogenes	2 (4%)	0 (0%)	p=0.154
Streptococcus agalactiae	5 (10%)	1 (2%)	p=0.093
Klebsiella pneumoniae	8 (16%)	4 (8%)	p=0.219
Haemophilus influenzae	1 (2%)	2 (4%)	p=0.558
Moraxella catarrhalis	0 (0%)	1 (2%)	p=0.315

Продолжение таблицы 3.3

Neisseria spp.	9 (18%)	5 (10%)	p=0.250
Corynebacterium spp.	2 (4%)	1 (2%)	p=0.558
Candida albicans	13 (26%)	11 (22%)	p=0.640

Как видно из представленных в таблице данных, состав микробиоты, выделенной из лакун НМ пациентов с ХТ, не имеет статистически достоверной разницы между исследуемыми I и II группами (p>0,05). В НМ при ХТ обнаруживаются разнообразные микроорганизмы, представляющие как нормальную, так и условно-патогенную микробиоту. Также обращает на себя внимание тот факт, что представители данной микробиоты в НМ пациентов обеих групп существуют в виде ассоциаций, а не в виде монокультур.

Сравнение пациентов с ХТ в обеих группах проводили также на основании ПЦР-диагностики биоматериала десневой жидкости и пародонтальных карманов на предмет выявления там пародонтопатогенов. Результаты данного исследования представлены в таблице 3.4.

Таблица 3.4 Анализ результатов ПЦР-диагностики биоматериала десневой жидкости и пародонтальных карманов пациентов с ХТ в I и II группах (n=100).

Выделенные микроорганизмы	**Все пациенты** (n=100)	**I группа** (n=50)	**II группа** (n=50)	**p**
Porphyromonas gingivalis	11 (11.0%)	11 (22.0%)	0 (0%)	p<0.001

Продолжение таблицы 3.4

Aggregatibacter actinomycetemcomitans	10 (10.0%)	10 (20.0%)	0 (0%)	p=0.001
Tannerella forsythia	53 (53.0%)	35 (70.0%)	18 (36.0%)	p=0.001
Prevotella intermedia	28 (28.0%)	14 (28.0%)	14 (28.0%)	p=1.000
Treponema denticola	22 (22.0%)	15 (30.0%)	7 (14.0%)	p=0.053
Porphyromonas endodontalis	24 (24.0%)	21 (42.0%)	3 (6.0%)	p<0.001

Полученные результаты демонстрируют, что у пациентов I группы с ХТ и признаками воспалительного процесса в тканях пародонта этиологически значимые микроорганизмы были выявлены у 47 пациентов, что составило 94% из числа обследованных данной группы. У остальных 6% (n=3) данной группы был выявлен рост нормальной микробиоты. У пациентов II группы с ХТ без признаков воспалительного процесса в пародонте нормобиота была обнаружена у 30 (60%) пациентов. Таким образом, данные группы статистически значимо различаются по составу пародонтального микробиома ($p<0.001$). При этом штаммы, такие как *Porphyromonas gingivalis, Aggregatibacter actinomycetemcomitans*, наиболее опасные с точки зрения развития воспалительно-деструктивных генерализованных процессов в пародонте, встречаются только у пациентов I группы. Также данные группы статистически значимо различаются по наличию *Tannerella forsythia и Porphyromonas endodontalis* ($p\leq0.001$).

Статистически достоверное различие между составом пародонтальной микрофлоры в исследуемых сравниваемых группах наглядно продемонстрировано на гистограмме (рис. 3.7).

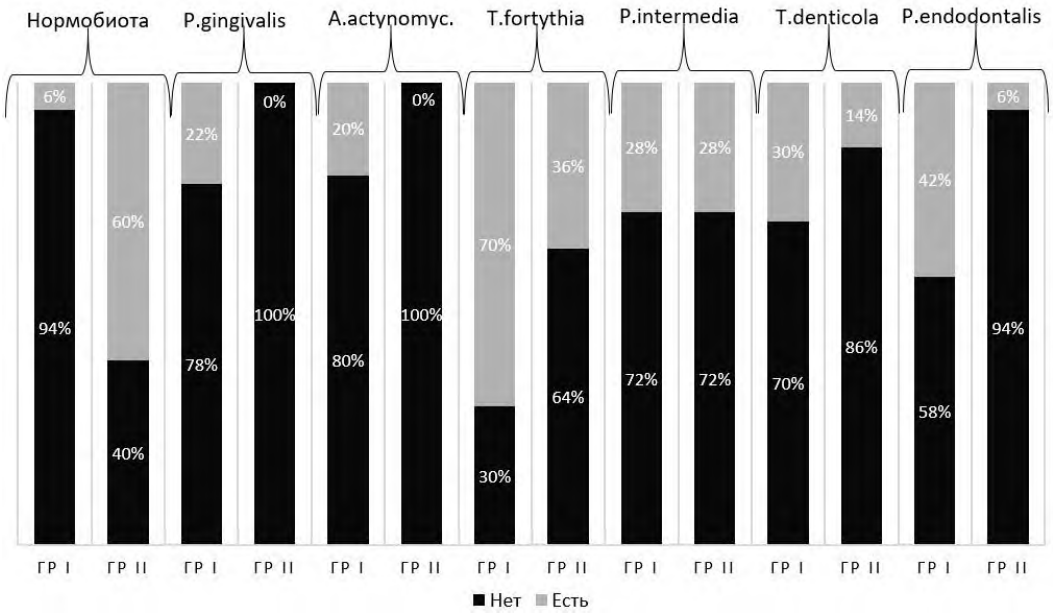

Рисунок 3.7 Состав пародонтальной микрофлоры в десневой жидкости и пародонтальных карманах у пациентов с ХТ в I и II группах (n=100).

Проведённый сравнительный анализ результатов ПЦР-диагностики биоматериала десневой жидкости и пародонтальных карманов пациентов с ХТ подтвердил этиологический фактор патогенных микроорганизмов в развитии пародонтита. У пациентов с ХТ выявленные при осмотре признаки воспалительного поражения пародонта были подтверждены как изменениями, найденными на ОПТГ, так и данными диагностического исследования на обнаружение пародонтопатогенов.

Учитывая не только анатомическое единство зубочелюстной системы и НМ, но и свойства представителей пародонтальной микробиоты к обитанию в анаэробных условиях, нами было предположено возможное присутствие пародонтопатогенов как в десневой жидкости и пародонтальных карманах, так и в ткани НМ. Для этого всем пациентам обеих групп была проведена также ПЦР-диагностика биоматериала с поверхности и из лакун НМ на наличие

пародонтопатогенов. Результаты проведённого исследования представлены в таблице 3.5.

Таблица 3.5 Анализ результатов ПЦР-диагностики биоматериала поверхности и лакун НМ пациентов с ХТ в I и II группах (n=100).

Выделенные микроорганизмы	**I группа** (n=50)	**II группа** (n=50)	**p**
Porphyromonas gingivalis (*поверхность НМ*)	10 (20%)	0 (0%)	p< 0.001
Porphyromonas gingivalis (*лакуны НМ*)	4 (8%)	0 (0%)	p=0.042
Aggregatibacter actinomycetemcomitans (*поверхность НМ*)	7 (14%)	0 (0%)	p=0.007
Aggregatibacter actinomycetemcomitans (*лакуны НМ*)	2 (4%)	0 (0%)	p=0.154
Tannerella forsythia (*поверхность НМ*)	33 (66%)	11 (22%)	p< 0.001
Tannerella forsythia (*лакуны НМ*)	14 (28%)	4 (8%)	p=0.010
Prevotella intermedia (*поверхность НМ*)	12 (24%)	7 (14%)	p=0.203
Prevotella intermedia (*лакуны НМ*)	5 (10%)	2 (4%)	p=0.240
Treponema denticola (*поверхность НМ*)	13 (26%)	6 (12%)	p=0.075
Treponema denticola (*лакуны НМ*)	6 (12%)	4 (8%)	p=0.505
Porphyromonas endodontalis (*поверхность НМ*)	21 (42%)	1 (2%)	p< 0.001
Porphyromonas endodontalis (*лакуны НМ*)	17 (34%)	0 (0%)	p< 0.001

Из представленных в таблице данных следует вывод, что пародонтопатогены, обнаруживаемые при воспалительных процессах пародонта в десневой жидкости и пародонтальных караманах, у пациентов с ХТ могут распространяться и на поверхность НМ, а также проникать в их лакуны. Присутствие данных видов микроорганизмов в вышеуказанных областях и их процентное содержание продемонстрировано на гистограмме (рис. 3.8).

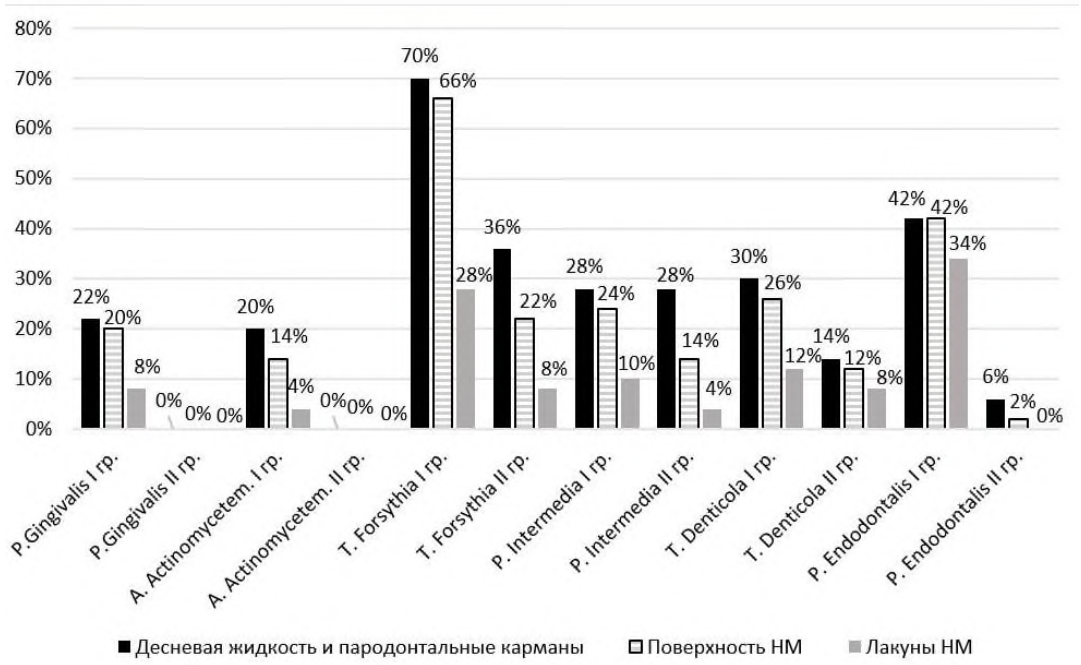

Рисунок 3.8 Распределение пародонтопатогенов в орофарингеальной области у пациентов с ХТ в I и II группах (n=100).

Анализируя приведённые выше данные, следует отметить, что состав представителей пародонтальной микробиоты, обнаруженных в десневой жидкости и пародонтальных карманах пациентов с ХТ, повторялся и в НМ, при этом на поверхности НМ данные микроорганизмы встречались в большем количестве, чем в глубине лакун. Статистически достоверные различия между двумя исследуемыми группами были получены по наличию *Porphyromonas gingivalis* на поверхности НМ и в их лакунах, по *Aggregatibacter actinomycetemcomitans* на поверхности НМ, по *Tannerella forsythia* на

поверхности НМ и в их лакунах и по *Porphyromonas endodontalis* на поверхности НМ и в их лакунах ($p<0.05$), что демонстрирует идентичность микробного пейзажа при пародонтите у пациентов с ХТ и отражает возможность участия пародонтальных патогенов в развитии и течении ХТ.

3.4 Анализ клинико-лабораторных данных пациентов с хроническим тонзиллитом, включённых в исследование.

При обследовании пациентов с ХТ особое внимание уделялось оценке местных признаков заболевания при проведении мезофарингоскопии. Средние баллы выраженности фарингоскопических изменений у пациентов обеих групп по шкале ВАШ представлены в таблице 3.6.

Таблица 3.6 Выраженность фарингоскопических признаков ХТ по ВАШ у пациентов в I и II группах (n=100).

Фарингоскопические признаки	**Выраженность признака в баллах у I группы** (n=50)	**Выраженность признака в баллах у II группы** (n=50)	**p**
Патологическое содержимое в лакунах НМ	4,4 ± 0,15	3,76 ± 0,12	p=0.001
Кисты с гнойным содержимым, микроабсцессы НМ	1,76 ± 0,2	0,92 ± 0,17	p=0.002
Застойная гиперемия передних нёбных дужек (признак Гизе)	3,8 ± 0,13	3,18 ± 0,14	p=0.002
Отечность верхних краев передних и задних нёбных дужек (признак Зака)	3,6 ± 0,15	3,08 ± 0,14	p=0.013
Валикообразное утолщение краев передних нёбных дужек (признак Б.С.Преображенского)	3,34 ± 0,17	2,9 ± 0,11	p=0.032
Спайки НМ с нёбными дужками	3,46 ± 0,17	3,3 ± 0,18	p=0.52
Изменение консистенции НМ	2,9 ± 0,19	2,46 ± 0,2	p=0.114

Так, из представленных в таблице 3.6 данных видно, что у пациентов обеих групп преобладали такие местные проявления ХТ, как патологическое содержимое в лакунах НМ, признаки Гизе, Зака, Преображенского и наличие спаек НМ с нёбными дужками. При этом, у пациентов I группы с клиническими признаками пародонтита, в отличие от пациентов II группы, были более выражены следующие признаки: патологическое содержимое в лакунах НМ, кисты с гнойным содержимым, признаки Гизе, Зака, Преображенского, что является статистически достоверной разницей ($p<0,05$).

По результатам оценки фарингоскопической картины пациентов можно сделать вывод о более высокой степени выраженности местных признаков ХТ у пациентов I группы, у которых есть заболевания пародонта, что объясняется возможным влиянием пародонтальной инфекции на пограничные анатомические области, в том числе на ткань НМ, которые уже и так подвержены изменениям в результате протекающего в них хронического воспаления.

При диагностике ХТ нельзя оставить без внимания данные жалоб и анамнеза пациентов, которые играют одну из ключевых ролей при постановке диагноза. Сводные данные по результатам сбора жалоб, анамнеза во время беседы с пациентами, а также по результатам анкеты-опросника пациентов с ХТ I и II групп представлены в таблице 3.7.

Таблица 3.7 Результаты сбора жалоб, анамнеза и анкетирования пациентов с ХТ в I и II группах (n=100).

Жалобы/данные анамнеза пациентов с ХТ	**I группа** (n=50)	**II группа** (n=50)	**p**
Боль в горле	43 (86%)	36 (72%)	p=0,086
Дискомфорт, чувство кома в ротоглотке	29 (58%)	18 (36%)	p=0,028

Продолжение таблицы 3.7

Неприятный запах изо рта	49 (98%)	41 (82%)	p=0,008
Кровоточивость десен	21 (42%)	0 (0%)	p<0,001
Наличие ангин в анамнезе	50 (100%)	34 (68%)	p<0,001
Паратонзиллярные асбцессы в анамнезе	38 (76%)	13 (26%)	p<0,001
Сопряжённые с ХТ заболевания в анамнезе	32 (64%)	9 (18%)	p<0,001
Заболевания пародонта в анамнезе	18 (36%)	0 (0%)	p<0,001

Анализируя приведённые в таблице данные, видно, что доминирующими жалобами пациентов обеих групп являются неприятный запах изо рта, боль в горле, наличие ангин в анамнезе. I и II группы исследования статистически достоверно отличаются друг от друга по всем данным анамнеза и по перечисленным жалобам, кроме боли в горле (p<0,05). Так, у пациентов I группы с клиническими признаками пародонтита наличие ангин в анамнезе было у всех 50 пациентов (100%), тогда как во II группе ангины в анамнезе встречались только у 34 (68%) пациентов; при этом пациенты I группы указывали, что частота ангин в год у них составляла 2-3 раза, а у пациентов II группы ангины встречались не чаще 1 раза в год, у части пациентов этой группы наличие ангин отмечалось только в детском возрасте. Сопряжённые с ХТ заболевания также встречались у большего количества пациентов I группы, чем у II группы (64% и 18% соответственно), а паратонзиллярные абсцессы, как одна из самых частых сопряженных патологий, в I группе пациентов в анамнезе в 3 раза превышали количество пациентов с абсцессами во II группе. Важно также отметить, что у пациентов I группы с пародонтитом присутствовали жалобы на периодическую кровоточивость десён (42%), а в анамнезе были заболевания пародонта (36%), тогда как во II группе такие жалобы и данные анамнеза вообще не встречались (0%).

Таким образом, получены данные, отражающие более выраженные жалобы и более тяжелое течение ХТ у пациентов I группы с сопутствующим поражением пародонта, из чего следует вывод о негативном влиянии пародонтальной микробиоты на ткани НМ и об отягощающем влиянии пародонтита на течение хронической тонзиллярной патологии.

Важным аспектом нашей работы при обследовании пациентов с ХТ являлось определение у них системных токсико-аллергических проявлений заболевания, таких как слабость, утомляемость; длительный субфебрилитет; артралгии; миалгии; боли в области сердца, сердцебиение. Оценка степени выраженности указанных проявлений проводилась с помощью ВАШ только тем пациентам, у которых данные проявления имелись; при этом оценивались токсико-аллергические проявления ХТ как перед оперативным вмешательством, так и спустя 6 месяцев после проведенного хирургического лечения (табл. 3.8 и 3.9).

Таблица 3.8 Выраженность токсико-аллергических проявлений ХТ по ВАШ у пациентов I и II групп до проведения двусторонней ТЭ (n=100).

Токсико-аллергические проявления ХТ	**I группа** (n=50)		**II группа** (n=50)		**p**
	Количество пациентов	Выраженность признака в баллах	Количество пациентов	Выраженность признака в баллах	
Слабость, утомляемость	46 (92%)	3,98 ± 0,1	37 (74%)	2,97 ± 0,16	p<0,001
Длительный субфебрилитет	39 (78%)	3,18 ± 0,16	26 (52%)	2,19 ± 0,15	p<0,001
Артралгия	27 (54%)	3,0 ± 0,12	20 (40%)	2,85 ± 0,27	p=0,613
Боль в области сердца, сердцебиение	19 (38%)	2,21 ± 0,22	12 (24%)	1,83 ± 0,28	p=0,289
Миалгия	29 (58%)	3,21 ± 0,21	24 (48%)	2,92 ± 0,28	p=0,41

Таблица 3.9 Выраженность токсико-аллергических проявлений ХТ по ВАШ у пациентов I и II групп через 6 месяцев после двусторонней ТЭ (n=100).

Токсико-аллергические проявления ХТ	**I группа** (n=50)		**II группа** (n=50)		**p**
	Количество пациентов	Выраженность признака в баллах	Количество пациентов	Выраженность признака в баллах	
Слабость, утомляемость	19 (38%)	2,95 ± 0,21	6 (12%)	2,0 ± 0,28	p=0,013
Длительный субфебрилитет	12 (24%)	2,17 ± 0,28	5 (10%)	1,8 ± 0,42	p=0,476
Артралгия	9 (18%)	2,11 ± 0,28	2 (4%)	1,5 ± 0,71	p=0,447
Боль в области сердца, сердцебиение	7 (14%)	1,86 ± 0,28	1 (2%)	1,0 ± 0,0	p=0,028
Миалгия	13 (26%)	2,92 ± 0,34	4 (8%)	1,75 ± 0,29	p=0,02

При анализе данных, продемонстрированных в таблицах, следует, что токсико-аллергические системные проявления до операции чаще встречались в I группе у пациентов с признаками пародонтита, при этом достоверное отличие в указанных группах было получено по степени выраженности слабости, утомляемости и длительного субфебрилитета ($p<0,001$). После проведения двусторонней ТЭ данные проявления ХТ стали менее выражены в обеих группах, и здесь уже достоверное отличие в указанных группах было получено по степени выраженности слабости, утомляемости; наличию болей в области сердца, сердцебиения; миалгиям ($p<0,05$).

Сравнение двух клинических групп исследования по количеству пациентов с наличием системных токсико-аллергических проявлений и по степени их выраженности до и после проведённого оперативного вмешательства наглядно изображено на гистограммах (рис. 3.9, 3.10).

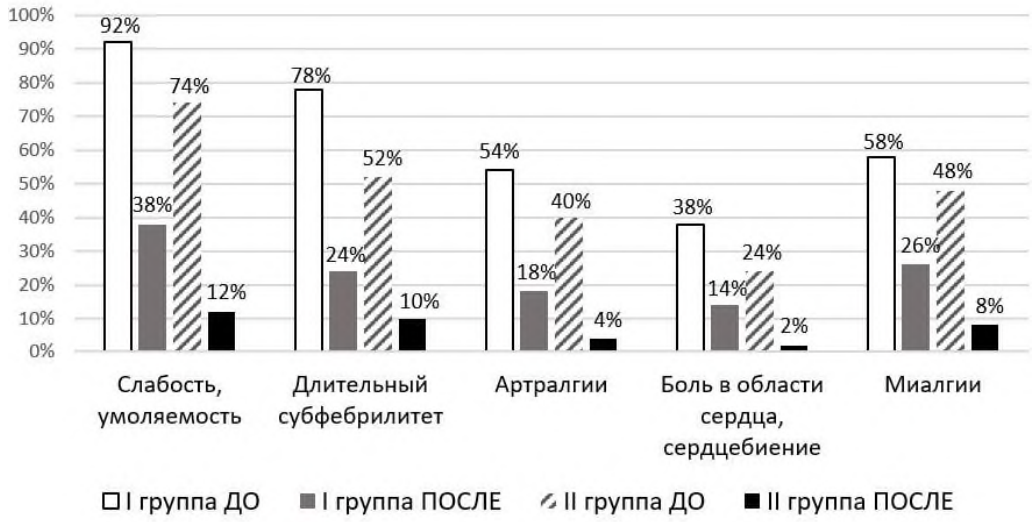

Рисунок 3.9 Сравнение количества пациентов, имеющих системные токсико-аллергические проявления ХТ в I и II группах до и после операции (n=100).

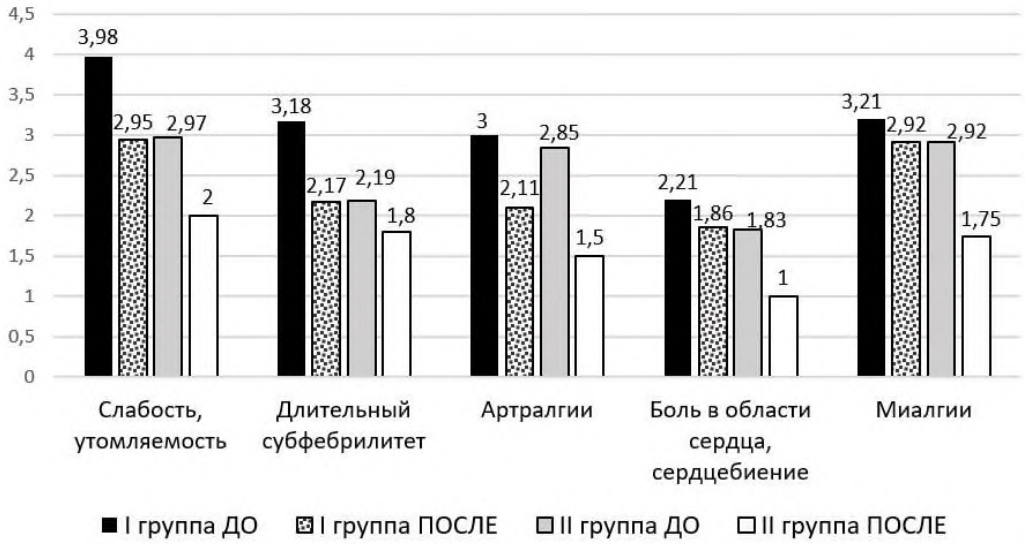

Рисунок 3.10 Сравнение степени выраженности системных токсико-аллергических проявлений ХТ в I и II группах до и после операции (n=100).

Сравнительный анализ двух групп исследования до операции показал, что все оцениваемые системные токсико-аллергические проявления ХТ встречались чаще и у большего количества пациентов I группы с клиническими признаками пародонтита, чем во II группе ($p<0,05$); среднее значение степени выраженности имеющихся токсико-аллергических

проявлений в баллах по ВАШ было также выше у пациентов I группы с пародонтитом: 3,98; 3,18; 3,0; 2,21; 3,21, тогда как у пациентов II группы баллы по ВАШ были следующими: 2,97; 2,19; 2,85; 1,83; 2,92.

Через 6 месяцев после проведённой двусторонней ТЭ у части пациентов обеих групп исследования сохранялись те или иные системные проявления, однако в I группе с пародонтитом процент таких пациентов после операции был выше, чем во II группе ($p<0,05$). Средний балл выраженности всех оцениваемых токсико-аллергических проявлений по ВАШ был также после операции выше у пациентов I группы с признаками поражения пародонта: 2,95; 2,17; 2,11; 1,86; 2,92, в отличие от пациентов II группы, где баллы по ВАШ были следующими: 2,0; 1,8; 1,5; 1,0; 1,75.

Таким образом, анализируя вышеперечисленные результаты, можно сделать заключение, что у части пациентов (40%), включённых в I группу исследования с ХТ и заболеваниями пародонта, после проведенного оперативного лечения - двусторонней ТЭ - сохранялись системные токсико-аллергические проявления, тогда как у пациентов II группы с ХТ без заболеваний пародонта данные проявления после операции в большинстве случаев купировались (88%). Данное наблюдение позволяет предположить, что у пациентов с ХТ и пародонтитом системные проявления связаны не только с наличием очага инфекции в НМ, но и в пародонтальных карманах.

При обследовании пациентов с ХТ в нашем исследовании мы оценивали и данные лабораторного обследования, особенное внимание из которого уделяли таким показателям крови, как АСЛО, РФ, СРБ.

Средние значения указанных показателей крови у пациентов I и II групп до и через 6 месяцев после проведённого оперативного лечения представлены в таблицах 3.10, 3.11.

Таблица 3.10 Значения лабораторных показателей крови у пациентов с ХТ в I и II группах до двусторонней ТЭ (n=100).

Лабораторные показатели	**Среднее значение в I группе** (n=50)	**Среднее значение во II группе** (n=50)	**p**
АСЛО (Ед/мл)	285.77 [120.0; 330.0]	151.61 [74.0; 190.0]	p<0,001
РФ (МЕд/мл)	10.9 [4.5; 13.0]	7.41 [3.0; 8.5]	p<0,001
СРБ (мг/л)	5.75 [1.3; 8.4]	3.77 [1.0; 6.0]	p<0,001

Таблица 3.11 Значения лабораторных показателей крови у пациентов с ХТ в I и II группах через 6 месяцев после двусторонней ТЭ (n=100).

Лабораторные показатели	**Среднее значение в I группе** (n=50)	**Среднее значение во II группе** (n=50)	**p**
АСЛО (Ед/мл)	274.91 [98.0; 305.0]	135.85 [65.0; 174.0]	p<0,001
РФ (МЕд/мл)	10.48 [4.0; 12.1]	4.18 [2.2; 6.5]	p<0,001
СРБ (мг/л)	2.66 [1.1; 7.0]	2.01 [1.0; 4.5]	p=0,002

Представленные в таблицах данные демонстрируют статистически достоверную разницу указанных лабораторных показателей при ХТ между пациентами I и II групп как до хирургического лечения, так и через 6 месяцев после него (p<0,05). Обращает на себя внимание уровень АСЛО до операции у пациентов I группы с ХТ и пародонтитом, который превышает принятые референсные значения (<250 Ед/мл). Данный показатель незначительно снижается после операции (p=0,79), но так и не достигает верхней границы нормы, в то время как во II группе пациентов без пародонтита данный показатель и до, и после операции соответствовал нормальному значению.

Таким образом, учитывая описанное в литературе негативное влияние пародонтального очага инфекции на течение сопутствующей патологии

пациентов, по полученным в ходе нашего исследования данным можно предположить, что выявленные пародонтопатогены в десневой жидкости, пародонтальных карманах, на поверхности и в лакунах НМ могут оказывать отягощающее влияние и на течение ХТ. Как видно из представленных выше данных, у пациентов с пародонтитом ХТ протекает с более яркой клинической картиной, выраженными местными признаками заболевания и системными токсико-аллергическими проявлениями, а также с частыми обострениями в виде ангин и распространённой сопряженной патологией, наиболее часто из которой встречаются паратонзиллярные абсцессы. Данное наблюдение, подтверждённое результатами проведённой исследовательской работы, диктует необходимость при диагностике ХТ врачами-оториноларингологами оценивать не только состояние слизистой оболочки ротоглотки, НМ, но и состояние зубочелюстной системы пациентов. При выявленных изменениях необходимо направлять таких пациентов на консультацию к врачам стоматологам-пародонтологам и проводить комплексное лечение хронической тонзиллярной патологии и патологии пародонтальных тканей.

3.5 Оптимизация диагностики хронического тонзиллита с учётом выявления воспалительных процессов в пародонте.

В настоящее время хорошо известно, что воспалительные заболевания пародонта приводят к снижению иммунологической резистентности пограничных слизистых оболочек, в частности слизистой оболочки ротоглотки [118], что влечёт за собой угнетение местного иммунитета и может значительно влиять на состояние микробиоценоза и в ткани НМ, создавая тем самым благоприятные условия для размножения в них патогенных микроорганизмов и оказывая негативное влияние на течение ХТ, усугубляя его. Поэтому в качестве уточняющих критериев диагностики ХТ пациентам должно проводиться исследование их зубочелюстной системы и пародонтальных карманов для определения наличия признаков пародонтита,

что в будущем повлияет на выбор тактики лечения ХТ.

Однако в данный момент не существует рутинных общепринятых методов диагностики наличия заболеваний пародонта у пациентов с ХТ для дальнейшего прогнозирования тяжести течения ХТ у конкретного пациента. В проведённой нами исследовательской работе мы получили данные, которые подтверждают связь между развитием воспалительно-деструктивных процессов в пародонтальных тканях и тяжестью течения ХТ. Системные проявления у таких пациентов могут быть связаны не только с наличием очага инфекции в области НМ, но и в пародонтальных карманах, что требует дополнительного лечения у смежных специалистов. Для постановки диагноза пародонтита в нашем исследовании участвовал врач стоматолог-пародонтолог, совместно с которым, помимо определения клинических признаков заболевания (неудовлетворительное гигиеническое состояния полости рта, наличие пародонтальных карманов, определение их глубины, патологическая подвижности зубов, кровоточивость десен), мы использовали диагностику биоматериала десневой жидкости и пародонтальных карманов для обнаружения патогенной микробиоты методом ПЦР. А для подтверждения данного заболевания всем пациентам проводили ОПТГ с дальнейшей интерпретацией стоматологом. Но данные методы диагностики патологии пародонта являются трудоёмкими и дорогостоящими. К тому же они не входят в стандарты диагностики ХТ и не используются врачами-оториноларингологами в своей практике. В ходе нашей научной работы было отмечено, что важными индикаторами наличия пародонтита, а соответственно негативного влияния на течение ХТ, у данных пациентов являются стоматологические индексы (индекс гигиены, пародонтальный индекс, индекс интенсивности кровоточивости) и данные анамнеза по кровоточивости десен, ранее установленным заболеваниям пародонта. К важным факторам определения степени тяжести ХТ относятся данные анамнеза о наличии и частоте ангин, паратонзиллярных абсцессах и сопряженных заболеваниях, а также данные анализа крови на уровень АСЛО. Соответственно, суммируя

сведения о пациенте по данным анамнеза, по данным орофарингеального осмотра, подсчета стоматологических индексов, можно сделать вывод о возможном наличии и степени тяжести пародонтита, что дает возможность прогнозировать тяжесть течения ХТ и в дальнейшем позволяет выбрать тактику ведения таких пациентов и их лечения.

В результате работы алгоритма машинного обучения была построена формула, которая позволяет определить прогнозируемую вероятность наличия пародонтита у пациентов с ХТ (ВНПХТ):

$$\text{ВНПХТ} = \frac{1}{1 + e^{-x}}$$

где x = 40,92×(Пародонтальный индекс/8) + 5,51×(Кровоточивость десен в анамнезе) + 4,77×(Индекс гигиены/3) + 3,59×(Ангины в анамнезе) - 3,39× ×(Паратонзилярные абсцессы:0 – нет, 1 – есть) + 2,98×(Заболевания пародонта в анамнезе: 0 – нет, 1 – есть) - 2,78×(Индекс кровоточивости/6) - 1,49×(Сопряженные заболевания: 0 – нет, 1 – есть) + 0,46×(АСЛО: 0-норма, 1 - отклонение) - 15,66; e – математическая константа, равная 2,71828. Полученный результат округляют, и если ВНПХТ меньше 0,5 - то воспалительного поражения пародонта нет; если ВНПХТ больше или равно 0,5 - то воспалительное поражение пародонта есть (патент РФ на изобретение № 2802122 от 22.08.2023).

Резюме. Учитывая результаты проведённого научного исследования и благодаря разработанному методу по оценке наличия и степени тяжести пародонтита у пациентов с ХТ, получен алгоритм ведения данных пациентов врачами-оториноларингологами. Все пациенты с ХТ, которые обращаются за помощью к врачам-оториноларингологам, должны быть обязательно осмотрены на предмет воспалительно-деструктивных процессов в пародонте, оказывающих негативное влияние на течение тонзиллярной патологии. При наличии у пациента признаков пародонтита, независимо от тяжести течения данной патологии, все пациенты обязательно должны быть направлены на консультацию к врачу стоматологу-пародонтологу, который установит

точный диагноз при осмотре зубочелюстной системы, проведении ОПТГ и назначит необходимое лечение. И только после проведённого пародонтологического лечения пациенты с ХТ могут быть прооперированы оториноларингологами для устранения очага инфекции и в НМ. Сроки предполагаемого оперативного лечения – двусторонней ТЭ – после лечения у пародонтологов индивидуальны, но в большинстве случаев при лёгкой степени тяжести пародонтита двусторонняя ТЭ может проводиться через 10 дней после лечения; при средней степени тяжести пародонтита – через 14 дней после лечения; при тяжелой степени – через 21-30 дней после лечения пародонтологом.

Таким образом, только комплексное лечение пациента с ХТ и патологией пародонта у врача-оториноларинголога и у врача стоматолога-пародонтолога сможет наиболее эффективно купировать жалобы пациента, предотвратить или минимизировать возможные осложнения и максимально улучшить качество жизни таких пациентов.

Глава 4. ОЦЕНКА ЭФФЕКТИВНОСТИ КОНСЕРВАТИВНОГО ЛЕЧЕНИЯ ХРОНИЧЕСКОГО ТОНЗИЛЛИТА С ПОМОЩЬЮ ИММУНОГИСТОХИМИЧЕСКОГО ИССЛЕДОВАНИЯ И ТРАНСМИССИОННОЙ ЭЛЕКТРОННОЙ МИКРОСКОПИИ

Как известно, анатомические и морфологические особенности НМ играют одну из ключевых ролей в патогенезе развития ХТ. НМ, являясь органами, выполняющими защитную, барьерную и иммунокомпетентную функции, при ХТ становятся очагом рецидивирующей инфекции. Такая двойственная природа данного органа ставит врача-оториноларинголога перед непростым выбором при лечении пациентов с ХТ: сохранить ли НМ, как орган иммунной системы, применяя консервативную терапию, или же удалить, как очаг хронической инфекции, выбрав радикальный хирургический метод лечения.

Для возможности оценить эффективность консервативной терапии ХТ нами было принято решение разделить II клиническую группу исследования (n=50), где были пациенты с ХТ ТАФ I и II степени без поражения пародонта, на две подгруппы. Всем 50 пациентам данной группы было показано проведение двусторонней ТЭ в виду наличия ХТ ТАФ II степени или ХТ ТАФ I степени при неэффективности 2-3 курсов консервативной терапии в анамнезе. Данная группа была разделена на две подгруппы: IIА подгруппу составили 25 пациентов с ХТ (ТАФ I и II степени), которым мы проводили непосредственно перед хирургическим лечением консервативную терапию, состоящую минимум из трёх курсов промывания лакун НМ с применением антисептических средств из 8-10 процедур. IIБ подгруппу составили 25 пациентов с ХТ (ТАФ I и II степени), которым не проводили консервативную терапию непосредственно перед хирургическим лечением.

После проведённого оперативного лечения – двусторонней ТЭ – всем пациентам и I, и II групп проводили стандартное гистологическое исследование ткани удалённых НМ по описанной во 2 главе методике. Учитывая принадлежность НМ к иммунной системе, мы пытались оценить характер иммунной функции НМ на обзорных гистологических срезах по

соотношению площади, занимаемой диффузной и фолликулярной лимфоидной тканью. Однако в каждом гистологическом препарате мы смогли визуализировать только несколько фолликулов различной формы и величины, где были трудно различимы центральная и мантийная зоны фолликула, и невозможно было оценить клеточный состав. Поэтому для оценки непосредственно иммунной функции НМ в зависимости от предшествующего консервативного лечения мы проводили исследование ткани НМ с использованием ИГХ-метода моноклональных антител у пациентов II группы исследования, разделённой на подгруппы. Сформировать и использовать группы сравнения пациентов с ХТ простой формы или без признаков ХТ было невозможно ввиду отсутствия показаний для операции у таких пациентов, а получение достаточного материала для ИГХ-исследования возможно только при удалении НМ.

4.1 Результаты иммуногистохимического исследования нёбных миндалин.

ИГХ-исследование было выполнено у 50 пациентов II клинической группы, в подгруппах IIА и IIБ, состоящих из 25 пациентов каждая, с использованием 10 моноклональных антител-маркеров на каждого пациента, что составило суммарно более 500 проведённых ИГХ-реакций. Для определения В-лимфоцитов в качестве маркеров были использованы CD10, CD23, CD79a, CD138; Т-лимфоцитов - CD2, CD4, CD8; клеток моноцитарно-макрофагального ряда - CD68; маркеров антиапоптоза - BCL2, BCL6. Подсчёт количества данных клеток проводили в герминативном центре фолликула, его мантийной зоне и в межфолликулярной диффузной лимфоидной ткани.

Для систематизации, хранения и анализа полученных данных была специально разработана электронная база данных пациентов с использованием программы Microsoft «Access» (получено свидетельство о государственной регистрации базы данных № 2023620682 «Электронная база

данных иммуногистохимических показателей нёбных миндалин пациентов с хроническим тонзиллитом» от 21.02.2023г.).

ИГХ-исследование материала, полученного от II группы пациентов с ХТ, независимо от отнесения участников исследования к IIА или IIБ подгруппе, подтвердило характерное разделение лимфоидной ткани НМ на две зоны: фолликулярную В-зону и межфолликулярную диффузную лимфоидную ткань – Т-зону (парафолликулярную).

Фолликулярная В-клеточная зона НМ. Все лимфоидные фолликулы имели хорошо отличимый герминативный центр и мантийную зону. У пациентов обеих подгрупп, независимо от предшествующих курсов промывания лакун НМ, центр фолликула в основном был представлен незрелыми CD10, CD23 В-клетками, тогда как более зрелые CD79a, CD138 В-клетки находились только в мантийной зоне фолликула и выходили на его поверхность. CD10 является маркёром незрелых В-клеток, с которых начинается дифференцировка В-лимфоцитов в клетки-памяти при встрече с чужеродным антигеном, тогда как CD23 экспрессируется на уже активированных В-клетках, вступающих в реакцию с антигенпрезентирующими дентритными клетками для последующего представления антигена Т-клеткам. Зрелые CD79a остаются только на В-клетках, находящихся в процессе трансформации в плазматические клетки, а CD138 являются маркёром образовавшихся плазматических клеток [164]. Данные изменения фолликулярной ткани пациентов, найденные в препаратах при ИГХ-исследовании, являются подтверждением протекающего воспалительного процесса в данной области, а также отражают процесс дифференцировки незрелых В-клеток в зрелые плазматические клетки и клетки памяти, что происходит при встрече с чужеродным антигеном (рис. 4.1, 4.2, 4.3, 4.4).

а 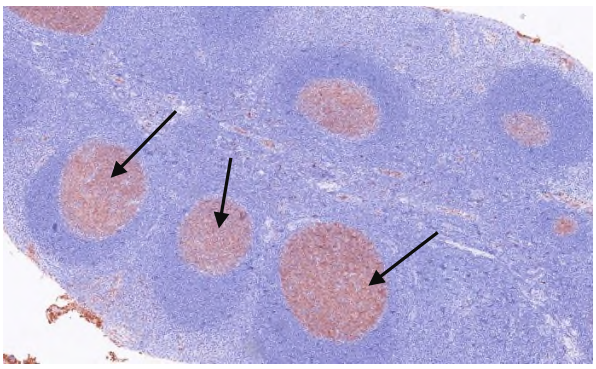 б 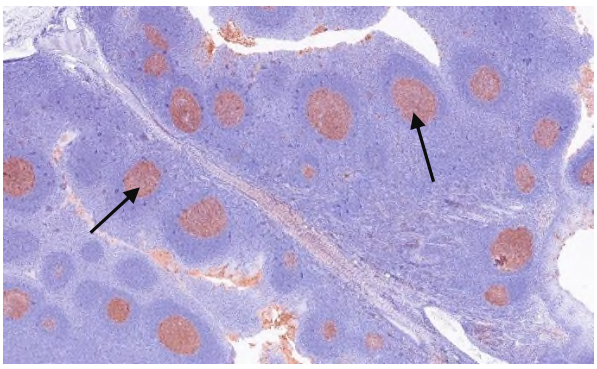

Рисунок 4.1 ИГХ-картина фолликулярной В-зоны, представленной CD10-лимфоцитами (окрашены коричневым цветом, указаны стрелками): а – у пациентов IIА подгруппы; б - у пациентов IIБ подгруппы.

а 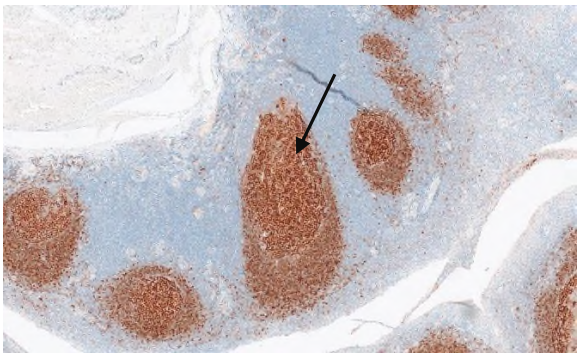 б 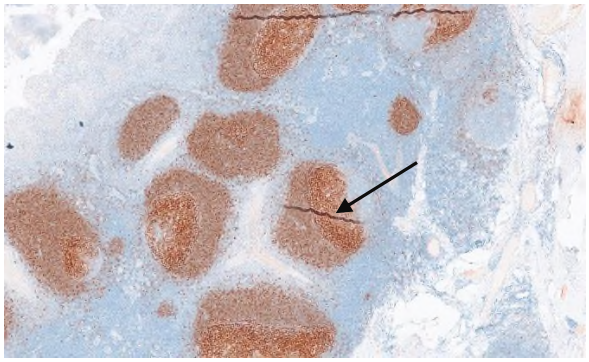

Рисунок 4.2 ИГХ-картина фолликулярной В-зоны, представленной CD23-лимфоцитами (окрашены коричневым цветом, указаны стрелками): а – у пациентов IIА подгруппы; б - у пациентов IIБ подгруппы.

а 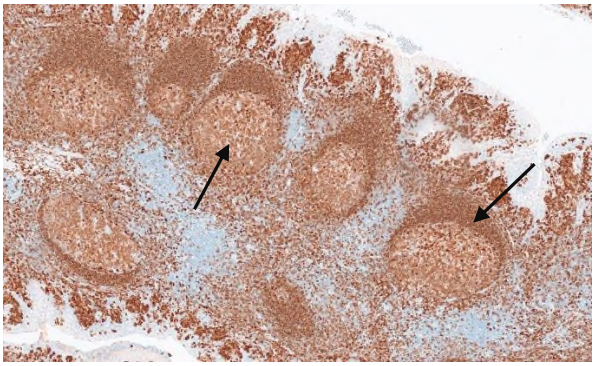 б 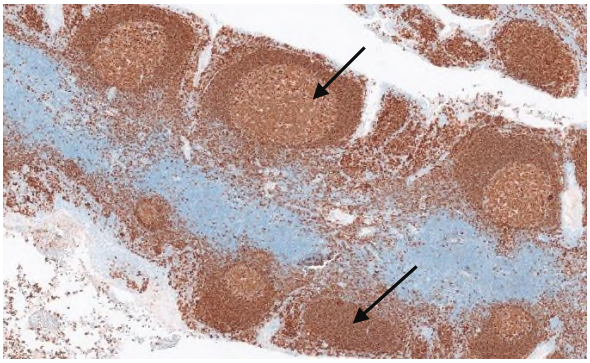

Рисунок 4.3 ИГХ-картина фолликулярной В-зоны, представленной CD79a-лимфоцитами (окрашены коричневым цветом, указаны стрелками): а – у пациентов IIА подгруппы; б - у пациентов IIБ подгруппы.

а 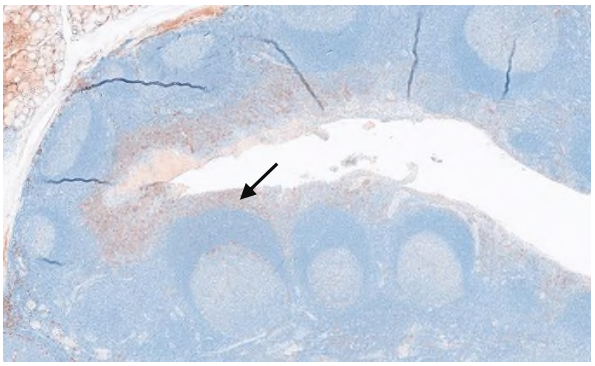 б 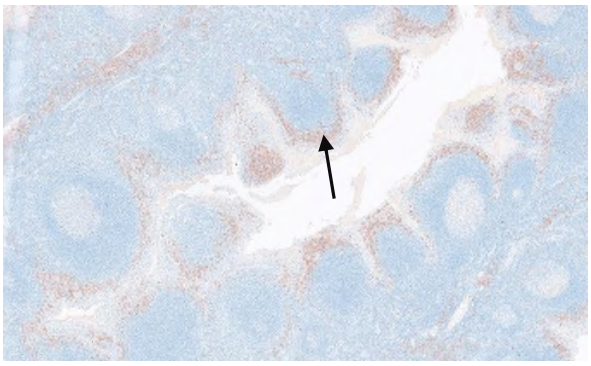

Рисунок 4.4 ИГХ-картина фолликулярной В-зоны, представленной CD138-лимфоцитами (окрашены коричневым цветом, указаны стрелками): а – у пациентов IIА подгруппы; б - у пациентов IIБ подгруппы.

Таким образом, на серии представленных рисунков видна последовательная дифференцировка В-лимфоцитов, начинающаяся в центральной части фолликула (CD10) после транспортировки дентритными клетками экзогенных антигенов из эпителия крипт в В-зоны. Дальнейшая пролиферация и нарастающая дифференцировка В-клеток от незрелых CD10 до зрелых CD138, способных продуцировать высокоспецифические по отношению к данному антигену антитела, происходит в сторону мантийной зоны фолликула, выходя за его пределы в межфолликулярное пространство.

Межфолликулярная Т-клеточная зона НМ. У пациентов с ХТ при ИГХ-исследовании межфолликулярная лимфоидная ткань состояла в основном из Т-клеток, среди которых были обнаружены как Т-хелперы (CD4), так и цитотоксические Т-супрессоры (CD8). При этом CD4 клетки определялись и в фолликулярных центрах, и в межфолликулярной зоне, большое их количество было сосредоточено в субэпителиальной зоне, тогда как CD8-клетки практически отсутствовали в герминативных центрах фолликулов (рис. 4.5, 4.6).

а 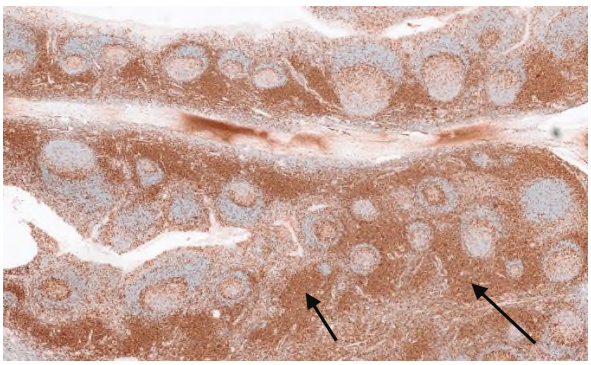 б 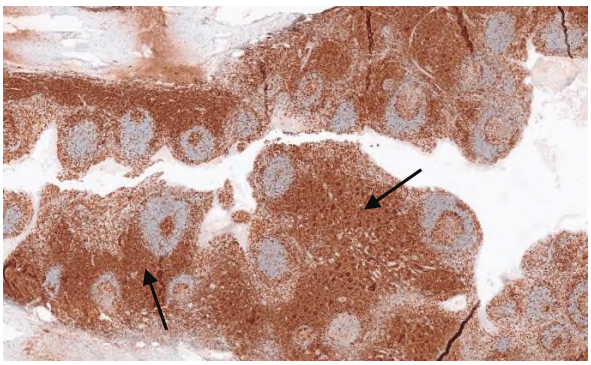

Рисунок 4.5 ИГХ-картина межфолликулярной Т-зоны, представленной CD4-лимфоцитами (окрашены коричневым цветом, указаны стрелками): а – у пациентов IIА подгруппы; б - у пациентов IIБ подгруппы.

а 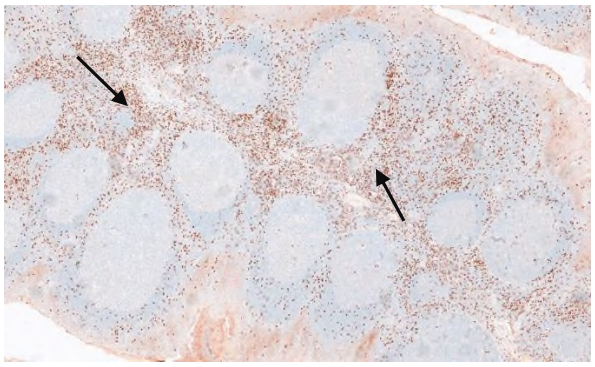 б 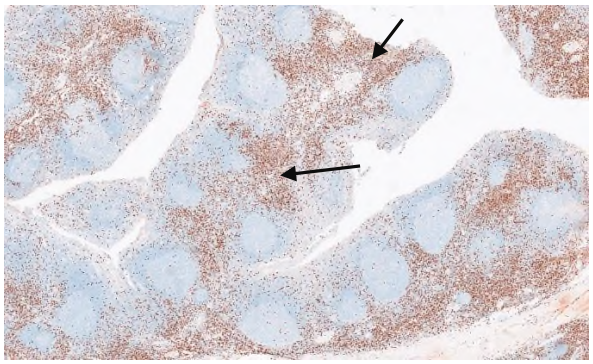

Рисунок 4.6 ИГХ-картина межфолликулярной Т-зоны, представленной CD8-лимфоцитами (окрашены коричневым цветом, указаны стрелками): а – у пациентов IIА подгруппы; б - у пациентов IIБ подгруппы.

На серии представленных рисунков продемонстрирована экспрессия Т-лимфоцитов, сосредоточенных по большей части в парафолликулярной ткани, фолликулы НМ содержат Т-клетки в значительно меньшем количестве.

Следует отметить, что В и Т-зоны лимфоидной ткани при ХТ, как и в норме, не являлись изолированными друг от друга: в Т-клеточной зоне у всех пациентов определялись и В-лимфоциты, а в герминативных центрах и мантии В-клеточных зон встречались и Т-клетки.

Работа макрофагально-моноцитарной системы НМ при ХТ в проведенном ИГХ-исследовании подтверждалась обнаружением CD68 клеток, которые экспрессируются в лизосомах макрофагов, являясь их надёжным маркёром. Клетки, экспрессирующие CD68, у пациентов исследования были сосредоточены как в фолликулярной, так и межфолликулярной лимфоидной ткани (рис. 4.7).

а 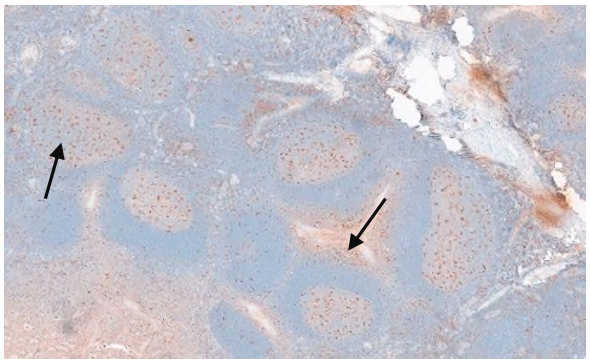 б 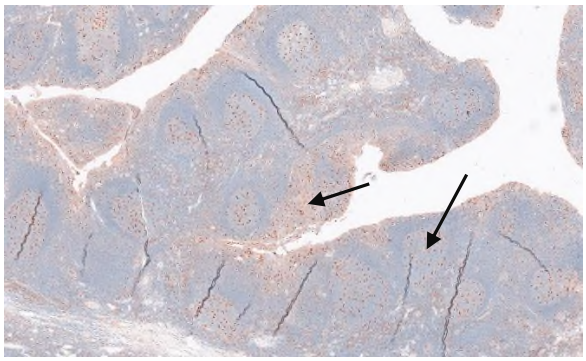

Рисунок 4.7 ИГХ-картина ткани НМ, представленной CD68-клетками (окрашены коричневым цветом, указаны стрелками): а – у пациентов IIA подгруппы; б - у пациентов IIБ подгруппы.

Таким образом, представленная последовательная и четко разделённая на определённые участки реакция ткани НМ на патогенную агрессию антигенов отражает сохранное иммунофункциональное состояние данного органа даже в условиях хронического воспаления. Преобладание продукции В-клеток в ткани НМ отражает функционирование гуморального иммунитета пациентов с ХТ, однако присутствие и постоянное движение всех субпопуляций лимфоцитов в пределах данного органа указывает на взаимодействие гуморального и клеточного звеньев иммунитета, то есть взаимодействие врожденной и адаптивной иммунной системы пациентов при ХТ.

Антиапоптическая активность клеток НМ. Оценку антиапоптической активности клеток НМ при ХТ проводили по экспрессии молекул BCL2, BCL6. Как известно, антиапоптоз является одним из защитных механизмов от гибели лимфоцитов, прошедших клональную пролиферацию и селекцию.

Экспрессия BCL2, BCL6 наблюдается при выраженной пролиферации В-клеток в условиях воспаления для предотвращения их разрушения на этапе дифференцировки и доведения В-лимфоцитов до зрелых, способных продуцировать высокоспецифические антитела к определённому антигену. В норме лимфоциты не экспрессируют BCL2 в герминативных центрах фолликула, тогда как BCL6, наоборот, в норме работает и экспрессируется именно в зародышевом центре. По результатам проведённого нами ИГХ-исследования у всех пациентов маркеры антиапоптоза BCL2 обнаруживались в мантийной зоне фолликулов, межфолликулярной диффузной лимфоидной ткани и полностью отсутствовали в зародышевых центрах, а экспрессия BCL6 наблюдалась исключительно в фолликулярных центрах, что подтверждает нормальную морфофункциональную структуру и иммунологическую активность НМ при их хроническом воспалении (рис. 4.8, 4.9).

а 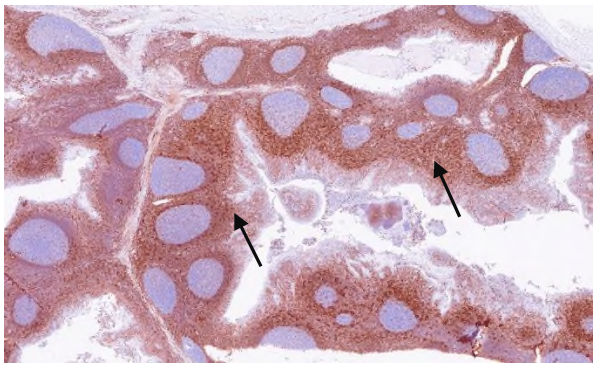 б 

Рисунок 4.8 Экспрессия молекулы BCL2 при ИГХ-исследовании ткани НМ (окрашены коричневым цветом, указаны стрелками): а – у пациентов IIА подгруппы; б - у пациентов IIБ подгруппы.

а 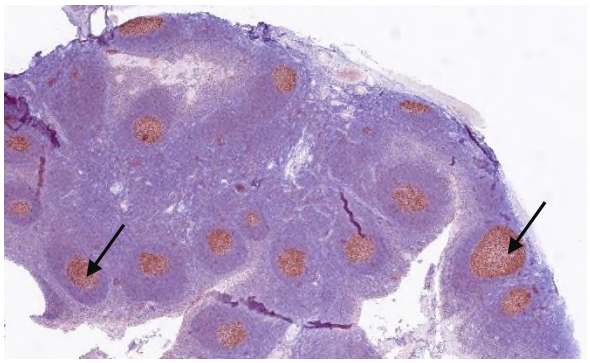 б 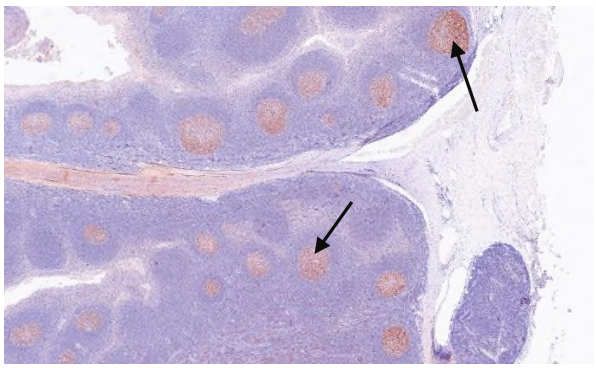

Рисунок 4.9 Экспрессия молекулы BCL6 при ИГХ-исследовании ткани НМ (окрашены коричневым цветом, указаны стрелками): а – у пациентов IIA подгруппы; б - у пациентов IIБ подгруппы.

Как видно из представленных рисунков, маркёры антиапоптоза клеток BCL2, BCL6 при ХТ также, как и в норме, распределены зонально: BCL2 идентифицируется в межфолликулярной лимфоидной ткани и в мантии фолликулов, а BCL6 сосредоточен в герминативных центрах фолликулов. Данная особенность необходима для защиты лимфоцитов от гибели на всех этапах их созревания, а также для предотвращения неконтролируемой пролиферации аутоагрессивных В-лимфоцитов.

Таким образом, проводя исследование ткани НМ для сравнения их иммунофункционального состояния в зависимости от проводимых курсов промывания лакун, визуально различий в ИГХ-картине получено не было. Судить об эффективности консервативной терапии только по данным изображений, полученных в результате исследования, затруднительно. Поэтому для более точной оценки и детального сравнения подгрупп пациентов по конкретным числовым значениям мы проводили измерение площади НМ, площади отдельных элементов фолликула и подсчёт В и Т-лимфоцитов, экспрессирующих определенные молекулы-маркеры.

Результаты проведённого статистического анализа числовых значений ИГХ-характеристик НМ обеих подгрупп пациентов представлены в таблице 4.1.

Таблица 4.1 Сравнение ИГХ-характеристик НМ пациентов с ХТ во IIA и IIБ подгруппах исследования (n=50).

	IIA подгруппа (n=25)	**IIБ подгруппа (n=25)**	**p**
S НМ	98.0 [74.0; 120.0]	115.0 [75.0; 141.0]	p=0.628
Число фолликулов	27.0 [19.0; 44.0]	33.0 [23.0; 49.0]	p=0.388
S фолликула	0.18 [0.13; 0.24]	0.15 [0.12; 0.2]	p=0.272
S центра фол.	0.08 [0.06; 0.12]	0.08 [0.05; 0.11]	p=0.566
S мантии фол.	0.09 [0.06; 0.12]	0.06 [0.05; 0.1]	p=0.086
Общее кол-во кл. в центре	1328.0 [847.0; 1842.0]	1311.0 [808.0; 1613.0]	p=0.479
Общее кол-во кл. в мантии	1679.0 [1277.0; 2381.0]	1220.0 [1111.0; 1786.0]	p=0.090
Bcl2 в фоллик.центре	168.0 [127.0; 386.0]	212.0 [85.0; 262.0]	p=0.877
Bcl2 в мантии	1451.0 [999.0; 1959.0]	1067.0 [823.0; 1566.0]	p=0.116
Bcl6 в фоллик.центре	1049.0 [575.0; 1400.0]	983.0 [606.0; 1210.0]	p=0.742
Bcl6 в мантии	100.0 [49.0; 164.0]	91.0 [34.0; 138.0]	p=0.712
CD2 в фоллик.центре	350.0 [259.0; 620.0]	406.0 [266.0; 636.0]	p=0.846
CD2 в мантии	357.0 [294.0; 612.0]	360.0 [266.0; 661.0]	p=0.705
CD4 в фоллик.центре	524.0 [319.0; 886.0]	540.0 [319.0; 739.0]	p=0.547

Продолжение таблицы 4.1

CD4 в мантии	513.0 [318.0; 681.0]	353.0 [284.0; 553.0]	p=0.260
CD8 в фоллик.центре	75.0 [66.0; 133.0]	82.0 [58.0; 117.0]	p=0.985
CD8 в мантии	461.0 [227.0; 671.0]	294.0 [184.0; 471.0]	p=0.135
CD10 в фоллик.центре	1062.0 [575.0; 1491.0]	857.0 [566.0; 1193.0]	p=0.304
CD10 в мантии	156.0 [110.0; 238.0]	115.0 [82.0; 179.0]	p=0.107
CD23 в фоллик.центре	730.0 [479.0; 1098.0]	741.0 [425.0; 919.0]	p=0.560
CD23 в мантии	833.0 [672.0; 1500.0]	738.0 [588.0; 1067.0]	p=0.388
CD68 в фоллик.центре	332.0 [216.0; 553.0]	283.0 [160.0; 394.0]	p=0.138
CD68 в мантии	165.0 [128.0; 238.0]	178.0 [98.0; 235.0]	p=0.522
CD79a в фоллик.центре	1129.0 [776.0; 1683.0]	1245.0 [656.0; 1511.0]	p=0.399
CD79a в мантии	1195.0 [1045.0; 2042.0]	1127.0 [941.0; 1518.0]	p=0.277
CD138 в фоллик.центре	58.0 [44.0; 129.0]	49.0 [31.0; 61.0]	p=0.174
CD138 в мантии	49.0 [27.0; 102.0]	41.0 [24.0; 78.0]	p=0.461

Из представленных в таблице данных видно, что при сравнении обеих подгрупп по площади НМ, площади фолликулов, по количеству экспрессирующих определённые молекулы клеток статистически достоверных различий между подгруппами получено не было (во всех случаях $p>0,05$). Консервативное лечение ХТ в виде промывания лакун НМ, а соответственно, уменьшение антигенной нагрузки на НМ, по предварительным данным проведённого ИГХ-исследования, не влияло на морфофункциональную активность данного органа. Сохранялась выраженная пролиферация иммунных клеток НМ, особенно выраженная в области лимфоэпителиального симбиоза на участках криптального эпителия, где происходит контакт лимфоцитов с микроорганизмами внешней среды (рис. 4.10).

а 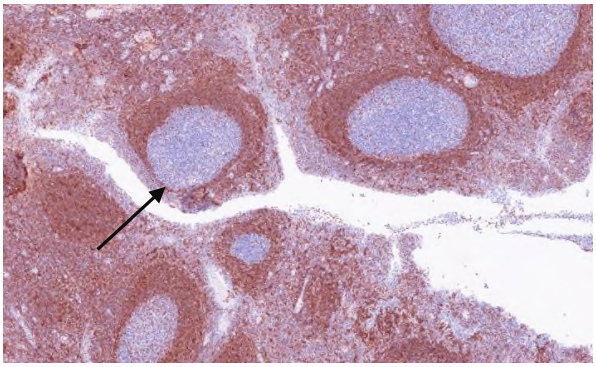 б 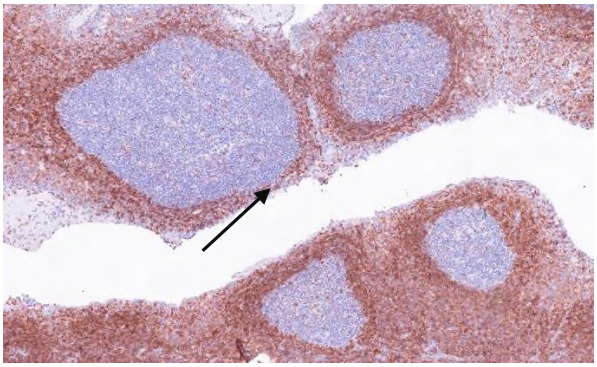

Рисунок 4.10 Зона лимфоэпителиального симбиоза при ИГХ-исследовании ткани НМ (указана стрелкой): а – у пациентов IIА подгруппы; б - у пациентов IIБ подгруппы.

Однако при ИГХ-диагностике у небольшой части пациентов из обеих подгрупп (8%) было выявлено уменьшение количества фолликулов, нарушение гистоархитектоники герминативных центров фолликулов и межфолликулярной диффузной лимфоидной ткани со снижением клеточности и пролиферативной активности лимфоцитов (рис. 4.11).

а 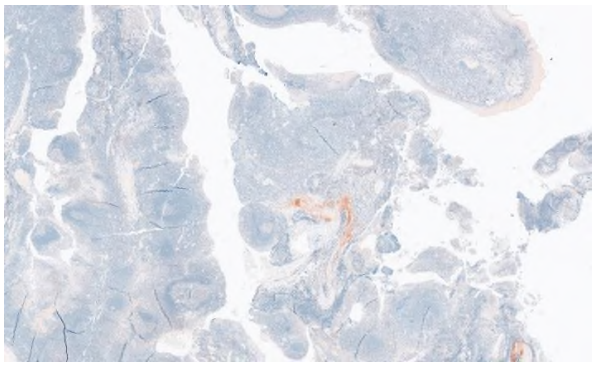 б 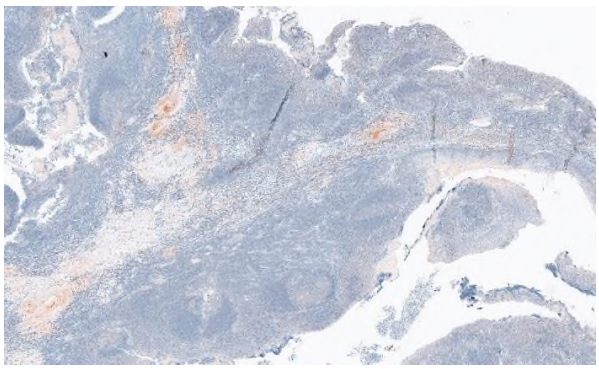

Рисунок 4.11 Снижение пролиферативной активности лимфоидной ткани, отсутствие экспрессии лимфоцитов при ИГХ-исследовании ткани НМ: а – у пациентов IIА подгруппы; б - у пациентов IIБ подгруппы.

Важно отметить, что представленные на рисунках нарушения архитектоники лимфоидной ткани со снижением пролиферактивной способности клеток были обнаружены только у пациентов, имеющих ТАФ ХТ II степени. Данные изменения могут быть связаны с преобладанием склеротических процессов в ткани НМ в виду длительного течения заболевания, истощения и стагнации иммунофункциональной способности данного органа. При данных морфологических изменениях, выявленных с помощью ИГХ-диагностики, проводимое консервативное лечение ХТ в виде промываний лакун НМ может оказаться неэффективным и даже нецелесообразным.

Резюме. Таким образом, проведённый анализ изображений НМ, полученных в ходе ИГХ-исследования пациентов с ХТ, подтвердил сохраняющуюся иммунофункциональную гистоархитектонику лимфоидной ткани в условиях хронического воспаления при ТАФ заболевания I степени с тенденцией к уменьшению массы лимфоидной ткани и её истощению при II степени. Лимфоидная ткань НМ у всех пациентов исследования была разделена на фолликулярную и межфолликулярную зоны, все фолликулы НМ состояли из герминативного центра и мантийной области. Фолликулярный центр был представлен в основном субпопуляцией незрелых В-лимфоцитов,

мантийная зона содержала более зрелые В-клетки, тогда как парафолликулярная область экспрессировала Т-лимфоциты, представленные как хелперами, так и супрессорами. Маркёры макрофагальной системы присутствовали и в фолликулах НМ, и в межфолликулярных пространствах. Антиапоптические маркёры подтверждали сохраняющуюся пролиферацию лимфоидных клеток в условиях воспаления. Обмен клетками между В и Т-зонами лимфоидной ткани демонстрировал взаимодействие гуморального и клеточного иммунитета у пациентов с ХТ.

Визуальная сравнительная оценка эффективности проводимых курсов промывания лакун НМ антисептическими средствами не показала значимых ИГХ-отличий на гистологических препаратах пациентов обеих подгрупп исследования. Проведённый статистический анализ числовых значений ИГХ-характеристик НМ у пациентов, получавших и не получавших курсы промывания лакун НМ, также не показал достоверно значимых отличий (во всех случаях $p>0,05$). Полученные данные свидетельствуют о недостаточном терапевтическом эффекте промывания лакун НМ при ТАФ ХТ в качестве основного и единственного метода лечения. Отсутствие эффекта от проводимой консервативной терапии на иммунофункциональное состояние НМ может объясняться как глубиной разветвления лакун, их древовидным ветвлением до 4-6 порядка, куда не попадают антисептические препараты, применяемые при промывании лакун НМ, так и найденными у некоторых пациентов склеротическими изменениями ткани НМ, падением пролиферактивной активности либо отсутствием иммунокомпетентных клеток лимфоидной ткани.

4.2 Результаты трансмиссионной электронной микроскопии нёбных миндалин.

Оценку эффективности консервативного лечения ХТ в нашей исследовательской работе проводили также с применением ТЭМ лакун НМ.

Данный вид диагностического исследования был выполнен 50 пациентам II клинической группы исследования, разделённой на подгруппы IIА и IIБ по 25 пациентов соответственно.

Для решения поставленной задачи по оценке эффективности консервативного лечения ХТ нами была изучена морфология микроструктур лакунарного отдела НМ, где оценивали состав поверхностных слоев лакун, содержимое просветов крипт с точки зрения обнаружения микроорганизмов и оценки их морфофункционального состояния. Далее проводили сравнительный анализ полученных результатов в обеих подруппах исследования в зависимости от предшествующего промывания лакун НМ антисептическими препаратами.

При изучении микроскопического строения лакун НМ у всех пациентов в ультраструктурных срезах нами были выявлены эпителиальные клетки полигональной формы с крупными округлыми ядрами с одним ядрышком. Между клетками обнаружены плотные межклеточные соединения десмосомы. В цитоплазме располагалась хорошо развитая сеть гранулярной эндоплазматической сети и митохондрии (рис. 4.12, 4.13). В некоторых участках прослеживалось незначительное разобщение межклеточных контактов.

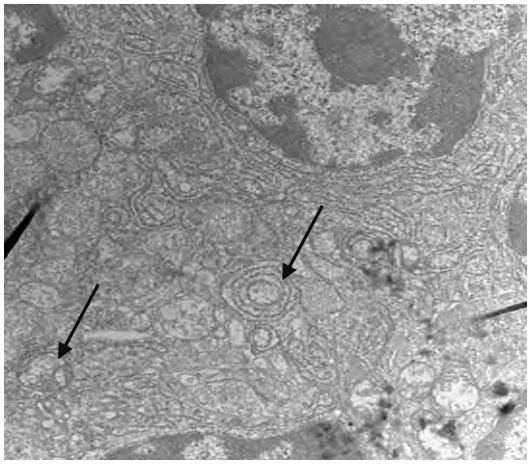

Рисунок 4.12 Ультраструктура лакунарного отдела НМ при ТЭМ: эпителиальная клетка с хорошо развитыми органеллами в цитоплазме (органеллы указаны стрелками).

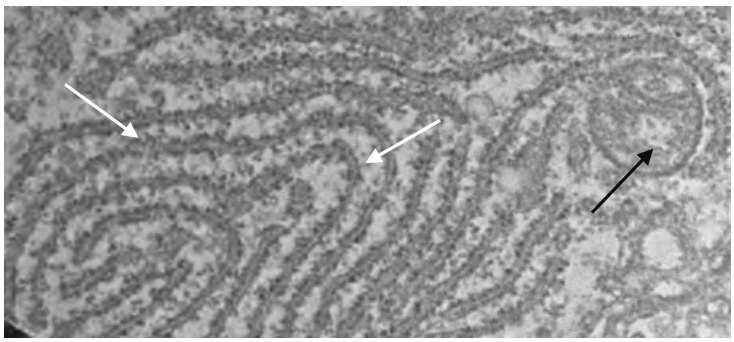

Рисунок 4.13 Ультраструктура лакунарного отдела НМ при ТЭМ: гранулярная эндоплазматическая сеть (белая стрелка) и митохондрия в клетке (черная стрелка).

У всех пациентов, которым была проведена ТЭМ, в просвете лакун и их крипт обнаруживали значительное количество микроорганизмов с различными морфологическими признаками (рис. 4.14).

а

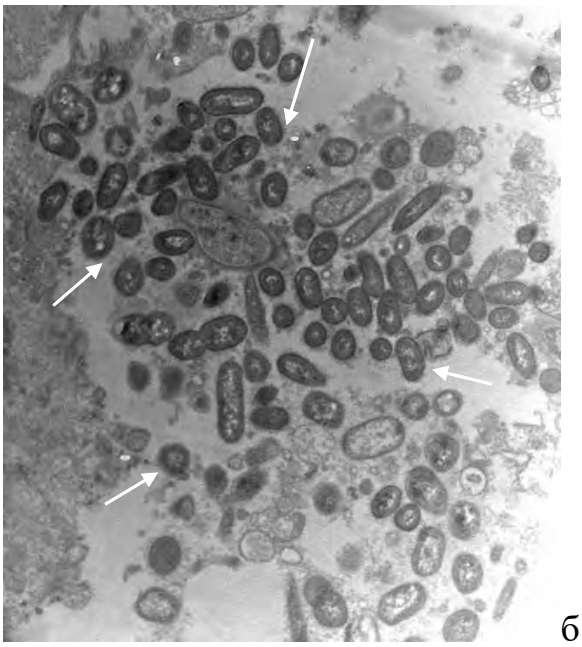

б

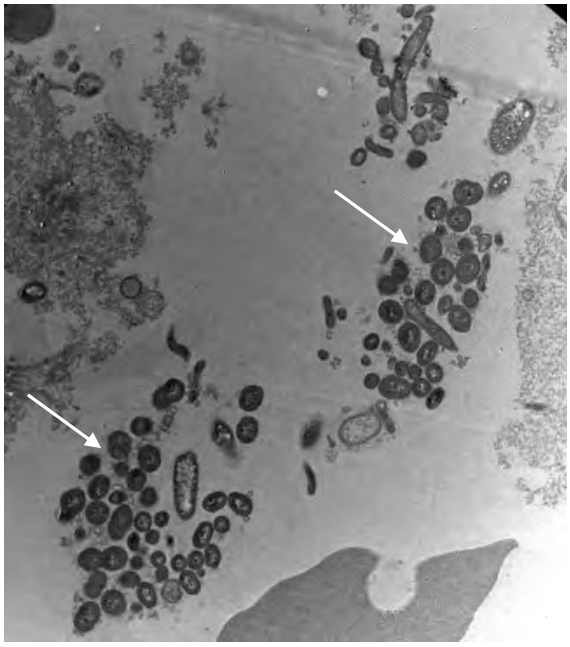

Рисунок 4.14 Микроорганизмы, обнаруженные в просвете лакун НМ при ТЭМ (обозначены стрелками): а – у пациентов IIА подгруппы; б - у пациентов IIБ подгруппы.

В представленных образцах лакунарного отдела НМ у пациентов обеих подгрупп при ТЭМ были обнаружены как грамположительные, так и грамотрицательные бактерии, а также кокки, палочковидные и извитые формы (спирохетоподобные) (рис. 4.15).

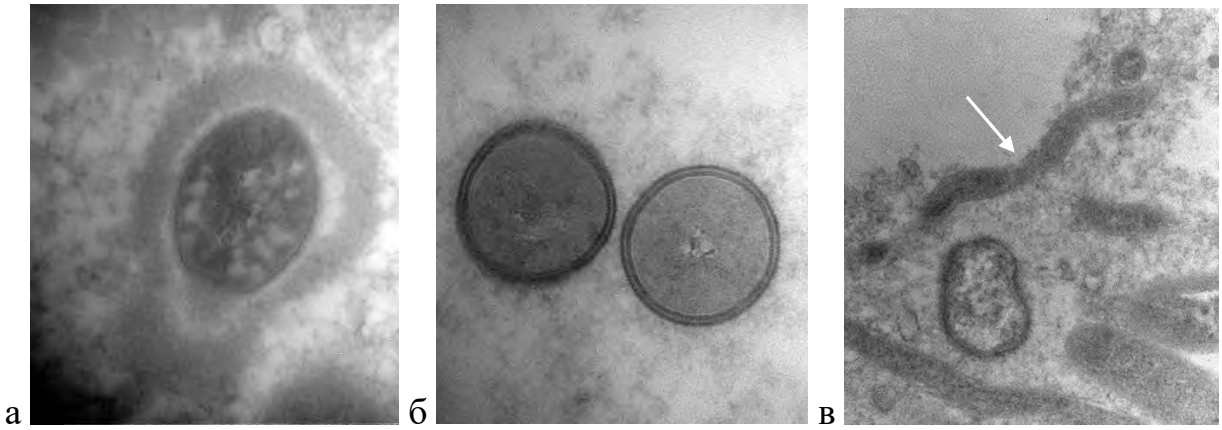

Рисунок 4.15 Микробный состав лакун НМ, обнаруженным при ТЭМ: а – Грамположительная бактерия; б – Грамотрицательные бактерии; в – бактерия извитой формы (обозначена стрелкой).

Как видно из серии представленных рисунков, обнаруженные бактериальные клетки располагались свободно в просвете лакун НМ. Данные изменения встречались у пациентов обеих подгрупп, несмотря на предшествующие курсы промываний лакун НМ у пациентов IIA подгруппы. Наглядно состав микробиоты, обнаруженной в лакунах НМ у пациентов обеих подгрупп при ТЭМ, представлен на гистограмме (рис. 4.16).

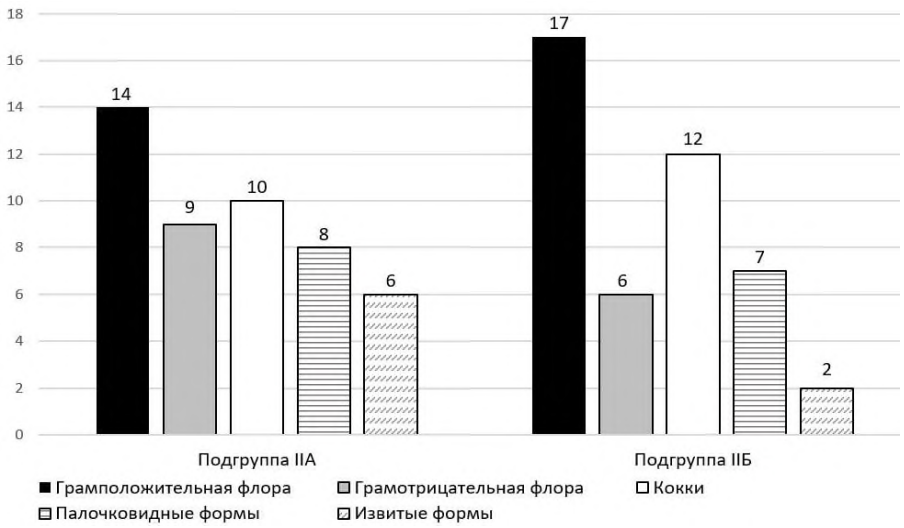

Рисунок 4.16 Состав микробиоты лакун НМ, обнаруженной при ТЭМ, у пациентов IIA и IIБ подгрупп исследования (n=50).

Как видно из представленного материала у пациентов обеих подгрупп в лакунарной системе НМ были обнаружены разнообразные бактериальные формы, причем достоверно значимых отличий по составу микробиоты в зависимости от предшествующего курса консервативного лечения обнаружено не было ($p>0,05$). По количеству пациентов с наличием, например, грамотрицательных микроорганизмов и извитых (спирохетоподобных) форм IIA подгруппа даже превосходила IIБ подгруппу, несмотря на проведённое промывание лакун НМ антисептическими препаратами.

В ходе проведения ТЭМ нами также было обнаружено, что значительная часть микроорганизмов характеризовалась сохранной структурой: клеточная стенка не имела дефектов, плотная цитоплазма содержала большое количество рибосом и хорошо выраженную зону нуклеоида. Присутствовали бактерии с признаками бинарного деления, в частности БГСА, что также свидетельствует об их жизнеспособности (рис. 4.17).



Рисунок 4.17 ТЭМ: БГСА с сохранной морфологией в состоянии бинарного деления на этапе сформированной поперечной перегородки (обозначена стрелкой).

Однако наряду с сохранными микроорганизмами, у 3 пациентов (12%) IIA подгруппы, которым проводили промывание лакун НМ, нами были обнаружены бактерии с выраженной вакуолизацией цитоплазмы и признаками ее лизиса, а также с признаками нарушенной целостности клеточной стенки (рис. 4.18).



Рисунок 4.18 ТЭМ: Грамотрицательная палочка с поврежденной клеточной стенкой (обозначена стрелкой), разреженной цитоплазмой и невыраженной зоной нуклеоида.

Резюме. Таким образом, представленные выше данные проведённой ТЭМ демонстрируют структуру и состав лакунарной системы НМ пациентов с ХТ. Просвет лакун НМ заполнен микроорганизмами с сохранными морфологическими признаками, видовой состав представленной микробиоты разнообразен. При этом часть обнаруженных микроорганизмов была с признаками нарушенной морфологической структуры, с разрушением клеточной стенки, лизисом цитоплазмы.

Значимых различий между двумя подгруппами пациентов получено не было, что свидетельствует об отсутствии лечебного эффекта от проводимых курсов промывания лакун НМ. Вводимые при данной манипуляции антисептические препараты могут оказывать литическое действие на микроорганизмы, о чем свидетельствует наличие видоизмененных структур бактериальных клеток и признаков их лизиса, но в то же время большое количество найденных в лакунах НМ микробов с сохранной морфологией продолжают поддерживать очаг инфекции в ткани НМ и подтверждают недостаточную эффективность проводимых консервативных мероприятий.

Конечно, при проведении ТЭМ в виду особенностей данного метода в поле зрения исследователя попадает довольно маленький участок НМ. Площадь среза составляет не более 1 мм^2. Данный метод диагностики не является ключевым и не решает многих вопросов в проблематике ХТ. Но найденные и описанные выше даже в таком небольшом участке НМ особенности структуры и содержимого просветов лакун с точки зрения обнаружения микроорганизмов, определения их морфофункционального состояния помогли в соответствии с поставленным в исследовании задачами оценить эффективность проводимого консервативного лечения ТАФ ХТ в виде промывания лакун НМ в качестве основного метода лечения.

ЗАКЛЮЧЕНИЕ

На сегодняшний день проблема воспалительной патологии НМ сохраняет свою актуальность, несмотря на постоянное изучение данного заболевания, многолетний накопленный клинический опыт и всестороннее обозревание данной проблематики в публикациях и научных исследованиях. По-прежнему возникает множество вопросов и противоречий, касающихся тактики лечения ХТ, его диагностики и даже классификации.

Высокая распространённость хронической тонзиллярной патологии, рост числа обращений за медицинской помощью с данной проблемой, а также рецидивирующее течение с широким спектром осложнений ХТ объясняют чрезвычайный интерес врачей-оториноларингологов к данному заболеванию и диктуют необходимость в дальнейших научных исследованиях, позволяющих решить сохраняющийся круг вопросов по оптимизации диагностики и тактики лечения ХТ.

Возможность развития общих, сопряжённых с ХТ, заболеваний с поражением сердечно-сосудистой, мочевыделительной, костно-мышечной и других систем организма, приводящих к выраженному снижению качества жизни пациентов и возможной инвалидизации, подчеркивает важность тонзиллярной патологии не только для врачей-оториноларингологов, но и для врачей других специальностей, и для медицины в целом.

С целью предотвращения осложнённого течения ХТ важно своевременно и полно провести диагностику данного заболевания, что определяет необходимость в разработке диагностических методов, позволяющих достоверно определить форму заболевания, особенности течения и выбрать наиболее эффективную тактику лечения для конкретного пациента.

До настоящего времени сохраняется подход к диагностике ХТ на основании интерпретации субъективных жалоб пациента, данных анамнеза и объективных местных признаков заболевания. Однако изменения, наблюдаемые у пациентов с ХТ, могут встречаться и при других заболеваниях

(фарингиты, заболевания желудочно-кишечного тракта, патология зубочелюстной системы), которые могут быть как самостоятельными патологиями, так и сопутствующими заболеваниями ХТ.

Учитывая анатомо-топографическую близость орофарингеальных локусов хронической инфекции, таких как НМ и пародонт, нельзя оставить без внимания воспалительно-деструктивные процессы в пародонте при диагностике ХТ. Схожесть этиологических факторов и патогенеза за счет иммунологических изменений, а также возможное попадание пародотопатогенов в ткань НМ оправдывает необходимость выявления пародонтита у пациентов с ХТ для возможного прогнозирования тяжести его течения и определения дальнейшей тактики лечения таких пациентов.

В связи с этим в наше исследование было включено 100 пациентов с ХТ ТАФ I и II степени, которым проводили комплексное обследование, включая обследование зубочелюстной системы совместно с врачом стоматологом-пародонтологом. Данное обследование, помимо определения клинических признаков воспалительного поражения пародонта, включало в себя проведение ОПТГ и расчёт стоматологических индексов, отражающих степень воспалительного поражения тканей пародонта: индекса гигиены, пародонтального индекса и индекса интенсивности кровоточивости. По результатам проведённого обследования в соответствии с задачами исследовательской работы все пациенты были разделены на 2 группы: I группу составили пациенты с ХТ ТАФ I и II степени и заболеваниями пародонта (50 пациентов), II группу составили пациенты с ХТ ТАФ I и II степени без заболеваний пародонта (50 пациентов).

Анализ жалоб пациентов и данных анамнеза проводили по результатам специально составленной анкеты-опросника, которая заполнялась пациентами. Наличие и выраженность фарингоскопических признаков заболевания, а также системных токсико-аллергических проявлений ХТ оценивали по разработанной пятибалльной визуально-аналоговой шкале (ВАШ).

Всем пациентам было выполнено интраоперационное бактериологическое исследование лакун НМ.

Проводили забор биоматериала десневой жидкости и пародонтальных карманов, у кого они были обнаружены, для определения ДНК возбудителей инфекций пародонта методом ПЦР (Лаборатория «Литех», Россия). Этим же методом выявляли пародонтопатогены и на поверхности НМ, и в их лакунах.

Всем пациентам, включённым в исследование, было проведено хирургическое лечение по показаниям; наблюдение после операции за всеми пациентами исследования составило 6 месяцев.

Клиническая часть проведённого исследования предполагала, прежде всего, оценку возможности влияния пародонтального очага инфекции на течение ХТ, а также сравнение степени тяжести и выраженности проявлений тонзиллярной патологии у пациентов с ХТ и совместно протекающим пародонтитом с пациентами без пародонтита. Помимо этого, в исследовательской работе предполагалось, что системные проявления у данных пациентов могут быть вызваны очагом инфекции не только в ткани НМ, но и в поражённом пародонте.

Полученные в ходе проведённой работы данные подтвердили наши предположения о негативном влиянии воспалительно-деструктивных процессов в пародонте, вызванных патогенной пародонтальной микробиотой, на тяжесть течения хронического воспалительного процесса в НМ. Пациенты I группы с ХТ и клиническими проявлениями пародонтита статистически достоверно отличались от пациентов II группы без признаков пародонтита по всем трём стоматологическим индексам; числовые значения данных индексов у пациентов I группы соответствовали средней и тяжелой степени тяжести воспалительного процесса в пародонте, у пациентов II группы – легкой степени тяжести или, вообще, отсутствию поражения пародонта. Воспалительно-деструктивные изменения пародонтальных тканей у всех пациентов I группы были подтверждены данными ОПТГ.

Состав микробиоты лакун НМ пациентов с ХТ не имел статистически достоверной разницы между исследуемыми I и II группами ($p>0,05$). А вот сравнение пациентов обеих групп по результатам ПЦР-диагностики биоматериала десневой жидкости и пародонтальных карманов показало статистически значимые различия по составу пародонтального микробиома ($p<0.001$). Так, у пациентов I группы патогенные микроорганизмы были выявлены у 94% обследованных данной группы, у 6% данной группы был выявлен рост нормальной микрофлоры. У пациентов II группы пародонтопатогены были обнаружены у 40% пациентов. Также в ходе исследования было установлено, что представители пародонтальной микробиоты, выявленные в десневой жидкости и пародонтальных карманах пациентов с ХТ, в том же составе присутствуют и в НМ, при этом на поверхности НМ данные микроорганизмы встречаются в большем количестве, чем в глубине лакун. Такая находка подтверждает возможность участия пародонтопатогенов в развитии и течении ХТ, находясь в ассоциациях с микроорганизмами, обнаруженными непосредственно в ткани НМ.

Сравнительный анализ выраженности фарингоскопических признаков ХТ по ВАШ показал, что пациенты I группы с признаками пародонтита имеют более высокие баллы по всем оцениваемым параметрам и статистически достоверно отличаются по наличию патологического содержимого в лакунах НМ, кистам с гнойным содержимым, признакам Гизе, Зака, Преображенского ($p<0,05$). Полученные результаты укладываются в картину представлений о возможном негативном влиянии пародонтальной инфекции на пограничную анатомическую область, которой являются НМ, уже подверженные воспалительным изменениям в результате персистирующего в них инфекционного очага.

По данным анамнеза ангины встречались среди всех 100% пациентов I группы с ХТ и пародонтитом, во II группе ангины в анамнезе встречались только у 68% пациентов. Сопряжённые с ХТ заболевания встречались у 64% пациентов I группы и у 18% пациентов II группы, а паратонзиллярные

абсцессы в I группе пациентов в анамнезе в 3 раза превышали количество пациентов с абсцессами во II группе, что ещё раз подтверждает наше предположение об отягощающем влиянии пародонтита на течение хронического воспалительного процесса в НМ.

При сравнении системных токсико-аллергических проявлений ХТ у пациентов обеих групп по пятибалльной ВАШ до операции нами было установлено, что у пациентов I клинической группы с признаками пародонтита чаще встречаются данные системные проявления, чем у II группы ($p<0,05$), и имеют такие пациенты более высокие баллы выраженности данных проявлений. При этом после проведённого оперативного лечения ХТ у части пациентов I группы сохранялись те или иные токсико-аллергические проявления, тогда как у пациентов II группы с ХТ без заболеваний пародонта после операции эти проявления ХТ в большинстве случаев были купированы, что подтверждает связь таких системных проявлений заболевания с очагом инфекции не только в НМ, но и в подверженном воспалению пародонте.

Проведённое лабораторное обследование пациентов по уровню АСЛО, РФ, СРБ до и после операции продемонстрировало повышенный уровень АСЛО у пациентов I группы с ХТ и пародонтитом как до операции, так и после её проведения; остальные показатели крови у пациентов обеих групп находились в пределах референсных значений до и после хирургического лечения. Числовые показатели исследуемых лабораторных единиц были достоверно выше в группе пациентов с ХТ и пародонтитом ($p<0,05$), однако они не являются специфическими и высокоинформативными.

Таким образом, всё вышеперечисленное указывает на более яркую клиническую картину, выраженные местные фарингоскопические и системные токсико-аллергические проявления ХТ, на частые обострения, распространённую сопряжённую патологию у пациентов с ХТ и воспалительно-деструктивными заболеваниями пародонта. Подтверждённые исследованием ответы на поставленные задачи указывают на влияние дополнительного очага инфекции в полости рта – пародонта – как на течение

ХТ, так и на организм в целом. Такие данные указывают на обоснованность дополнительной диагностики при ХТ: при осмотре всем пациентам, помимо проведения мезофарингоскопии, важно уделять внимание состоянию зубочелюстной системы пациента для определения возможного наличия пародонтита. Но, поскольку полноценное комплексное исследование для установления диагноза требует проведения дорогостоящих методов, таких как ПЦР-диагностика, ОПТГ, а также привлечения дополнительного специалиста – врача-стоматолога, то в практике должен применяться разработанный в ходе нашей исследовательской работы способ выявления пародонтита у пациентов с ХТ по специально составленной формуле. Данный способ позволяет при осмотре пациента определить вероятность наличия у него пародонтита, который будет негативно влиять на тяжесть течения ХТ, и вовремя отправить данного пациента на лечение пародонтального очага инфекции к специалисту. Проходя лечение у стоматологов по устранению дополнительного очага инфекции в пародонтальном локусе, можно добиться минимизации степени выраженности системных проявлений ХТ, его компенсации, что поможет уменьшить количество посещений пациентами с ХТ врачей-оториноларингологов, сократит периоды их нетрудоспособности и повысит качество жизни данного контингента больных.

Актуальным при изучении проблемы ХТ остаётся также вопрос выбора тактики лечения пациентов с данным заболеванием. В настоящее время, несмотря на существование значительного арсенала консервативных методов терапии, их постоянное совершенствование, широкий спектр и доступность лекарственных препаратов, заболеваемость ХТ и частота сопряжённых с ним заболеваний непрерывно растёт, что говорит об отсутствии объективных критериев эффективности консервативной терапии ХТ. Отсутствуют также данные о том, когда НМ из иммунного органа с защитными для организма функциями становится очагом хронической рецидивирующей инфекции, что ставит врача-оториноларинголога перед непростым выбором при лечении пациентов с тонзиллярной патологией: выбрать консервативную тактику

лечения, сохранив миндалины, или радикальную хирургическую, полностью элиминируя из организма очаг инфекции.

Попытке оценить эффективность консервативной терапии посвящена вторая часть нашей исследовательской работы. Учитывая иммунологическую функцию НМ, нами было принято решение о проведении ИГХ-исследования удалённых НМ пациентов, при котором мы оценивали как особенности иммуноморфологической картины данного органа при ХТ, так и изменения, происходящие в них при проведении консервативного лечения.

В данной части работы мы рассматривали только пациентов II клинической группы с ХТ ТАФ I и II степени без сопутствующих воспалительных процессов в пародонте. Данная группа была разделена на две подгруппы: IIA - 25 пациентов, которым мы проводили непосредственно перед хирургическим лечением консервативную терапию, состоящую минимум из трёх курсов промывания лакун НМ с применением антисептических средств из 8-10 процедур; IIБ - 25 пациентов, которым не проводили консервативную терапию непосредственно перед хирургическим лечением.

ИГХ-исследование, проведённое в отношении 50 пациентов II группы, отражало иммуноморфофункциональную гистоархитектонику лимфоидной ткани НМ. Нами были использованы антитела, маркеры В-лимфоцитов (CD10, CD23, CD79a, CD138), Т-лимфоцитов (CD2, CD4, CD8), моноцитарно-макрофагального ряда (CD68), антиапоптоза (BCL2, BCL6), экспрессию которых мы оценивали количественно.

Анализ полученных от пациентов с ХТ образцов продемонстрировал сохраняющееся даже в условиях хронического воспаления характерное разделение лимфоидной ткани НМ на две зоны: фолликулярную В-зону и межфолликулярную диффузную лимфоидную Т-зону (парафолликулярную). Лимфоидные фолликулы состояли из герминативного центра и мантийной зоны, при этом центр фолликула в основном был представлен незрелыми CD10, CD23 В-клетками, а более зрелые CD79a, CD138 В-клетки находились в мантийной зоне фолликула или выходили на его поверхность.

Парафолликулярная лимфоидная ткань состояла в основном из Т-клеток, как Т-хелперов (CD4), так и Т-супрессоров (CD8). При этом CD4-клетки определялись и в фолликулярных центрах, и в межфолликулярной зоне, большое их количество было сосредоточено в субэпителиальной зоне, тогда как CD8-клетки практически отсутствовали в герминативных центрах фолликулов. Отражением работы макрофагально-моноцитарной системы НМ стало обнаружение CD68-клеток как в фолликулярной, так и межфолликулярной лимфоидной ткани. Экспрессия маркера антиапоптоза BCL2 наблюдалась в мантии фолликулов, частично в межфолликулярной лимфоидной ткани и полностью отсутствовала в зародышевых центрах, а экспрессия BCL6 была исключительно в фолликулярных центрах, что подтверждает нормальную структуру и иммунологическую активность НМ при их хроническом воспалении.

Обнаруженные ИГХ-методом исследования структурные и иммуноморфологические особенности НМ при ХТ отражают нормально протекающий воспалительный процесс, инициирующийся воздействием чужеродных антигенов. Мы наблюдали выраженную пролиферацию иммунных клеток НМ, особенно в области лимфоэпителиального симбиоза на участках криптального эпителия, где происходит контакт лимфоцитов с микроорганизмами внешней среды. После транспортировки дентритными клетками экзогенных антигенов из криптального эпителия в фолликулярную зону происходила последовательная дифференцировка В-лимфоцитов в центральной части фолликула от незрелых CD-10 до зрелых CD-138, продуцирующих специфические по отношению к данному антигену антитела, в сторону мантии фолликула, выходя за его пределы в межфолликулярное пространство. Однако у 8% пациентов с ТАФ ХТ II степени были выявлены нарушения архитектоники лимфоидной ткани со снижением пролиферактивной способности клеток, что может быть связано с преобладанием склеротических процессов в ткани НМ и истощением

иммунофункциональной способности данного органа в виду длительного течения заболевания.

Оценивая эффективность проводимого консервативного лечения ХТ путём сравнения ИГХ-особенностей НМ подгрупп IIA и IIБ между собой, нам не удалось получить визуальных различий. При сравнительном анализе количественных характеристик площади НМ, площади отдельных элементов фолликула и В и Т-лимфоцитов, экспрессирующих определенные молекулы-маркеры, статистически достоверных различий между подгруппами также не было получено (во всех случаях $p>0,05$). Отсутствие эффекта от проведённой консервативной терапии в нашем исследовании можно объяснить густым древовидным ветвлением лакун, куда, вероятно, не попадают вводимые при промывании антисептические препараты, а также найденными у некоторых пациентов склеротическими изменениями ткани НМ, где отсутствовали иммунокомпетентные клетки, что отражает декомпенсацию ХТ и нецелесообразность проводимого консервативного лечения.

Оценить состояние лакунарной системы при проведении консервативной терапии пациентам II группы в нашем исследовании мы попробовали и с применением ТЭМ. С помощью данного метода мы получали изображение поверхности лакун НМ для изучения микроструктуры данной области, а также состава микробиоты, обитающей в лакунарной системе НМ.

На сериях изображений, полученных от пациентов обеих подгрупп, мы визуализировали выраженную обсеменённость лакун НМ, несмотря на проводимое консервативное лечение в виде промывания, откуда мы должны были вымыть применяемыми антисептическими препаратами большую долю микроорганизмов. Сохраняющиеся микроорганизмы были обнаружены как свободно лежащими в просвете лакун, так и окруженными поверхностным слоем криптального эпителия. Микробиота, обнаруженная при ТЭМ, была весьма разнообразна и представлена грамположительными, грамотрицательными бактериями, а также кокками, палочковидными и извитыми формами (спирохетоподобные).

В обеих подгруппах исследования встречались микроорганизмы с сохранной морфологической структурой: клеточная стенка не имела дефектов, цитоплазма содержала большое количество рибосом и хорошо выраженную зону нуклеоида, присутствовали признаки бинарного деления, что свидетельствует о жизнеспособности данных микроорганизмов. Наряду с сохранными бактериями, нами были обнаружены формы с выраженной вакуолизацией цитоплазмы и признаками ее лизиса, а также с признаками нарушенной целостности клеточной стенки. Однако найденные изменения не носили какого-либо закономерного характера распределения в подгруппах исследования в зависимости от предшествующих курсов промывания лакун НМ.

Таким образом, опираясь на данные, полученные в проведённом исследовании с помощью ИГХ-методики и ТЭМ, можно сделать вывод об отсутствии значимой эффективности консервативного лечения ХТ при ТАФ заболевания. Данный вид терапии не уменьшает антигенную нагрузку на НМ, не элиминирует возбудителей инфекции из лакунарной системы, не влияет на иммуноморфофункциональное состояние данного органа. Учитывая положительный эффект промываний лакун НМ в виде уменьшения казеозных пробок в них и, в некоторых случаях, уменьшения выраженности неприятного запаха изо рта, данный вид манипуляций может сохраняться в применении у пациентов с ХТ в виде так называемой гигиенической процедуры, но не в виде основного метода лечения данного заболевания.

Подводя итог, следует отметить, что проведённое нами исследование помогло разработать способ выявления дополнительного локуса очаговой инфекции – пародонта, микробное поражение которого может оказывает отягощающее влияние на течение ХТ и усугублять имеющиеся у пациента соматические заболевания. Диагностика ХТ с выявлением пародонтита поможет своевременно начать одномоментное комплексное лечение у врача-оториноларинголога и врача-стоматолога, что повысит качество жизни таких пациентов.

Также данная исследовательская работа позволила обосновать проведение хирургического лечения ХТ – двусторонней ТЭ – как основного эффективного метода лечения ТА-форм ХТ в виду подтверждённого результатами исследования недостаточного терапевтического эффекта от консервативной терапии в виде промывания лакун НМ антисептическими препаратами. Данный факт поможет стандартизировать подход врачей-оториноларингологов к выбору тактики лечения пациентов с хронической тонзиллярной патологией.

ВЫВОДЫ

1. У пациентов с хроническим тонзиллитом и сопутствующей патологией пародонта доказана возможность симбиотического взаимодействия пародонтопатогенов с микробиотой нёбных миндалин и их совместного влияния на течение хронического тонзиллита. При ПЦР-диагностике микробиоты десневой жидкости и пародонтальных карманов микроорганизмы, приводящие к воспалительно-деструктивным процессам в пародонте, обнаруживаются также в лакунах нёбных миндалин (в 94 и 34%, соответственно), а штаммы, способствующие развитию генерализованных процессов в пародонте (*Porphyromonas gingivalis и Aggregatibacter actinomycetemcomitans*), - в 22 и 8%, соответственно.

2. Пародонтит оказывает отягощающее влияние на течение хронического тонзиллита, приводя к более выраженным (по сравнению с пациентами без пародонтита) фарингоскопическим признакам заболевания (средний балл ВАШ 3,3 и 2,8, соответственно); системным токсико-аллергическим проявлениям (средний балл ВАШ 3,1 и 2,6, соответственно); частым ангинам (100% и 68%, соответственно) и местным сопряженным заболеваниям (паратонзиллярные абсцессы 76% и 26%, соответственно) ($p<0,05$).

3. Ключевыми критериями оценки негативного влияния патологии пародонта на течение хронического тонзиллита являются пародонтальный индекс, индекс интенсивности кровоточивости и индекс гигиены, значения которых достоверно отличаются от пациентов без патологии пародонта (3,44 и 1,38; 2,78 и 1,06; 1,81 и 1,08, соответственно) ($p<0,001$).

4. Промывание лакун нёбных миндалин не оказывает влияния на морфофункциональную активность данного органа: иммуногистохимические

особенности строения нёбных миндалин и состав микробиоты лакун нёбных миндалин с сохранной морфологией и признаками жизнеспособности у пациентов с токсико-аллергическими формами хронического тонзиллита идентичные вне зависимости от проведения данной процедуры ($p>0,05$).

ПРАКТИЧЕСКИЕ РЕКОМЕНДАЦИИ

1. Всем пациентам с хроническим тонзиллитом необходим осмотр врача стоматолога-пародонтолога для диагностики дополнительного очага инфекции в пораженном пародонте с определением ключевых стоматологических индексов, отражающих степень негативного влияния патологии пародонта на тонзиллярную патологию: индекс гигиены, пародонтальный индекс и индекс интенсивности кровоточивости.

2. При подтверждённом диагнозе пародонтита, независимо от тяжести его течения, данные пациенты должны быть комплексно пролечены стоматологом-пародонтологом для элиминации очага инфекции в пародонте, и только после этого врач-оториноларинголог может заниматься хирургическим лечением хронического тонзиллита.

3. При лёгкой степени тяжести пародонтита двусторонняя тонзиллэктомия может проводиться через 10 дней после лечения; при средней степени тяжести пародонтита – через 14 дней после лечения; при тяжелой степени – через 21-30 дней после лечения пародонтологом.

4. Курсы промывания лакун нёбных миндалин могут быть применимы в практике врача-оториноларинголога в качестве так называемой гигиенической процедуры с целью удаления казеозных пробок и уменьшения неприятного запаха изо рта, но не в качестве основного метода лечения токсико-аллергических форм заболевания.

5. При токсико-аллергических формах хронического тонзиллита необходимо выполнять двустороннюю тонзиллэктомию.

СПИСОК ЛИТЕРАТУРЫ

1. **Аксенова, А. В.** Постстрептококковые заболевания в клинической практике / А. В. Аксенова, Н. А. Шостак, О. А. Гусева // Вестник оториноларингологии. — 2016. — № 81(2). — С. 39–43.
2. **Аржанцев, А. П.** Диагностические возможности компьютерной ортопантомографии: учебно-методические рекомендации / А. П. Аржанцев, В. В. Свирин. — Волгоград : Перемена, 2006. — 20 с.
3. **Артюшкевич, А. С.** Заболевания пародонта / А. С. Артюшкевич. — М. : МедЛит, 2006. — 328 с.
4. **Арутюнов, С. Д.** Заболевания пародонта и «системные болезни»: известное прошлое, многообещающее будущее / С. Д. Арутюнов [и др.] // Пародонтология. — 2009. — № 1(50). — С. 3–6.
5. **Барышевская, Л. А.** Хроническое воспаление небных миндалин, ассоциированное с вирусом Эпштейна-Барр / Л. А. Барышевская [и др.] // Наука и инновации в медицине. — 2018. — № 1(9). — С. 6–10.
6. **Бедин, П. Г.** Анализ состава выделенной микрофлоры с поверхности миндалин у детей Гродненского региона / П. Г. Бедин [и др.] // Журнал Гродненского государственного медицинского университета. — 2013. — № 1. — С. 82–84.
7. **Белов, В. А.** Возрастные и гендерные особенности распространенности хронического тонзиллита у детей / В. А. Белов, Я. В. Воропаева // Медицинский Совет. — 2015. — № 3(1). — С. 18–21.
8. **Блашкова, С. Л.** Протокол ведения больных с хроническим генерализованным пародонтитом / С. Л. Блашкова, Н. А. Макарова // Практическая медицина. — 2009. — № 33. — С. 63–67.
9. **Блоцкий, А. А.** Морфологические изменения небных миндалин при хроническом неспецифическом тонзиллите / А. А. Блоцкий, А. А. Григоренко, В. В. Антипенко // Амурский медицинский журнал. — 2013. — № 1(01). — С. 69–72.

10. **Блоцкий, А. А.** Отдаленные результаты хирургического лечения больных с хроническим тонзиллитом / А. А. Блоцкий, В. В. Антипенко // Материалы межрегиональной научно-практич. конф. оторинолар. Актуальные вопросы оториноларингологии. — Благовещенск, 2012. — С. 78–83.
11. **Блоцкий, А. А.** Ультраструктурные изменения в небных миндалинах при хроническом неспецифическом тонзиллите / А. А. Блоцкий, В. В. Антипенко // Материалы V межрегиональной научно–практической конференции оториноларингологов Южного Федерального округа. — Ростов н/Д, 2012. — С. 39–47.
12. **Блоцкий, А. А.** Хронический тонзиллит: монография / А. А. Блоцкий, В. В. Антипенко. — Благовещенск : ФГБОУ ВО Амурская ГМА МЗ РФ, 2018. — 207 с.
13. **Богату, С. И.** Сочетанная патология: заболевания пародонта и гастродуоденальной зоны (обзор литературы) / С. И. Богату // Инновации в стоматологии. — 2017. — № 3-4 (16). — С. 80–83.
14. **Богдан, Е. С.** Диагностика безангинных форм хронической тонзиллярной патологии детского возраста / Е. С. Богдан, А. С. Шайнурова, Н. В. Корнова // Вестник совета молодых ученых и специалистов Челябинской области. — 2018. — № 1(20). — С. 3–6.
15. **Бойко, Н. В.** Консервативное лечение хронического тонзиллита / Н. В. Бойко, М. И. Калинкина, Г. И. Горшкова // Детская оториноларингология. — 2012. — № 3. — С. 22–24.
16. **Бондарева, Г. П.** Иммуноморфологические особенности хронического тонзиллита / Г. П. Бондарева, Н. А. Антонова, П. Л. Чумаков // Вестник оториноларингологии. — 2013. — № 78(3). — С. 12–16.
17. **Булкина, Н. В.** К вопросу об этиологии и патогенезе быстропрогрессирующего пародонтита / Н. В. Булкина, Ф. П. Ведяева // Российский стоматологический журнал. — 2012. — № 5. — С. 50–52.

18. **Булкина, Н. В.** Коморбидность заболеваний пародонта и соматической патологии / Н. В. Булкина, А. П. Ведяева, Е. А. Савина // Медицинский вестник Северного Кавказа. — 2012. — № 3. — С. 110–115.
19. **Булкина, Н. В.** Патогенетическая взаимосвязь и взаимовлияние воспалительных заболеваний пародонта с патологией сердечно–сосудистой системы и желудочно-кишечного тракта / Н. В. Булкина // Клиническая стоматология. — 2010. — № 2. — С. 28–29
20. **Быкова, В. П.** Миндалины лимфаденоидного глоточного кольца в системе мукозального иммунитета верхних дыхательных путей / В. П. Быкова // Проблема реабилитации в оториноларингологии: Тр. Всерос. конф., посвященная 80-летию И. Б. Солдатова. — Самара, 2003. — С. 347–348.
21. **Быкова, В. П.** Новые аргументы в поддержку органосохраняющего направления при лечении аденоидов у детей / В. П. Быкова // Детская оториноларингология. — 2013. — № 2. — С. 18–22.
22. **Быкова, В. П.** Современные представления о структуре и функции миндалин лимфаденоидного глоточного кольца / В. П. Быкова // Актуальная оториноларингология. — 2002. — № 4. — С. 2–11.
23. **Быкова, В. П.** Структурные основы мукозального иммунитета верхних дыхательных путей / В. П. Быкова // Российская ринология. — 1999. — № 1. — С. 5–9.
24. **Воронина, А. И.** Оптимизация консервативного лечения хронического генерализованного пародонтита легкой и средней степени тяжести с использованием различных антибактериальных средств: автореф. дисс. … канд. мед. наук : 14.01.14 / Воронина Александра Ириковна. — Н. Новгород, 2011. — 23 с.
25. **Гажва, С. И**. Распространенность и интенсивность воспалительных заболеваний пародонта (обзор литературы) / С. И. Гажва, Р. С. Гулуев // Обозрение. — 2012. — № 1(75). — С. 13–14.

26. **Гажва, С. И.** Взаимосвязь заболеваний внутренних органов и состояния полости рта / С. И. Гажва, Н. А. Иголкина // Терапевтический архив. — 2013. — № 85(10). — С. 116–118.
27. **Гофман, В. В**. Диагностика безангинной формы хронического тонзиллита / В. В. Гофман // Российская оториноларингология. — 2014. — № 3(70) — С. 28–34.
28. **Гофман, В. В.** Дисбиотическое состояние слизистой оболочки небных миндалин как локальное проявление системного микроэкологического дисбаланса — основная причина возникновения хронического тонзиллита (аналитический обзор) / В. В. Гофман // Российская оториноларингология. — 2014. — № 4. — С. 32–40.
29. **Гофман, В. Р.** Хронический тонзиллит / В. Р. Гофман, А. В. Черныш, В. В. Дворянчиков. — М. : Техносфера, 2015. — 144 с.
30. **Григорович, Э. Ш.** Хронический генерализованный пародонтит: клинико-морфологические и молекулярно-генетические основы гетерогенности заболевания, обоснование прогноза и персонификация терапии: автореф. дис. … докт. мед. наук: 14.01.14 / Григорович Эльмира Шадидовна. — М., 2016. — 49 с.
31. **Грудянов, А. И.** Методы диагностики воспалительных заболеваний пародонта / А.И. Грудянов, О.А. Зорина. — М. : МИА, 2009. — 112 с.
32. **Гуров, А. В.** Актуальные вопросы лечения хронического тонзиллита / А. В. Гуров, А. В. Мужичкова, А. А. Келеметов// Медицинский Совет. — 2021. — № 6. — С. 67–73.
33. **Гуров, А. В.** Взгляд клинического фармаколога и микробиолога на диагностику и рациональную терапию острого и хронического тонзиллита / А. В. Гуров // Consilium medicum. — 2012 (экстравыпуск). — С. 3–4.
34. **Гуров, А. В.** Возможности современных макролидов в предупреждении сопряженных заболеваний при хронической тонзиллярной патологии /

А. В. Гуров [и др.] // Материалы I Петербургского форума оториноларингологов России. — 2012. — Т. 2. — С. 329–333.

35. **Гюллинг, Э. В.** Миндалины — источник инфекции или иммунитета? / Э. В. Гюллинг, О. Ф. Мельников. — Киев, 1976. — 62 с.

36. **Дергачев, В. С.** Влияние хронического компенсированного тонзиллита на возникновение, течение и исход острого неспецифического сальпингита / В. С. Дергачев, Т. И. Дергачева // Мат. ХУ1 съезда оториноларингологов РФ. — СПб. : РИА-АМИ, 2001. — С. 365–371.

37. Диагностика хронического тонзиллита. Методические рекомендации; под ред. А. И. Крюкова, М., 2020. — 27 с.

38. **Дмитриева, Л. А.** Пародонтит / Л. А. Дмитриева. — М. : МЕДпрессинформ, 2007. — 504 с.

39. **Дмитриева, Л. А.** Пародонтология: национальное руководство / Л. А. Дмитриева. — М., 2013. — 712 с.

40. **Дурягина, Л. Х.** Некоторые аспекты течения заболеваний пародонта и слизистой оболочки полости рта при сочетании с соматической патологией: обзор литературы / Л. Х. Дурягина [и др.] // Крымский терапевтический журнал. — 2020. — № 1. — С. 43–48.

41. **Елисеева, Н. Б.** Гигиена полости рта — инновационные технологии / Н. Б. Елисеева // Клиническая стоматология. — 2015. — № 2(74). — С. 46–49.

42. **Енин, И. П.** Микрофлора небных миндалин при хроническом тонзиллите / И. П. Енин, В. А. Батурин, Е. В. Щетинин // Вестник оториноларингологии. — 2013. — № 4. — С. 21–22.

43. **Ермолаев, А. Г.** Особенности морфофункционального состояния небных миндалин при различных формах хронического тонзиллита: дис. … канд. мед. наук : 00.00.00 / Ермолаев Александр Геннадьевич. — М., 2021. — 114 с.

44. **Жулев, Е. Н.** Диагностические критерии при планировании ортопедического лечения пациентов с воспалительными заболеваниями

пародонта / Е. Н. Жулев [и др.] // Проблемы стоматологии. — 2019. — № 15 (2). — С. 102–105.

45. **Журбенко, В. А.** Современные представления об этиологии воспалительных заболеваний тканей пародонта / В. А. Журбенко // Молодой ученый. — 2015. — № 17. — С. 47–50.

46. **Зайцева, Н. В.** Заболеваемость взрослого населения селитебных территорий в зоне влияния предприятий алюминиевого и целлюлозно-бумажного производства, ассоциированная с воздействием химических факторов риска / Н. В. Зайцева [и др.] // Вестник Пермского университета. — 2017. — № 2. — С. 222–231.

47. **Зорина, О. А.** Цитокины и их роль в развитии агрессивного пародонтита / О. А. Зорина [и др.] // Фарматека. — 2013. — № S4. — С. 39–43.

48. **Извин, А. И.** Генетические аспекты хронического тонзиллита / А. И. Извин // Новости оториноларингологии и логопатологии. — 2002. — № 2. — С. 90–92.

49. **Карпищенко, С. А.** Тонзиллит и тонзиллогенные заболевания / С. А. Карпищенко, Г. В. Лавренова, С. В. Баранская // Вестник оториноларингологии. — 2016. — № 81(4). — С. 69–71.

50. **Карпищенко, С. А.** Хронический тонзиллит: представление о микробном пейзаже небных миндалин / С. А. Карпищенко, О. М. Колесникова // Фарматека. — 2015. — № 4. — С. 13–17.

51. **Каспранская, Г. Р.** Хронический тонзиллит: разные взгляды на старую проблему / Г. Р. Каспранская, А. С. Лопатин. — Медицинский Совет. — 2013. — № 5(6). — С. 69–71.

52. **Катола, В. М.** Роль орального микробиома в развитии воспаления и соматической патологии / В. М. Катола, В. Е. Комогорцева // Бюллетень физиологии и патологии дыхания. — 2018. — № 68. — С. 117–122.

53. **Клюшникова, М. О.** К вопросу об этиологии хронического генерализованного пародонтита / М. О. Клюшникова,

О. Н. Клюшникова, Н. Е. Большедворская // Итоги и перспективы научных исследований. — Краснодар, 2014. — С. 134–140.

54. **Кренделев, М. С.** Роль биопленок в патогенезе тонзиллита / М. С. Кренделев // Здоровье. Медицинская экология. Наука. — 2016. — № 2(65). — С. 52–55.

55. **Крюков, А. И.** Актуальность проблемы хронического тонзиллита / А. И. Крюков [и др.] // Вестник оториноларингологии. — 2009. — № 5. — С. 4–6.

56. **Крюков, А. И.** Консервативная терапия и хирургическое лечение хронического тонзиллита у детей / А. И. Крюков [и др.] // Вестник оториноларингологии. — 2013. — № 78(4). — С. 15–20.

57. **Крюков, А. И.** Консервативное лечение больных хроническим тонзиллитом с использованием современной ирригационной терапии / А. И. Крюков [и др.] // Московская медицина. — 2019. — № 6(34). — С. 59.

58. **Крюков, А. И.** Особенности клинического течения воспалительных заболеваний ротоглотки различной этиологии и возможности местной терапии / А. И. Крюков [и др.] // Вестник оториноларингологии. — 2019. — № 84(5). — С. 68–72.

59. **Крюков, А. И.** Особенности эпидемиологии хронического тонзиллита в современных условиях оказания специализированной ЛОР-помощи / А. И. Крюков, А. В. Аксенова, А. Ф. Захарова // Вестник оториноларингологии. — 2013. — № 3. — С. 4–7.

60. **Крюков, А. И.** Роль микрофлоры в этиологии хронического тонзиллита / А. И. Крюков [и др.] // Вестник оториноларингологии. — 2010. — № 3. — С. 4–6

61. **Крюков, А. И.** Хронический тонзиллит / А. И. Крюков [и др.]. — М. : ГОЭТАР-Медиа, 2019. — 112 с.

62. **Кунельская, Н. Л.** Хронический тонзиллит у студентов гуманитарного вуза: частота встречаемости, диагностика и лечебная тактика / Н. Л.

Кунельская, Н. Ю. Скрябина // Вестник оториноларингологии. – 2013. — № 3. – С. 48–51.

63. **Курманалина, М. А.** Взаимосвязь воспалительных заболеваний пародонта и общесоматической патологии / М. А. Курманалина, Р. М. Ураз // West Kazakhstan Medical Journal. — 2015. — № 3(47). — С. 19–23.

64. **Лавренова, Г. В.** ЛОР-патология как причина халитоза / Г. В. Лавренова, С. А. Карпищенко, О. А. Куликова // Российская оториноларингология. — 2015. — № 4. — С. 65–68.

65. **Лавренова, Г. В.** Хронический тонзиллит и ангина. Иммунологические и клинические аспекты / Г. В. Лавренова, О. П. Малай ; под ред. С. А. Карпищенко, С. М. Свистушкина. — СПб. : Диалог, 2017. — С. 97–108.

66. **Лавренова, Г. В.** Обоснование консервативного лечения хронического тонзиллита у лиц старших возрастных групп методами «мягкой» терапии / Г. В. Лавренова [и др.] // Вестник оториноларингологии. — 2016. — № 81(4). — С. 22–26.

67. **Лучшева, Ю. В.** Микробиологические аспекты рациональной антибиотикотерапии в раннем послеоперационном периоде при хроническом гаймороэтмоидите и тонзиллите / Ю. В. Лучшева, В. Г. Истратов, В. Г. Жуховицкий // Вестник оториноларингологии. — 2004. — № 1. — С. 44–48.

68. **Льянова, Д. Л.** Характеристика параметров воспалительных цитокинов в процессе развития экспериментального пародонтита и диабета / Д. Л. Льянова [и др.] // Здоровье и образование в XXI веке. — 2012. — № 4. — С. 516–517.

69. **Макеева, И. М.** Заболевания пародонта / И. М. Макеева [и др.]. — М. : МЕДпресс-информ, 2009. — 96 с.

70. **Мальцев, М. В.** Регионарная лимфотропная антибиотикотерапия в лечении хронического тонзиллита / М. В. Мальцев // Новости

оториноларингологии и логопатологии. — 1999. — № 1(17). — С. 67—68.

71. **Мальцева, Г. С.** Клиническое значение определения ревматоидного фактора, С-реактивного белка, антистрептолизина-О у больных с хроническим тонзиллитом / Г. С. Мальцева, М. А. Уханова, Е. В. Тырнова // Российская оториноларингология. — 2010. — № 4(47). — С. 45–51.
72. **Мальцева, Г. С.** Особенности клинического течения и консервативного лечения хронического тонзиллита на современном этапе / Г. С. Мальцева, О. Н. Гринчук // Эффективная фармакотерапия. — 2011. — № 3. — С. 16–20.
73. **Мальцева, Г. С.** Стрептококковая инфекция при хроническом тонзиллите / Г. С. Мальцева // Consilium medicum. — 2009. — № 3. — С. 1–4.
74. **Мальцева, Г. С.** Опыт применения бактериальных иммуномодуляторов местного действия в лечении хронического тонзиллита / Г. С. Мальцева [и др.] // Российская оториноларингология. — 2004. — № 3 (10). — С. 63–67.
75. **Мейл, Д.** Иммунология: пер. с анг. / Д. Мейл, Дж. Бростофф, Д. Б. Рот. — М. : Логосфера, 2007. — 568 с.
76. **Меньшиков, В. В.** Клиническая лабораторная аналитика. Т. IV. Частные аналитические технологии в клинической лаборатории / В. В. Меньшиков. — М. : Агат-Мед, 2003. — 816 с.
77. **Мирзоева, Е. З.** Способ отбора информационно значимых симптомов хронического тонзиллита и хронического фарингита / Е. З. Мирзоева // Российская оториноларингология. — 2015. — № 2(75). — С. 60–63.
78. **Михайлова, И. В.** Хирургическое лечение хронического тонзиллита / И. В. Михайлова // Актуальные вопросы оториноларингологии : Мат. межрегиональной научно-практической конференции. — Чебоксары, 2020. — С. 59–64.

79. **Михайлова, Ю. Х.** Проблемные вопросы хронического тонзиллита / Ю. Х. Михайлова, И. В. Михайлова // Материалы XVIII съезда оториноларингологов России. — 2011. — Т. 2. — С. 484–486.
80. **Надточий, А. Г.** Рентгеноскиалогические проявления костной резорбции в области моляров нижней челюсти / А. Г. Надточий [и др.] // Медицинский алфавит. — 2017. —№ 11(308). — С. 22–28.
81. **Новиков, Д. К.** Клиническая иммунопатология. Руководство / Д. К. Новиков, П. Д. Новиков. — М. : Мед. лит., 2009. — 464 с.
82. **Овчинников, А Ю.** Несколько этюдов к проблеме лечения больных хроническим тонзиллитом в периоды ремиссии и обострения / А. Ю. Овчинников [и др.] // Медицинский Совет. — 2020. — № 16. — С. 109–115.
83. **Овчинников, Ю. М.** Болезни носа, глотки, гортани и уха / Ю. М. Овчинников, В.П. Гамов. — М. : Медицина, 2003. — 320 с.
84. **Орлова, Е. С.** Характеристика основных стоматологических индексов у пациентов с хроническим пародонтитом / Е. С. Орлова // Медицинская наука и образование Урала. — 2019. — № 1(97). — С. 62–65.
85. **Осипова, Ю. Л.** Оптимизация комплексной терапии хронического генерализованного катарального гингивита / Ю. Л. Осипова, Н. В. Булкина // Медицинский Совет. — 2016. — № 19. — С. 131–133.
86. **Павлова, Г. В.** Вторичная профилактика обострений хронического тонзиллита бактериофагальными средствами / Г. В. Павлова, В. И. Мартюшева // Вестник оториноларингологии. — 2019. — № 84(2). — С. 46–49.
87. **Пальчун, В. Т**. Воспалительные заболевания глотки / В. Т. Пальчун, Л. А. Лучихин, А. И. Крюков. — М. : ГЭОТАР-Медиа, 2007. — 288 с.
88. **Пальчун, В. Т.** Воспалительные заболевания глотки / В. Т. Пальчун, Л. А. Лучихин, А. И. Крюков. — М. : ГЭОТАР-Медиа, 2012. — 190 с.

89. **Пальчун, В. Т.** Классификация и лечебная тактика при хроническом тонзиллите / В. Т. Пальчун // Вестник оториноларингологии. — 2013. — № 3. — С. 8–11.
90. **Пальчун, В. Т.** Лечебно-диагностические подходы к проблеме хронического тонзиллита / В. Т. Пальчун, Т. С. Полякова, О. Н. Романова // Вестник оториноларингологии. — 2001. — № 1. — С. 4–7.
91. **Пальчун, В. Т.** Морфофункциональное состояние небных миндалин при различных формах хронического тонзиллита / В. Т. Пальчун [и др.] // Медицинский Совет. — 2020. — № 16. — С. 150–159.
92. **Пальчун, В. Т.** Оториноларингология: учебник для студентов учреждений высшего профессионального образования, обучающихся по специальности 060101 «Лечебное дело», по дисциплине «Оториноларингология» / В. Т. Пальчун, М. М. Магомедов, Л. А. Лучихин. — 3-е изд., перераб. и доп. — М. : ГЭОТАР-Медиа, 2013. — 581 с.
93. **Пальчун, В. Т.** Оториноларингология: руководство для врачей / В. Т. Пальчун, А. И. Крюков. — М. : Медицина, 2001. — С. 41–43.
94. **Пальчун, В. Т.** Очаговая инфекция в практике оториноларинголога / В. Т. Пальчун // Вестник оториноларингологии. — 2014. — № 4. — С. 4–6.
95. **Пальчун, В. Т.** Патогенетические особенности формирования хронической тонзиллярной патологии / В. Т. Пальчун, А. В. Гуров, О. А. Гусева // Вестник оториноларингологии. — 2018. — № 83(2). — С. 30–33.
96. **Пальчун, В. Т.** Роль и место учения об очаговой инфекции в патогенезе и современных походах к лечебной тактике при хроническом тонзиллите / В. Т. Пальчун, Б. М. Сагалович // Вестник оториноларингологии. — 1996. — № 5. — С. 5–12.

97. **Пальчун, В. Т.** Современная оценка очаговой инфекции в оториноларингологии / В. Т. Пальчун, А. В. Гуров // Вестник оториноларингологии. — 2010. — № 5. — С. 5–15.

98. **Пальчун, В. Т.** Современные подходы к диагностике заболеваний, сопряженных с хроническим тонзиллитом / В. Т. Пальчун [и др.] // Вестник оториноларингологии. — 2013. — № 3. — С. 21–24.

99. **Пальчун, В. Т.** Хронический тонзиллит / В. Т. Пальчун // Оториноларингология: национальное руководство. — М. : ГЭОТАР-Медиа, 2008. — С. 682–691.

100. **Пальчун, В. Т.** Современные представления о токсико-аллергических проявлениях хронической тонзиллярной патологии, его этиологическая и патогенетическая роль в возникновении и течении общих заболеваний / В. Т. Пальчун [и др.] // Вестник оториноларингологии. — 2012. — № 77(2). — С. 5–12.

101. **Папушина, Н. М.** Возможности применения лазерной техники для лечения хронического тонзиллита в условиях амбулаторной практики / Н. М. Папушина // Мат. ХУП съезда оториноларингологов России. — СПб. : РИА-АМИ, 2006. — С. 211–212.

102. Пародонтит XXI век / О. О. Янушевич, Л. А. Дмитриева, З. Э. Ревазова. — М. : МГМСУ, 2012. — 366 с.

103. Пародонтология. Национальное руководство; под ред. О. О. Янушевича, Л. А. Дмитриевой. — М. : ГЭОТАР-Медиа, 2018. — 752 с.

104. **Пат. (19)RU(11)298186(13)C1 Российская Федерация.** Способ определения показания к тонзилэктомии при 145 сопряженных заболеваниях по исследованию слюны / Портенко Е. Г., Портенко Г. М. — № 2006112694/15; заявл.15.04.2006 ; опубл. 27.04.2007.

105. **Пат. (19)RU2613147C1 Российская Федерация.** Способ диагностики хронического тонзиллита / Бойко Н. В., Бачурина А. С. — № 2002133242/15; заявл. 19.02.2016 ; опубл. 15.03.2017.

106. **Петрова, Л. Г.** Этиология и консервативное лечение хронического тонзиллита / Л. Г. Петрова // Медицинские новости. — 2017. — № 6. — С. 34–36.

107. **Пешкова, Э. К.** Влияние пародонтологической инфекции на здоровье человека (обзор литературы) / Э. К. Пешкова, А. В. Цимбалистов // Научные ведомости БелГУ. Сер. Медицина. Фармация. — 2019. — № 4. — С. 497–506.

108. **Плиева, М. И.** Озонотерапия при хроническом тонзиллите / М. И. Плиева, Э. Т. Гаппоева // Российская оториноларингология. — 2008. — № 6 (37).

109. **Покровский, В. И.** Медицинская микробиология / В. И. Покровский, О. К. Поздеев. — М. : ГэотарМедицина, 1999. — 1200 с.

110. **Пономарев, Л. Е.** Оценка функционального состояния небных миндалин методом цитологического исследования содержимого их крипт при хроническом тонзиллите / Л. Е. Пономарев // Медицинский вестник северного Кавказа. — 2012. — № 4. — С. 44–46.

111. **Портенко, Г. М.** О тонзиллярной проблеме с позиции собственных научных исследований / Г. М. Портенко, Е. Г. Портенко, Г. П. Шматов // Российская оториноларингология. — 2014. — № 2. — С. 74–79.

112. **Портенко, Е. Г.** Анализ информативности симптомов хронического тонзиллита / Е. Г. Портенко, Г. М. Портенко, Г. П. Шматов // Российская оториноларингология. — 2006. — № 4(23). — С. 14–21.

113. **Правосудова, Н. А**. Микробиология полости рта: учебно-методическое пособие для студентов медицинских вузов / Н. А. Правосудова, В. Л. Мельников. — Пенза : ПГУ, 2013. — 89 с.

114. **Преображенский, Б. С**. Ангина, хронический тонзиллит и сопряженные с ними общие заболевания / Б. С. Преображенский, Г. Н. Попова. — М. : Медгиз, 1970. — 450 с.

115. **Рыбак, Н. А.** Микробиологическая и клинико-морфологическая диагностика хронического тонзиллита: дис. ... канд. мед. наук: 14.01.09 / Рыбак Наталья Анатольевна. — Минск, 2017. — 149 с.

116. **Рыбак, Н. А.** Микробиоценоз небных миндалин при хроническом тонзиллите / Н. А. Рыбак, В. М. Цыркунова, Р. Ф. Рыбак // Здравоохранение. — 2014. — № 12. — С. 2–7.

117. **Рыбак, Н. А.** Морфологические критерии активности и стадии хронического тонзиллита / Н. А. Рыбак [и др.] // Здравоохранение (Минск). — 2015. — № 11. — С. 36–42.

118. **Рыбаков, А. И.** Клиника терапевтической стоматологии / А. И. Рыбаков, В. С. Иванов. — М. : Медицина, 2008. — С. 123–124.

119. **Рязанцев, С. В.** Современные методы лечения хронического тонзиллита / С. В. Рязанцев, Н. В. Еремина, К. Ю. Щербань // Медицинский Совет. — 2017. — № 19. — С. 68–72.

120. **Савлевич, Е. Л.** Неоднозначность диагностической ценности некоторых методов лабораторной диагностики при хроническом тонзиллите / Е. Л. Савлевич [и др.] // Медицинский Совет. — 2016. — № 9. — С. 54–57.

121. **Савлевич, Е. Л.** Современные представления о роли небных миндалин в системе иммунитета и анализ применения иммунотропных препаратов при хроническом тонзиллите / Е. Л. Савлевич, В. С. Козлов, И. Б. Анготоева // Российская оториноларингология. — 2018. — № 6. — С. 48–55.

122. **Салтанова, Ж. Е.** Хронический тонзиллит, этиологические и патогенетические аспекты развития метатонзиллярных осложнений / Ж. Е. Салтанова // Вестник оториноларингологии. — 2015. — № 80(3). — С. 65–70.

123. **Сафонова, А. В.** Ассоциация аллелей генов цитокинов со степенью тяжести воспалительных заболеваний пародонта у человека / Сафонова А. В. [и др.] // Acta Naturae (русскоязычная версия). — 2011. — Т. 3. — № 1. — С. 123–129.

124. **Семенов, В. М.** Иммуногистохимические и молекулярно-генетические методы диагностики онкологических заболеваний (обзор литературы) / В. М. Семенов [и др.] // Вестник ВГМУ. — 2017. — № 2. — С. 15–25.

125. **Сказатова, Н. Ю.** Распространенность болезней уха, горла и носа у городского населения / Н. Ю. Сказатова, Г. З. Пискунов // Кремлевская медицина. Клинический вестник. — 2016. — № 1. — С. 5–10.

126. **Солдатов, И. Б.** Оториноларингология / И. Б. Солдатов, В.Р. Гофман. — СПб., 2001. — 472 с.

127. **Солдатов, И. Б.** Ориентация в лечении хронического тонзиллита с позиции его классификации, принятой VII Всесоюзным съездом оториноларингологов / И. Б. Солдатов // ЖУНГБ. — 1978. — № 4. — С. 6–12.

128. **Старосветский, А. Б.** Применение радиоволнового хирургического аппарата «Сургитрон» при тонзилэктомии / А. Б. Старосветский // Проблема реабилитации в оториноларингологии : тр. Всерос. конф. с международным участием и семинара «Актуальные вопросы фониатрии». — Самара, 2003. — С. 388–389.

129. Терапевтическая стоматология: учебник / Е. В. Боровский [и др.]. — М.: Медицина, 2001. — 736 с.

130. **Товмасян А. С.** Значение симбиотических взаимодействий пиогенного стрептококка при хроническом тонзиллите: автореф. дис. …

канд. мед. наук : 14.00.04 / Товмасян Анна Семеновна. — М., 2009. — 24 с.

131. **Трухин, Д. В.** Дифференциальная диагностика клинических форм хронического тонзиллита: дис. … канд. мед. наук: 14.00.04 / Трухин Денис Валерьевич. — М., 2020. — 154 с.

132. **Тулупов, Д. А.** Галитоз при хронической ЛОР-патологии у детей / Д. А. Тулупов, Д. Н. Бахмутов, Е. П. Карпова // Вестник оториноларингологии. — 2013. — № 5. — С. 59–61.

133. **Туровский, А. Б.** Хронический тонзиллит — современные представления / А. Б. Туровский, И. Г. Колбанова // Доктор.ру. — 2009. — № 5(49). — С. 16–21.

134. **Улитовский, С. Б**. Комплексное лечение воспалительных заболеваний пародонтита / С. Б. Улитовский // Медицинский Совет. — 2016. — № 19. — С. 138–141.

135. **Феди, П.** Пародонтологическая азбука/ П. Феди, А. Вернино, Д. Грей. — М. : «Азбука», 2003. — 287 с.

136. **Фейгин, Г. А.** Классификации хронического тонзиллита / Г. А. Фейгин [и др.] // Вестник Кыргызско-российского славянского университета. — 2019. — № 19(5). — С. 89–93.

137. **Фукс, Е. И.** Современные аспекты этиологии и патогенеза заболеваний пародонта / Е. И. Фукс [и др.] // Российский медико-биологический вестник им. акад. И.П. Павлова. — 2013. — № 3. — С. 153–160.

138. **Хараева, З. Ф.** Естественный комплекс цитокинов в терапии пациентов с генерализованным пародонтитом / З. Ф. Хараева [и др.] // Современные проблемы науки и образования. — 2018. — № 4. — С. 212.

139. **Хафизова, Ф. А.** Клинико-лабораторное и иммуноморфологическое обоснование тактики лечения разных клинических форм хронического тонзиллита: автореф. дисс. … докт. мед. наук : 14.01.03 / Хафизова Флюра Асхатовна. — М., 2012. — 45 с.

140. **Хмельницкая, Н. М.** Оценка функционального состояния небных миндалин у больных хроническим тонзиллитом / Н. М. Хмельницкая, В. В. Власова, В. А. Косенко // Мат. XУ1 съезда оториноларингологов РФ. — СПб. : РИА-АМИ. — 2001. — С. 417–422.

141. **Хмельницкая, Н. М.** Морфофункциональное состояние глоточной и небных миндалин у детей с регионарным лимфаденитом / Н. М. Хмельницкая, А. А. Ланцов, Г. И. Тимофеева // Вестник оториноларингологии. — 2001. — № 3. — С. 31–35.

142. Хронический тонзиллит. Методические рекомендации / С. А. Артюшкин [и др.] ; под ред. профессора С. В. Рязанцева. — СПб. : Полифорум Групп, 2019. — 40 с.

143. **Хуснутдинова, Л. М.** Межбактериальные взаимодействия на слизистой оболочке миндалин человека: автореф. дис. … канд. мед. наук : 03.00.07 / Хуснутдинова Лилия Мидехатевна. — Оренбург, 2004. — 23 с.

144. **Царев, В. Н.** Результаты бактериологического исследования у пациентов, перенесших операцию на открытом сердце / В. Н. Царев [и др.] // Медицина критических состояний. — 2009. — № 4. — С. 15–20.

145. **Цепов, Л. М.** Пародонтит: локальный очаг серьезных проблем (обзор литературы) / Л. М. Цепов, Е. Л. Цепова, А. Л. Цепов // Пародонтология. —2014. — № 19(3). — С. 3–6.

146. **Цыркунов, В. М.** Метод диагностики степени активности и стадии хронизации хронического тонзиллита: инструкция к применению № 014-0315 : утв. М-вом здравоохранения Респ. Беларусь 07.05.2015 / Учреждение-разработчик УО «ГрГМУ»; авт. : В. М. Цыркунов, Н. А. Рыбак, Н. И. Прокопчик, М. Г. Зубрицкий, Р. Ф. Рыбак. — Гродно, 2015. — 6 с.

147. **Цыркунов, В. М.** Микробиологические и морфологические аспекты хронического тонзиллита / В. М. Цыркунов [и др.] // Инфекционные болезни — 2016. — № 14(1). — С. 42–47.

148. **Чеснокова, В. Ю.** Хронический генерализованный пародонтит как фактор риска развития хронической обструктивной болезни легких тяжелого течения / В. Ю Чеснокова [и др.] // Доктор.ру. — 2015. — № 3–4. — С. 104–105.

149. **Чистякова, В. Р.** Ангина и хронический тонзиллит (аналитический обзор) / В. Р. Чистякова // Вестник оториноларингологии. — 2012. — № 1. — С. 68–76.

150. **Шпотин, В. П.** Клинико-лабораторные аспекты хронического тонзиллита у жителей Астраханской области / В. П. Шпотин // Новости оториноларингологии и логопатологии. — 1999. — № 1. — С. 75–78.

151. **Шульга, А. И.** Факторы риска в формировании хронического тонзиллита в условиях промышленного города: автореф. дисс. … канд. мед. наук : 14.00.04 / Шульга Андрей Игоревич. — Оренбург, 2005. — 25 с.

152. **Янушевич, О. О.** Комплексное обследование пациентов с сочетанной хеликобактерной патологией желудочно-кишечного тракта, пародонта и слизистой оболочки рта / О. О. Янушевич [и др.] // Здоровье и образование в XXI веке. — 2013. — № 1–4. — С.61–63.

153. **Янушевич, О. О.** Пародонтит XXI век / О. О. Янушевич, Л. А. Дмитриева, З. Э. Ревазова. — М. : МГМСУ, 2012. — 366 с.

154. **Alatas, N.** Proliferating Active Cells, Lymphocyte Subsets, and Dendritic Cells in Recurrent Tonsillitis / N. Alatas, F. Baba // Archives of Otolaryngology. — Head and Neck Surgery. — 2008, vol. 135 (5). — P. 477–483.

155. **Allen, H. B.** Psoriasis, chronic tonsillitis, and biofilms: Tonsillar pathologic findings supporting a microbial hypothesis / H. B. Allen, S. Jadeja, R. M. Allawh, K. Goyal // Ear Nose Throat J. — 2018. — № 97(3). — P. 79–82.

156. **Arambula, A.** Anatomy and physiology of the palatine tonsils, adenoids, and lingual tonsils / A. Arambula, J. R. Brown, L. Neff // World J Otorhinolaryngol Head Neck Surg. — 2021, vol. 7(3).

157. **Avramović, V.** Quantification of cells expressing markers of proliferation and apoptosis in chronic tonsilitis / V. Avramović [et al.] // Acta Otorhinolaryngologica Italca. — 2015. — № 35(4). — P. 277–284.

158. **Badran, Z.** Periodontitis as a risk factor for systemic disease: Are microparticles the missing link? / Z. Badran [et al.] // Medical Hypotheses. — 2015. — № 84(6). — P. 555–556.

159. **Chole, R. A.** Anatomical evidence of microbial biofilms in tonsillar tissues: a possible mechanism to explain chronicity / R. A. Chole, B. T. Faddis // Arch Otolaryngol Head Neck Surg. — 2003. — № 129(6). — P. 634–636.

160. **Chrysanthakopoulos, N. A.** Association between indices of clinically–defined periodontitis and self-reported history of systemic medical conditions / N. A. Chrysanthakopoulos, P. A. Chrysanthakopoulos // J Investig Clin Dent. — 2016. — № 7(1). — C. 27–36.

161. **Cooper, C. M.** An analysis of the literature addressing tonsillectomy knowledge gaps / C. M. Cooper [et al.] // Int J Pediatr Otorhinolaryngol. — 2018. — № 115. — P. 89–93.

162. **Corbella, S.** Periodontal disease as a risk factor for adverse pregnancy outcomes: a systematic review and meta-analysis of case-control studies / S. Corbella [et al.] // Odontology. — 2012, vol. 100. — P. 232–240.

163. **Cos, P.** Biofilms: an extra hurdle for effective antimicrobial therapy / P. Cos [et al.] // Curr Pharm Des. — 2010. — № 20. — P. 2279–95.

164. **Deepali Jain.** Atlas of Sinonasal Tract Patology / J. Deepali [et al.] // Springer Singapore. — 2023. — P. 249

165. **Dyke, van T. E.** The management of inflammation in periodontal disease / T. E. van Dyke // J Periodontol. — 2008. — № 79. — P. 1601–1608.

166. **Gaybullaev, E. A.** Clinical and Biochemical Features of the Use of Black Cumin Oil in the Treatment of Chronic Generalized Periodontitis of Moderate Severity / E. A. Gaybullaev // EAS Journal of Dentistry and Oral Medicine. — 2020, vol. 2. — Iss. 1. — P. 29–30.

167. Global, regional, and national incidence, prevalence, and years lived with disability for 328 diseases and injuries for 195 countries, 1990–2016: a systematic analysis for the Global Burden of Disease Study 2016 / GBD 2016 Disease and Injury Incidence and Prevalence Collaborators // Lancet. — 2017. — № 390(10100). — P. 1211–1259.

168. **Gonzalez–Lucano, L. R.** Prevalence of Epstein-Barr virus DNA in tonsillar tissue from patients with chronic tonsillitis in Mexican population / L. R. Gonzalez-Lucano [et al.] // J Infect Dev Ctries. — 2019. — № 13(8). — P. 764–767.

169. **Gugliucci, Q. A.** Glycation as the glucose link to diabetic complications / Q. A. Gugliucci // J. Am. Osteopath Assoc. — 2000. — № 100(10). — P. 621–634.

170. **Hoddeson, E. K.** Adult tonsillectomy: Current indications and outcomes / E. K. Hoddeson, C. G. Gourin // Otolaryngology-Head and Neck Surgery. — 2009, vol. 140. — P. 19–22.

171. **Ito, S.** Formaldehyde–Glutaraldehyde Fixatives Containing Trinitrocompounds / S. Ito, M. J. Karnovsky // The Journal of Cell Biology. — 1968. — № 39. — P. 168A–169A.

172. **Izvin, A. I.** Prevalence of Chronic Tonsillitis and Peculiarities of its Clinical Current in Residents of the Tyumen Region / A. I. Izvin, D. M. Khatskelevich // Sch J Oto. — 2020. — № 3.

173. **Jere, W. C.** Tonsillotomy versus tonsillectomy in adults suffering from tonsil–related afflictions: a systematic review / W. C. Jere, P. P. G. van Benthem, H. M. Blom // Acta Otolaryngol. — 2018. — № 138(5) — P. 492–501.

174. **Jović, M.** Expression of CD34 and CD146 vascular markers contributes to the immunological function of the human palatine tonsil / M. Jović [et al.] // Histol and Histopathol. — 2018. — № 33(3). — P. 261—268.

175. **Kourieh, A.** SPLIT study group. Prevalence of human herpesviruses infections in nonmalignant tonsils: The SPLIT study / A. Kourieh [et al.] // J Med Virol. — 2019. — № 91(4). — P. 687–697.

176. **Laichalk, L. L.** The dispersal of mucosal memory B cells: evidence from persistent EBV infection / L. L. Laichalk [et al.] // Immunity. — 2002. — № 16. — P. 745–754.

177. **Lamont, R. J.** The oral microbiota: dynamic communities and host interactions / R. J. Lamont, H. Koo, G. Hajishengallis // Nat Rev Microbiol. — 2018. — № 12. — P. 745–759.

178. Laryngopharyngeal reflux [Electronic resource] / V. Pham, M. D. Underbrink // The University of Texas Medical Branch Department of Otolaryngology. Grand Rounds Presentation. — August 25, 2009. — Accessed at : https://fliphtml5.com/bwdp/efpz/basic.

179. **Maddi, A.** Oral biofilms, oral and periodontal infections, and systemic disease. Review / A. Maddi, F. A. Scannapieco // Am J. Dent. — 2013. — № 26(5). — P. 249–254.

180. **Manpreet, S. N.** Epidemiology of Otorhinolaryngology Diseases Seen in Health Camps in Rural Backward Areas of Himachal Pradesh / S. N. Manpreet, T. B. Santosh // Otolaryngology Online Journal. — 2016. — № 6(2).

181. **McSweeney, L. A.** Stakeholders' views of recurrent sore throat, tonsillitis and their management: a qualitative interview study for the National Trial of Tonsillectomy In Adults (NATTINA Part 1) / L. A. McSweeney [et al.] // Clinical Otolaryngology. — 2017, vol. 42(2). — P. 301–306.

182. **Miller, W. D.** The human mouth as a focus of infection / W. D. Miller // Dental Cosmos. — 1891. — № 33. — P. 689–713.

183. **Millington, A. J.** Current trends in tonsillitis and tonsillectomy / A. J. Millington, J. S. Phillips // Annals of The Royal College of Surgeons of England. — 2014, vol. 96. — P. 586–589.

184. **Minear, M. Z.** Prenatal and postnatal development and form of crypts of human palatine tonsill / M. Z. Minear, Z. B. Hey, L. T. Milton // Arch. Otolaryngol. — 1937, vol. 25. — P. 485–519.

185. **Morad, A.** Tonsillectomy Versus Watchful Waiting for Recurrent Throat Infection: A Systematic Review / A. Morad [et al.] // Pediatrics. — 2017, vol. 139. — e20163490.

186. **Munro, C. L.** Oral health status and development of ventilator–associated pneumonia: a descriptive study / C. L. Munro [et al.] // Am. J. Crit. Care. — 2006. — № 5. — P. 453–460.

187. **Murey, P. R.** Manual of Clinical Microbiology / P. R. Murey, E. J. Baron // Am. Soc. Microbiol. — Washington D.C., 1995. — 6 ed.

188. **Norrby-Teglund, A.** Varying titers of neutralizing antibodies to streptococcal superantigenes in different preparations of normal polyspecific immunoglobulin G: implications for therapeutic efficacy / A. Norrby-Teglund, H. Basma, J. Andersson // Clin Infect Dis. — 1998. — № 26. — P. 631–638.

189. **Palm, F.** Biomarkers of periodontitis and inflammation in ischemic stroke: A casecontrol study / F. Palm [et al.] // Innate Immun. — 2013. — № 20(5). — P. 511–518.

190. **Paradise, J. L.** Efficacy of tonsillectomy for recurrent throat infection in severely affected children. Results of parallel randomized and nonrandomized clinical trials / J. L. Paradise [et al.] // The New England Journal of Medicine. — 1984, vol. 310. — 674 p.

191. **Payne, J. B.** Link Between Periodontitis and Rheumatoid Arthritis: A Periodontist’s Perspective / J. B. Payne [et al.] // Curr. Oral Health. Rep. — 2015. — № 2. — P. 20–29.

192. **Popovych, V.** A randomized, open-label, multicenter, comparative study of therapeutic efficacy, safety and tolerability of BNO 1030 extract, containing marshmallow root, chamomile flowers, horsetail herb, walnut leaves, yarrow herb, oak bark, dandelion herb in the treatment of acute nonbacterial tonsillitis in children aged 6 to 18 years / V. Popovych, I. Koshel [et al.] // Am J Otolaryngol. — 2019. — № 40. — P. 265–273.

193. **Powell, J.** Is tonsillectomy recommended in adults with recurrent tonsillitis? / J. Powell [et al.] // BMJ. — 2017, vol. 13. — P. 357.

194. **Powell, J**. Is tonsillectomy recommended in adults with recurrent tonsillitis? / J. Powell [et al.] // BMJ. — 2017. — № 357. — P. 1450.

195. **Proença-Módena, J. L.** Respiratory viruses are continuously detected in children with chronic tonsillitis throughout the year / J. L. Proença-Módena [et al.] // International Journal of Pediatric Otorhinolaryngology. — 2014. — № 78(10). — P. 1655–61.

196. **Rangé, H.** Periodontal bacteria in human carotid atherothrombosis as a potential trigger for neutrophil activation / H. Rangé [et al.] // J. Atherosclerosis. — 2014. — № 236(2). — P. 448–455.

197. **Rubinstein, G.** Incidence of Streptococcus pyogenes pharyngitis in Bariloche, Argentina / G. Rubinstein // Rev Argent Microbiol. — 2005, vol. 37. — № 2. — P. 84–86.

198. **Scannapieco, F. A.** Oral bacteria and respiratory infection: effects on respiratory pathogen adhesion and epithelial cell proinflammatory cytokine production / F. A. Scannapieco, B. Wang, H. J. Shiau // Ann. Periodontol. — 2001. — № 1. — P. 78–86.

199. **Sendi, P.** Staphylococcus aureus as an intracellular pathogen: the role of small colony variants / P. Sendi, R. Proctor // Trends Microbiol. — 2009. — № 17(2). — P. 54–58.

200. **Solac, S.** Short communication: clinical predictors of group A beta hemolytic streptococci isolation in upper respiratory tract infections / S. Solac, O. Ergonul // Mikrobioyol Bul. —2005, vol. 39. — № 3. — P. 333–340.

201. **Susin, C.** Epidemiology and demographics of aggressive periodontitis / C. Susin, A. N. Haas, J. M. Albandar // Periodontol. — 2014, vol. 65. — P. 27–45.

202. **Thornton, R.** A New Disease Paradigm – Mucosal and stromal intracellular bacteria in the upper respiratory tract / R. Thornton [et al.] // Laryngoscope. — 2009. — № 119 (S3). — 322 p.

203. **Tonetti, M. S.** Periodontitis and risk for atherosclerosis: an update on intervention trials / M. S. Tonetti // J Clin Periodontol. — 2009. — № 36. — P. 15–19.

204. **Tzelnick, S.** Long-term outcomes of tonsillectomy for recurrent tonsillitis in adults / S. Tzelnick [et al.] // The Laryngoscope. — № 130. — P. 328–331.

205. **Viennot, S.** Quantitative Molecular Detection of 19 Major Pathogens in the Interdental Biofilm of Periodontally Healthy Young Adults / S. Viennot [et al.] // Front Microbial. — 2016, vol. 7. — 840 p.

206. **Windfuhr, J. P.** Clinical practice guideline: tonsillitis II. Surgical management / J.P. Windfuhr [et al.] // Eur Arch Otorhinolaryngol. — 2016. — № 273(4). — P. 989–1009.

207. **Wu, M. C.** Impact of tonsillectomy on irritable bowel syndrome: A nationwide population–based cohort study / M. C. Wu [et al.] // PLoS One. — 2020. — № 15(9). — P. e0238242.

208. **Yenigun, A.** RGB Measurements from endoscopic photography as a new and objective diagnostic method for chronic tonsillitis / A. Yenigun [et al.] // Clinical Therapeutics. — 2016, vol. 38 (3). — P. 625–630.

Приложение 1.

Анкета-опросник для пациентов с хроническим тонзиллитом.

Фамилия Имя Отчество	
Возраст	
Пол	М Ж
Имеются жалобы на:	
-постоянная боль в горле	Да нет
- першение, сухость, дискомфорт в ротоглотке	Да нет
- чувство кома, инородного тела в ротоглотке	Да нет
-неприятный запах изо рта	Да нет
-периодические подъемы температуры тела до субфебрильных значений	Да нет
-продолжительный период времени отмечается субфебрильная температура	Да нет
-слабость, утомляемость, снижение работоспособности	Да нет
-выделения пробок из лакун небных миндалин	Да нет
-боль, дискомфорт в области сердца	Да нет
-сердцебиение, ощущение перебоев в работе сердца	Да нет
- боли в суставах, скованность	Да нет
- боли в мышцах	Да нет
- зубная боль	Да нет
- кровоточивость десен	Да нет
Из анамнеза заболевания:	
-длительность заболевания (как давно установлен диагноз ХТ)	
-наличие ангин в анамнезе	Да нет

-частота ангин в год	1-2 р/год, 2-3 р/год, 3-4 р/год, 4 и более в год.
- паратонзиллярные абсцессы в анамнезе	Да нет
-наличие сопряженной патологии в анамнезе	Да нет
-проводились ли курсы промывания лакун небных миндалин?	Да нет
-количество курсов промываний лакун небных миндалин в год с указанием даты последнего проведенного курса	
-наличие заболеваний пародонта в анамнезе	Да нет
Из анамнеза жизни:	
-отягощенная наследственность по хроническому тонзиллиту	Да нет
-отягощенный аллергоанамнез	Да нет
-курение	Да нет
-наличие сопутствующей патологии, хронические заболевания (если есть, то указать какие)	Да нет
-вредные профессиональные факторы, если есть, указать какие	Да нет