Федеральное государственное бюджетное образовательное учреждение
дополнительного профессионального образования
Российская медицинская академия непрерывного профессионального
образования
Министерства здравоохранения Российской Федерации

На правах рукописи

Бондаренко Евгения Сергеевна

Диагностические алгоритмы холестеатомного поражения наружного и среднего уха у детей.

3.1.3. – Оториноларингология

Диссертация

на соискание ученой степени кандидата медицинских наук

Научный руководитель:
доктор медицинских наук, профессор
Милешина Нейля Адельшиновна

Москва, 2024

ОГЛАВЛЕНИЕ

СПИСОК СОКРАЩЕНИЙ..... 3

ВВЕДЕНИЕ..... 4

ГЛАВА 1. ЛИТЕРАТУРНЫЙ ОБЗОР..... 13

1.1 Хронический гнойный средний отит, эпидемиология, классификация. 13

1.1.1 Холестеатома среднего уха (определение, эпидемиология классификация)..... 16

1.2 Холестеатома наружного слухового прохода, определение, классификация, этиология и патогенез. 22

1.3 Диагностика хронических заболеваний уха у детей 26

1.3.1 Нелучевые методы диагностики холестеатомы уха..... 26

1.3.2 Значение КТ в диагностике ХГСО с холестеатомой 28

1.3.3 Значение МРТ в диагностике хронического гнойного отита с холестеатомой. 31

1.3.4 Совмещение «FUSION» изображений КТ и МРТ височных костей 34

1.4 Хирургическое лечение хронических заболеваний уха с холестеатомой 36

1.5 Заключение 41

ГЛАВА 2. 42

2.1 Общая характеристика больных..... 42

2.2 Методы обследования 45

2.3 Статистические данные..... 53

ГЛАВА 3. ДИАГНОСТИКА И ЛЕЧЕНИЕ ДЕТЕЙ С ВРОЖДЕННОЙ ХОЛЕСТЕАТОМОЙ..... 56

ГЛАВА 4. ДИАГНОСТИКА И ЛЕЧЕНИЕ ДЕТЕЙ С ВРОЖДЕННЫМ СТЕНОЗОМ НАРУЖНОГО СЛУХОВОГО ПРОХОДА 77

ГЛАВА 5. ДИАГНОСТИКА И ЛЕЧЕНИЕ ДЕТЕЙ С ХРОНИЧЕСКИМ ГНОЙНЫМ СРЕДНИМ ОТИТОМ..... 93

ЗАКЛЮЧЕНИЕ 117

ВЫВОДЫ……131

Практические рекомендации……132

СПИСОК ЛИТЕРАТУРЫ 133

СПИСОК СОКРАЩЕНИЙ

ХГСО - хронический гнойный средний отит

ТПА – тональная пороговая аудиометрия

МТ - барабанная перепонка (Membrana Tympani)

БОУ - болезнь оперированного уха

ВХ - врожденная холестеатома

НСП - наружный слуховой проход

КТ - компьютерная томограмма

МРТ - магнитно-резонансная томограмма

Non-EPI DWI – неэхопларное диффузно-взвешенное изображение

РКО- радикально-консервативная операция

ВВЕДЕНИЕ

Актуальность темы диссертационной работы

В работе рассматриваются хронические заболевания уха, с высоким риском развития холестеатомы: хронический гнойный средний отит (ХГСО), врожденная холестеатома (ВХ) и пациенты с врожденными аномалиями развития наружного слухового прохода (НСП).

По международным данным частота встречаемости ХГСО среди пациентов детского возраста в XXI веке составляет около 7 миллионов случаев в год [Яковлев В.Н., 2010; Aquino J.,2011; Monasta L., 2012]. Холестеатома – особая форма течения ХГСО, частота встречаемости её составляет от 24% до 63% случаев [Пальчун В.Т., 2008; Карнеева О.В., 2012; Крюков А.И.,2014; Fisch U., 1994], при этом 4-28% наблюдений приходятся на ВХ [Аникин И.А., 2019; Kazahaya.K., 2004].

Особое внимание необходимо уделять детям с врожденными аномалиями развития НСП. Частота встречаемости холестеатомы у пациентов с врожденным стенозом НСП составляет 43-91% [Милешина Н.А., 2021; Cole R. R., Jahrsdoerfer R. A., 1990; Mazita A., 2011], в то время как случаи холестеатомы у пациентов с атрезией НСП - единичны [Аникин И.А., 2020; Bhavana K., 2017]. Однако зачастую представление об атрезии и стенозе наружного слухового прохода размыты для специалистов первичного звена, рекомендованная тактика ведения пациентов раннего возраста данной группы больных не соблюдается и требует усовершенствования.

Хронические заболевания уха с холестеатомой могут приводить к тяжёлым внутричерепным осложнениям и необратимым формам тугоухости при диагностике их в поздние сроки. У пациентов с ХГСО интракраниальные осложнения встречаются в 0,13-1,97%, а экстракраниальные – в 1,35-1,9% наблюдений. В 40.6-79.0% случаев отогенные внутричерепные осложнения обусловлены холестеатомным поражением височной кости, поэтому диагностика их на ранних сроках заболевания, безусловно, остается актуальной

в настоящее время [Ивойлов А.Ю., 2011; Гаров Е.В., 2012; Клинические рекомендации, 2021].

Рецидивирующее течение холестеатомы добавляет значимости данной патологии и усиленному вниманию со стороны оториноларингологов еще на амбулаторном этапе обследования пациентов. По мнению отечественных и зарубежных авторов количество рецидивов холестеатомы в послеоперационном периоде после отрытого типа санирующих операций составляет 13,2%, после закрытых - 16,7-61,0% [Шпотин В.П., 2006; Курбатова Е.В, 2009; Огнетов С. Ю., 2016; Аникин И.А., 2020].

Диагностический алгоритм выявления холестеатомы среднего уха у детей по рекомендациям национальной медицинской ассоциации оториноларингологов в настоящее время включает отоскопию, отоэндоскопию/отомикроскопию, акустическую импедансометрию, тональную пороговую аудиометрию (ТПА), регистрацию коротко-латентных вызванных потенциалов (КСВП), компьютерную томографию (КТ) и магнитно-резонансную томографию (МРТ). Рекомендации по выявлению холестеатомы наружного уха не указаны.

Учитывая такое большое количество методов исследования для диагностики холестеатомы уха, обсуждаются вопросы одновременного проведения всех лучевых методов исследований [Клин. рекомендации, 2021]. В некоторых источниках есть ссылки на диагностику ХГСО с холестеатомой с помощью сочетанного применения методов КТ и МРТ [Степанова Е.А., 2016; Косяков С.Я., 2021], но четкого алгоритма для детей с учетом особенностей каждой нозологической группы не представлено ни в отечественной, ни в иностранной литературе [Locketz G.D., 2016; Russo C., Elefante A. 2018].

Всё вышеизложенное определило актуальность данной работы.

Степень разработанности проблемы

Метод компьютерной томографии в диагностике ХГСО несколько десятилетий является «золотым стандартом» в визуализации топографической

анатомии височной кости, оценки мельчайших костных изменений и наличия мягкотканного компонента в структурах среднего, наружного и внутреннего уха [Valvassori E.G.,1997; Swartz J.D. 1998; Jnafuku S., 1998]. В тоже время в обнаружении холестеатомы специфичность метода невысока. Это связано в первую очередь с низкой дифференциальной диагностикой мягкотканых компонентов [Зеликович Е. И, 2005, Азнаурян А.М., 2007; Locketz G.D., 2016; Sharma S.D., 2020].

Первые исследования применения МРТ в последовательностях T1, T2, non EPI-DW и ADC maps как метода диагностики холестеатомы, холестероловой гранулемы и рубцовых тканей описан в 2007 бельгийским профессором E.Officers и соавт., позднее этот метод стал активно применяться и в российской практике [De Foer B.,2008, Косяков С.Я., 2012; Милешина НА. 2015]. Холестеатома по данным МРТ имеет следующие характеристики: высокоинтенсивный сигнал в Т2 и non EPI-DWI, низкоинтенсивный в Т1 и ADC maps последовательностях, но в связи с плохим топографическим представлением расположения образования метод уступает в предоперационном планировании хирургического вмешательства данным компьютерной томографии.

С развитием технического прогресса стало возможно применение слияния изображений КТ и МРТ для улучшения визуализации местоположения холестеатомы в височной кости. Благодаря совмещению изображений КТ и диффузионно-взвешенной МРТ с помощью технологии Fusion, происходит соединение диагностических достоинств обоих методов лучевой диагностики [Alzahrani, M. Et all, 2016; Locketz G.D., 2016, Sharma S.D., 2020]. В отечественной литературе исследования применения «слияния» изображений только появились [Степанова Е.А., 2016, Косяков С.Я., 2021].

Учитывая вышеперечисленное, необходима рационализация алгоритмов ведения пациентов при различных видах ХГСО с холестеатомой в зависимости от возраста пациентов. Сочетание комплекса лучевой диагностики

хронических заболеваний у детей как на амбулаторном, так и на стационарном этапах в настоящее время отсутствуют.

Цель данной работы:

Повышение эффективности диагностики врожденных и хронических заболеваний наружного и среднего уха, сопровождающихся холестеатомой у детей, на основании разработанных алгоритмов.

Для достижения поставленной цели были определены следующие **задачи:**

1. Изучить клинические проявления врожденной холестеатомы наружного и среднего уха, определить оптимальный и достаточный объем методов исследований, а также - сроки их проведения у детей дошкольного возраста.
2. Сравнить ограниченные и распространенные формы холестеатомного поражения уха у детей с врожденными стенозами наружного слухового прохода и оптимизировать сроки проведения меатотимпанопластики.
3. Определить универсальный способ диагностики холестеатомы наружного и среднего уха любой этиологии на любой стадии заболевания.
4. Разработать лечебно-диагностические алгоритмы ведения пациентов с холестеатомой наружного и среднего уха различной этиологии на диагностическом и послеоперационном этапах наблюдения и определить их эффективность.

Новизна исследования

- Впервые на достаточном количестве наблюдений проведен анализ клинико-анатомических, аудиологических и визуальных (КТ и МРТ височных костей) данных у детей с высоким риском развития холестеатомы наружного и среднего уха для выявления заболевания на ранней стадии.

- Впервые предложен оптимальный диагностический алгоритм выявления врожденной холестеатомы среднего уха у детей в зависимости от возраста и степени тугоухости пациентов.

- Впервые пациентам с врожденным стенозом наружного слухового прохода обоснованно дифференцированное назначение КТ или МРТ с двухлетнего возраста.

- Впервые доказано, что технология FUSION для изображений КТ и МРТ височных костей в non-EPI DWI последовательности позволяет верифицировать локализацию и размеры рецидива холестеатомы наружного и среднего уха у детей и исключить артефакты.

Теоретическая и практическая значимость работы

Теоретической базой исследования явилась возможность метода МРТ в дифференциальной диагностике мягкотканных изменений височной кости. По литературным данным исследования в области применения МРТ в последовательностях T1, T2, non EPI DWI имели определенные параметры для диагностики холестеатомы, холестероловой гранулемы и рубцовых процессов у взрослых пациентов, которые необходимо верифицировать для пациентов детского возраста [De Foer B., 2008]. С развитием технического прогресса и появлением функции совмещения изображений появились предпосылки использования метода в диагностике величины и локализации холестеатомы с помощью совмещения КТ и МРТ в последовательности non-EPI DWI [Locketz G.D., 2016].

Методологическая база исследования заключается в применении методов лучевой диагностики и сопоставлении результатов интраоперационных находок с предоперационными данными. В ходе исследования изучены и выявлены оптимальные режимы магнитно-резонансной томографии, используемые для дифференциальной диагностики патологии структур наружного и среднего уха, эффективность методики Fusion для изображений КТ и МРТ височных костей у пациентов детского возраста. На основании

полученных данных сформулирован алгоритм клинического, инструментального и рентгенологического обследования пациентов с хроническими заболеваниями среднего и наружного уха с дальнейшим определением прогноза тактики ведения как на этапе предоперационной подготовки, так и в послеоперационном периоде для контроля рецидивирующих холестеатом.

Объектом исследования стали 156 детей с хроническим гнойным средним отитом, врожденной холестеатомой и врожденным стенозом наружного слухового прохода (171 наблюдение) в возрасте от 2 до 18 лет, обследованных на клинических базах Федерального государственного бюджетного учреждения «Российский научно-клинический центр аудиологии и слухопротезирования Федерального медико-биологического агентства» (ФГБУ РНКЦ АиС ФМБА России).

Основные положения, выносимые на защиту

1.У больных дошкольного возраста с визуализацией белого пятна при отоскопии в передне-верхних квадрантах за барабанной перепонкой с тугоухостью не выше I степени КТ височных костей будет достаточным методом исследования для диагностики врожденной холестеатомы среднего уха и дальнейшего планирования хирургического вмешательства.

2.При наличии врожденного стеноза наружного слухового прохода холестеатома может возникать с двухлетнего возраста. Наличие жалоб на гноетечение из стенозированного наружного слухового прохода является признаком вовлечения в патологический процесс структур среднего уха.

3.Для диагностики рецидива холестеатомы любой этиологии эффективным методом, позволяющим определить локализацию холестеатомы в послеоперационной полости, является метод «FUSION» изображений КТ и МРТ височных костей.

Соответствие диссертации Паспорту научной специальности

Диссертация «Диагностические алгоритмы холестеатомного поражения наружного и среднего уха у детей» соответствует формуле специальности 3.1.3. «Оториноларингология» и областям исследования: п.1 «Исследования по изучению этиологии, патогенеза и распространения ЛОР-заболеваний», п.2 «Разработка и усовершенствование методов диагностики и профилактики ЛОР-заболеваний».

Личный вклад автора

Личный вклад соискателя состоит в непосредственном участии во всех этапах выполнения диссертационного исследования: анализе состояния вопроса по данным современной литературы, формулировании цели, задач исследования, методических подходов для решения поставленных целей и задач. Автором лично разработан дизайн и протоколы исследования, проведено клинико-аудиологическое обследование пациентов, изучены данные рентгенологических методов их обследования, самостоятельно проведено совмещение изображений компьютерной и магнитно-резонансной томографий в специализированной программе (технология FUSION). Обсуждение и интерпретация полученных результатов проводилась совместно с научным руководителем и соавторами публикаций. Основные положения, выносимые на защиту, статистическая обработка, анализ результатов, выводы диссертационной работы сформулированы соискателем самостоятельно и оформлены в законченный научный труд.

Степень достоверности и апробация диссертации

Работа выполнена на достаточном клиническом материале (156 детей, 171 наблюдение).

Статистическая обработка данных выполнена с использованием редактора электронных таблиц MS Excel и пакетов прикладных программ Statistica 12.0, SPSS 23.0.

Все статистические расчеты были сделаны с достоверностью 95% (различия между признаками считались статистически значимыми при $p<0,05$).

Достоверность данных подтверждается актом проверки первичного материала от 14.06.2022 года. Проведение диссертационного исследования одобрено Комитетом по этике научных исследований ФГБОУ ДПО РМАНПО Минздрава России (протокол № 15 от 10 ноября 2020 года). Тема диссертации утверждена Советом хирургического факультета РМАНПО (протокол № 7 от 14.12.2020 года).

Апробация диссертации состоялась на расширенном заседании кафедры сурдологии ФГБОУ ДПО РМАНПО Минздрава России (протокол № 4/1 от 14.04.2023 г.).

Внедрение в практику

Результаты проведенного исследования внедрены и используются в практической работе консультативно-диагностической поликлиники ФГБУ РНКЦ АиС ФМБА России; ГБУЗ «ДГКБ святого Владимира» ДЗМ; ГБУЗ «Научно-исследовательский клинический институт оториноларингологии им. Л.И. Свержевского» Департамента здравоохранения г. Москвы.

Результаты исследования включены в соответствующие разделы профессиональной образовательной программы ординатуры по специальности «Сурдология-оториноларингология», в учебные планы циклов повышения квалификации врачей-сурдологов-оториноларингологов кафедры сурдологии ФГБОУ ДПО РМАНПО Минздрава России.

Публикации

По теме диссертации опубликовано 13 печатных работ, из них 4 - в научных рецензируемых изданиях, рекомендованных ВАК.

Основные положения диссертации доложены в виде научных докладов и обсуждены на XIX съезде оториноларингологов России (Казань, 2016г), на IX Международном междисциплинарном конгрессе по заболеваниям органов головы и шеи (Москва, 2021), на XX Съезде Оториноларингологов (Москва,

2021), на IX Национальном Конгрессе Аудиологов и XIII Международном симпозиуме «Современные проблемы физиологии и патологии слуха» (Суздаль, 2021 г.), на XX, XXI, XXII Российском конгрессе «Преображенские Чтения. Детская оториноларингология. Связь времен и специальностей.» (Москва, 2021, 2022, 2023 гг.), на Научно-практической конференции «Инновационные технологии в диагностике нарушений слуха и реабилитации больных тугоухостью и глухотой» (Москва, 2022 г.).

Возможная область применения результатов диссертационной работы

Результаты работы содержат новую важную информацию для специалистов оториноларингологов, сурдологов-оториноларингологов, хирургов, рентгенологов.

Формы и уровни внедрения полученных результатов

Публикации статей в научных журналах, выступления на научных конференциях, внедрение полученных результатов в программы подготовки врачей оториноларингологов и сурдологов-оториноларингологов в системе непрерывного медицинского образования, создание клинических рекомендаций.

Объем и структура диссертации

Диссертация изложена на 155 странице машинописного текста и состоит из введения, обзора литературы, материалов и методов исследований, собственных наблюдений (3, 4 и 5 главы), заключения, выводов, практических рекомендаций и библиографии, включающей 197 источников (из них 67 - отечественных и 130 - зарубежных), работа иллюстрирована 30 таблицами и 40 рисунками.

ГЛАВА 1. ЛИТЕРАТУРНЫЙ ОБЗОР

1.1 Хронический гнойный средний отит, эпидемиология, классификация.

В мировой литературе принято считать хронический гнойный средний отит (ХГСО) как, воспаление структур среднего уха, с имеющейся стойкой перфорацией барабанной перепонки и гноетечением длительностью более 2 недель (данные ВОЗ).

31 млн. случаев ХГСО регистрируется каждый год в мировой практике, около 7 млн. наблюдений из них это дети дошкольного возраста. Хронический мезотимпанит занимает около 55%, а эпитимпанит - приблизительно 45% среди больных детского возраста с ХГСО [Клинические рекомендации, 2021; Карнеева О.В., 2021].

Яковлевым В.Н. и соавт. проведен анализ статистических данных о заболеваемости ХГСО во взрослом возрасте за 2003-2008 гг, в отчете отмечается снижение числа больных ХГСО в столице России на амбулаторном этапе и увеличение количества пациентов в стационарах [Яковлев В.Н., 2010].

В 2004г Семенов Ф.В. и соавт. провели работу по изучению распространенности заболеваемости ХГСО в Краснодарском крае. По их данным заболеваемость городских жителей ХГСО составляла- 2,1 % случаев, для жителей сельской местности-7,6%. Авторы также отмечают, что в 70% случаев начало хронических заболеваний уха начиналось в возрасте до 5 лет. Можно отметить недостаточно корректное оказание помощи оториноларингологами за пределами Москвы и в сельской местности, особенно детям младшего возраста. [Семенов Ф.В. 2004].

Хронический гнойный средний отит ведет к необратимым формам кондуктивной тугоухости. В детском возрасте снижение слуха ведет к низкой социализации и неудовлетворительной успеваемости в детских школьных и дошкольных учреждениях. Затяжное течение хронического отита и несвоевременно оказанная помощь приводит к экстра- и интракраниальным

осложнениям (3,2%), смертность из которых составляет 16,1 % как во взрослом, так и в детском возрасте [Вишняков В.В. и соавт., 2014; Крюков и соавт. 2014].

В патогенезе хронического среднего отита у детей отмечают снижение иммунологической реактивности организма, неадекватное консервативное лечение острого среднего отита, хронические заболевания верхних дыхательных путей, гипертрофия аденоидных вегетаций, аллергический фон, частые простудные заболевания, острые средние отиты, вызванные специфическими возбудителями (например, дифтерия, скарлатина, туберкулез, тиф, корь), при которых острое заболевание сразу приобретает хроническое течение. Авторы также отмечают роль местных факторов, например, особенности строения среднего уха у детей: узость и плохая вентиляция аттика, блок адитуса, нарушение вентиляционной функции слуховой трубы, новообразования носоглотки [Богомильский М.Р., Чистякова В.Р., 2021].

В нашей стране первая детальная классификация ХГСО была предложена И.И. Потаповым еще в 1959 году. Она была сформирована на основе данных о расположении перфорации барабанной перепонки, включая её размер, положение, форму. Характер перфорации в значительной мере отражает процесс в барабанной полости и антруме. По данной классификации различают: 1) тотальный эпитимпанит; 2) передний краевой эпитимпанит; 3) передний некраевой эпитимпанит; 4) задний краевой эпитимпанит; 5) задний некраевой эпитимпанит; 6) тотальный мезотимпанит; 7) передний краевой мезотимпанит; 8) передний некраевой малый мезотимпанит; 9) передний некраевой большой мезотимпанит; 10) задний краевой мезотимпанит; 11) задний некраевой малый мезотимпанит; 12) задний некраевой большой мезотимпанит; 13) заднепередний некраевой мезотимпанит; 14) тотальный тимпанит.

Все больше в современной отечественной литературе используют сокращенную классификацию ХГСО: мезотимпанит, эпитимпанит, а также сочетанную форму- эпимезотимпанит [Богомильский М.Р., Чистякова В.Р.

2021]. Иностранные авторы чаще прибегают к использованию термина «хронический средний отит» [Wallis S., Atkinson H., Coatesworth A.P. 2015; Tsilis N.S., Vlastarakos P.V., Chalkiadakis V.F. 2013].

Хронический мезотимпанит- заболевание, характеризующееся наличием хронического воспаления слизистой оболочки барабанной полости, антрума и ячеек сосцевидного отростка и стойкой центральной перфорации с омозолелыми краями. Эта форма является наиболее доброкачественной формой заболевания и редко дает осложнения [Дмитриев Н.С. 1999].

Хронический эпитимпанит- хроническое воспаление структур надбарабанного пространства, с образованием краевой перфорации барабанной перепонки в ненатянутой ее части, чаще с вовлечением костных отделов наружного слухового прохода, латеральной стенки аттика.

Хронический эпи- и эпимезотимпанит могут быть причиной отогенных внутричерепных осложнений, так как при этих формах заболевания нередко образуется холестеатома, развивается костно-некротический процесс, который ведет к разрушению костных стенок височной кости, а также может приводить к разрушению стенок средней и задней черепной ямок и проникновению инфекции в полость черепа контактным путем [Кручинина И.Л. 1984].

Течение ХГСО может протекать с другими особенностями морфологических изменений (мукозит, кисты, грануляции, склеротические изменения, холестеатома) в связи с этим классификация пересмотрена [Гаров, 2011].

Современные стационарные и амбулаторные учреждения используют международную классификацию МКБ-10. Хронический туботимпанальный гнойный средний отит имеет код Н66.1, хронический эпитимпано-антральный гнойный средний отит - Н66.2, другие хронические гнойные средние отиты - Н66.3 и гнойный средний отит неуточненный Н66.4. Отдельно вынесена в классификацию холестеатома среднего уха, в том числе врожденная, которая кодируется как Н71. Болезнь оперированного уха после санирующей операции

имеет код H95.1, а осложненная холестеатомой - H95.0. Пациенты со стенозом наружного слухового прохода по МКБ-10 кодируются как Q16.0. Холестеатома наружного уха при аномалиях развития наружного слухового прохода - H60.4. В нашей работе мы придерживались данной классификации для удобства использования алгоритмов специалистами в повседневной практике.

Из вышесказанного, можно заключить, что проблема хронических гнойных заболеваний уха у детей встречается часто и остается актуальной в настоящее время.

1.1.1 Холестеатома среднего уха (определение, эпидемиология классификация).

Во всем мире ХГСО страдают около 65–330 млн человек, что составляет 0,01% населения планеты [Гаров Е.В., 2012]. Холестеатома среднего уха, по данным различных исследователей, выявляется у 24–63% больных страдающих ХГСО [Дайхес Н.А., 2016]. 78,8% случаев имеют костную деструкцию полостей височной кости [Пальчун В.Т., 2008].

Холестеатома, являясь доброкачественным образованием поддерживает и усугубляет хроническое воспаление, мешая регенерации слизистой среднего уха. В дословном переводе с латинского cholesteatoma - это опухоль (др.-греч. – ωμα отὄ γκωμα), которая содержит желчь (гр.΄ Χολή) и жир (др.-гр. stear, steatos – жир).

В 1683 г. французский анатом Du Verney впервые обнаружил холестеатому. J.Cruvielhier в 1829г. впервые дал описание холестеатоме, как «жемчужной опухоли» [Semaan M. T., 2006]. Согласно современным представлениям, холестеатома – это доброкачественное образование кистообразной формы, располагающееся в височной кости и состоящее из ороговевающего плоскоклеточного эпителия, кератина и кристаллов холестерина, способное вызывать кариозный процесс окружающих костных тканей [Аникин М.И. 2016]. Холестеатомно-кариозный процесс может привести к развитию фистул лабиринта и внутричерепных осложнений, чаще

чем остеомиелитные процессы [Ивойлов А. Ю., 2009; Kim J. H., 2009; Bhat K. V.2008; De Souza G. Q. M.2008; Cruz O. L., 2003; Migirov L. 2009]. В связи с этим многие авторы рассматривают холестеатому не как осложнение, а как составную часть хронического гнойного процесса, как его проявление. Однако сама она не является предметом воспаления, а представляет собой «регенераторную гиперплазию эпидермиса, атипически проявляющуюся в нефизиологических для эпидермиса условиях замкнутого пространства» [цитировано по - Тарасов Д.И., 1988].

Основной вклад в гистологические исследования холестеатомы внесли H. W. Lim, E. И. Saunders (1972). Исследователи определили состав холестеатомы, состоящий из матрикса, перматрикса и холестеатомных масс. Матрикс холестеатомы представлен эпидермисом из базального, шиповатого, зернистого и рогового эпидермиса. Матрикс покрывает пласт спрессованных холестеатомных масс, представляющих роговые слои эпидермиса. И третий соединительно-тканный слой -перматрикс, который состоит из коллагена и клеток воспаления (фиброцитов, лимфоцитов, нейтрофилов и гистиоцитов) [Gersdorff M. C., 2006; Olszewska E., 2003].

Ученый G. Paludetti (1989) выявил в составе перматрикса грануляционную ткань или воспаленной субэпителиальной соединительной ткани H. Sudhoff et al., (2001), R. Jacob et al. (2001), Q. A. Zhang et al. (2008) сделали вывод о возникновении воспалительных реакций в перматриксе, которые ведет к активной резорбции окружающей холестеатому костной ткани [Svane-Knudsen V., 2002; Kemppainen H. O, 1999; Zhang Q. A., 2008; Barath K.,2010.]. В настоящее время исследователи подтверждают трехслойное строение холестеатомы, а также отводят основную роль перматрикса в костной деструкции окружающих тканей [Fränzer J. T, 2010; Goto T.,1993; Jacob R., 2001; Sudhoff H., 1994., Kim H. J., 2002; Park K., 2001.; Schmidt M.,2001; Djurhuus B. D., 2010; Wells M. D., 1991].

Ранее было множество попыток классифицировать холестеатомный процесс. В 2017 Европейская Академия Отологии и Нейротологии в сотрудничестве с Японским Отологическим Обществом (EAONO/JOS) выпустила совместный консенсусный документ, в котором изложили определения, классификацию и стадии холестеатомы среднего уха. Цель данной классификации состояла в том, чтобы обеспечить терминологию при описании холестеатомы, классифицировать холестеатому по отдельным категориям, чтобы облегчить сравнение хирургических исходов и обеспечить систему стадирования, отражающую тяжесть патологического процесса, которая может быть использована во всем мире.

Согласно данному документу, разделяют три вида холестеатомы: первичная (врожденная), вторичная (приобретенная) и неклассифицируемая. Первая наблюдается в 10-28% случаях из общего количества холестеатом височной кости. Первичная холестеатома морфологически не отличается от вторичной и аналогично последней она вызывает деструкцию костной ткани. По данным различных авторов, первичная холестеатома диагностируется чаще в детском возрасте (4,5-5 лет) у пациентов мужского пола, без поражения барабанной перепонки [Olszewska E., 2004; Potsic W.P., 2002; Tos M., 2000; Милешина Н.А., 2015]. Также стоит обратить внимание, что по последним данным, наличие в анамнезе экссудативного или среднего отита не исключает врожденную холестеатому [Аникин И.А. и соавт, 2019].

Единого мнения о возникновении врожденной холестеатомы в зарубежной и отечественной литературе не существует. Мы отметим наиболее известные на сегодняшний день.

Одним из первых R.Remark в 1954 г. предположил, что дермоиды и другие образования этой группы являются производными волосяных фолликулов или их зачатками, изменивших локализацию во время эмбриогенеза [Remark R., 1954].

L.Ruedi в 1978 г придерживался теории миграции эпителия через микроперфорации барабанной перепонки плода во время воспаления или других причин, с последующим заживлением мембраны после рождения ребенка [129].

Согласно взглядам K. Aimi в 1983 г. холестеатома могла возникнуть в результате инвагинации эпидермальной ткани через тимпанальное кольцо на 16 неделе внутриутробного развития плода [Aimi K., 1983].

C. Nortrop et ai. (1986) предположили о факте попадания амниотической жидкости в барабанную полость на этапе внутриутробного развития, которая имеет способность к образованию кератина [Northrop C., 1986].

В настоящее время наиболее популярной теорией, по данным многих исследователей, является наличие эпидермоидного образования между тимпанальным устьем слуховой трубы и передне-верхним квадрантом барабанной перепонки у плодов до 36 недели внутриутробного развития. Преобладание врожденной холестеатомы данной локализации в последствие отмечалось многими авторами [Teed R.W., 1936; Michaels L., 1986; McGill T.J., 1991; Karmody C.S.1998].

Существует теория внутриутробного изменения эмбриогенеза. Нарушение слияния 1-2-й жаберных дуг приводит к аномалиям развития анатомии височной кости [Sueteke M. 1991, Kansu. L., Ozluoglu L.N.,2017]. В 2017 г K. Bhavana в своей статье также указывает на случаи врожденной холестеатомы с атрезией слухового прохода [Bhavana K., 2017].

Теории патогенеза приобретенной холестеатомы имеют значительные различия, основные приведены ниже.

Согласно одной из самых первых теорий L.Habermann (1888) причиной возникновения приобретенной холестеатомы может быть эпидермис расслабленной части барабанной перепонки, который врастает из слухового прохода в среднее ухо в условиях возникновения благоприятных условий, которыми считались: снижение пневматизации. [Левин Л.Т., 1949]

F.Bezold в 1890 году отметил влияние дисфункции слуховой трубы на образование холестеатомы [Тодоров И. ,1993; Anslow P.L. 1990].

K.Wittmaack (1933) отмечал два варианта развития холестеатомы. К первому относится изменение слизистой оболочки уха вследствие снижения пневматизации сосцевидного отростка, а также образовании малых воздухоностных полостей, в результате которых образуется ретракционный карман в ненатянутой части барабанной мембраны. Второй способ образования холестеатомы автор относил к интеграции эпидермиса в среднее ухо из наружного слухового прохода в условиях анатомически широкого антрума [Левин Л.Т. и соавт., 1949].

H.Sudhoff и M.Tos считают одномоментно необходимым наличие ретракционного кармана и миграции эпидермиса эпителия уже через существующую перфорацию и наличие местного воспаления в области ретракции, обусловленного процессами в НСП [Sudhoff H. Pathogenesis of Attic Cholesteatoma / H. Sudhoff, M.Tos // Sixth international conference on cholesteatoma and ear surgery. Cannes. - 2000.- P. 13-21].

W.Y.Chao и H.Z.Tseng считают дисфункцию слуховой трубы первопричиной возникновения ретракционных карманов в случае рецидивирующей холестеатомы [Chao W. Y., 2000].

Исследования Jahnke K. (2004) развивают теорию о том, что вторичная холестеатома может развиваться вследствие метаплазии эпителия слизистой оболочки среднего уха в холестеатомные массы.

Классификация врожденной холестеатомы в настоящее время отсутствует и чаще всего используются классификации для приобретенной (вторичной холестеатомы). Вторичная холестеатома согласно EAONO/JOS (Европейская академия отологии и нейроотологии/Японское отологическое общество) от 2017 г. классифицируется следующим образом:

1. Ретракционная холестеатома:

а) ненатянутой части барабанной перепонки (pars flaccida)

б) натянутой части барабанной перепонки (pars tensa)

в) комбинации ретракционных карманов pars flaccida и pars tensa.

2. Холестеатома неретракционная:

а) в результате перфорации барабанной перепонки;

б) после травмы и/или проведения медицинских процедур.

Также соглашение EAONO/JOS разработало и предлагает к использованию во всем мире систему стадирования холестеатомного процесса STAM, в которой обозначили и провели деление на стадии для холестеатомы ненатянутой части барабанной перепонки (БП), вторичной холестеатомы с перфорацией в натянутой части БП и для врожденной холестеатомы в зависимости от поражения определенных областей среднего уха. Определили следующее деление пространств среднего уха:

S- труднодоступные места:

S1- супратубарный карман (передний эпитимпанум)

S2- тимпанальный синус

T- барабанная полость

A- аттик

M- антрум и клетки сосцевидного отростка

Стадия 1- холестеатома локализующаяся в барабанной полости.

Стадия 2- патологический процесс локализуется в 2 и более пространствах.

Стадия 3- холестеатома с экстракраниальными осложнениями (парез лицевого нерва, лабиринтиты, фистула лабиринта, абсцесс шеи, скулового отростка, деструкция задней стенки наружного слухового прохода, адгезивный процесс в ненатянутой части БП).

Стадия 4- холестеатома с внутричерепными осложнениями.

Надо отметить, что по данным множества литературных источников, агрессивность холестеатомного процесса в детском возрасте выражена ярче и приводит к выраженным деструктивным изменениям височной кости на ранних стадиях. А склонность к формированию ретракционных карманов определяет

высокий риск развития рецидива холестеатомы для возраста младше 16 лет. [Аникин М.И. и соав. 2016; Крюков А.И. и соавт., 2016; Fontes Lima A., 2020].

1.2 Холестеатома наружного слухового прохода, определение, классификация, этиология и патогенез.

Холестеатома наружного слухового прохода (НСП) по частоте встречаемости занимает 0,3% от всех холестеатом височных костей. По данным P.F.Antony и W.P.Antony холестеатома НСП диагностируется в 1 случае на 1000 пациентов с заболеванием уха [P.F.Antony и W.P.Antony, 1982]. Многие авторы отмечают высокую частоту встречаемости холестеатомы наружного слухового прохода при врожденных стенозах НСП. Данные о распространенности процесса варьируют от 43% до 91% случаев встречаемости холестеатомы НСП [Cole R. R., Jahrsdoerfer R. A., 1990; Mazita A., 2011]

Первые описания появились в 1950 г в статье Д. Тойнби [Tiynbee J., 1950]. На этом этапе стоит отметить, что после этого долгое время считалось, что обтурирующий кератит слухового прохода и холестеатома НСП являются одним и тем же заболеванием, но в 1980 г MC Piepergerdes и соавт. выявили, что это два разных патологических процесса [Piepergerdes M.C., 1980]. Обтурирующий кератит, проявляется потерей слуха и обычно острой, сильной болью, возникающей в результате накопления десквамированного кератина в наружном слуховом проходе. Холестеатома наружного слухового прохода сопровождается оттореей с хронической тупой болью, возникающей в результате инвазии эпидермоидных масс в область периоста стенок НСП. Лечение, ранее рекомендованное для обоих этих состояний, состояло в консервативной санации НСП и применении местных лекарственных средств, а также в адекватном уходе за слуховым проходом. В настоящее время консервативное лечение остается предпочтительным методом лечения обтурационного кератита, а для ликвидации холестеатомы НСП необходимо

обязательное хирургическое вмешательство [Piepergerdes M.C., Kramer B.M., 1980; Shire J.R., 1982; Naiberg J., 1984].

Mirco Tos (1977г.) предложил выделить три вида холестеатомы НСП: первичную (идиопатическую), вторичную холестеатому НСП, возникшую после медицинского вмешательства и холестеатому на фоне врожденного стеноза наружного слухового прохода [Tos M., 1997].

К развитию первичной холестеатомы НСП относят анатомическую теорию, то есть миграцию эпидермальных клеток наружного слухового прохода в периост в тех случаях, когда угол между барабанной перепонкой и нижней стенкой НСП очень острый [Sapmaz E., 2016]. Существует и другая теория о причине формирования холестеатомы НСП, как гиперпродукции эпителия в связи с нарушением темпа миграции эпителия в НСП. Развитие ее авторы связывают с возрастными изменениями: избыточным образованием эпидермиса НСП, нарушением его нормальной миграции и пролиферации клеток эпидермиса [Makino Kamatsu M., 1986; Park K.,1999; Ito Y.,2000]. В подтверждение этой теории в литературе описаны случаи о наиболее частом расположении холестеатомы НСП на нижней стенке у пациентов старшего возраста (старше 43 лет) [Dubach P.,2008].

Причинами возникновения вторичной холестеатомы НСП могут быть травмы или хирургические вмешательства. Кроме того, холестеатома НСП может развиваться в результате хронического воспаления кожи, которое является хорошим предрасполагающим фактором к пролиферации эпителиальных клеток [Tos M., 2000; Holt J.J.,1992]. Посттравматическая холестеатома НСП образуется в результате прорастания эпидермальных клеток по линии перелома височной кости, усугубляясь наличием посттравматического сужения НСП. Исследования холестеатомы послеоперационного периода предполагают версию о прорастании эпидермального матрикса наружного слухового прохода под неотимпанальную

мембрану, продолжительность периода после тимпанопластики составляет при этом около 7 лет [Vrabec J., 2002].

В детском возрасте чаще описаны случаи холестеатомы НСП на фоне врожденных аномалий развития наружного уха [Милешина Н.А., 2015; Аникин И.А. и соавт, 2020]. Стеноз наружного слухового прохода, по мнению многочисленных авторов, является предрасполагающим фактором риска развития вторичной холестеатомы НСП. [Cole R.R, 1990; Yamane H., 2007; Casale G., 2014]. Немногочисленны в литературе случаи холестеатомы НСП на фоне врожденной атрезии наружного слухового прохода [Caughey R.J., 2006; Аникин И.А.2020]. По мнению S.O. Chang и соавт. в пространстве между участком костной атрезии и измененной барабанной перепонкой остается в процессе эмбриогенеза эпителиальный пласт, в будущем он и является источником формирования холестеатомы [Chang S.O., 2000].

В формировании холестеатомы наружного уха при врождённых пороках развития имеются теории эмбрионального происхождения первичных холестеатом. Эпителиальные клетки наружного слухового прохода на этапе эмбрионального развития сохраняются в несформированном (стенозированном) пространстве, формируя в дальнейшем холестеатому [Егоров Л.В., 1993; Милешина Н.А., 2015].

По другой теории, стенозированный наружный слуховой проход имеет форму «песочных часов» и холестеатома образуется из-за нарушения процессов элиминации слущенного эпидермиса в ушную раковину [Cole R.R, 1990; Yamane H., 2007; Casale G., 2014]. Casale G. и соавт. в результате ретроспективного анализа 673 историй болезни пациентов со стенозом НСП установили, что наибольший риск развития холестеатомного процесса наблюдается у пациентов женского пола, а аудиометрические показатели не влияют на развитие холестеатомы в стенозированном слуховом проходе [Casale G., 2014]. Другие авторы отмечают высокую частоту встречаемости

аномалий развития наружного слухового прохода с холестеатомой НСП у пациентов мужского пола. [Al-Qahtani K., 2014; Siegert R.,1994].

В зависимости от степени распространенности эпидермальных масс в НСП существует несколько классификаций. Существует и другая классификация, предложенная R. Naim в 2005г. В основе ее лежит степень распространенности эпидермальных масс в НСП: I степень - разрастание масс только в наружном слуховом проходе; II- эпидермальный периостит; III- распространение эпидермального массива в костный отдел слухового прохода; IV- разрушение соседних костных структур[Naim R.,2005].

Корейские авторы предлагают систему классификации холестеатомы НСП, основываясь на данных компьютерной томографии височных костей в предоперационном периоде, и выделяют 4 стадии. К первой стадии относится определение эпидермиса только в НСП, ко второй стадии – наличие холестеатомы, проникающей за барабанную перепонку в среднее ухо, к третьей – поражение стенок НСП с вовлечением в процесс клеток сосцевидного отростка, к четвертой – распространение патологического процесса за пределы сосцевидного отростка [Shin S.H., 2010].

Диагностика патологии затруднительна в связи с тем, что заболевание редко встречается и часто ошибочно воспринимается специалистами как отомикоз или серные массы. Холестеатомные массы при стенозе наружного слухового прохода часто необозримы, а холестеатома НСП в таком случае в течение длительного времени протекает бессимптомно. Большинство исследователей указывают на проведение КТ, МРТ височных костей пациентам со стенозом НСП. Mazita A. основываясь на ретроспективном анализе карт пациентов рекомендует проводить КТ височных костей с 4х летнего возраста [Mazita A.; 2011].

В литературе редки случаи диагностики и хирургического лечения пациентов с аномалиями развития НСП детского возраста младше 6 лет [Аникин И.А., 2020; Cole, R. R., 1990; Windsor, A. M., 2020]. Cole, R. R. и соавт.

проводившие ретроспективный анализ 600 пациентов утверждают, что пациенты с шириной НСП 2 мм и менее имеют высокую вероятность возникновения холестеатомы и обязательно нуждаются в хирургическом лечении с 6 до 12 лет [Cole, R. R., 1990].

Большинство авторов указывают о распространенности процесса при отсроченной диагностической и хирургической помощи. Появление боли, выделений и снижения слуха являются свидетельством осложнения процесса и перехода на ткани сосцевидного отростка или барабанной полости и могут стать причиной тяжелых внутричерепных осложнений, таких как лабиринтит и парез лицевого нерва [Милешина Н.А.,2015; Sapic T.,1997; Aymat A., 1999].

Таким образом, четкого алгоритма ведения пациентов с холестеатомой НСП в литературных источниках не представлено. Существуют противоречивые данные о частоте встречаемости заболевания у лиц женского и мужского пола. В известных литературных источниках, как в зарубежных, так и в отечественных данные о наблюдениях холестеатомы наружного слухового прохода на фоне стеноза наружного слухового прохода у детей раннего возраста (до 6 лет) единичны.

1.3 Диагностика хронических заболеваний уха у детей

Для качественной диагностики хронических заболеваний уха необходимо полное обследование ребёнка. Проводятся отоскопическое, отомикроскопическое. отоэндоскопическое, аудиологическое исследования, а также бактериологическое и микологическое исследования. Для исключения сопутствующей патологии проводятся обследование носа, глотки, носоглотки, околоносовых пазух.

В литературе встречаются множество способов диагностики холестеатомы височной кости. Ниже мы рассмотрим основные из них.

1.3.1 Нелучевые методы диагностики холестеатомы уха

В.И. Воячек является одним из первых исследователей, который предложил метод нелучевой диагностики. Он в 1939 г изобрел способ

диагностики холестеатомы среднего уха, заключающийся в следующем: с помощью аттикового зонда промывалось надбарабанное пространство водой, затем тщательно осматривалась промывная жидкость и обнаружение частичек холестеатомы в виде жемчужных чешуек на поверхности воды свидетельствовало о наличии холестеатомного процесса. Недостатком этого метода является то, что холестеатома малых размеров дает отрицательный результат, кроме того, не всегда ясно, что извлекается из барабанной полости - кусочек холестеатомы или засохший гной [Воячек В.И., 1939].

Григорьев В.П. в патентной проработке № SU 1 009 430 (1983) предложил исследование биологического материала надбарабанного пространства промываемого р-ром этилового спирта и обнаружения в нем кристаллов холестерина, процентное соотношение которых свидетельствовало о наличии холестеатомы и ее размерах [Денисова Е.В., 2015].

В своем патентном исследовании (RU № 2174681 C1 от 2001г.) Самбулов В.И. и соавт. представляют метод диагностики холестеатомы среднего уха, заключающийся в отборе слюны (объемом около 0,01-0,02 мл), ее высушивании и определении в биопробе кристаллов холестерина. Проба слюны исследуется у пациентов, совершивших натощак жевательные движения в течение 10-15 минут. Далее высушенный материал исследуют микроскопически. О холестеатомном процессе говорят кристаллы холестерина в белково-липидной субстанции, а об агрессивности процесса можно заключить при наличии дополнительных включений в кристаллы холестерина [Самбулов В. И.,2004].

Очевидный плюс данного метода- неивазивность, что особенно важно для детского возраста, но способ не может судить об анатомической локализации холестеатомы в височной кости, что является критичным для отохирургов. Очевидным минусом данного исследования является не всегда достаточное количество диагностического материала в пробе слюны, в связи с чем данное исследование при отрицательном результате необходимо

многократно повторять. В связи с чем значимость данного метода достаточно низкая.

Азнаурян А.М. и соавт. в своем патентном исследовании 2006 г (Патент RU 2 315 302 C1) предложили способ диагностики холестеатомы среднего уха, который заключается в высушивании биологического материала, взятого из среднего уха пациента. При наличии кристаллов холестерина в этом материале диагностируют холестеатому среднего уха. Исследование заключается в трехкратном сборе биологического материала из среднего уха, с помощью подачи физиологического раствора через глоточное устье слуховой трубы зондом для промывания лакун миндалин [Азнаурян А.М., 2007]. Данный метод также является малоинформативным с точки зрения распространенности процесса.

Учитывая вышеизложенные исследования, следует сделать вывод об их недостаточной информативности. Поэтому данным методам диагностики не следует отдавать предпочтение.

1.3.2 Значение КТ в диагностике ХГСО с холестеатомой

Начало компьютерной томографии было заложено в 1917 г, когда австрийский математик Дж. Х. Радон впервые предложил теорию о распределении параметров в плоскости объекта по произвольному числу интегральных значений. Первые экспериментальные исследования принадлежали Алану Кормаку в конце 1950-х годов. А в 1967 г независимо от него физик Голдфри Ньюболд Хаунсфилду получил впервые удачные изображения головного мозга человека, теленка и области почек свиньи, время исследования составило тогда около 9 ч. Позднее были созданы более быстрые томографы, время сканирования у которых составляло 18с. в 1979 году им обоим присуждена была Нобелевская премия «за развитие компьютерной томографии» [Терновой С.К., 2012].

О первых исследованиях височной кости методом КТ стало известно в 1976 [Sortland O.,1979; Zonneveld F.V., 1983]. Позже в 1985 г. авторы Matsunaga

H., Nishimura T. по результатам сравнительного анализа изображений КТ и диссекции височной кости пришли к выводу о том, что коронарная проекция дает достоверное представление о мастоидальной части канала лицевого нерва, водопровода улитки, мышце, напрягающей барабанную перепонку, тела наковальни с длинным отростком, головке и ножках стремени. В аксиальной проекции лучшим образом визуализируются лабиринтная часть канала лицевого нерва, короткий отросток наковальни, подножная пластика стремени и молоточко-наковальневое сочленение; в саггитальной – водопровод преддверия, тимпанальная часть канали лицевого нерва, соотношение головки молоточка и длинного отростка наковальни [Matsunaga H., 1985].

Совершенствование компьютерной томографии, появление мультиспиральной технологии повысили точность и контрастность, получаемых изображений, и она стала широко применяться и в отечественной отиатрии [Тарасов Д.И., 1988; Кузнецов С.В., 1989; Добротин В.Е., 1996; Зеликович Е.И., 2005].

Множество авторов подтверждают высокую информативность метода КТ в диагностике различной патологии наружного, среднего и внутреннего уха. Компьютерная томография позволяет определить топографическое положение и оценить степень деструкции костных структур височной кости, выявить изменение пневматизации полостей среднего уха, наличие мягкотканного субстрата, оценить состояние слуховых косточек и склеротические изменения стенок полостей среднего уха, выявить изменения лабиринтного, тимпанального и мастоидального отделов лицевого нерва, а также состояние внутреннего уха (водопровода преддверия, улитки и полукружных каналов). Отохирургу для планового вмешательства и выбора доступа КТ дает возможность представления топографической анатомии височной кости и визуализацию крупных сосудов (внутренней сонной артерии, луковицы яремной вены, сигмовидного синуса) [Swartz J.D. 1984; Valvassori E.G.,1997; Jnafuku S., 1998]. А с помощью мультиспиральной КТ височных костей

рентгенолог может выявить незначительные костные изменения, а также соотнести топографические особенности височных костей с точностью до 0.5-1.0 мм [Педаченко А.Е., 2007; Martins O., 2012].

В 2005 Е.И. Зеликович была проведена научно-исследовательская работа, включающая в анализ 418 компьютерных томограмм пациентов с хроническими гнойными средними отитами с холестеатомой и без. Автор, основываясь на наличии таких морфологических особенностей холестеатомы как наличие типичной локализации, способности к росту и заполнению по мере роста полостей среднего уха с разрушением слуховых косточек и окружающих костных структур барабанной полости, отмечает на компьютерных томограммах четкие признаки холестеатомного процесса среднего уха. Таким образом, холестеатома передних отделов аттика характеризуется на КТ наличием мягкотканного компонента в области аттика, разрушением и смещением слуховых косточек, деструктивными их изменениями, часто с наличием полипозного образования в наружном слуховом проходе. Холестеатома задних отделов аттика на начальных этапах формирования, имеет как правило округлую форму и формируется в тимпанальном кармане с разрушением длинного отростка наковальни.

По мере роста в аттико-антральную полость холестеатома продолжает разрушать подлежащие ткани, что приводит к расширению аддитуса и дальнейшему формированию дополнительной полости в мастоидольной части височной кости. Края этой полости в этом случае будут иметь участки склероза с выраженными уплотненными контурами, перемежающимися с участками деструкции.

Также автор отмечает, что пневматизированная барабанная полость существенно облегчает оценку распространенности мягкотканного холестеатомного субстрата, поэтому КТ височных костей оптимально проводить после стихания гнойного процесса в среднем ухе. Оценить распространенность холестеатомного процесса по данным КТ в период

обострения гнойного процесса в части случаев затруднительно [Зеликович Е. И, 2005].

При анализе КТ-изображений височных костей пациентов детского возраста данные Курбатовой Е.В. подтверждают высокие диагностические возможности метода в диагностике холестеатомы у пациентов этой возрастной категории, признаками которой являются: наличие патологического субстрата в эпитимпануме (95%) интимно связанного со слуховыми косточками (82%) с лизисом длинного отростка наковальни (43%), определение мягкотканного компонента в антруме (80%), увеличение антрума (43%) с деструкцией его стенок (35%), а также стенок барабанной полости (42%), наличие субстрата в нише окна улитки (53%) и нише окна преддверия (64%) [Курбатова Е.В., 2009].

По данным различных авторов чувствительность метода компьютерной томографии в диагностике изменения костных структур составляет 95-100%, а холестеатомы среднего уха - 65-71%, специфичность же -55-63% [Зеликович Е. И, 2005, Азнаурян А.М., 2007; Locketz G.D., 2016; Sharma S.D., 2020]. В выявлении рецидивирующей холестеатомы после санирующих операций чувствительность метода занимает– 42,9%, а специфичность- 48,3%, что говорит о сравнительно невысоких показателях метода в диагностике рецидива заболеваний после санирующих операций на ухе [Sharma S.D., 2020].

Таким образом, метод КТ височных костей позволяет оценить изменения костных структур наружного, среднего и внутреннего уха, дает четкое представление топографической анатомии органа слуха, наличие и расположение мягкотканного субстрата, но говорить о его характере достаточно затруднительно.

1.3.3 Значение МРТ в диагностике хронического гнойного отита с холестеатомой.

До последнего десятилетия метод МРТ использовался в оториноларингологии только для оценки патологических изменений внутреннего уха и внутреннего слухового прохода, мостомозжечкового угла,

экстра- и интракраниальных процессов, при подозрении на новообразования и абсцессы височной кости, тромбозы крупных сосудов, перед проведением кохлеарной имплантаци. МРТ в этом случае проводилось в аксиальных и коронарных проекциях в импульсных последовательностях, которые ориентированы на обследование головного мозга: T1, T2, T1+Gl. Этими же последовательностями пользовалась зарубежные авторы и в диагностике холестеатомы, холестероловой гранулемы, рубцов и воспалительных изменений сосцевидного отростка на первых этапах применения данного диагностического метода [Swartz J.D., 1998].

Offeciers E., Casselman J. и соавт. (Бельгия) в 2009 г одними из первых предложили использование МРТ протоколов с использованием неэхопланорной диффузно-взвешенной последовательности для определения холестеатомы в среднем ухе, для наблюдения пациентов с хроническим гнойным средним отитом в послеоперационном периоде для исключения повторного хирургического вмешательства по поводу рецидива заболевания. Кроме того, МРТ исключает лучевую нагрузку на пациентов, что особенно важно для пациентов детского возраста. При МРТ исследовании височной кости авторы опирались на данные изображений в аксиальной, фронтальной, реже в сагиттальной плоскостях в режимах T1- и T2-релаксации, EPI, non-EPI диффузно-взвешенные изображения с факторами b1 и b1000 и реконструируемые ADC maps последовательности. Позже данные о том, что МРТ в режиме диффузно взвешенных изображений имеет высокую прогностическую ценность в оценке резидуальной и рецидивирующей холестеатомы, подтвердили другие европейские исследователи [Casselman J., 2009, 2010; Plouin-Gaudon I., Bossard D.2010; Pennanéach A., 2017].

Российские исследователи в своих работах также указывают на использование МРТ при холестеатомном поражении с использованием контрастного вещества на основе гадолиния, при этом холестеатомные массы не накапливают гадолиний, в отличие от истинных опухолей [Карнеева

О.В.,2012]. Во время данного исследования проводилось динамическое наблюдение пациентов 1 раз в 6 месяцев в течение 2 х лет с измерением глубины ретракционного кармана барабанной перепонки с помощью компьютерной томографии. При обнаружении увеличения углубления и/или появлении мягкотканного субстрата в аттике, помимо компьютерной томографии дополнительно проводили МРТ височной кости в Т2- и Т1-взвешенных режимах, Т1+гадолиний и EPI DWI. Холестеатому среднего уха диагностировали при наличии гиперинтенсивного сигнала в режимах Т2 и EPI DWI и изоинтенсивного сигнала в Т1 последовательности с контрастом и без него [Карнеева О.В., 2012]. Но доказано, что разрешения в режиме Т1+Гадолиний не превосходят разрешения в non-EPI DWI исследований и в Т1 режиме [De Foer B, 2010; Pennanéach A., 2017]. Это дает рентгенологам несколько положительных моментов: 1) разнообразие характеристик поражения, благодаря хорошему разрешению; 2) возможность избежать введение контрастного вещества- гадолиния (для предотвращения возможных рисков с его введением); 3) короткое время МРТ- исследования, что позволит увеличить количество проводимых исследований 4) повышение эффективности дифференциальной диагностики холестеатомы (для определения рецидивирующих и резидуальных заболеваний). Тем более, что использование контрастного вещества может приводить к негативным последствиям. Нефрогенный системный некроз, болезнь депонирования гадолиния и такие побочные эффекты как головокружения, головные боли и тошнота могут возникать в результате использования гадолиния [Bernstein EJ 2012; Mathur M., 2020]. Таким образом, в диагностике холестеатомы применение контрастного вещества на основе гадолиния как во взрослом, так и в детском возрасте специалисты не рекомендуют.

В настоящее время все чаще в литературе встречается применение метода МРТ у пациентов взрослого возраста с помощью диффузионно-взвешенного изображения (non-EPI DWI) в диагностике холестеатомы [Пчеленок Е.В.,

Косяков С.Я., 2019]. МРТ является идеальным скрининговым инструментом обнаружения остаточного и рецидивирующего заболевания, для того чтобы избежать вторичного рутинного и, иногда, ненужного этапа оперативного вмешательства [Карнеева О. В., 2017; Пчеленок Е.В., 2019].

В российской литературе единичны данные о применении МРТ диагностики у детей с холестеатомным процессом [Степанова Е.А., 2016; Аникин И.А., 2020].

Однако исчерпывающих работ, об использовании этого метода в педиатрической практике нет, что дает почву для проведения дополнительных исследований в этой сфере.

1.3.4 Совмещение «FUSION» изображений КТ и МРТ височных костей

Метод «FUSION» - это технология, не требующая дополнительных методов исследований, которая позволяет проводить слияние изображений, полученных путем различных модальностей, таких как ультразвуковое исследование, КТ, МРТ, позитронно-эмиссионная томография. Обрабатывать изображения возможно как в ручном, так и в автоматическом режиме.

Первые данные о совмещении методов КТ и МРТ для повышения диагностической ценности обоих методов встречаются в исследованиях Plouin-Gaudon I. и соавторов в 2010 году в журнале Archives of Otolaryngology и использовались для повышения качества хирургического лечения пациентов с хроническими гнойными средними отитами [Plouin-Gaudon I. At all., 2010]. Авторами проведено обследование и лечение 10 детей в возрасте от 2 до 10 лет, во время которого доказана высокая информативность локализации холестеатомы (положительная прогностическая ценность, 100%).

В 2016 году Alzahrani, M. и коллеги провели исследование по обнаружению резидуальной холестеатомы методом Fusion, сравнивая ее местоположение с операционными находками. В исследование было включено 28 пациентов, в 10 случаях отмечался мягкотканный компонент в послеоперационной полости по данным КТ, с помощью МРТ диагностики в не-

эхопланарной последовательности была выявлена холестеатома в трех случаях, в дальнейшем с помощью совмещения остаточная холестеатома была подтверждена интраоперационно [Alzahrani, M. Et all, 2016].

Locketz G.D. и его коллеги проводили изучение КТ, МРТ и Fusion КТ-МРТ на 6 анатомических областях 12 взрослых пациентов. Исследование доказало высокую информативность в определении местоположения холестеатомы по сравнению с использованием методов лучевой диагностики изолированно. Чувствительность метода МРТ составила 84%, специфичность 78%, а точность 80 %, эти же показатели гораздо выше у слияния КТ и диффузно-взвешенного МРТ FUSION – чувствительность составляла до 90 %, специфичность 97% и точность 91 % в выявлении холестеатомы височной кости [Locketz G.D., 2016].

Sharma S.D. и коллеги в исследовании 2020 г. предложили использовать совмещение КТ и диффузно-взвешенной МРТ (non- EPI DWI), доказав при исследовании 22 пациентов с первичной холестеатомой, что при объединении обоих методов можно выявить точную локализацию патологического процесса: различные зоны аттика, тимпанального устья слуховой трубы, канала лицевого нерва, гипотимпанума и других костных структур [Sharma S.D., 2020].

В российской литературе встречаются немногочисленные исследования с применением данного метода. Степанова Е.А. и соавт. в 2016 провели исследование с применением данной техники у пациентов старше 18 лет, делая ссылки на высокую информативность метода в оценке локализации холестеатомы височной кости [Степанова Е.А. и соавт., 2016, Косяков С.Я. и соавт. 2021].

Ряд иностранных авторов провели слияние изображений МРТ в режимах T1 и non-EPI DWI. Этот способ позволил в некоторых случаях исключить использование компьютерной томографии в послеоперационном контроле холестеатомы, делая ставку только на проведение МРТ. Данная техника представляется перспективной для обследований в педиатрических

стационарах, что позволяет избежать лучевой нагрузки на детский организм и проводить исследования многократно. Чувствительность метода составила 65%, специфичность 96%, а точность 85% [John C. Benson 2020]. Аналогичных результатов с высокой чувствительностью (92%) и специфичностью (96%) достиг Baba. A и соавт (2021), проведя обследование 59 пациентов с первичной холестеатомой среднего уха [Baba, A., 2021].

Из вышесказанного очевидно, в российской литературе технология FUSION не имеет широкого применения, имеющиеся исследования представлены малой выборкой пациентов, но являясь перспективным способом диагностики в определении точной пространственной визуализации холестеатомы в височных костях безусловно требует дальнейшего изучения в российской оториноларингологии.

1.4 Хирургическое лечение хронических заболеваний уха с холестеатомой

Холестеатомный процесс не подлежит консервативной терапии и требует обязательного хирургического вмешательства. Перед отохирургами стоят такие важные задачи, как качественное удаление образования височной кости, а также сохранение или улучшение слуха пациента. У специалистов нет единого мнения выполнять ли одномоментное хирургическое вмешательство или разделять санирующий и реконструктивный этап операции [Сайдуллаев В.А.,2015; Ситников В.П., 2015; Дайхес Н.А.,2016].

В специальной литературе выделяют две основные методики проведения санирующих вмешательств при холестеатоме среднего уха: открытого типа (canal wall down mastoidectomy), во время которой проводится удаление задней стенки наружного слухового прохода и формируется единая послеоперационная полость и операции закрытого типа (canal wall up mastoidectomy) с сохранением задней стенки наружного слухового прохода [Dornhoffer J.L.2009; Wilson K.F. 2013, Bhat K.V.2016; Пчеленок Е.В., 2019].

К операциям открытого типа относят радикальную мастоидэктомию, консервативно-щадящую радикальную операцию (с максимальным

сохранением неповрежденных структур среднего уха), консервативно-щадящую и радикальную операцию с тимпанопластикой (радикальная операция с реконструкцией звукопроводящего аппарата и формированием неотимпанальной мембраны). Данная техника сводится к удалению задней стенки наружного слухового прохода и созданию общей полости, благодаря чему улучшается визуализация отделов височной кости и исчезает потребность в повторном хирургическом вмешательстве через 8-12 месяцев (second look). Многие авторы сообщают о низкой частоте рецидивирующего и резидуального заболевания после применения данного вида операций [Tomlin J., 2013; Kerckhoffs K.G., 2016]. Но эта техника имеет весомые недостатки. В последующем пациенты не имеют возможности самостоятельно ухаживать за объемной послеоперационной полостью и вынуждены обращаться к отоларингологу постоянно в течение всей жизни, также им необходимо систематически избегать попадания воды в послеоперационную полость для предотвращения воспаления. Одной из самых частых жалоб пациентов являются частые гноетечения, так называемая «болезнь оперированного уха», которые возникают в результате неполной эпидермизации полости [Ситников В.П., 2015]. Причинами развития этой патологии являются высокая шпора, неполное вскрытие патологических клеток сосцевидного отростка, нарушение аэрации [Plester D.D., 1985; Еремеева К.Н.,2010]. Достижение стойкой эпидермизации трепанационной полости наблюдается в 40–88 % случаев [Овчинников А.Ю.2016, Ситников 2015]. По другим данным пациенты с гноетечением из послеоперационной полости занимают 30-70% объема госпитализированных больных с ХГСО [Тимошенко П.А. 1991; Ситников В.П. 2015; Dornhoffer J. 2000]. Также лиц, перенесших операции по типу canal wall down mastoidectomy, могут беспокоить головокружения индуцированные колорическими и барометрическими колебаниями, могут возникать проблемы с ношением слуховых аппаратов [Hartwein J.A., 1990; Walker P.C., 2014; Пчеленок Е.В., 2019].

Закрытый тип операции предполагает удаление образования с сохранением или восстановлением задней стенки НСП, восстановление цепи слуховых косточек и барабанной перепонки [Dankuc D., 2015; Ахмедов Ш.М., 2014; Гаров Е.В., 2012] Восстановление задней стенки проводится различными материалами: аутокостью, аутохрящем, костными и хрящевыми аллотрансплантантами, а также с помощью различных металлических и синтетических материалов [Yanagihara N., 2009; Ханукаева З.Б., 2014]. Облитерация паратимпанальных пространств может осуществляться следующим материалом: костной стружкой, фасцией височной мышцы, аутохращем, синтетическим инертным биоматериалом [Yung M.M., Karia K.R.,1997]. При этом в литературе встречаются методики восстановления задней стенки слухового прохода без облитерации сосцевидного отростка [A. Minovi с соавт. 2014]. Исследование данных авторов указывает на высокий функциональный и клинический результат применяемой техники.

Сохранение анатомических структур среднего уха при закрытой технике приносит лучшие функциональные результаты, отмечается быстрое заживление послеоперационной полости, снижение риска остаточных и рецидивирующих заболеваний среднего уха. У пациентов отсутствует необходимость в обращении к врачу для туалета уха, также нет необходимости избегать попадания воды в наружный слуховой проход (НСП), что приводит к улучшению качества жизни пациентов [Nikolopoulos T.P., 2009; Kuo C.L., 2014].

В тоже время исследования многих иностранных авторов указывает на достаточно высокую частоту рецидивирующих и резидуальных холестеатом при wall up-технике хирургического лечения (без облитерации сосцевидного отроста). Schatteman I. с соавт. сообщил, что частота резидуальной холестеатомы составила 18% у пациентов детского возраста и 5% взрослых пациентов. По данным M. Sanna с соавт. (1987) закрытая техника без облитерации в педиатрической практике составляет 43,8% резидуальной холестеатомы и 8,8 % рецидивирующих заболеваний [Sanna M., 1987].

Отмечается, что улучшение слуховой функции после операций закрытого типа сохраняется лишь в ближайший послеоперационной период. У 20% больных через 10-12 месяцев после вмешательства по закрытому типу начинают образовываться ретракционные карманы барабанной перепонки, что является предрасполагающим фактором для формирования рецидивирующей холестеатомы [Шпотин В.П.,2006]. Закрытая техника предполагает в дальнейшем необходимость проведения ревизии послеоперационной полости, для исключения рецидива и резидуального заболевания, а в этом иногда нет необходимости. Offeciers E, проведя исследование в 2008 г показал, что 92,8% пациентов перенесли ревизию послеоперационной полости «бессмысленно», так как интраоперационно холестеатома была подтверждена в 7,2% случаев [Offeciers E., 2008].

Многочисленные исследования показали, что операция по закрытому типу чаще осложняется рецидивирующей холестеатомой, в результате изменений газообмена в послеоперационной полости повышается способность тканей к образованию ретракционного кармана [Neudert M., 2014; Csakanyi Z., 2014]. Также в иностранной литературе был опубликован метаанализ сравнения открытой и закрытой техник операций на среднем ухе [Kerckhoffs K.G.P., 2015], в котором использовалось 7 статей. Из них в 6 исследованиях отмечалось, что при закрытой технике риск возникновения повторной холестеатомы составляет от 16,7 до 61,0%, а при открытой от 0 до 13,2%. А в 1 исследовании продемонстрированы результаты противоположного характера, в которых при закрытой методике оперативного вмешательства у 7,8% больных выявлен рецидив заболевания, при открытой- у 22,1%.

В иностранных источниках отмечается, что открытая техника санирующих операций с удалением задней стенки слухового прохода выполняется 27% больных с ХГСО с холестеатомой [Grantz B.J., Wilkinson E.P.,2005] и в связи с вышеперечисленными недостатками данного вида операций в последние несколько лет отдают предпочтение сочетанному типу с

облитерацией сосцевидного отростка. Во многих исследования иностранных авторов сообщается о низких результатах образования рецидивирующих и реккурентных форм заболевания в отсроченном периоде благодаря использованию закрытой техники с облитерацией сосцевидного отростка различными аутотканями [Lee, W. S., 2005]

Данные в нашей стране также противоречивы. Огнетов С.Ю. и соавт. (2016г) в своих исследованиях показал низкий риск развития рецидивирующей холестеатомы (1,27%), используя открытую технику. Анализ операций закрытого типа с облитерацией сосцевидного отростка фасциально-мышечным лоскутом выявил у 33,3 % пациентов рецидив заболевания, а при восстановлении латеральной стенки аллогенной хрящевой пластиной - 26% [Огнетов С.Ю. 2016 г]. Также встречаются работы, отмечающие низкий риск развития (88 % больных с хорошим результатами) «болезни оперированного уха» при мастоидопластике с использованием коллагеновой мембраны «Bio-Gide» [Сайдулаев В.А., 2015]. Исследования других же авторов отмечают высокую эффективность использования мышечно-периостального лоскута при мастоидопластике с восстановлением задней стенки аутохрящевой пластиной. По данным этих авторов у 87,5% пациентов отмечалось улучшение состояния трепанационной полости, а также применение этой техники способствовало улучшению слуха у 73,4% пациентов на 10-15 дБл [В.П. Ситников В.П., 2015]. Совсем недавно была проведена работа по результатам хирургического вмешательства закрытого типа с облитерацией паратимпанальных пространств с использованием аутокости и аутохряща [Пчеленок Е.Ю., 2019], где сообщается, что частота рецидивирующего и резидуального процесса с использованием данного метода достаточно низка и составляет 8,4 % и 1,7% соответственно.

Таким образом, в настоящее время существует множество техник хирургического вмешательства. Для выбора тактики хирургического вмешательства на предоперационном этапе отохирургу необходимо четко

представлять анатомо-физиологические особенности структур височной кости и локазизацию патологического процесса. До сих пор не определен диагностический алгоритм, который на предоперационном этапе определял выбор доступа и объема хирургического этапа лечения пациентов с холестеатомой.

1.5 Заключение

Из вышесказанного, можно заключить, что проблема хронических гнойных заболеваний уха у детей встречается часто и остается актуальной в настоящее время. Детский возраст является фактором риска для развития деструктивных изменений височной кости при ХГСО с холестеатомой.

Проблема диагностики поражения височной кости остается актуальной и далека от окончательного решения. Недостаточно изучен вопрос диагностики хронического гнойного среднего отита с холестеатомой у пациентов детского возраста в российской литературе. Ввиду большого количества используемых методов диагностики в настоящее время необходим рациональный подход к обследованию пациентов, особенно раннего возраста, который будет доступен специалистам уже на амбулаторном этапе обследований пациентов.

Холестеатома НСП достаточно редкое и до конца не изученное заболевание. В литературных источниках не встречаются сведения о ранней диагностике врожденных заболеваний наружного уха, а именно стенозов наружного слухового прохода в детском возрасте. Вопросы диагностики, тактики ведения и профилактики данного заболевания нуждаются в коррекции и дополнительном изучении.

Недостаточны данные о специфике проведения технологии FUSION КТ-МРТ non-EPI DWI в специальной литературе. А также нет данных применения данной технологии на большой выборке пациентов детского возраста для каждой нозологической группы больных.

ГЛАВА 2.

Работа выполнена на базе кафедры сурдологии ФГБОУ ДПО РМАНПО Минздрава России, отделения коррекции и профилактики нарушений слуха ФГБУ «Российского научно-клинического центра аудиологии и слухопротезирования ФМБА России», ЛОР-отделения ГБУЗ «Детской городской клинической больницы Святого Владимира ДЗМ», отделения лучевой диагностики ГБУЗ «НИКИО им Л.А. Свержевского» ДЗМ.

МАТЕРИАЛЫ И МЕТОДЫ ОБСЛЕДОВАНИЯ

2.1 Общая характеристика больных

Обследовано и проведено лечение 156 пациентов (N) с хроническими заболеваниями наружного и среднего уха в возрасте от 2 до 18 лет, находившихся на лечении в оториноларингологическом отделении ГБУЗ «ДГКБ святого Владимира ДЗМ» за период с 2017 по 2021 гг. У 15 детей заболевание ушей было двусторонним, таким образом, исследование включало всего 171 наблюдение (n). Всем больным выполнено хирургическое лечение.

Возрастной и половой состав обследованных и прооперированных детей представлен в табл. 1.

Таблица 1.

Состав обследованных больных по возрасту и полу (N=156)

Возраст	Мальчики, N=99 (%)	Девочки, N=57 (%)	Общее количество пациентов, N=156 (%)
2-3 года	9 (9,1)	1 (1,8)	10 (6,4)
4-7 лет	23 (23,2)	18 (31,6)	41 (26,3)
8-11 лет	47 (47,5)	24 (42,1)	71 (45,5)
12-18 лет	20 (20,2)	14 (24,6)	34 (21,8)
Всего	***99 (63,5)***	***57 (36,5)***	***156 (100,0)***

Из приведенных данных видно, что количество мальчиков преобладает над количеством девочек во всех возрастных группах (63,5% мальчиков и 36,5 % девочек), что соответствует мировым данным о наибольшей распространенности хронического гнойного среднего отита у мужского пола [Крюков А.И., 2014; Аникин И.А., 2019]. Также можно отметить, что больные в возрасте 8-11 лет составили наибольшую долю среди обследованных – 45,5%, а наименьшую долю (6,4%) представили больные 2-3-х летнего возраста, к которой относились больные с врожденной холестеатомой барабанной полости и с врожденным стенозом НСП.

Для достижения поставленной цели было проведено разделение групп пациентов в зависимости от клинической формы заболевания. Данные представлены в таблице 2.

Таблица 2.

Распределение больных на группы в зависимости от формы заболевания (N=156)

Форма заболевания	Количество больных	
	Абс.	%
I группа- больные с врожденной холестеатомой	28	17,9
II группа- больные с врожденным стенозом наружного слухового прохода	19	12,2
III группа, подгруппа А- больные с эпитимпано-антральным хроническим гнойным средним отитом	60	38,5
III группа, подгруппа Б- больные с туботимпанальным гнойным средним отитом	18	11,5
III группа, подгруппа В- больные после санирующих вмешательств на среднем ухе	31	19,9

К I группе отнесли больных с врожденной холестеатомой. Это пациенты с интактной барабанной перепонкой, с отсутствием в анамнезе заболеваний уха и травм, с жалобами на снижение слуха, которые имели по данным КТ и МРТ изменения в височных костях (17,9%).

Во II группу пациентов включили детей, которые поступили в стационар для планового оперативного вмешательства с врожденным стенозом наружного слухового прохода слухового прохода (12,2%).

III группа больных с хроническим гнойным средним отитом была поделена на 3 подгруппы. К А подгруппе отнесли больных с перфорацией в эпи- и/или эпимезотимпануме с хроническим воспалением структурных образований надбарабанного пространства и иногда наличием воспаления в мезо- и гипотимпануме (38,5%). К подгруппе Б - детей со стойкой перфорацией в натянутой части барабанной перепонки (от относительно небольшой до субтотальной) и воспалительными явлениями в антруме, клетках сосцевидного отростка и барабанной полости (11,5%). В подгруппу В - пациентов с болезнью оперированного уха после общеполостной санирующей операции или раздельной аттикоантромастоидотомии с рецидивирующей холестеатомой (19,9%).

Всем пациентам проводедены КТ и МРТ височных костей на стадии предоперационной подготовки. Пациентам с подозрением на холестеатому выполнена техника «FUSION» изображений КТ и МРТ в non-EPI DWI режиме.

Критерии включения в исследование: пациенты в возрасте от 2 до 18 лет с врожденной холестеатомой среднего уха, врожденным стенозом наружного слухового прохода, хроническим эпитимпано-антральным гнойным средним отитом, хроническим туботимпанальным гнойным средним отитом, болезнью оперированного уха, подписавшие информированное согласие.

Критерии исключения из исследования: пациенты с острыми наружными и средними отитами, больные или их законные представители, неподписавшие информированное согласие.

2.2 Методы обследования

Диагноз основывался на изучении жалоб детей и/или их родителей, данных отоскопии, отоэндоскопии, отомикроскопии, аудиологического исследования, результатах бактериологического исследования, КТ височных костей. Для дифференциальной диагностики холестеатомного процесса использовали МРТ височных костей, а также метод FUSION КТ и МРТ. Дополнительно проведены риноскопия, фарингоскопия, эндоскопия носоглотки для уточнения сопутствующей патологии у больных. Гистологическое исследование удаленных тканей во время оперативных вмешательств проведено во всех случаях.

Исследование слуха проводилось с помощью тональной пороговой аудиометрии на аудиометре АС-40 (регистрационное удостоверение МЗ РФ № 98/311, производство Interacustics, Дания) в звукоизоляционной камере, где уровень шума не превышал 35 дБ. Тональную пороговую аудиометрию выполняли в диапазоне 125-8000Гц по воздушному звукопроведению и 250-8000Гц - по костному.

Степень тугоухости определялась по рекомендациям, изложенным в учебном пособии «Клиническая аудиология»: I степень соответствовала порогу слышимости 26-40 дБ, II степень - 41-55 дБ, III степень - 56-70 дБ, IV степень - 71-90 дБ и выше 90 дБ - глухота [Таварткиладзе Г.А., Гвелесиани Т.Г., 1996], в расчетах учитывался средний показатель на четырёх частотах (500, 1000, 2000 и 4000 Гц).

Исследование слуха детям раннего возраста проводили с помощью регистрации коротколатентных слуховых вызванных потенциалов (КСВП). Во время исследования использовался клинический усреднитель SPRINT,

укомплектованный системой Nystar Plus (регистрационное удостоверение МЗ РФ № 96/298, производство Nicolet, США). По величине латентного пика V волны устанавливалась пороговая интенсивность. Первый звуковой стимул подавался с интенсивностью 60 дБ, с дальнейшим увеличением или уменьшением шага в 10 дБ.

Для эндоскопического исследования использована «Портативная эндоскопическая система ПЭС-2» (Otopront, GmbH Berlin), и жёсткие оптические световоды (производство «Karl Storz», Германия) диаметром 2,7 мм и бронхофиброскоп «PENTAX-FB8V» с рабочей длинной вводимой трубки 600 мм, диаметром дистального конца 2,7 мм, диаметром вводимой трубки 2,8 мм, углом зрения 100 градусов, диоптриями +2~ -8 Дптр.

При отомикроскопии и во всех случаях хирургического вмешательства нами использованы хирургические микроскопы для ЛОР операций Carl Zeiss Meditec AG S7/OPMI SENSERA (Серийный номер 6628184414, Регистрационный номер МЗ РФ № 7-1377077, REF 000000-1087-851).

Оперативные вмешательства проводили под мониторингом лицевого нерва с помощью аппарата Nerve Integrity Monitor Medtronic Xomed Inc. NIM-Response 3,0, FL 32216-0980 USA (Серийный номер 002515, Регистрационный номер МЗ РФ № 7-1376292).

Для операций использовали бормашину W&H ImplantMED Type SI-95 230 с количеством оборотов от 3000 до 30000 в минуту (Art. № 0093006, Серийный номер 95230, Регистрационный номер CE 0297).

КТ височных костей выполнена в отделении лучевой диагностики на компьютерном томографе «Toshiba AgvullionPrime 64» в спиральном режиме по программе костной реконструкции с толщиной срезов 0,5 мм (регистрационное удостоверение МЗ РФ №93/110, производство «Toshiba Corporation Medical Systems», Япония). МСКТ проводилась в аксиальной

проекции с мультипланарной реконструкцией полученных изображений при стандартной укладке в положении лежа на спине. Голову укладывали на подставку и фиксировали специальной лентой. Детям младшего возраста (до 4 х лет) исследование выполнено в состоянии естественного сна или под наркозом (рис 1. а, б,).

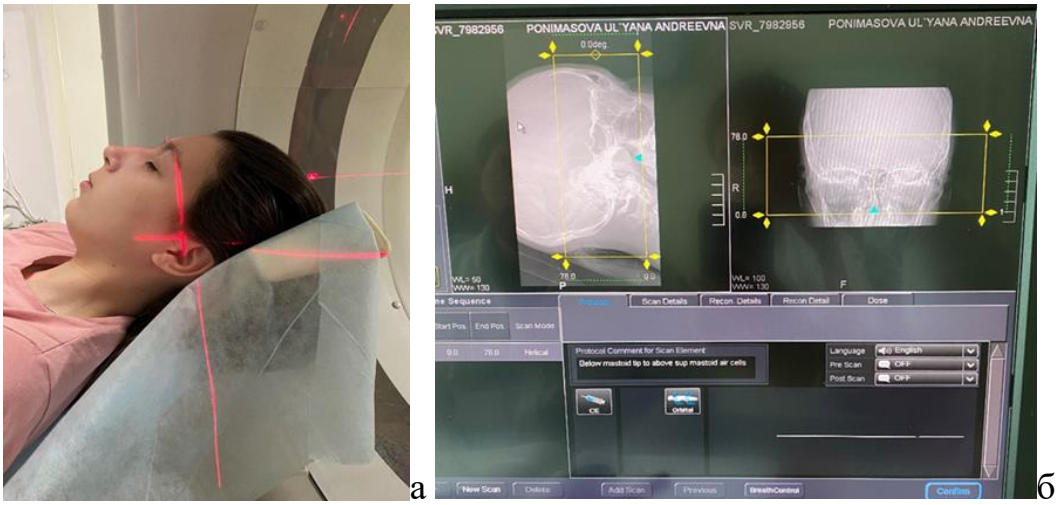

а б

Рисунок 1. Укладка больного во время проведения КТ височных костей (а), настройки томографа (б)

Протокол исследования для КТ височных костей представлен в таблице 3.

Время исследования составило 20-40 секунд. Толщина срезов - 0,5 мм с возможностью уменьшения или увеличения изображения для улучшения визуализации. Реконструкция в коронарной проекции моделировалась с помощью программного обеспечения томографа. 3D формат просматривался при необходимости.

Эффективная доза при КТ височных костей составила для детей 2-5 лет – 0,2-0,3 мЗв, 6-10 лет – 0,3-0,4 мЗв, 10-15 лет - 0.4-0,6 мЗв (томограф «Toshiba AgvullionPrime 64»).

Таблица 3.

Протокол исследования КТ височных костей

Параметры сканирования	64-спиральный компьютерный томограф
Положение пациента	лежа на спине
Режим томографирования	спиральный
Поле исследования	6-8 см
Толщина среза	0,5 мм
Напряжение	120 кВ
Сила тока	135 мА
Тип реконструкции	костный
Лучевая нагрузка	0,4-0,6 мЗв
Контрастирование	нет
Обработка данных	Мультипланарная реконструкция в коронарной проекции, 3D реконструкция

МРТ височных костей выполнена со специалистами лучевой диагностики в условиях рентгенологического отделения ГБУЗ ДГКБ святого Владимира в кабинете МРТ-диагностики на магнитно-резонансном томографе «Toshiba VantageAtlas-X» 1,5 Тл (регистрационное удостоверение МЗ РФ № 92/517, производство «Toshiba Corporation Medical Systems», Япония). Исследование проводилось в аксиальной и коронарной плоскостях с толщиной срезов 2,0-3,0 мм. Для исключения ложноположительного результата перед исследованием обязательно контролировали наличие серы и эпидермальных масс в наружном слуховом проходе. Пациент укладывался лежа на спину на стол томографа, голова фиксировалась мягкими ремнями, сверху устанавливалась головная (нейроваскулярная) катушка. Проекцию сканирования ориентировали на

верхнюю стенку глазницы и верхнюю стенку наружного слухового прохода (рис 2. а, б).


а


б

Рис. 2. Разметка височных костей магнитно-резонансного томографа (а - аксиальная проекция, б - коронарная)

Для всех пациентов использовали одни и те же импульсные последовательности: T2, T1 и non-EPI DWI в коронарной и аксиальной проекциях, а также реконструируемая последовательность ADC maps. Исследования проводились без контрастного усиления. Параметры сканирования представлены в таблице 4. *Таблица 4.*

Параметры сканирования височных костей магнитно-резонансного томографа

МРТ последовательности	Время сканирования	Матрица	Толщина среза
T2 коронарная	4 мин 11 сек	256x256	3 мм
T2 аксиальная	2 мин 32 сек	384x224	3 мм
T1 коронарная	2 мин 34 сек	256x224	2 мм
T1 аксиальная	4 мин 50 сек	256x224	2 мм
Non-EPI DW коронарная	3 мин 11 сек	128x128	4 мм
Non-EPI DW аксиальная	3 мин 11 сек	128x128	4 мм
Всего	21 мин 29 сек		

Обязательным являлось уточнение абсолютных и относительных противопоказаний у детей для проведения МРТ (наличие искусственных водителей ритма, внутричерепных ферромагнитных гемостатических клипс, протезов стремечка, кохлеарных имплантов и других), а также перед исследованием проводился контроль отсутствия у детей всех ферромагнитных предметов (ключи, телефоны, украшения).

Дифференциальная диагностика патологических состояний (холестеатомы, холестеролой гранулемы, рубцов и воспалительных тканей) проводилась в соответствии с международными стандартами (Таблица 5).

Таблица 5.

Характеристики (интенсивность сигналов) при мягкотканных поражениях среднего уха на МРТ в различных последовательностях

Последовательность МРТ / Патология	**T2**	**T1**	**non-EPI DW**	**ADC maps**
Холестеатома	***интенсивный***	низкий	***интенсивный***	низкий
Рубец мягких тканей или воспаление	***интенсивный***	низкий	***интенсивный***	***интенсивный***
Холестероловая гранулема	***интенсивный***	низкий	низкий	***интенсивный***

Особенности проведения исследования FUSION.

FUSION – программное обеспечение для персонального компьютера, которое позволяет совмещать изображения различных лучевых модальностей в цифровом формате. В нашем случае проводилось совмещение изображений, полученных при проведении компьютерной и магнитно-резонансной томографии в последовательности non EPI-DWI височных костей в аксиальных и коронарных проекциях.

Обращалось внимание рентген-лаборанта на правильную и идентичную укладку пациентов. Исследования КТ и МРТ височных костей проведены максимально идентично в сопоставлении вертикального луча лазера с орбитомеатальной линией через верхнюю стенку орбиты и верхнюю стенку наружного слухового прохода.

Исходные изображения в DICOM формате экспортировались в специализированную программу Horos (для Mac OS). После чего определялся один и тот же анатомический уровень в исследованиях, ориентирами для которых служили наружный слуховой проход, горизонтальный полукружный канал, завитки улитки, внутренний слуховой проход. Затем производилось их совмещение в ручном режиме в программном обеспечении.

Все участники исследований и\или их родители подписывали добровольное информированное согласие на проведение исследований.

Виды хирургических вмешательств.

Объем и доступ хирургического вмешательства определялись после анализа КТ, МРТ височных костей и результатов FUSION КТ-МРТ non-EPI DWI пациентов.

Все операции выполнены под эндотрахеальным наркозом с контролируемой гипотонией в ходе операции (90/55 мм.рт.ст.) с преимущетсвенно заушным доступом. Такой доступ давал широкий обзор структур среднего уха, а также при необходимости возможность легкого забора аутотрансплантантантов.

Устанавливался контроль лицевого нерва с помощью аппарата Nerve Integrity Monitor Medtronic Xomed Inc. (NIM-Response 3,0, FL 32216-0980 USA) в рекомендуемых производителем точках.

«Canal-wall-down»

Для улучшения гемостаза применяли инфильтрационную анестезию и внутривенное введение гемостатиков. Полученный раствор вводили подкожно, отступя 1,0-2,0 см от заушной складки, начиная от уровня верхнего края ушной

раковины и заканчивая уровнем верхушки сосцевидного отростка с переходом на заднюю стенку наружного слухового прохода. Доступ к операционному полю проводили по Плейстеру, формировали надкостнично-мышечный лоскут на нижней ножке (1,0 х 4,0 см). При таком доступе хорошо визуализировалась площадка сосцевидного отростка, аттик, барабанная перепонка, стенки наружного слухового. Фрезами вскрывали клетки сосцевидного отростка, антрум, латеральную стенку аттика, понижали заднюю стенку наружного слухового прохода до уровня горизонтального полукружного канала. Все патологическое удаляли, оценивали состояние цепи слуховых косточек и в зависимости от их поражения производили частичное или полное их удаление, а также - ревизию мезо- и гипотимпанума. Пластика мастоидальной полости выполнялась костной стружкой и надкостнично-мышечным лоскутом. Фасциальный трансплантатом, взятым в верхнем углу раны, выполняли тимпанопластику, Т-образную кожную пластику наружного слухового прохода для расширения входа в послеоперационную полость с последующей её тампонадой. Пациенты выписывались из стационара в удовлетворительном состоянии на вторые сутки после операции. Тампоны удаляли через 21 день в амбулаторных условиях.

«Canal-wall-up»

К категории этих операций относили антромастоидотомию и аттикоантромастоидотомию с обязательным сохранением костной задней стенки НСП с последующей реконструкцией аттика и тимпанопластикой. Детали операций представлены в главе 3.

Ревизии послеоперационной полости с заушным доступом: этапы аналогичны операции общеполостной. Вмешательства после операций с сохранением задней стенки НСП проводились при небольшом распространении холестеатомы повторно в соответствии с этапами «Canal-wall-up».

Ревизии послеоперационной полости с трансканальным доступом выполнена в случаях рецидива холестеатомы в пределах барабанной полости.

Тимпанопластика проводилась преимущественно заушным доступом, при плохой визуализации перфорации барабанной перепонки или узком слуховом проходе заушным доступом. При хорошей визуализации и малой перфорации - интраканальным доступом.

Меатотимпанопластика

Основной этап меатотимпанопластики при стенозе НСП заключался в расширении наружного слухового прохода. В начале проводилось взятие кожного трансплантата в области волосистой части головы или за ушной раковиной дерматомом. Трансплантат отделялся после гидропрепаровки тканей с помощью дерматома, размер трансплантата устанавливался индивидуально и представлял собой лоскут прямоугольной формы с длинной сторон 2,0х4,0см, на раневую поверхность подшивался фрагмент силикона и марлевый тампон.

Затем выполняли разрез позади ушной раковины, рассекали заднюю стенку рудиментарного слухового прохода, зона мягкотканного стеноза иссекалась, под контролем микроскопа проводились его расширение в костном отделе на сколько допускалось индивидуальными анатомическими особенностями пациента и тимпанотомия до хорошей визуализации наковальне-стеменного сочленения, оценивая его подвижность, расширялся вход в НСП диаметром более 1,0 см. Фасциальный трансплантат брали в верхнем углу раны и укладывали на слуховые косточки, а кожный трансплантат подшивался в виде «чулка» или «полу-чулка» к кожным краям раны ушной раковины. Сформированный НСП тампонировался на 21 день.

2.3 Статистические данные

Для описания непрерывных данных, распределенных нормально, использовали среднее арифметическое значение и стандартное отклонение, для непрерывных данных, распределение которых было отлично от нормального, использовали медиану и межквартильное расстояние.

Для описания качественных данных указывали абсолютное значение-частоту, число наблюдений в группе и относительное значение частоты, выраженное в процентах.

Для оценки нормальности распределения использовался тест χ^2 Пирсона и Тест Шапиро-Уилка.

Для оценки различий, на основе таблиц сопряженности 3х2 использовался критерий Пирсона. Для оценки различий, на основе таблиц сопряженности 2х2 использовался критерий Пирсона, если частоты во всех клетках таблицы были больше или равны 5, или точный критерий Фишера, если частота хотя бы в одной клетке таблицы была меньше 5.

Оценка эффективности методов диагностики (КТ, МРТ и FUSION) по отношению к холестеатоме проводилась на основании расчета чувствительности, специфичности и точности. Чувствительность (Se) - это способность каждого метода диагностики давать правильный результат. $Se=TP/D^-$ х 100% (где TP- истинно положительные результаты, а D^- - это общее количество исследуемых). Специфичность (Sp)-способность диагностического метода не давать при отсутствии признака ложноположительных результатов. Специфичность определялась следующей формулой Sp= TN/D х 100% (TN-истинно отрицательные результаты, D- пациенты с отсутствием признака). Точность (Ac) – это доля правильных результатов теста среди всех обследованных пациентов. Точность определялась по формуле $Ac=TP+TN / D+D^-$ х 100%. Показатели рассчитаны для каждого исследования, учитывая всех пациентов нашего исследования и приведены в таблицах.

Положительная прогностическая ценность PPV, рассчитывалась по формуле: PPV = истинно положительные результаты / истинно положительные + ложноположительные результаты х100.

Отрицательная прогностическая ценность NPV, рассчитывалась по формуле: NPV = истинно отрицательные/ложно отрицательные +истинно отрицательные результаты х100.

Для оценки эффективности на основании данных специфичности и чувствительности для каждого из диагностических методов были построены ROC-кривые.

Статистическая обработка данных выполнена с использованием редактора электронных таблиц MS Excel и пакетов прикладных программ Statistica 12.0, SPSS 23.0.

Все статистические расчеты были сделаны с достоверностью 95% (различия между признаками считались статистически значимыми при $p<0,05$).

ГЛАВА 3. ДИАГНОСТИКА И ЛЕЧЕНИЕ ДЕТЕЙ С ВРОЖДЕННОЙ ХОЛЕСТЕАТОМОЙ

В данную группу включили 28 пациентов с врожденной холестеатомой барабанной полости (N). К врожденной патологии мы отнесли больных с интактной барабанной перепонкой, которые имели на КТ и МРТ изменения в височных костях. Всем пациентам выполнено хирургическое лечение.

У 28 пациентов процесс был односторонним и у одного - двусторонним, всего 29 ушей (n). 19 детей - мальчики (67,9%) и 9 – девочки (32,1%) в возрасте от 2 до 18 лет. Распределение больных по поло-возрастным критериям представлено в таблице 6.

Таблица 6

Социально-демографический статус участников исследования (N=28)

Возраст	Мальчики, N=19		Девочки, N=9		Всего, %	
	Абс.	%	Абс.	%	Абс.	%
2-3 года	5	26,3	0	0	5	17,9
4-7 лет	11	57,9	4	44,4	15	53,6
8-11 лет	2	10,5	3	33,3	5	17,9
12-17 лет	1	5,3	2	22,2	3	10,7

Нами выявлено преобладание пациентов мужского пола (1,9:1). Большинство пациентов составили дети дошкольного возраста- 53,6%.

Диагностический протокол у больных этой группы включал клинические, лабораторные, инструментальные, аудиологические обследования, КТ и МРТ височных костей, затем проводили совмещение изображений КТ и МРТ в программе Horos. Данные обследований подтверждены интраоперационными находками с обязательным гистологическим исследованием материала.

Обследование больных начинали со сбора клинико-анамнестических данных.

По данным отоскопии ни у одного пациента с врожденной холестеатомой не была нарушена целостность барабанной перепонки, а патология либо не проявлялась, либо визуализировалось белого цвета образование за барабанной перепонкой (МТ). Данные отоскопической картины представлены в таблице 7.

Таблица 7.

Данные отоскопической картины у больных с ВХ (n=29)

Кол-во наблюдений / Отоскопия		Абс.	%
Норма		2	6,9
Локализация холестеатомы за МТ	передне-верхний квадрант	13	44,8
	передние квадранты	4	13,8
	вся поверхность диффузно-белого цвета	7	24,1
Выбухание МТ над белыми массами		3	10,3

При анализе отоскопической картины у пациентов I группы (n=29) было выявлено, что наиболее часто (44,8%) врожденная холестеатома определялась в виде жемчужно-белого цвета содержимого за барабанной перепонкой (БП) в передне-верхнем квадранте, в 4 случаях (13,8%) с распространением и в передне-нижний квадрант. Диффузно-белого цвета БП была визуализирована в 10 случаях (34,4%), в 4 наблюдениях (13,8%) из них холестеатома «маскировалась» под экссудативный средний отит в виде бело-желтого компонента за барабанной перепонкой. В 2 случаях (6,9%) отоскопическая картина была без признаков патологии, что особенно затруднило первичную диагностику врожденной холестеатомы.

Варианты отоскопии представлены на рисунке 3.

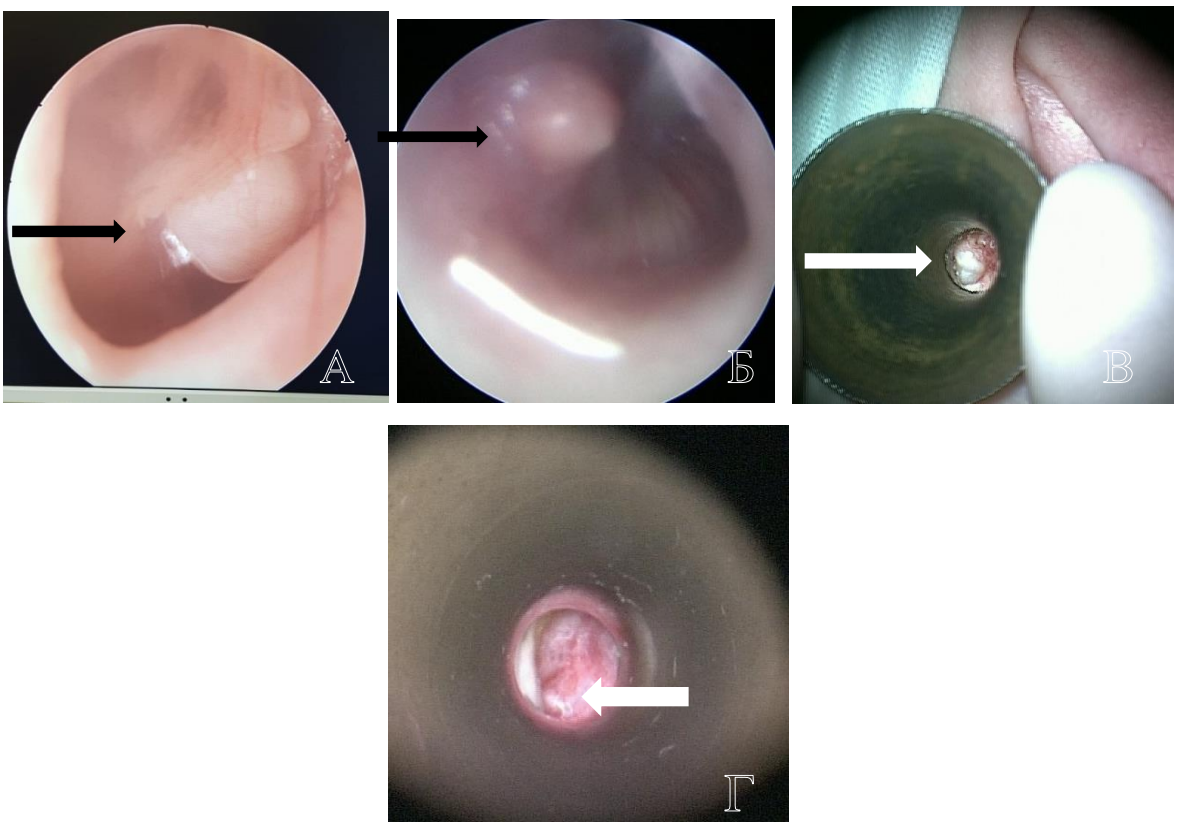

Рис. 3. Варианты отоскопии врожденной холестеатомы малых (А, Б- черные стрелки) и больших размеров (В, Г - белые стрелки)

Хотим отметить, что врожденная холестеатома была заподозрена при рутинном оториноларингологическом осмотре только в 8 случаях (24,1%). У 1 пациента была диагностирована при обследовании перед кохлеарной имплантацией в 3 года (3,4%). В 4 (13,8%) случаях был ошибочно диагностирован экссудативный средний отит и проведена тимпаностомия.

Особое внимание обращали на наличие снижения слуха. Анамнестически выявлено, что 79,0% пациентов жаловались на снижение слуха в течение 6-24 месяцев.

Данные о состоянии слуха в соответствии с возрастными градациями у пациентов с ВХ представлены в таблице 8.

Нами выявлена прямая корреляция между возрастом и степенью тугоухости -99% (коэффициент ранговой корреляции Спирмена - 0,85, p-значение 0,000).

Таблица 8

Распределение пациентов с ВХ по степени снижения слуха и возрасту (n=29)

Степень тугоухости	Абс.	%	Среднее значение, лет (стандартное отклонение)
Нормальный слух	9	31,0	3,89(1,05)
Кондуктивная тугоухость I ст	5	17,2	5,4 (1,1)
Кондуктивная тугоухость II ст	9	31,0	8,0 (2,2)
Кондуктивная тугоухость III ст	3	10,3	9,5 (1,7)
Смешанная тугоухость IV ст (врожденная аномалия- стеноз окна преддверия)	2*	6,9	11,5 (0,7)
Сенсоневральная глухота (connexin-26-ген GJB2)	1*	3,4	____**

Высокие степени тугоухости были обусловлены врожденной патологией звуковоспринимающего аппарата* (глухота у одного пациента трех лет) и не учитывались в статистической обработке **.

Всем детям с подозрением на врожденную холестеатому проведена КТ височных костей при которой оценены: тип строения сосцевидного отростка; состояние слуховой трубы, наличие патологического содержимого в барабанной полости, антруме, клетках сосцевидного отростка и в наружном слуховом проходе. Нами были учтены состояние ниш окон лабиринта, наличие деструкции слуховых косточек и стенок антрума и/или латеральной стенки аттика, крыши барабанной полости. Полученные количественные результаты сведены в таблицу № 9.

Анализ КТ височных костей у пациентов с ВХ среднего уха показал, что, в 15 случаях (51,7%) было визуализировано мягкотканное образование с округлыми контурами в передних отделах мезотимпанума на уровне костного устья слуховой трубы, которое располагалось выше или прилежало к рукоятке молоточка и арке стремени без их деструкции во всех 15 ушах. Пневматизация сосцевидного отростка у этих больных не была нарушена. Все эти признаки мы отнесли к врожденной холестеатоме малого размера (n=15).

Таблица 9

КТ данные больных с врожденной холестеатомой (n=29)

КТ-признак / Количество наблюдений		Абс.	%
Тип строения сосцевидного отростка	Пневматический	15	51,7
	Склеротический	2	6,9
	Смешанный	12	41,4
Пневматизация сосцевидного отростка	Не нарушена	24	82,8
	Нарушена	5	17,2
Пневматизация слуховой трубы	Не нарушена	24	82,8
	Нарушена	5	17,2
Патологическое содержимое в барабанной полости	Эпитимпанум	12	41,4
	Мезотимпанум	28	96,6
	Гипотимпанум	12	41,4
Патологическое содержимое в антруме		3	10,3
Деструкция стенок антрума		2	6,9
Расширение адитуса		2	6,9
Деструкция скутума		-	-
Деструкция задней стенки наружного слухового прохода		2	6,9
Деструкция крыши барабанной полости		1	3,4
Слуховые косточки	Аномалии развития*	3	10,3
	Лизис длинного отростка наковальни	8	27,6
	Лизис наковальне-стременного сочленения	4	13,8
	Без признаков деструкции, интимно связаны с мягкотканным образованием	17	58,6
Мягкотканный субстрат в нише окна преддверия		7	24,1
Мягкотканный субстрат в нише окна улитки		6	20,7

*2 случая- гипоплазия стремени и 1 наблюдение- отсутствие головки и арки стремени, дополнительные костные балки между овальным и круглым окнами

К холестеатоме большого размера мы отнесли случаи со следующими признаками по данным КТ: наличие мягкотканного субстрата во всех отделах барабанной полости, антруме, клетках сосцевидного отростка (14 ушей), с блоком устья слуховой трубы (5 наблюдений из 14), деструкцией слуховых косточек (11 ушей) и стенок естественных полостей среднего уха (5 случаев). В этих случаях дифференцировать контуры холестеатомы не представилось возможным (n=14).

Наши результаты, в том числе, косвенно подтверждают теорию эмбриогенеза врожденной холестеатомы, в которой авторы говорят о наличии эпителиального образования между тимпанальным устьем слуховой трубы и передне-верхним квадрантом барабанной перепонки у эмбрионов до 36 недели развития[Teed R.W., 1936; Michaels L., 1986; McGill T.J., 1991; Karmody C.S.1998].

Чувствительность метода КТ по всей группе больных (n=29) составила 92,0%. При анализе отдельно КТ (n=15) височных костей с малой формой ВХ, не выходящей за пределы одного-двух уровней барабанной полости, чувствительность КТ к выявлению холестеатомы врожденного генеза составила 95,2% (типичные изображения представлены на рис. 4).

Следующим этапом всем пациентам была выполнена МРТ височных костей в Т1, Т2, non EPI DWI последовательностях в коронарной и аксиальной проекциях. ADC maps воспроизводилась программным обеспечением на основе полученных данных.

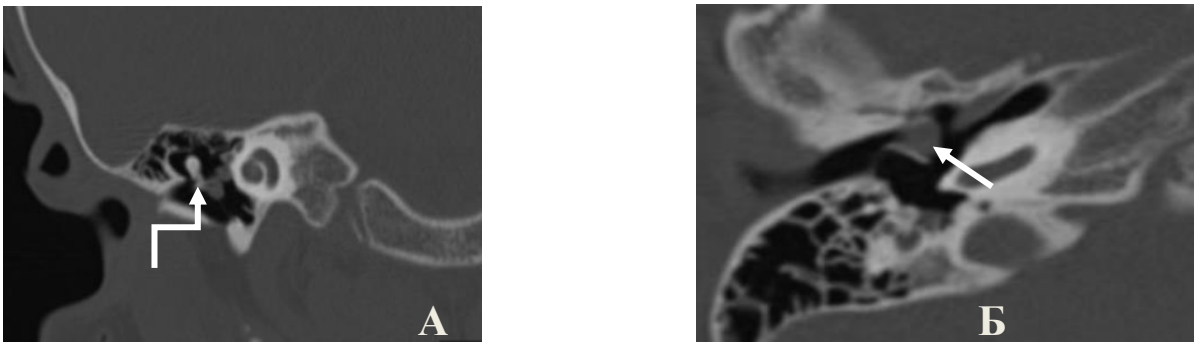

Рис 4.А - холестеатома малого размера (3,0 мм) в передних отделах

мезотимпанума (стрелка), Б – холестеатома малого размера (3,0 мм) у тимпанального устья слуховой трубы (стрелка).

Диагноз **холестеатома** височной кости устанавливался при следующих характеристиках (как упоминалось выше, мы использовали данные E. Offeciers и соавторов [De Foer B., 2007]):

1.Высокоинтенсивный сигнал в режиме T2 (рис 5, А)

2.Низкоинтенсивный сигнал в режиме T1 (рис 5, Б)

3.Высокоинтенсивный сигнал в режиме non-EPI DW (Isotopic), (рис 6, А)

4.Низкоинтенсивный сигнал в режиме ADC maps (рис 6, б.)

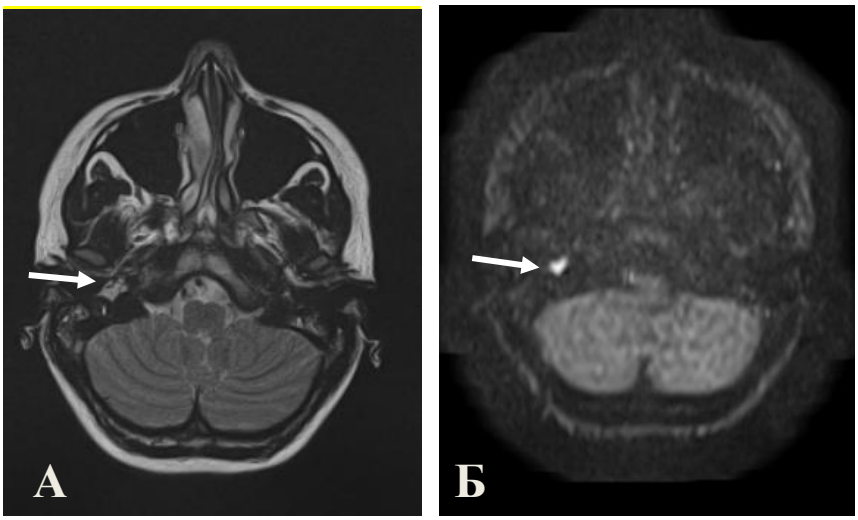

Рис. 5. МРТ, аксиальная проекция, режим T2 (А) и Isotropic (Б). Стрелки указывают на сигнал высокой интенсивности.

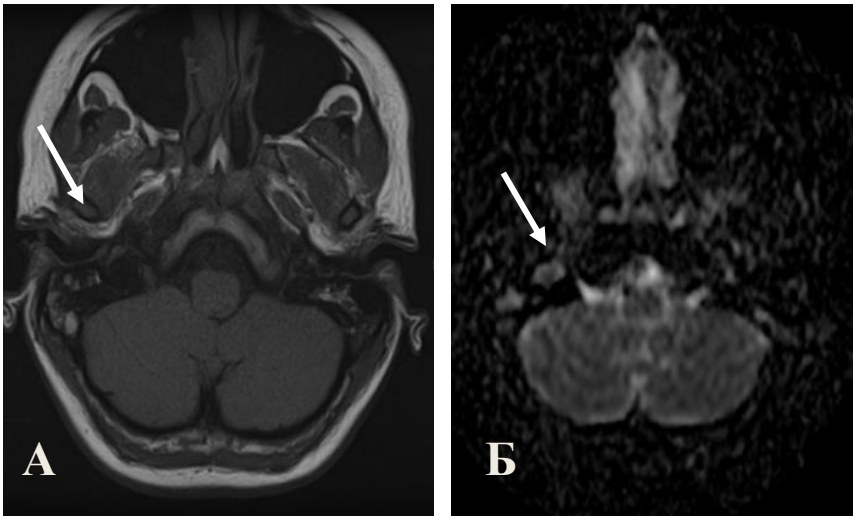

Рис. 6. МРТ, аксиальная проекциия, режим Т1(А) и ADC maps (Б). Стрелки указывают на сигнал низкой интенсивности

По представленным иллюстрациям по сочетанию четырех параметров можно думать о холестеатоме височной кости, но говорить о четкой локализации её затруднительно.

Холестероловую гранулему можно предположить по следующим признакам [De Foer B.,2007]:

1. Высокоинтенсивный сигнал в режиме Т2 (рис. 7)
2. Высокоинтенсивный сигнал в нерасширенном режиме Т1 (рис. 8), низкоинтенсивный в Т1 с подавлением жировой ткани.
3. Низкоинтенсивный сигнал в режиме b-1000 non-EPI DW (рис. 9)
4. Высокоинтенсивный сигнал в режиме ADC (рис. 10)

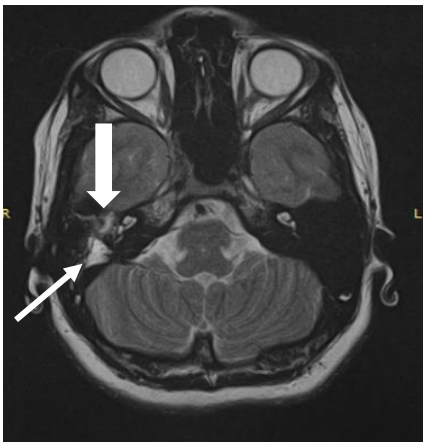

Рис. 7. МРТ, аксиальная проекция, режим Т2. Гиперинтенсивный сигнал в проекции сосцевидного отростка (холестероловая гранулема-малая стрелка). Сигнал средней интенсивности в области эпитимпанума (холестеатома - большая стрелка).

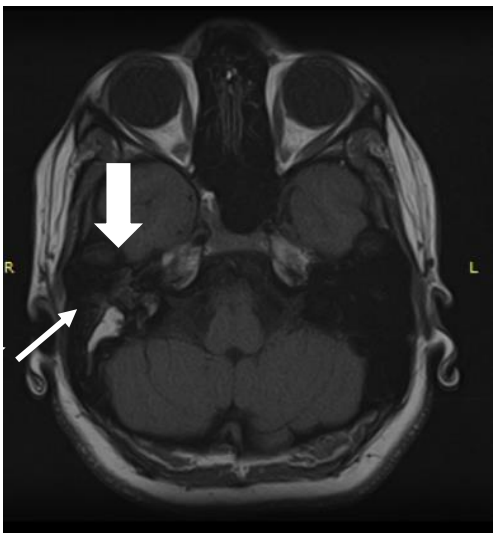

Рис. 8. МРТ, аксиальная проекция, режим T1. Гиперинтенсивный сигнал в области сосцевидного отростка (холестероловая гранулема - малая стрелка). Низкоинтесивный сигнал в области эпитимпанума (холестеатома - большая стрелка).



Рис. 9. МРТ, аксиальная проекция, режим non-EPI DWI Isotropic. Низкоинтенсивный сигнал в области проекции сосцевидного отростка (холестеролова гранулема – малая стрелка). Высокоинтенсивный сигнал в области сосцевидного отростка (холестеатома - большая стрелка).

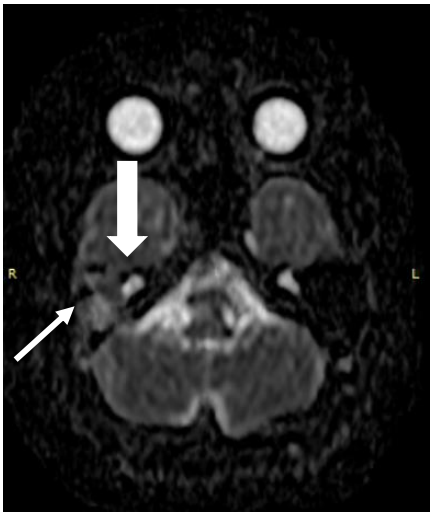

Рис. 10. МРТ, аксиальная проекция, режим ADC maps. Сигнал средней интенсивности в области сосцевидного отростка (холестероловая гранулема - малая стрелка). Сигнал низкой интенсивности в области сосцевидного отростка (холестеатома-большая стрелка).

Вследствие того, что метод МРТ диагностики холестеатомы височной кости у больных с врожденной холестеатомой в настоящее время не является широко внедренным в практику детских оториноларингологических клиник, а имеющиеся сведения относятся к взрослым пациентам, мы сравнили данные, полученные при МРТ, с данными интраоперационных находок для того, чтобы подтвердить либо исключить значимость тех параметров, которые были рекомендованы специалистами, проводивших аналогичные исследования на взрослом контингенте больных.

Наше исследование достоверно показало, что признаками холестеатомы по данным МРТ в детском возрасте можно считать: высокоинтенсивный сигнал в Т2 последовательности и non-EPI DWI и низкоинтенсивный сигнал в Т1 и ADC maps последовательности.

Также наше исследование подтвердило, что признаками холестероловой гранулемы является высокоинтенсивный сигнал в Т2, Т1 и ADC maps, низкоинтенсивный сигнал в non-EPI DWI; признаками рубцовой ткани -

высокоинтенсивный сигнал в T2, ADC maps и низкоинтенсивный сигнал - в T1 и non-EPI DWI последовательностях (таблица 10).

Таблица 10.

МРТ диагностика мягкотканных субстратов височной кости у детей.

Режимы / Виды патологии	T2	T1	non-EPI DWI	ADC maps
Холестеатома	высокий	низкий	высокий	низкий
Рубец мягких тканей/воспаление	высокий	низкий	низкий	высокий
Холестероловая гранулема	высокий	высокий	низкий	высокий

Однако, у магнитно-резонансной томографии височной кости существует несколько недостатков:

I - трудности топической локализации процесса, особенно при размерах холестеатомы менее 3 мм.

II - невозможность оценки костных структур: крыши, медиальной стенки барабанной полости, канала лицевого нерва, скутума, цепи слуховых косточек и других костных структур, необходимых для планирования операции на среднем ухе

III - возможны ложноположительные и ложноотрицательные артефакты

В связи с этим всем пациентам с холестеатомой проводено совмещение (FUSION) изображений КТ и МРТ в non-EPI DWI последовательности для определения локализации холестеатомы в височной кости. Технология **FUSION** выполнена в программном обеспечении HOROS на персональном компьютере Mac Os. В программу поочередно загружались исследования нативных КТ и МРТ в аксиальной и коронарной проекциях, находился один и тот же анатомический уровень, подбирался размер окна и проводилось слияние изображений (глава 2, стр. 48). Выявленный гиперинтенсивный сигнал МРТ в

последовательности non-EPI DWI накладывался на изображение в аналогичной проекции на КТ височной кости и фиксировался в ручном режиме. В результате были получены суммированные изображения, где высокоинтенсивный сигнал холестеатомы был четко виден на фоне детальной анатомии структур височной кости. Это позволило нам с уверенностью диагностировать холестеатому передних и задних отделов аттика, барабанного и фациального синусов, холестеатому, распространяющуюся в костное устье слуховой трубы, адитус, антрум и клетки сосцевидного отростка.

На рисунке 11 представлен один из вариантов проведенного слияния изображений.

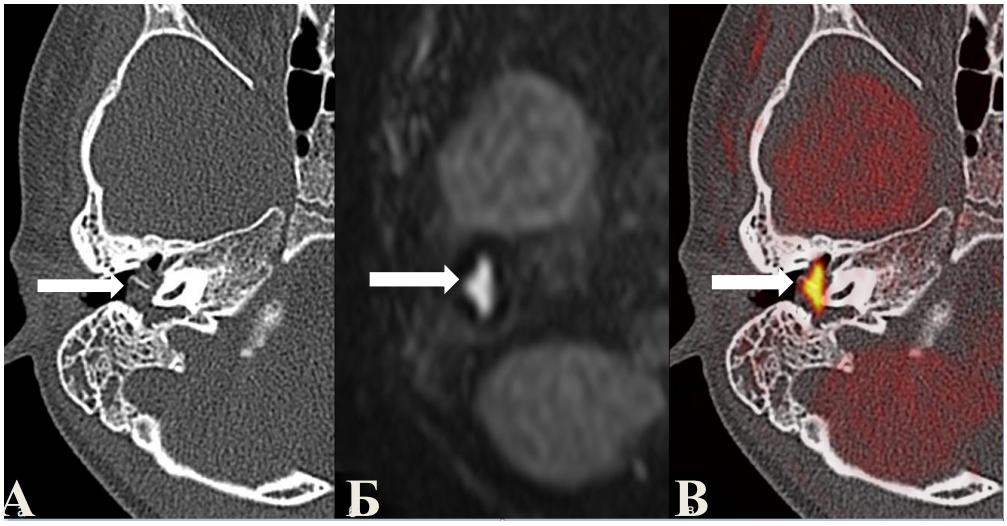

Рис. 11. КТ (А), МРТ non EPI DW (Б) FUSION(В) в аксиальной проекции гиперинтенсивный сигнал определяется размером 5,0х6,5х9,7 мм в мезотимпануме.

При проведении данной технологии для получения более достоверных результатов оказалось очень важным учитывать проведение идентичного сканирования пациентов при КТ и МРТ исследованиях височных костей. Также важно проводить анализ данных сразу в двух проекциях (аксиальной и коронарной). Соблюдение этих параметров помогло повысить точность исследований.

Для расчета чувствительности и специфичности примененных методов диагностики мы разделили пространство среднего уха на 4 «локации»

принимая во внимание систему стадирования холестеатомного процесса европейско-японского консенсуса 2017 года (EAONO/JOS) (рис. 12).

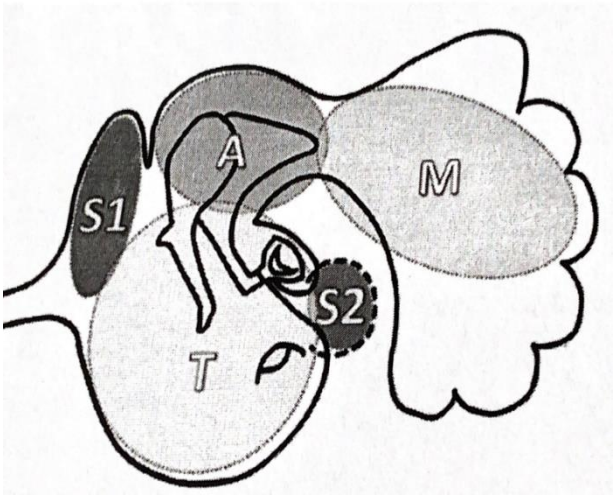

Рисунок 12. Разделение пространства среднего уха с использованием STAM. S- труднодоступные места: S1- супратубарный карман (передний эпитимпанум), S2- тимпанальный синус, T- барабанная полость, A- аттик, M- антрум и клетки сосцевидного отростка.

В итоге, для анализа было использовано 116 положений (локаций височной кости). Данные представлены в таблице 11.

Таблица 11.

Локализация ВХ по данным операций (n=29).

Распространение холестеатомы в среднем ухе	Абс. количество	%
Сосцевидный отросток, антрум	3	10,3
Труднодоступные места	7	24,1
Аттик	12	41,4
Барабанная полость	28	96,6*

* в основном подвержен поражению врожденной холестеатомой мезотимпанум – 96,6% случаев.

В таблице 12 приведены показатели чувствительности, специфичности и точности всех методов диагностики у больных с ВХ при учете локализации холестеатомы в 4 «участках» по системе STAM (всего 116 локусов). Формула расчета показателей указана во 2 главе (стр. 51).

Таблица 12.

Значимость КТ, МРТ и FUSION в диагностике ВХ (n=116).

Метод исследования	Чувствительность (Se), %	Специфичность (Sp), %	Точность (Ap), %
КТ височных костей	92,0	92,4	92,2
МРТ височных костей	80,0	93,9	87,9
FUSION	86,0	95,4	91,4

При анализе МРТ височных костей и интраоперационных находок получили следующие результаты: в 40 случаях- диагностирована холестеатома, в 10 - ложноотрицательный результат (в 8 случаях размер холестеатомы был менее 4 мм), в 4 - ложноположительный (выявлен гиперинтенсивный сигнал в последовательности non EPI DWI в области проекции сосудов только в коронарной или аксиальной проекции) и в 62 случаях зарегистрированы истинноотрицательные значения.

По данным чувствительности и специфичности были построены ROC-кривые для определения эффективности каждого из методов исследований.

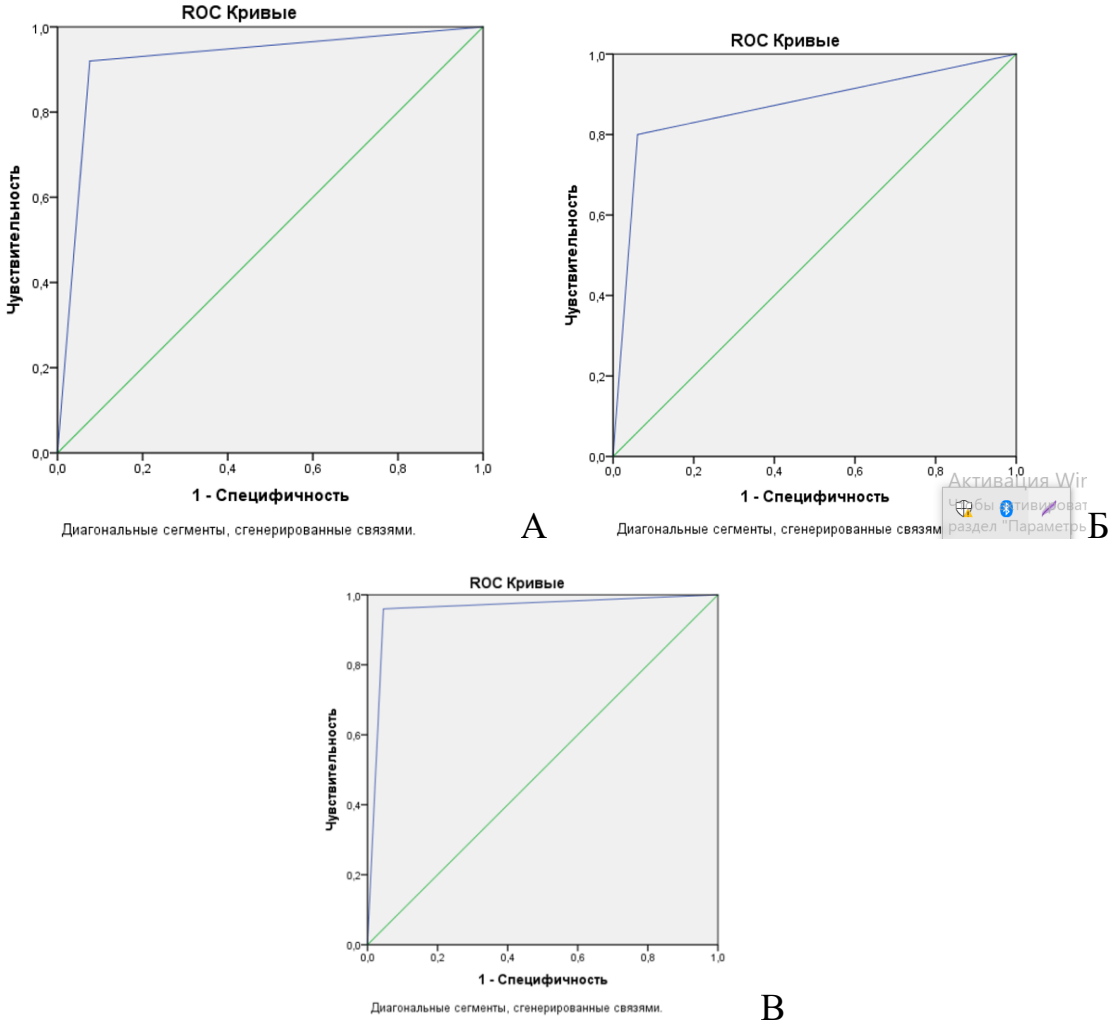

Рис. 13. ROC-кривые в диагностике врожденной холестеатомы методом КТ (А), МРТ (Б) и FUSION(В).

Площадь под ROC-кривой для метода КТ составила 0,922, МРТ- 0,87, а FUSION- 0,957.

Были рассчитаны для каждого из методов обследований PPV (положительная прогностическая ценность) - вероятность наличия болезни при положительном результате теста и NVP (отрицательная прогностическая ценность) - вероятность отсутствия болезни при отрицательном результате теста. В нашем исследовании показатели составили для КТ – 92,0% и 93,84% соответственно, для МРТ – 80,0% и 86,11%, для FUSION – 96,0% и 96,92%.

По полученным данным можно говорить о высокой результативности метода КТ в выявлении врожденной холестеатомы, особенно на раннем этапе

ее выявления. Небольшие показатели чувствительности, специфичности и точности метода МРТ височных костей в выявлении ВХ были связаны с тем, что в 8 случаях размер холестеатомы был меньше шага томографа. Метод FUSION совместил положительные стороны КТ и МРТ височных костей. Таким образом, применение нового метода необходимо в затруднительных распространенных случаях холестеатомного процесса.

Проведенные обследования позволили определиться с выбором хирургического вмешательства на дооперационном этапе. Виды операций представлены в таблице 13.

Таблица 13.

Виды оперативных вмешательств у больных с ВХ (n=29)

Кол-во наблюдений / Виды операций	Абс.	%
Canall-wall-down с пластикой мастоидольной полости мышечно-фасциальным лоскутом	2	6,9
Canal-wall-up с пластикой латеральной стенки аттика	27	93,1

Больным с врожденной холестеатомой преимущественно проведены операции «закрытого» типа (93,1%) - Canall Wall Up: аттикотомия и аттикоантротомия – 72,4% случаев. Раздельная аттикоантромастоидотомия с пластикой мастоидальной полости выполнена в 20,7% и только в 2 случаях в связи со значительной распространенностью процесса выполнена общеполостная операция с пластикой послеоперационной полости мышечно-фасциальным лоскутом (6,9%).

По данным интраоперационных находок холестеатома малых форм была представлена инкапсулированным округлым образованием с четкими ровными контурами, которое располагалось медиальнее длинного отростка наковальни и не вызывало деструкцию слуховых косточек. На более поздних сроках обнаружения холестеатома приобретала неровные бугристые контуры, приводя

к деструкции слуховых косточек, распространению из мезотимпанума на соседние отделы височной кости (рис. 14)

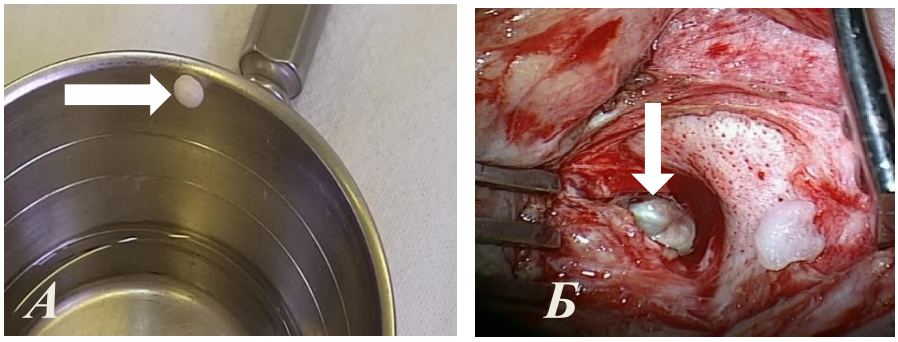

Рис. 14. Интраоперационная картина врожденной холестеатомы округлой формы диаметром 3 мм (А) и большая врожденная холестеатома (Б).

У пациентов данной группы во время хирургических вмешательств кроме холестеатомы были и другие находки, представленные в таблице 14.

Таблица 14.

Интраоперационные находки у больных с ВХ (n=29)

Кол-во наблюдений / Интраоперационные находки		Абс.	%
Холестеатома		29	100,0
Холестероловая гранулема		4	13,8
Грануляции		3	10,3
Слуховые Косточки	Деструкция	12	41,4
	В матриксе холестеатомы	28	96,6
	Аномалия развития	3	10,3

Клинический пример

Пациент Ш., 7 лет, история болезни 58101/19, находился в «ДГКБ св. Владимира» ДЗМ с 22.12.2019 по 27.12.2019 с диагнозом врожденная холестеатома правого уха, правосторонняя кондуктивная тугоухость II степени. Обратился с жалобами на снижение слуха на правое ухо в течение 2 лет. Из анамнеза известно, что пациент по поводу правостороннего экссудативного

среднего отита был тимпаностомирован в 2018 в другом лечебном учереждении, после которой слух не восстановился.

Данные клинико-рентгенологического обследования: отомикроскопия - барабанная перепонка справа тусклая, вентиляционная трубка (ВТ) расположена в передне-нижнем квадранте, просвет ее свободен; тональная аудиометрия – правосторонняя кондуктивная тугоухость II-й степени; КТ височных костей –сосцевидный отросток и барабанная полость тотально выполнены патологическим субстратом (рис. 40а), ВТ в барабанной перепонке на уровне мезотимпанума; МРТ non-EPI DWI – высокоинтенсивный сигнал в проекции проекции барабанной полости (рис. 40б); FUSION– холестеатома в пределах барабанной полости размером 14х7х20 мм (рис. 40в).

Пациенту была выполнена аттикоантромастоидотомия, оссикулопластика и тимпанопластика 3-го типа. В ходе операции проведено вскрытие аттика, адитуса и антрума; визуализирована холестеатома, занимавшая всю барабанную полость, аттик и антрум. Ранний послеоперационный период протекал без особенностей. Интраоперационные находки подтвердили результаты предоперационного обследования пациента.

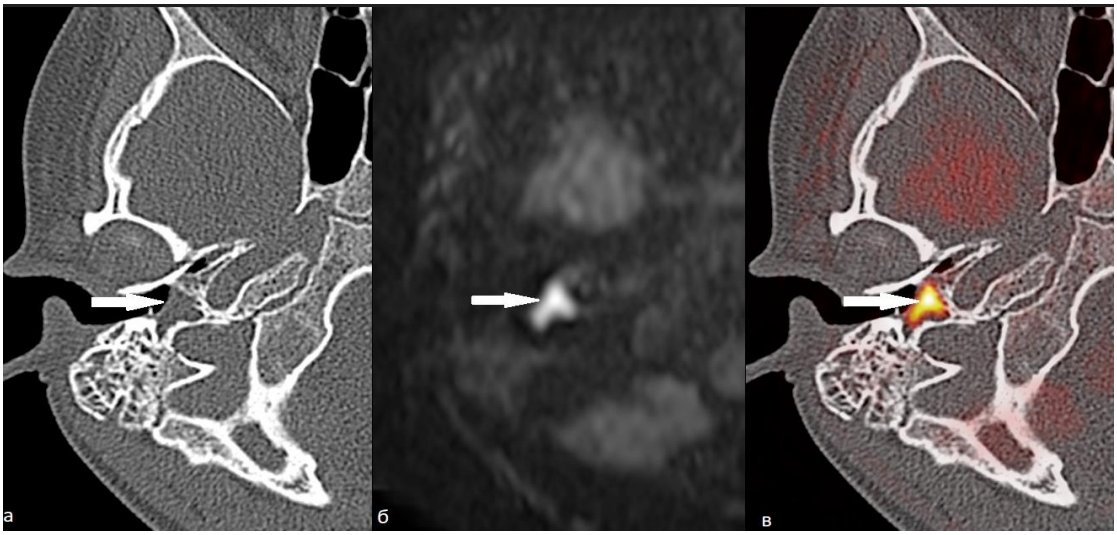

Рис. 40. *КТ (а), МРТ в режиме non-EPI DWI (б) и FUSION (в) правой височной кости в аксиальной проекции. Холестеатома в гипотимпануме (стрелки).*

Анализ всех вышеперечисленных данных и показателей позволил сформировать следующий диагностический алгоритм для пациентов с ВХ (рис. 10).

Таким образом, пациентам младше 7 лет с подозрением на врожденную холестеатому, у которых при отоскопии определяется ограниченное образование белого цвета достаточно проведение КТ височных костей для дальнейшего планирования хирургического вмешательства. Пациентам школьного возраста и старше рекомендовано при распространенных формах холестеатомного поражения. В случаях выраженного снижения слуха (II степени тугоухости и выше) и определения мягкотканного субстрата во всех полостях височной кости по данным КТ рекомендуем проводить МРТ и FUSION для планирования доступа и объема хирургического вмешательства

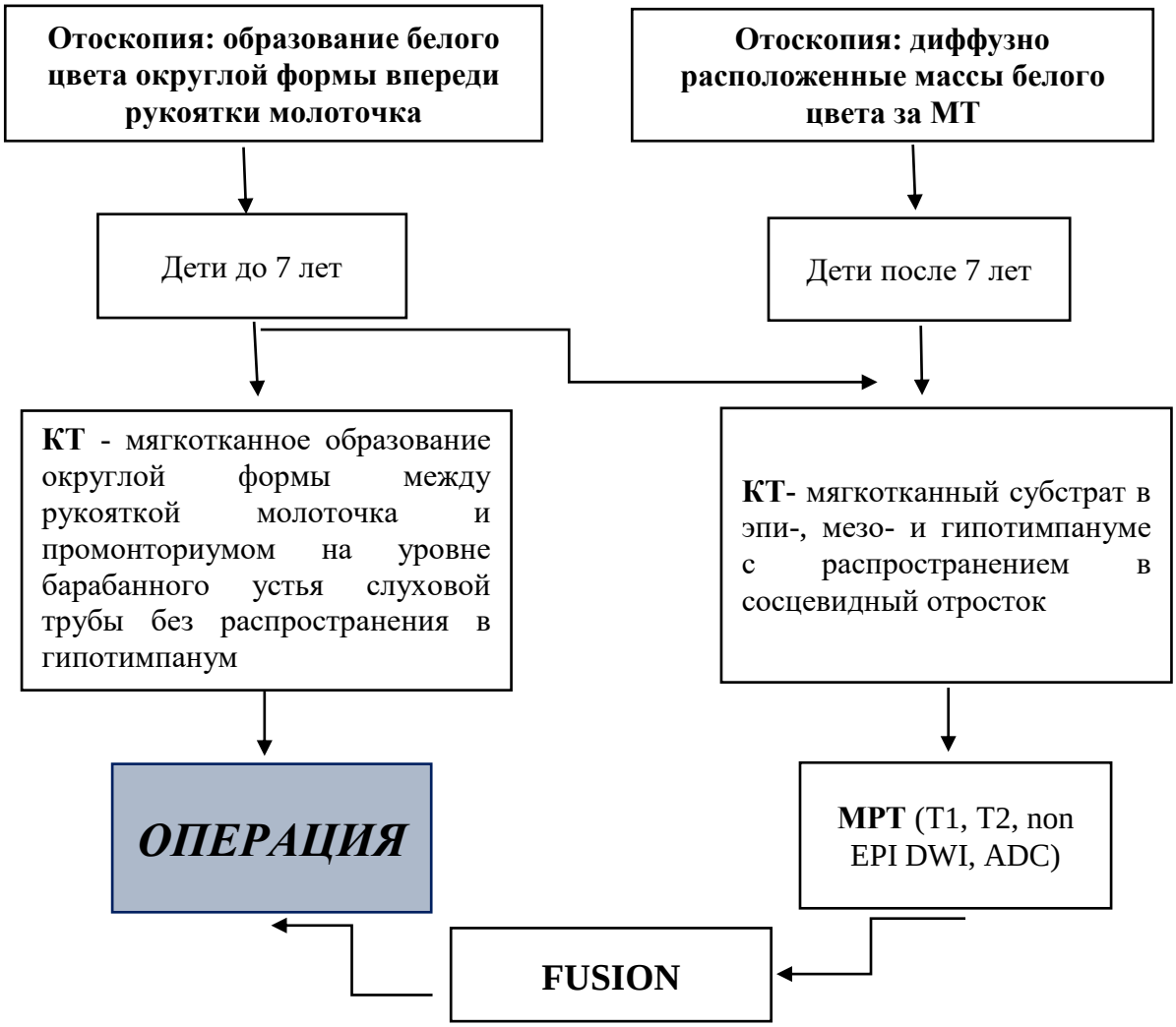

Рис. 15. Алгоритм клинико-лучевой диагностики ВХ

****

Врожденная холестеатома при отоскопическом обследовании визуализировалась в виде локального или диффузного образования белого цвета за МТ в передних квадрантах. Несвойственными признаками отоскопии являлись уровни жидкости и желтый/цианотичный цвет барабанной перепонки.

По нашим данным у пациентов с врожденной холестеатомой такие параметры как возраст, степень тугоухости и объем поражения височной кости имели прямо пропорциональную зависимость- с возрастом увеличивался объем пораженных тканей, возрастала степень тугоухости.

В некоторых случаях ВХ была случайной находкой у пациентов с врожденной тугоухостью и глухотой при дополнительном обследовании по основному заболеванию.

Для ВХ малых размеров оказались характерны следующие признаки: отоскопически были визуализированы массы белого цвета на уровне передне-верхнего квадранта за МТ, отсутствие нарушений слуха или I степень кондуктивной тугоухости, визуализация мягкотканного образования с округлыми контурами на КТ в медиальной части мезотимпанума между рукояткой молоточка и промонториумом на уровне барабанного устья слуховой трубы. При планировании хирургического вмешательства пациентам дошкольного возраста не было необходимости в МРТ для диагностики ВХ малых размеров. КТ в данном случае являлась достаточным методом исследования для проведения хирургического вмешательства.

Для пациентов с врожденной холестеатомой больших размеров были характерны: диффузный белый цвет МТ при отоскопии, II и выше степени кондуктивной или смешанной тугоухости, по данным КТ определялся мягкотканный субстрат с округлыми контурами, как правило, распространяющий более чем на 2 области височной кости. Часто возникающий блок устья слуховой трубы приводил к полному отсутствию пневматизации полостей височной кости и невозможности дифференцировать

контуры холестеатомы. Такой процесс чаще приводил к деструкции цепи слуховых косточек (длинного отростка наковальни и наковальне-стременного сочленения) и деструкции стенок естественных полостей среднего уха. По данным КТ в таких случаях о размерах и локализации холестеатомы говорить было затруднительно.

МРТ височных костей доказала свою информативность в диагностике холестеатомы, но при поражениях размером более 3,0 мм.

Методика FUSION КТ- non-EPI DWI МРТ имела более высокие показатели эффективности определения локализации и величины холестеатомы, чем отдельное использование данных КТ и МРТ височных костей и позволила исключить ложноположительные результаты МРТ, когда гиперинтенсивный сигнал регистрировался на non-EPI DWI от сосудистого русла. При проведении исследований для получения достоверных результатов данной технологии следует учитывать идентичную укладку пациента при КТ и МРТ исследованиях.

Значение ранней диагностики холестеатомы малых форм очень важно для отохирурга, так как не представляет сложности её удаление на данной стадии для опытного хирурга. В то время как распространенный холестеатомный процесс может приводить к стойкой тугоухости, внутричерепным осложнениям и рецидиву заболевания.

ГЛАВА 4. ДИАГНОСТИКА И ЛЕЧЕНИЕ ДЕТЕЙ С ВРОЖДЕННЫМ СТЕНОЗОМ НАРУЖНОГО СЛУХОВОГО ПРОХОДА

Нами проведено обследование и лечение 19 пациентов (N) со стенозом НСП, у 3 больных был двусторонний процесс, таким образом, анализ составил 22 наблюдения (n) (рис.16). У всех больных при отоскопии степень стеноза в хрящевом отделе слухового прохода была менее 1,0 мм.

В 17 случаях каналопластика была выполнена по факту обнаружения холестеатомы, в 5 наблюдениях холестеатома не была подтверждена, каналопластика выполнена как слухулучшающая операция.

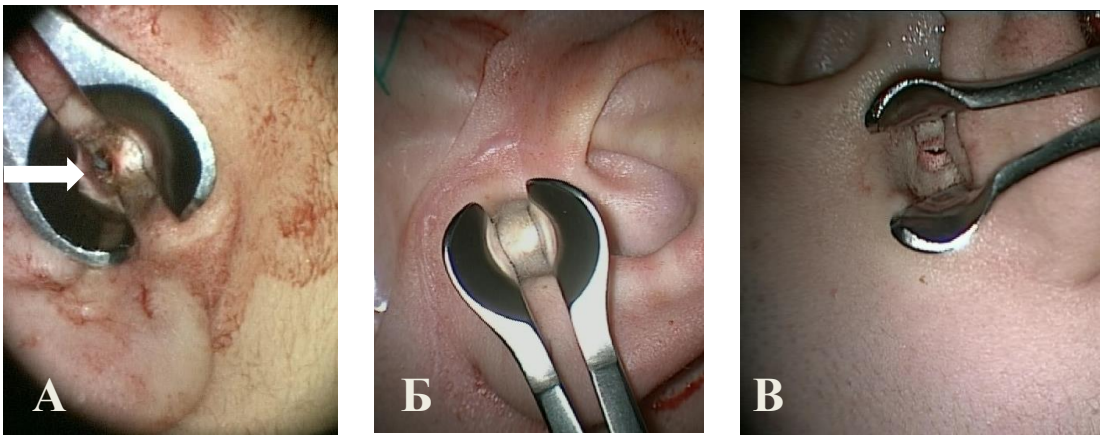

Рис. 16. А, В - стеноз наружного слухового прохода (стрелка длинная), Б - холестеатома при стенозе НСП (стрелка короткая).

Распределение больных по полу и возрасту представлено в таблице 15.

Таблица 15.

Распределение больных со стенозом НСП по полу и возрасту (N=19)

Возраст	Мальчики		Девочки		Всего, %	
	Абс.	%	Абс.	%	Абс.	%
2-3 года	2	15,4%	1	16,7%	3	15,8%
4-7 лет	4	30,8%	3	50,0%	7	36,8%
8-11 лет	5	38,5%	1	16,7%	6	31,6%
12-17 лет	2	15,4%	1	16,7%	3	15,8%
Всего	13	68,4%	6	31,6%	19	100,0%

Выявлено преобладание в исследовании мальчиков - 13 (68,4%), оперированных в возрасте 4-11 лет (69,3%). Доля пациентов ясельного возраста составила 15,8% (3 пациента), а самый ранний возраст ребенка, поступившего на плановое оперативное вмешательство со стенозом НСП - 2 года.

При осмотре ЛОР органов у большинства пациентов, кроме стенозированного наружного слухового прохода, имелись сочетанные врожденные аномалии развития наружного уха (таблица 16).

Таблица 16.

Виды аномалий ушных раковин у больных II группы (n=22)

Вид аномалии развития наружного уха	Количество ушей	
	Абс.	%
Микротия I ст	11	50,0
Микротия II ст	2	9,1
Микротия IIIст	1	4,5
Ушные привески	6	27,3
Нет патологии ушной раковины	4	18,2

По представленным данным, микротия 1 степени* (к которой относят уменьшение ушной раковины с сохранными структурными элементами) являлась наиболее частой сопутствующей врожденной аномалией развития (50,0% случаев), ушные привески отмечены реже (18,2% наблюдений). Микротия 2 степени (часть элементов ушной раковины не определяется (рис. 17) - только в 9,1% случаев. У одного пациента с синдромом Сестре-Чотзена наблюдали микротию III степени (ушная раковина представлена только кожно-хрящевым рудиментом, смещенным вперед и вниз) - 4,5%. У 4 (18,2%) пациентов со стенозом НСП сочетанных аномалий не выявлено.

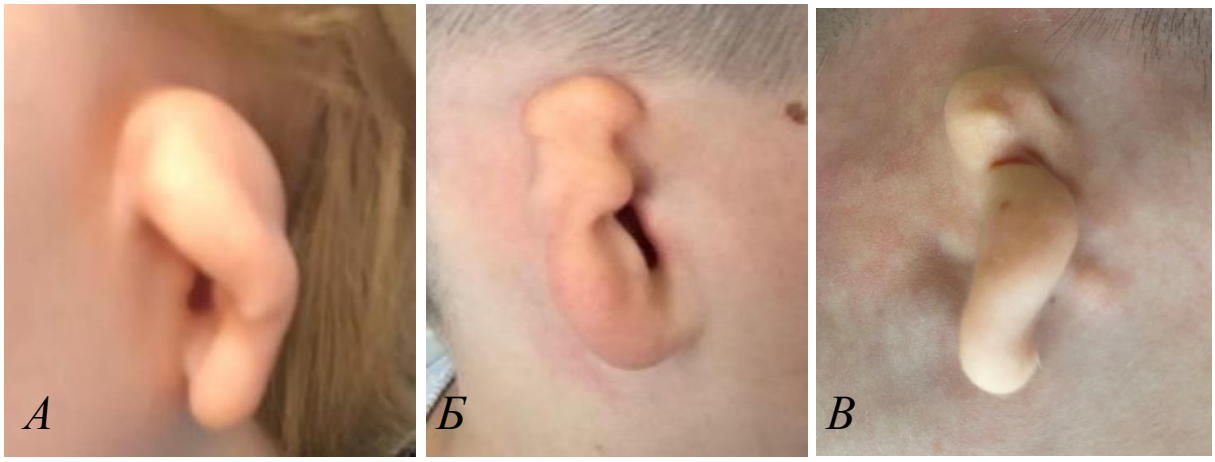

Рис. 17. А, Б -микротия 2 степени, В- микротия 3 степени (* классификация микротий S. Marx, 1923)*

Только 5 пациентов (22,7% наблюдений) со стенозом НСП, включая всех пациентов ясельного возраста жаловались на боли в ухе и гноетечение из слухового прохода. Все пациенты этой группы имели жалобы на снижение слуха.

На стороне поражения у всех больных имелись сведения о нарушении слуха с рождения. Виды и степени тугоухости сведены в диаграмму (рис.18).



Рис. 18. Распределение пациентов по степени и форме тугоухости (n=22)

Пациенты со стенозом НСП в большинстве случаев имели кондуктивную тугоухость III степени (12 наблюдений), реже кондуктивную тугоухость II степени (7 случаев). Смешанная тугоухость III степени диагностирована у 2

детей с синдромом Голденхара. В 1 случае у ребенка с синдромом Сетре-Чотзена диагностирована двусторонняя глухота.

На предоперационном этапе всем больным этой группы была выполнена КТ височных костей.

Ниже представлены типичные КТ больных со стенозом НСП (рис.19, 20, 21, 22).

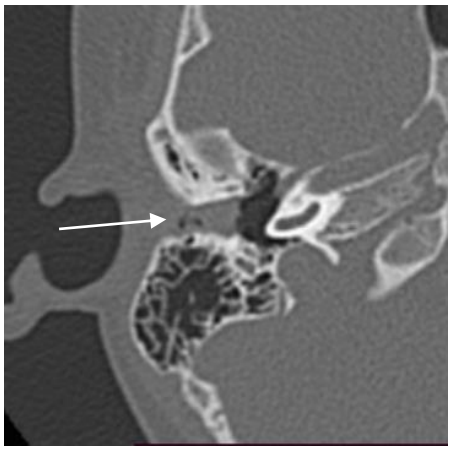

Рис. 19. Пациент 3 лет, КТ височных костей, аксиальная проекция (стрелкой указано мягкотканое образование в стенозированном слуховом проходе)

У большинства пациентов (77,3%) отмечался пневматический тип строения сосцевидного отростка (рис 20.)

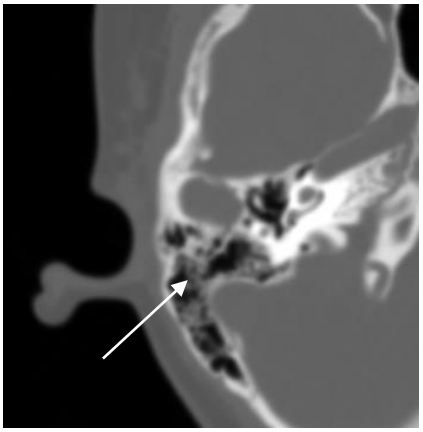

Рисунок 20. Пациент 6 лет, КТ височных костей, аксиальная проекция (стрелкой указан пневматический тип строения сосцевидного отростка)

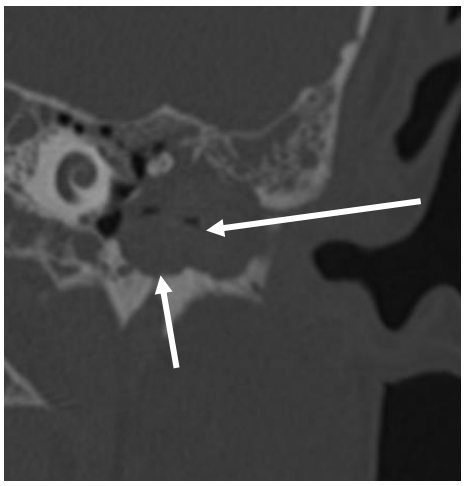

Рисунок 21. Пациент 13 лет, КТ височных костей, аксиальная проекция, обширная холестеатома правого наружного слухового прохода (длинная стрелка) с вовлечением барабанной полости с деструкцией стенок НСП (короткая стрелка)

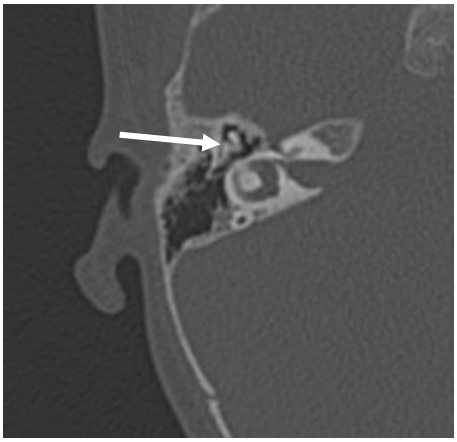

Рисунок 22. Пациент 10 лет, КТ височных костей, аксиальная проекция, аномалия развития наковальни (стрелка).

Учитывая данные таблицы 17, заподозрить холестеатому наружного слухового по данным КТ можно было при наличии мягкотканого компонента в наружном слуховом проходе (100,0% случаев) в сочетании с деструктивным изменениями стенок НСП (22,7% случаев). При отсутствии распространения мягкотканного компонента в барабанную полость рудиментарная барабанная перепонка являлась границей холестеатомы наружного слухового прохода.

Таблица 17.

Основные КТ признаки пациентов со стенозом НСП (n=22)

Признак КТ		Количество	%
Стеноз костного отдела НСП		22	100,0
Мягкотканое образование в НСП		22	100,0
Кариозные изменения стенок НСП		5	22,7
Пневматизация сосцевидного отростка	Не нарушена	19	86,4
	нарушена	3	13,6
Тип строения сосцевидного отростка	пневматический	17	77,3
	склеротический	3	13,6
	смешанный	2	9,1
Слуховые косточки	норма	2	9,1
	аномалия развития	20	90,9
	деструкция	4	18,2
Уменьшение размеров барабанной полости		20	90,9
Мягнотканное образование в барабанной полости		5	22,7
Канал лицевого нерва	норма	12	54,5
	дистопия	10	45,5
Крупные сосуды	предлежание сигмовидного синуса	5	22,7
	высокое расположение луковицы яремной вены	3	13,6
Расположение дна средней черепной ямки	норма	14	63,6
	низкое	8	36,4

При визуализации образования, исходящего из НСП в барабанную полость, у всех пациентов была диагностирована холестеатома (22,7%).

В наших наблюдениях стеноз НСП ассоциировался с аномалиями развития слуховых косточек в 90,9% случаев, предлежанием сигмовидного синуса – в 22,7%, высоким расположением луковицы яремной вены – в 13,6%, низким расположением дна средней черепно-мозговой ямки – в 36,4% ушей. Сосцевидный отросток в данной группе больных в большинстве случаев был менее развит (при сравнении с пациентами I и III групп), но имел

пневматический тип строения (77,3%) с ненарушенной пневматизацией (86,4% наблюдений).

Всем больным была проведена МРТ височных костей. Высокоинтенсивный сигнал в режиме Т2, низкоинтенсивный сигнал в режиме Т1, сигнал высокой интенсивности в non-EPI DWI и низкоинтенсивный сигнал в ADC maps, локализованный в просвете НСП был зарегистрирован в 16 (72,7 %) случаях и на 100% совпадали с холестеатомными массами удаленными при каналопластике с/без санации полостей среднего уха (рис. 23).

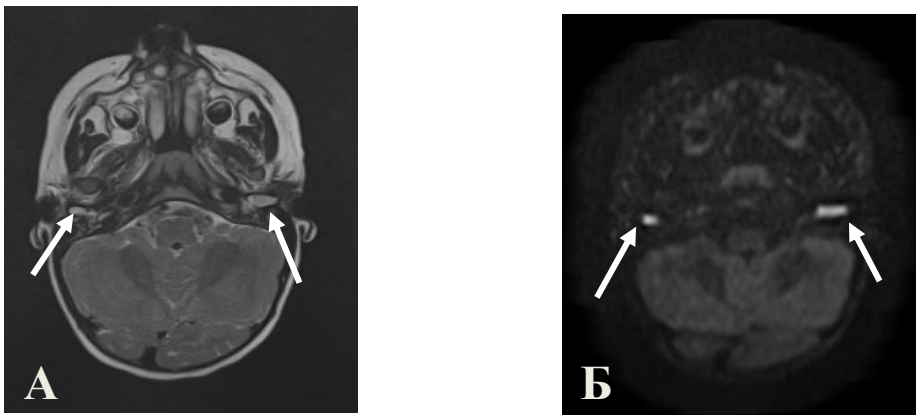

Рис. 23. МРТ в режиме Т2 (А) и режиме non-EPI DWI (Б), аксиальные проекции, сигналы высокой интенсивности в области наружных слуховых проходов с двух сторон (стрелки).

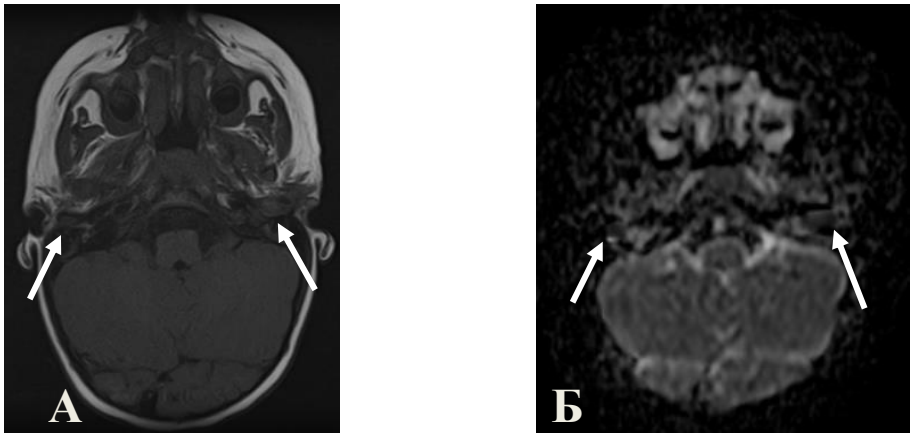

Рис. 24. МРТ в режиме Т1(А) и ADC maps (Б), аксиальные проекции, сигнал низкой интенсивности в области проекции наружных слуховых проходов (стрелки).

Совмещение изображений КТ-МРТ non EPI-DWI позволило уточнить локализацию холестеатомы на предоперационном этапе у 20 (90,9 %) больных и исключить ложноположительный результат у 2 (9,1 %) обследованных. (рис.25).

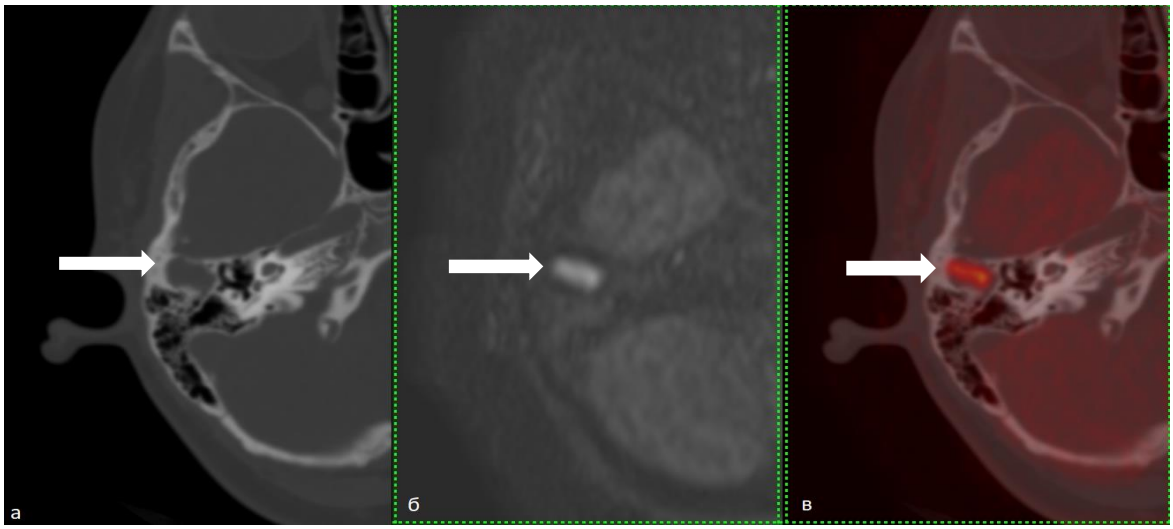

Рисунок 25. КТ (а), МРТ non-EPI DWI (б), FUSION КТ - non-EPI DWI МРТ (в) холестеатома в области НСП у пациента 10 лет с врожденным стенозом НСП (стрелки).

Все данные диагностических методов были сопоставлены с операционными находками, совпадение составило 100%.

Для более точного расчета чувствительности, специфичности и точности использованных методов диагностики были проанализированы данные височной кости в 4 областях среднего и наружного уха, таким образом общее число локусов для анализа составило 88. Результаты эффективности диагностических методов представлены на рисунке 26.

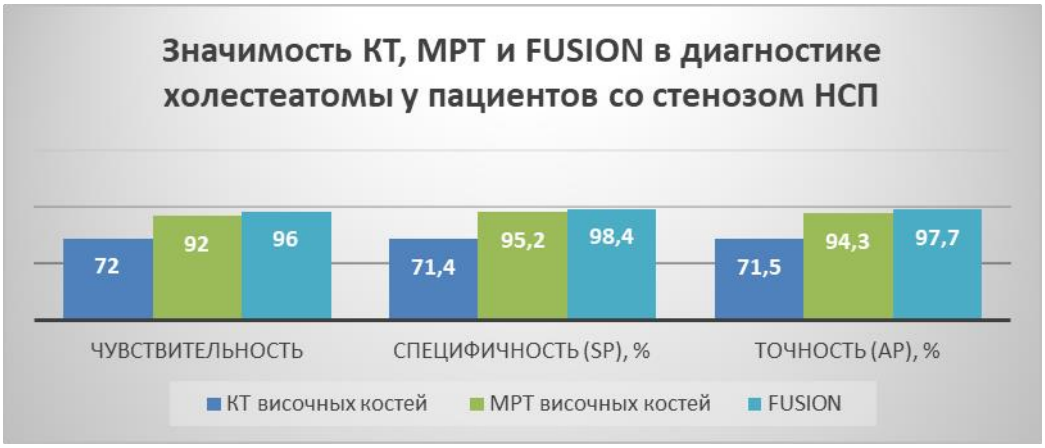

Рис. 26. Диаграмма данных КТ, МРТ и FUSION в диагностике холестеатомы у пациентов со стенозом НСП

По полученным данным специфичности и чувствительности были построены ROC-кривые для каждого метода диагностики (*рис. 27*).

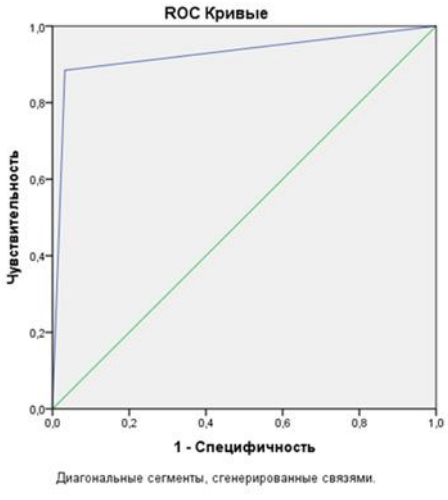

А

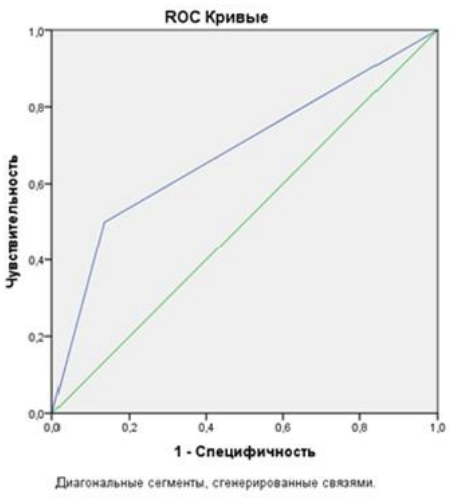

Б

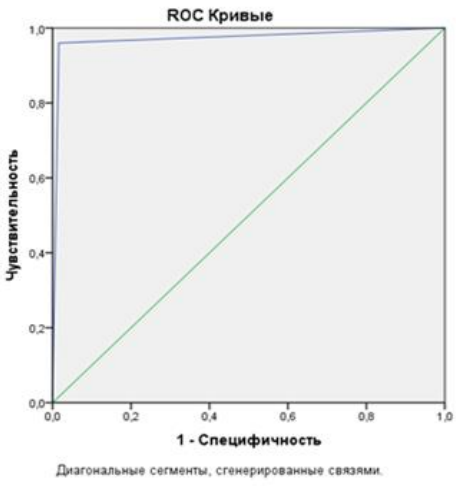

В

Рис 27. ROC-кривые методов КТ (А), МРТ (Б) и FUSION (В).

Площадь под ROC-кривой для метода КТ составила 0,623, МРТ- 0,911, а FUSION- 0,972. Техника FUSION оказалась максимально эффективной.

Прогностическая ценность положительного результата (positive predictive value) - вероятность наличия болезни при положительном результате теста, в исследовании для метода FUSION составила 96,0% (PPV). Прогностическая ценность отрицательного результата (negative predictive value)- вероятность отсутствия болезни при отрицательном результате теста-98,41% (NVP). Наши показатели свидетельствуют о высокой прогностической ценности метода FUSION и сопоставимы с международными данными [Plouin-Gaudon P.,2010; Locketz G.D., 2016]

Клинический пример

Пациент А., 11 лет, номер истории болезни 24063-21 находился в стационаре с 18.05.2021 по 22.05.2021 с диагнозом правосторонний врожденный стеноз наружного слухового прохода, холестеатома наружного слухового прохода, правосторонняя кондуктивная тугоухость III степени, правосторонняя микротия I ст.

Жалобы при поступлении: на боли в правом ухе в течение 3 месяцев и снижение слуха с рождения. Клинико-рентгенологические данные: отоскопия – отделяемого из стенозированного слухового прохода нет, кожа не изменена, зона стеноза в хрящевом отделе менее 1,0 мм; аудиограмма – правосторонняя кондуктивная тугоухость III степени; КТ височных костей - сужение просвета наружного слухового прохода до 5,0 мм, отсутствие рукоятки молоточка, конгломерат, внутренне ухо без особенностей, рудиментарный НСП выполнен тотально мягкотканным субстратом, полости среднего уха пневматизированны. Данные МРТ височных костей соответствовали холестеатоме правой височной кости размерами 11,0х7,5х8,5 мм. При поступлении в стационаре проведена

техника слияния изображений КТ и МРТ в non EPI-DWI последовательности, которая уточнила расположение и размеры холестатомы.

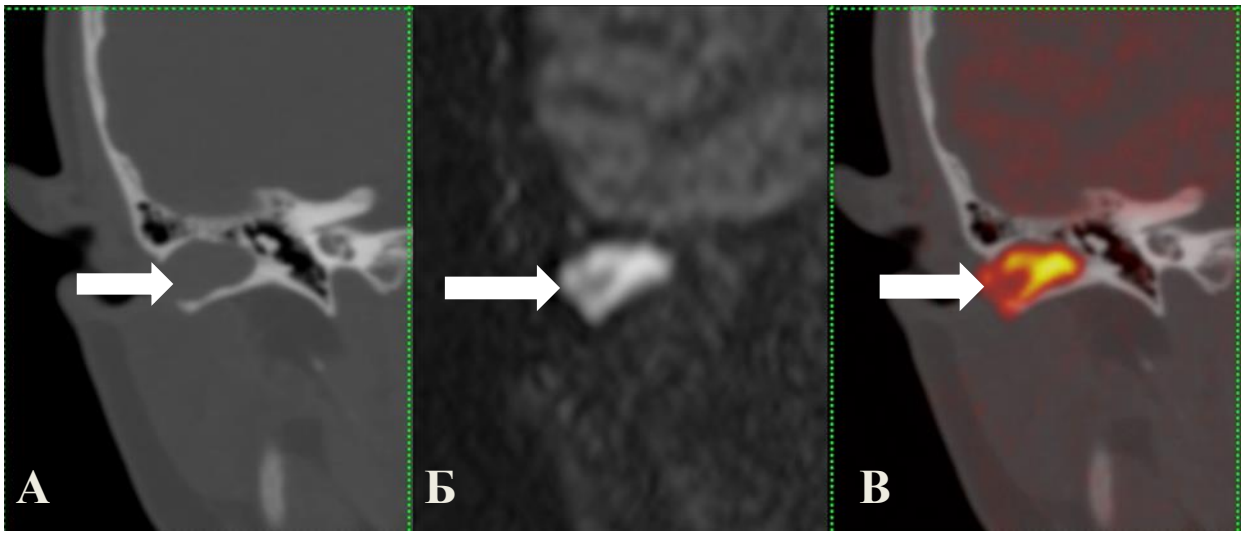

Рис. 43. КТ височных костей, коронарная проекция (А), мягкотканный субстрат в стенозированном наружном слуховом проходе с измененными костными стенками (стрелка); МРТ non-EPI DWI височных костей (Б), коронарная проекция – высокий сигнал в проекции наружного слухового прохода (стрелка); FUSION КТ и МРТ non-EPI DWI (В) коронарная проекция - образование неправильной формы с округлыми границами в области наружного слухового прохода 11,0x7,5x8,5 мм (стрелка).

Проведена правосторонняя меатотимпанопластика, во время которой были обнаружены холестеатомные массы и грануляции, заполнявшие костный отдел наружного слухового прохода с кариесом его стенок. Рудиментарная мембрана размером 2 мм являлась границей между наружным слуховым проходом и барабанной полостью.

Таким образом, об оценке диагностических возможностей КТ, МРТ и FUSION в диагностике холестеатомы у пациентов со стенозом наружного слухового прохода по результатам проведенного анализа данных можно говорить о высокой результативности методикой FUSION, которая являлась высокотехнологичной, неинвазивной диагностикой холестеатомы и превзошла отдельное применение методов КТ и МРТ височных костей.

Всем больным выполнено хирургическое лечение в зависимости от объема повреждений холестеатомным процессом наружного и среднего уха. Виды операций представлены в таблице 18.

Таблица 18

Виды оперативных вмешательств у больных со стенозом НСП (n=22)

Виды вмешательств	Количество наблюдений	%
Каналопластика	12	54,5
Каналопластика с тимпанотомией	6	27,3
Аттикоантромастоидотомия с тимпанопластикой	4	18,2

Каналопластика проведена в 12 случаях (к этому виду хирургических вмешательств относили устранение стеноза, формирование НСП диаметром не менее 1,0 см в дистальной части и диаметром не менее 6 мм на уровне рудиментарной барабанной перепонки). В 6 наблюдениях каналопластика сопровождалась тимпанотомией с ревизией цепи слуховых косточек. И только в 4 случаях проведена меатотимпанопластика с аттикотомией или аттикоантромастоидотомией. Интраоперационные находки представлены в таблице 19.

Стеноз костной части НСП был отмечен в 22 случаях (100,0%). У 5 пациентов (22,7%) отмечено пролабирование холестеатомы из наружного слухового прохода в барабанную полость, у 3 из них - признаки кариеса слуховых косточек. В 17 случаях мягкотканное образование в барабанную полость не распространялось (удержано рудиментарной барабанной перепонкой).

Холестеатома наружного слухового прохода привела к деструкции не только костных стенок наружного слухового прохода (22,7%), но и к деструкции структур среднего уха в 13,6% случаев.

Таблица 19

Данные интраоперационных находок у пациентов со стенозом НСП (n=22)

Структура	Изменение	Частота (n=22)	Частота (%)
Наружный слуховой проход	Холестеатома наружного слухового прохода	16	72,7
	Ширина костной части наружного НСП менее 3 мм	22	100,0
	Кариес стенок наружного слухового прохода	5	22,7
	Грануляции НСП	2	9,1
Состояние барабанной перепонки	Отсутствие барабанной перепонки	1	4,5
	Рудиментарная барабанная перепонка	16	72,7
	Барабанная перепонка прилежит к промонториальной стенке	2	9,1
Барабанная полость	Пневматизирована	8	36,4
	Мягкотканное содержимое, исходящее из НСП	5	22,7
	Грануляции барабанной полости	2	9,1
Состояние слуховых косточек	Отсутствие слуховых косточек в барабанной полости	1	4,5
	Аномалия развития слуховых косточек	19	86,4
	Неизмененная цепь слуховых косточек	2	9,1

По нашим данным стеноз НСП сопровождался аномалией цепи слуховых косточек в большинстве случаев (90,9%): фиксация шейки молоточка (в сочетании с гипоплазированной рукояткой) к зоне стеноза (n-14, 64,2%), порок развития наковальне-стременного сочленения/стремени (n-5, 4,5%) и отсутствие слуховых косточек (n-1, 4,5%).

Отдельно проведен анализ локализации холестеатомы. Данные представлены в таблице 20.

Таблица 20.

Уточненная локализация холестеатомы у пациентов со стенозом НСП по данным интраоперационных находок

Область поражения в ухе	Абс.	%
НСП	16	72,7
Антрум	1	4,5
Аттик	4	18,2
Мезо-и гипотимпанум	5	22,7

Данные интраоперационных находок были сопоставлены с данными аудиологического обследования пациентов, для определения зависимости между степенью тугоухости и степенью поражения холестеатомой височной кости. В 5 наблюдениях у больных со стенозом наружного слухового прохода без холестеатомы диагностирована III степень кондуктивной тугоухости, в 1 случае– II степень. Анализ данных не установил статистической взаимосвязи (корреляционной зависимости) между степенью тугоухости и объемом холестеатомного поражения у пациентов со стенозом наружного слухового прохода (критерий Пирсона $\chi 2$, $p=0,61$).

На основании анализа вышеуказанных данных был разработан алгоритм ведения больных с врожденным стенозом НСП (рисунок 28).

Пациентам с врожденным стенозом слухового прохода показано проведение МРТ височных костей в любом возрасте при наличии жалоб на гнойное отделяемое, при подтверждении холестеатомы – КТ височных костей для планирования хирургического вмешательства в кратчайшие сроки. При условии отсутствия жалоб начинать обследование рекомендуется с шести лет. Обследование на начальных этапах может включать только метод МРТ в режимах T1, T2, non-EPI DWI и ADC maps. При выявлении холестеатомы - КТ и слияние результатов лучевой диагностики для планирования каналопластики.

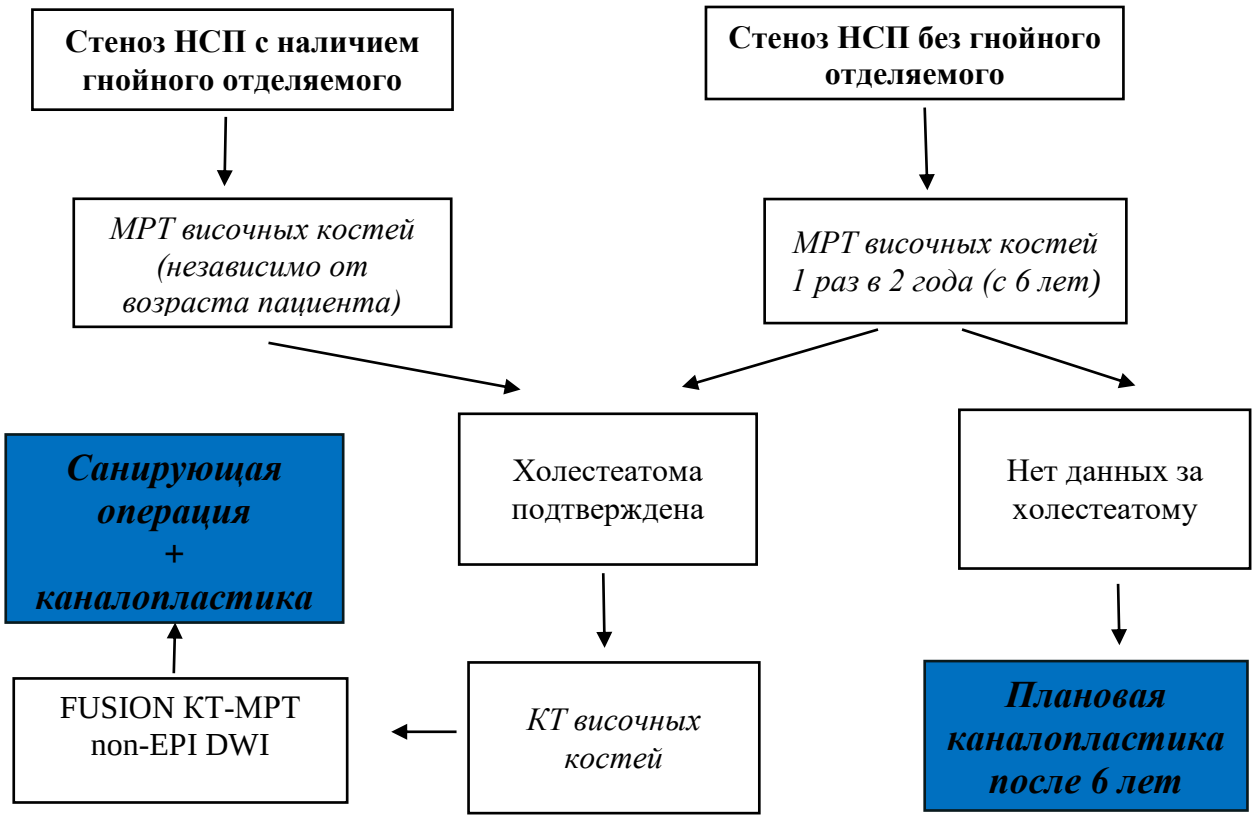

Рисунок 28. Алгоритм ведения больных с врожденным стенозом НСП

Пациентам с врожденным стенозом слухового прохода показано проведение МРТ височных костей в любом возрасте при наличии жалоб на гнойное отделяемое, при подтверждении холестеатомы – КТ височных костей для планирования хирургического вмешательства в кратчайшие сроки. При условии отсутствия жалоб начинать обследование рекомендуется с шести лет. Обследование на начальных этапах может включать только метод МРТ в режимах T1, T2, non-EPI DWI и ADC maps. При выявлении холестеатомы - КТ и слияние результатов лучевой диагностики для планирования каналопластики. При отсутствии данных за холестеатому исследование можно повторять 1 раз в 2 года до проведения первым этапом пластики ушной раковины и каналопластики на втором этапе эстетической реабилитации в возрасте 10-12 лет.

****

Таким образом, при обследовании пациентов с врожденным стенозом наружного слухового прохода выявлено отсутствие корреляции между степенью снижения слуха и наличием холестеатомного поражения наружного слухового прохода и/или барабанной полости. Степень снижения слуха в большей степени у пациентов данной группы зависит от врожденного состояния анатомических структур среднего уха.

Дети с врожденным стенозом в 50,0% случаев имели незначительные аномалии развития формы ушной раковины, которые проявлялись в виде уменьшения ушной раковины с сохранением всех ее структурных элементов. Выраженные аномалии развития соответствовали синдромом Голденхара и Сетре-Чотзена.

Появление гнойное отделяемое из стенозированного слухового прохода свидетельствуют о распространении холестеатомы в среднее ухо, что подтверждено во всех случаях и говорит о необходимости обследования таких пациентов в кратчайшие сроки в любом возрасте и неотложной операции.

Эффективность КТ в диагностике врожденных костных изменений височной кости достаточно высока. На этапе предоперационной подготовки компьютерная томография позволила детально изучить характер стеноза наружного слухового прохода, состояние клеток сосцевидного отростка и барабанной полости, оценить изменения цепи слуховых косточек, окон лабиринта. В то же время для определения типа и характера мягкотканных изменений в НСП без характерных признаков холестеатомы было необходимо проведение обследования пациентов с помощью МРТ в последовательностях T1, T2, non-EPI DWI и ADC maps и при выявлении холестеатомы - проведение FUSION КТ и МРТ в non-EPI DWI, которое доказало свою высокую эффективность в диагностике заболевания у пациентов с врожденными аномалиями развития наружного и среднего уха и планировании хирургического вмешательства.

ГЛАВА 5. ДИАГНОСТИКА И ЛЕЧЕНИЕ ДЕТЕЙ С ХРОНИЧЕСКИМ ГНОЙНЫМ СРЕДНИМ ОТИТОМ

В этом разделе были проанализированы данные пациентов с хроническими гнойными средними отитами, для удобства было проведено разделение пациентов на 3 подгруппы в соответствии с классификацией по МКБ-10. В подгруппу А включили пациентов с эпитимпано-антральным хроническим гнойным средним отитом, имевших перфорацию в эпи- и эпимезотимпануме (Н66.2), к Б подгруппе - больных с туботимпанальной формой, имевших перфорацию в натянутой части барабанной перепонки (Н66.1) и к В подгруппе – пациентов с болезнью оперированного уха (БОУ) после общеполостной санирующей операции и/или раздельной аттикоантромастоидотомией с рецидивирующей холестеатомой (Н66.3) в соответствии с клиническими рекомендациями (под. ред. Янова Ю.К., 2021).

В А подгруппу были включены 60 детей (N), число наблюдений – 65(n), так как у 5 пациентов был процесс двусторонний. В Б подгруппу - 18 больных (20 наблюдений). В подгруппу составил 31 пациент (35 ушей). Всего количество наблюдений в этой главе - 109 больных (N) или 120 случаев (n). Всем пациентам после клинического осмотра и диагностического обследования были проведены санирующие операции на среднем ухе и/или тимпанопластики.

Данные отоскопии занимали определяющую роль на первичном осмотре оториноларинголога для диагностики и определения дальнейшей тактики ведения больных с хроническими заболеваниями уха. Результаты состояния барабанной перепонки при отоскопии по подгруппам больных приведены в таблице 21.

Гнойное отделяемое наиболее часто встречалось у больных в А и В подгруппах (41,5% и 46,8% соответственно), в Б на момент обращения гноетечения не было у всех больных (статистическая взаимосвязь выявлена при сравнении всех подгрупп - $p<0,05$).

Таблица 21

Данные отоскопии у детей с ХГСО (n=120).

Форма заболевания / Данные отоскопии		А подгруппа n=65		Б подгруппа n=20		В подгруппа n=35		Всего n=120	
		Абс.	%	Абс.	%	Абс.	%	Абс.	%
Гнойное отделяемое		27	41,5	-	-	17	46,8	46	38,3
Холестеатомные массы		11	16,9	2	10,0	24	68,6	37	30,8
Локали зация перфо-рации МТ	Передне-верхний квадвант	14	21,5	-	-	-	-	14	11,7
	Задне-верхний квадрант	16	24,6	-	-	-	-	16	13,3
	Верхние квадранты	16	24,6	-	-	11	31,4	27	25,5
	Передние квадранты	5	7,7	-	-	2	5,7	7	5,8
	Задние квадранты	7	10,8	-	-	9	25,7	16	13,3
	Центральная перфорация	-	-	17	85,0	-		17	14,2
	Субтотальный дефект	5	7,7	2	10,0	-		7	5,8
Полип НСП		7	10,8	1	5,0	3	8,6	11	9,2
Грануляции		8	12,3	2	10,0	4	11,4	14	11,7

В А подгруппе преобладала локализация перфорации в задне-верхнем квадранте одинаково часто встречались перфорации у больных в области задне-верхних и обоих верхних квадрантов (24,6%), в передне-верхних квадрантах несколько реже - 21,5%.

У больных с БОУ дефекты барабанной перепонки (МТ) чаще наблюдались в верхних (31,4%) и задних квадрантах неомембраны (25,7%).

Во Б подгруппе с подавляющей частотой определена центральная перфорация (85,0%,) реже субтотальный дефект (10,0%), не затрагивающий ненатянутую часть МТ (при сравнении подгруппы Б с А и В подгруппами значения статистически значимы- $p < 0,05$).

Холестеатомные массы при отоскопической картине были визуализированы чаще у больных с БОУ (68,6%), реже – в А (16,9%) и Б подгруппах (10,0%). При сравнении отдельно А и Б подгрупп с В подгруппой $p<0,05$, т.е. разница статистически значима.

Полипозные образования, исходящие из барабанной полости, чаще встречались в группе больных эпитимпано-антральным ХГСО и в группе больных с болезнью оперированного уха (10,8 и 8,6% соответственно), в Б подгруппе - в 5,0% случаев (однако при сравнении всех 3 подгрупп статистической взаимосвязи не выявлено- p>0,05).

Нами были проанализированы причины развития возникновения хронических гнойных средних отитов и болезни оперированного уха у детей (n=120). Данные приведены в таблице 22.

Таблица 22

Причины развития ХГСО у детей (n=120).

Форма заболевания / Причины	А подгруппа n=65(%)	Б подгруппа n=20(%)	В подгруппа n=35(%)	Всего n=120(%)
Острые гнойные отиты более 3 раз в год	57(87,7)	16(80,0)	34(97,1)	107(89,2)
Экссудативный средний отит	5(7,7)	1(5,0)	1(2,9)	7(5,8)
Адгезивный средний отит	2(3,1)	1(5,0)	-	3(2,5)

Исходя из данных таблицы 24, самой частой причиной возникновения ХГСО во всех трех подгруппах были острые гнойные средние отиты: 107 случаев (89,2%). Ко второй причине можно отнести дисфункцию слуховой трубы. По частоте встречаемости пациенты с наличием в анамнезе экссудативного среднего отита составили 7,7% в А подгруппе, 5,0% - в Б подгруппе и 2,9% - в В подгруппе, за счет пациентов с врожденными амоналиями губы и неба - 2,5% (однако уровень статистической значимости низкий, p>0,05).

Адгезивный процесс в полостях среднего уха способствовал возникновению ретракционных карманов МТ с дальнейшим формированием холестеатомы в 3 случаях (2,5%).

По нашим данным травма была причиной хронического мезотимпанита в 10,0% случаев, в то время как у больных эпитимпанитом роль травмы значительно ниже (1,5%). Уровень статистической значимости между А и Б подгруппами-высокий, $p<0,05$.

Таким образом, причины возникновения, клиническая картина ХГСО могут быть различны, а экссудативный и адгезивный средний отит требуют более пристального наблюдения специалистами на амбулаторном этапе ведения больных, так как могут привести к развитию хронического гнойного среднего отита с холестеатомой.

Во всех подгруппах у больных в анамнезе имелись сведения об операциях на ЛОР-органах. Виды операций приведены в таблице 23 без указания санирующий операций на ухе.

Таблица 23

Виды операций в анамнезе у больных с ХГСО (N=109).

Форма заболевания / Оперативные вмешательства	А подгруппа n=60		Б подгруппа n=18		В подгруппа n=31	
	Абс.	%	Абс.	%	Абс.	%
Аденотомия	40	66,7	11	61,1	17	54,8
Тонзиллэктомия	3	5,0	1	5,5	8	25,8
Тимпаностомия	4	6,7	2	11,1	2	6,5
Полипотомия НСП	4	6,7	-	-	5	16,1

Аденотомия оказалась наиболее частым видом хирургического вмешательства и составила 66,7% случаев в А подгруппе, 61,1% - в Б и 54,8 - в В подгруппе (связь статистически не значима в А, Б и В подгруппах при $p>0,05$).

О негативной роли тубарной дисфункции в формировании хронического гнойного среднего отита косвенно говорила проведенная тимпаностомия у пациентов всех групп – 25,2% (p>0,05).

Тонзиллэктомия была проведена чаще у больных В подгруппы – 25,8%, у 5,5% пациентов из Б подгруппы и 5,0 % случаев А подгруппы (p<0,01), что косвенно свидетельствовало о хроническом тонзиллите как дополнительном источнике инфекционного процесса, влияющем на неблагоприятное развитие хронического отита.

Полипы были характерны только для больных с перфорациями в ненатянутой части барабанной перепонки (МТ) или которым была проведена общеполостная операция (6,7% и 16,1% случаев соответственно), и не характерны для больных с мезотимпанитом (статистической взаимосвязи не выявлено для А и В подгрупп (p=0,16) и значима для группы Б (p<0,05).

Наши данные о высокой активности хирургических вмешательств в анамнезе на ЛОР-органах у пациентов говорили о качественном лечении больных на этапе профилактики хронического гнойного среднего отита и предоперационной подготовки в настоящее время у пациентов детского возраста.

Нами было изучено состояние слуха в предоперационном периоде у больных с ХГСО. Данные представлены в таблице 24.

Для больных с мезотимпанитом были свойственны невысокие потери слуха, тугоухость у которых не превышала II степени кондуктивной тугоухости в 70,0% наблюдений, нормальный слух был у 4 больных с перфорацией менее 3,0 мм в натянутой части и без холестеатомы (20,0%).

В группе с эпитимпано-антральной формой заболевания отмечалась тенденция к повышению порогов звукопроведения. I, II и III формы кондуктивной тугоухости составили 33,8, 38,5% и 15,4% соответственно.

Наиболее выраженные тяжелые нарушения слуха были характерны для больных, перенесших санирующие операции на ухе с повышением порогов

костного звукопроведения (в 45,7% и 31,4% зарегистрирована смешанная тугоухость II и III степени соответственно).

Таблица 24

Состояние слуха у больных с ХГСО до хирургического лечения (n=120)

Форма заболевания / Степень тугоухости и форма	А подгруппа n=65(%)	Б подгруппа n=20(%)	В подгруппа (n=35)
Кондуктивная тугоухость I степени	22 (33,8)	8(40,0)	2(5,7)
Кондуктивная тугоухость II степени	25 (38,5)	6(30,0)	2(5,7)
Кундуктивная тугоухость III степени	10 (15,4)	1(5,0)	3(8,6)
Кондуктивная тугоухость IV степени	2 (3,1)	-	-
Смешанная тугоухость II степени	5 (7,7)	1(5,0)	16(45,7)
Смешанная тугоухость III степени	-	-	11(31,4)
Сенсоневральная тугоухость IV степени	1 (1,5)	-	-
Глухота	-	-	2(5,7)
Нормальный слух	-	4(20,0)	-

Всем пациентам перед операцией была проведена КТ височных костей как было указано в Главе 2. Исследование выполнено и оценено специалистами-рентгенологами отделения лучевой диагностики ДГКБ св.Владимира и НИКИО им. Л.И.Свержевского.

Ниже приведены характерные данные компьютерных томограмм у детей с холестеатомой среднего уха (рисунки 29, 30, 31, 32).

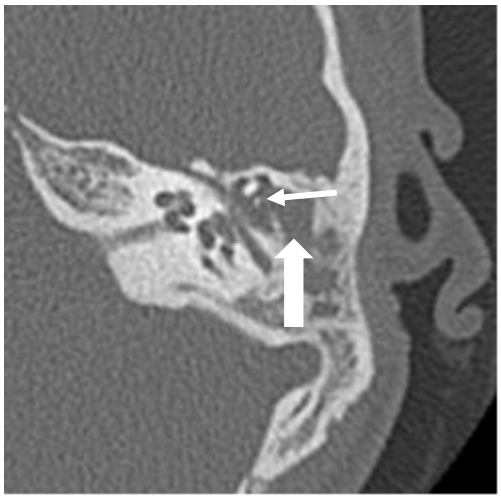

Рис. 29. Пациент 13 лет, КТ височных костей, аксиальная проекция. Полная деструкция наковальни (малая стрелка), мягкотканный компонент в эпитимпануме (большая стрелка).



Рис. 30. Пациент 15 лет, КТ височных костей, аксиальная проекция. Мягкотнанное образование в левом наружном слуховом проходе (полип, стрелка).

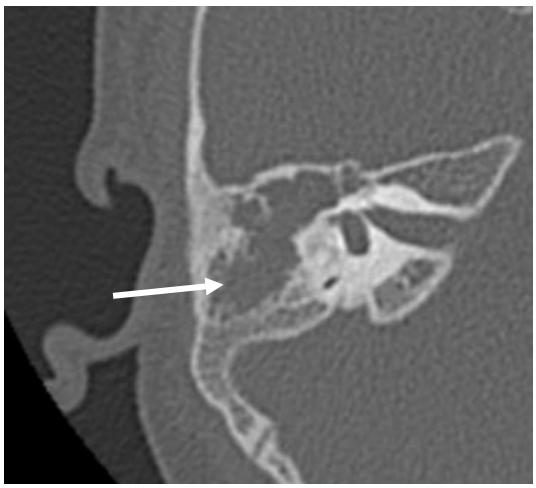

Рисунок 31. Пациент 13 лет, КТ височных костей, аксиальная проекция. Деструкция клеток сосцевидного отростка (стрелка).



Рисунок 32. Пациент 13 лет, КТ височных костей, коронарная проекция. Состояние после раздельной аттикоантромастоидотомии. Мягкотканный субстрат в мастоидальной полости (стрелка).

Нами оценены: тип строения сосцевидного отростка; состояние устья слуховой трубы, наличие и характер патологического содержимого в барабанной полости, антруме, клетках сосцевидного отростка, барабанной полости и в наружном слуховом проходе. Проведена оценка состояния ниш окон лабиринта, определена деструкция слуховых косточек и стенок антрума и/или латеральной стенки аттика, крыши барабанной полости и наличие мягкотканого субстрата в полостях среднего уха. Объем проанализированных

исследований составил КТ 120 височных костей. Сравнительные данные первых двух подгрупп представлены в таблице 25 (n=85).

Таблица 25.

Данные КТ височных костей пациентов с эпитимпано-антральной и туботимпанальной формами ХГСО (n=85 наблюдений).

КТ-признак \ Форма заболевания		А подгруппа n=65(%)	Б подгруппа n=20(%)
Тип строения сосцевидного отростка	Пневматический	5(7,7)	12(60,0)
	Склеротический	2(3,1)	-
	Смешанный	58(89,2)	8(40,0)
Пневматизация сосцевидного отростка	Пневматизирован	4(6,2)	16(80,0)
	Не пневматизирован	61(93,9)	4(20,0)
Полное/частичное отсутствие пневматизации устья слуховой трубы		28(43,1)	12(40,0)
Патологическое содержимое в барабанной полости	эпитимпанум	64(98,5)	8(40,0)
	мезотимпанум	25(38,5)	9(45,0)
	гипотимпанум	10(15,4)	3(15,0)
Патологическое содержимое в антруме	1\3 объема	2(3,1)	2(10,0)
	2\3 объема	14(21,5)	6(30,0)
	субтотально	17(26,2)	2(10,0)
Деструкция стенок антрума		27(41,5)	1(5,0)
Расширение адитуса		17(26,2)	2(10,0)
Деструкция скутума		23(35,4)	-
Деструкция задней стенки наружного слухового прохода		11(16,9)	-
Деструкция крыши барабанной полости		15(23,1)	2(10,0)
Слуховые косточки	Отсутствуют	-	-
	Лизис	51(78,5)	10(50,0)
	Цепь сохранна	14(21,6)	10(50,0)
Деструкция стенок канала лицевого нерва		4(6,2)	-
Блок ниши окна преддверия		35(53,8)	3(15,0)
Блок ниши окна улитки		30(46,1)	2(10,0)
Мягкотканное образование наружного слухового прохода		7(10,8)	1(5,0)

К КТ-признаками холестеатомы у пациентов с эпитимпано-антральной формой ХГСО можно было отнести наличие патологического компонента мягкотканной плотности в эпитимпануме (98,5%), с нарушением целостности цепи слуховых косточек (78,5%), мягкотканный субстрат в антруме (50,8%) и мезотимпануме (38,5%), деструкция скутума (35,4%) и задне-верхней стенки НСП (16,9%), крыши барабанной полости (23,1%), расширение адитуса (26,2%).

К косвенным признакам холестеатомы можно было отнести: отсутствие пневматизации устья слуховой трубы (43,1%), наличие мягкотканного образования (полипа) в наружном слуховом проходе, исходящего из верхних отделов барабанной полости (10,8%), нарушение пневматизации сосцевидного отростка (93,9%). Косвенные признаки ни в одном случае не были самостоятельными. Чувствительность КТ по отношению к холестеатоме в этой подгруппе больных составила 81,6%.

Холестеатома у пациентов с туботимпанальной формой ХГСО встречается реже. Тем не менее к КТ- признакам холестеатомы можно было отнести наличие патологического компонента мягкотканной плотности в мезотимпануме (55,0%), эпитимпануме (40,0%) с деструкцией цепи слуховых косточек за счет лизиса длинного отростка наковальни (25,0%). Образование распространялось из медиальной части эпитимпанума в антрум (30,0%) с расширением аддитуса (10,0%) и деструкцией стенок антрума (5,0%). Для холестеатомы в этих случаях не были свойственны поражения скутума и задне-верхней стенки НСП. Чувствительность КТ по выявлению холестеатомы в этой подгруппе составила 72,7%.

Хотим отметить, что в 35% случаев исследования КТ проводены вне обострения гнойного процесса, поэтому дифференцировать остаточный гнойный компонент, экссудативный процесс, грануляции и холестатомные массы в полостях среднего уха было достаточно затруднительно.

Отдельно мы проанализировали данные пациентов с рецидивирующей холестеатомой. Были учтены следующие особенности КТ височных костей: наличие субстрата в барабанной полости, мастоидальной полости после санирующего вмешательства, деструкция стенок полостей среднего уха и слуховых косточек, степень пневматизации оставшихся клеток сосцевидного отростка. Данные приведены в таблице 26.

Таблица 26.

КТ-признаки рецидивирующей холестеатомы (n=35)

Кол-во наблюдений / КТ-признак		Абс.	%
Пневматизация сосцевидного отростка	Нарушена	33	94,3
	Не нарушена	2	5,7
Субстрат в барабанной полости	эпитимпанум	14	40,0
	мезотимпанум	9	25,7
	гипотимпанум	2	5,7
Субстрат в мастоидальной полости	1/3 объема	10	28,6
	2/3 объема	11	31,4
	тотально	14	40,0
Деструкция стенок мастоидальной полости		14	40,0
Состояние слуховых косточек	не изменены	2	5,7
	деструкция	20	57,1
	отсутствуют	13	37,1

Таким образом, больным с болезнью оперированного уха были свойственны следующие признаки: наличие субстрата в эпи- и мезотимпануме (40,0% и 25,7%), наличие более 1/3 объема патологического компонента в мастоидальной полости (71,4%), изменения стенок мастоидальной полости (40,0%), деструкция слуховых косточек (57,1%) или их полное отсутствие (37,1%). В 94,3% случаев у пациентов данной группы можно было отметить нарушение пневматизации оставшихся клеток сосцевидного отростка. Крайне редко можно наблюдать слуховые косточки в холестеатомном матриксе с сохранными структурами (2 случая).

К признакам рецидива холестеатомы можно было отнести наличие в послеоперационной полости патологического компонента мягкотканной плотности более 1/3 объема мастоидальной полости с деструктивными изменениями подлежащих костных структур и грубые нарушения цепи слуховых косточек (94,2%).

В связи с отсутствием прямых денситометрических признаков на КТ рубцовой ткани и холестеатомы говорить о наличии холестеатомы в послеоперационной полости височной кости было затруднительно. Чувствительность к холестеатоме в III группе по данным КТ составила 67,5%.

Учет данных МРТ височных костей проведен по представленным во 2 главе параметрам, то есть холестеатома по данным МРТ имела гиперинтенсивный сигнал - в Т2 и non- EPI DWI, гипоинтенсивный сигнал - в Т1 и на ADC maps (рис. 33 А, Б, В, Г).

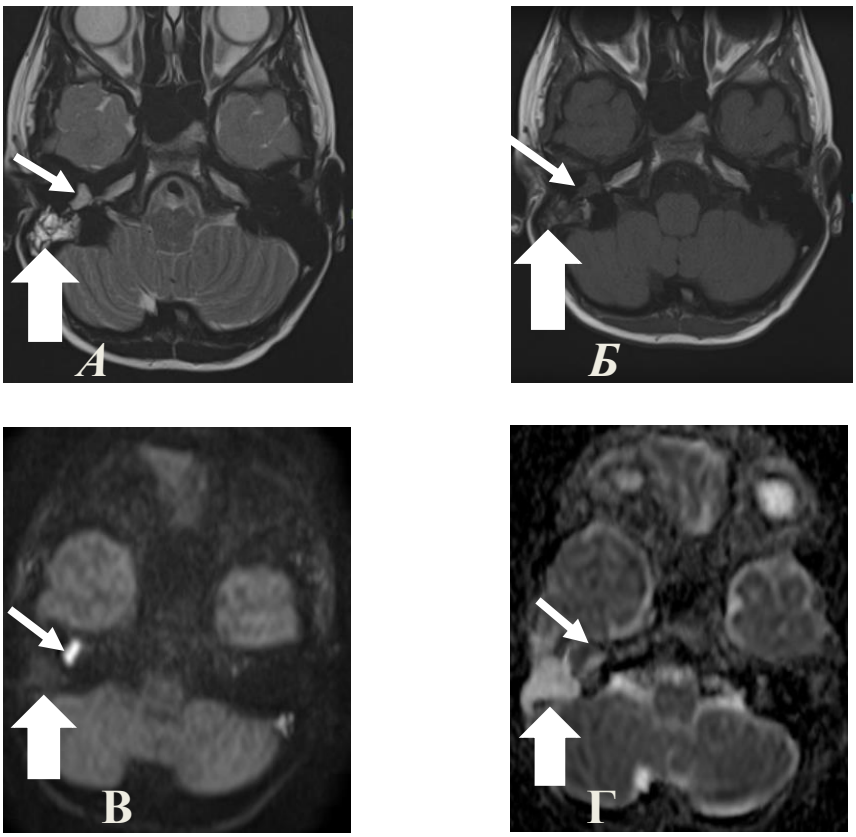

Рис. 33. МРТ, аксиальная проекция, пациент 8 лет с ХГСО в Т 1 (А), Т2 (Б), non-EPI DWI (В), ADC maps (Г) (холестеатома барабанной полости- малая стрелка, холестероловая гранулема-большая стрелка).

Для уточнения локализации холестеатомы было проведено слияние изображений КТ и МРТ (в non- EPI DWI последовательности) в специализированной программе Horos на Mac OS и соотнесено с данными операционных находок.

Для оценки данных височная кость была разделена на 4 локализации по системе STAM Европейско-Японского сообщества отиатров. Данные о распространении холестеатомы в различных «участках» височной кости представлены в таблице 27.

Таблица 27.

Локализация холестеатомы по данным операционных находок у пациентов с ХГСО

Подгруппы больных / Местополо-жение холестеатомы	А подгруппа n=65 (%)	Б подгруппа n=5 (%)	В подгруппа n=33 (%)
Сосцевидный отросток, антрум	20(30,8)	1(5,0)	18(51,4)
Труднодоступные места	48(75,0)	1(5,0)	14(43,8)
Аттик	64(98,5)	2(10,0)	27(77,1)
Барабанная полость	25(38,5)	4(20,0)	8(22,9)

Наиболее частой анатомической структурой, подверженной распространению холестеатомного процесса в А и В подгруппах, прослеживался аттик и составлял 98,5% и 77,1% случаев соответственно. В 10,0% наблюдений процесс распространялся в аттик и у больных Б подгруппы.

Таким образом были учтены 480 «локаций» в 120 височных костях. Данные эффективности методов исследований в выявлении холестеатомы для 3 подгрупп детей с ХГСО представлены в таблице № 28.

Таблица 28.

Значимость КТ, МРТ и FUSION исследований височных костей у больных ХГСО (n=480)

Показатели / Метод исследования	Чувствительность (Se), %	Специфичность (Sp), %	Точность (Ac), %
КТ	67,2-81,2	67,1-84,9	67,1-83,5
МРТ	93,1-94,2	94,1-95,3	93,8-95,8
FUSION	97,7-97,9	98,0-98,9	97,0-98,0

Как видно из таблицы FUSION КТ и non-EPI DWI МРТ обладает высокими показателями чувствительности и специфичности и позволяет неинвазивно и значительно дополнить данные КТ и МРТ исследований височных костей при их изолированном проведении.

Таким образом, технология FUSION позволила объединить преимущества компьютерной и магнитно-резонансной томографий. «Слияние» изображений повысило точность диагностики холестеатомы в обследовании пациентов с ХГСО на разных этапах диспансерного наблюдения.

Анализ результатов эффективности операций проводился с использованием современной классификации типов операций по анатомическому принципу [Крюков А.И., Гаров Е.В., 2016; Богомильский М.Р., 2021]. Данные хирургических вмешательств у пациентов с ХГСО представлены ниже в таблице 29.

Таблица 29

Виды оперативных вмешательств у детей с ХГСО

Вид операций \ Форма заболевания		А подгруппа, n=65 (%)	Б подгруппа, n=20 (%)	В подгруппа, n=35 (%)	Всего, n=120 (%)
Canal-wall-down*	с пластикой мастоидальной полости фасциальным лоскутом	13 (37,1)	-	-	13(10,8)
	с пластикой мастоидальной полости фасциальным лоскутом с осиккулопластикой	3(4,6)	-	-	3(2,5)
	с облитерацией мастоидальной полости	6(9,2)	-	-	6(5,0)
Canal-wall-up*	аттикотомия с реконструкцией латеральной стенки аттика	37(56,9)	6(30,0)	-	43(35,8)
	раздельная аттикоантромастоидотомия с облитерацией мастоидольной полости и реконструкцией латеральной стенки аттика	5(7,7)	-	-	5(4,2)
Ревизии п\о полости после wall-down*	с облитерацией мастоидальной полости	-	-	11(31,4)	11(9,2)
	без облитерации мастоидольной полости	-	-	10(28,6)	10(8,3)
Ревизии п/о полости после wall-up*	ревизия с пластикой латеральной стенки аттика (без уменьшения п/о полости аутоматериалом)	-	-	5(14,3)	5(4,2)
	РКО с пластикой мастоидальной полости фасциальным лоскутом	-	-	6(17,1)	6(5,0)
	РКО с облитерацией мастоидальной полости	-	-	3(8,6)	3(2,5)
Тимпанопластика (оссикулопластика)**		1(1,5)	14(70,0)	-	15(12,5)

*Тимпанопластика проводилась всем больным.

** Во время оссикулопластики использовались протезы TORP и PORP.

42 больным А подгруппы проведены в основном санирующие вмешательства закрытого типа (Canal-wall-up): аттикотомия, аттикоантротомия и аттикоантромастоидотомия с обязательной тимпанопластикой (без облитерации мастоидальной полости - 56,9 % случаев, с облитерацией- 7,7%).

22 пациентам с эпимезотимпанитом были выполнены операции открытого типа (Canall-wall-down): с пластикой мастоидальной полости надкостнично-мышечным лоскутом -18,5%, с облитерацией мастоидальной полости костной стружкой, взятой с чешуи височной кости - 9,2 % наблюдений. В 3 случаях (4,9%) удалось провести оссикулопластику.

В том числе только тимпанопластика потребовалась 1 пациенту с наличием «жемчужин» холестеатомы размером до 3 мм в барабанной полости (1,5%).

В подгруппе Б к наиболее частым хирургическим вмешательствам относилась тимпанопластика (70,0%) с оссикулопластикой или без таковой** в зависимости от степени поражения слуховых косточек и наличия холестеатомы.

Пациентам с туботимпанальной формой ХГСО, осложненного холестеатомой, проведено санирующее вмешательство по закрытому типу - Canal-wall-up с реконструкцией латеральной стенки аттика (30,0%), от оссикулопластики воздержались.

Подгруппу В преимущественно составили пациенты после консервативно-радикальной операции (60,0%), которым повторно выполнена ревизия послеоперационной полости с облитерацией или без нее (31,4 % и 28,6% соответственно). В 5 случаях (14,3%) удалось удалить холестеатому трансканальным доступом.

Пациентам после раздельной аттикоантромастоидотомии были выполнены Canal-wall-down с пластикой мастоидальной полости надкостнично-мышечным лоскутом (n=6, 17,1%) и с одновременной облитерацией мастоидальной полости костной стружкой (n=3, 8,6%).

Реоперация после Canal-wall-up с пластикой хрящевым трансплантантом латеральной стенки аттика и тимпанопластикой без уменьшения мастоидальной полости проведена в 5 (14,3 %) случаях.

По нашим наблюдениям рецидив заболевания на 120 операций у больных с хроническим гнойным средним отитом составил 35 случаев (29,2%) у пациентов, ранее оперированных, т.е. с «болезнью оперированного уха». Считаем, что неухоженная послеоперационная полость в 8,6% случаев была причиной развития рецидива холестеатомы.

Во всех подгруппах внимание уделялось не только холестеатоме, но и другим патологическим изменениям, таким как холестероловая гранулема, грануляции, густой секрет, рубцовые изменения и изменения слуховых косточек. Результаты представлены в таблице 30.

Таблица 30.

Интраоперационные находки у больных с ХГСО(n=120)

Форма заболевания/ Операционные находки	А подгруппа n=65 (%)	Б подгруппа 1 n=20 (%)	В подгруппа n=35(%)
Холестеатома	65(100,0)	5(25,0)	33(94,3)
Грануляции/полипы	11(16,9)	1(5,0)	4 (17,1)
Холестероловая гранулема	15(23,1)	-	4(11,4)
Кариес слуховых косточек	51(78,5)	10(50,0)	20(57,1)*
Матрикс холестеатомы на слуховых косточках	46(70,8)	5(25,0)	22(62,9)
Густой секрет	5(7,7)	5(25,0)	1(2,9)
Рубцовая ткань	2(3,1)	4(20,0)	7(20,0)

* в 13 случаях слуховые косточки частично были удалены во время первого хирургического вмешательства

По данным таблицы 30 эпитимпано-антральная форма ХГСО сопровождалась развитием холестеатомы в 100%, а туботимпанальная форма ХГСО - в 25% случаях (p=0,000, точный критерий Фишера). Наши данные

подтвердили мнения других авторов о развитии холестеатомы при любом виде перфоративного хронического отита [Крюков А.И., 2016].

У пациентов, которым проведена ревизия послеоперационной полости на основании данных МРТ, холестеатома подтверждена в 94,3% случаев. Эти данные говорили о высокой диагностической ценности проводенных нами исследований на этапе предоперационной подготовки, что ведет к исключению необоснованных оперативных вмешательств у детей с болезнью оперированного уха.

Грануляции одинаково часто встречались у пациентов из А и В подгрупп (16,9% и 17,1%). В Б подгруппе - реже (у 5,0% больных) и только при холестеатомном процессе. Однако, статистической разницы при сравнении трех подгрупп не получено ($p>0,05$, при расчете использовался точный критерий Фишера).

Холестероловая гранулема обнаружена во время операций на среднем ухе у пациентов с эпитимпанитом и у больных с рецидивирующей холестеатомой после «закрытых» типов операций - 23,1% и 11,4% соответственно (взаимосвязь статистически не значима, $p>0,05$- точный критерий Фишера), и отсутствует у пациентов Б подгруппы.

Для больных подгруппы Б в 25,0% случаев был получен густой секрет из антральной полости во время операций (25,0%). У больных с эпи- и эпимезотимпанитами густой секрет был аспирирован реже (5,7%) и практически не встречался в В подгруппе (2,9%). Показатели Б подгруппы по сравнению с А и В подгруппами статистически значимы ($p=0,0357$).

Больные с деструкцией слуховых косточек занимали в А подгруппе наибольшее количество наблюдений - 78,5% и 50,0% случаев в Б подгруппе ($p=0,134$). В подгруппе *В* показатель составил 57,1%, но необходимо отметить, что в 13 случаях из 35 слуховые косточки (наковальня, головка молоточка и головка стремени) отсутствовали или были удалены во время первой операции.

В результате проведенных исследований нами уточнено, что эпитимпано-антральный ХГСО у детей – это хроническое заболевание среднего уха со стойкой перфорацией, в ненатянутой части МТ, всегда осложненное развитием холестеатомы (100,0%), реже - с грануляционной тканью (16,9%), холестероловой гранулёмой (23,1%) и деструкцией костных структур среднего уха.

Туботимпанальная форма ХГСО – хроническое заболевание среднего уха, которое кроме стойкой перфорации в натянутой части барабанной перепонки, может сопровождаться нарушением целостности цепи слуховых косточек, наличием густого секрета в антруме (25,0%) и холестеатомы (25,0%).

Как мы указали выше, развитие холестеатомы приводит к деструкции слуховых косточек. Нами проведен сравнительный анализ тяжести поражения слуховых косточек у первично оперированных больных (рисунок 37).

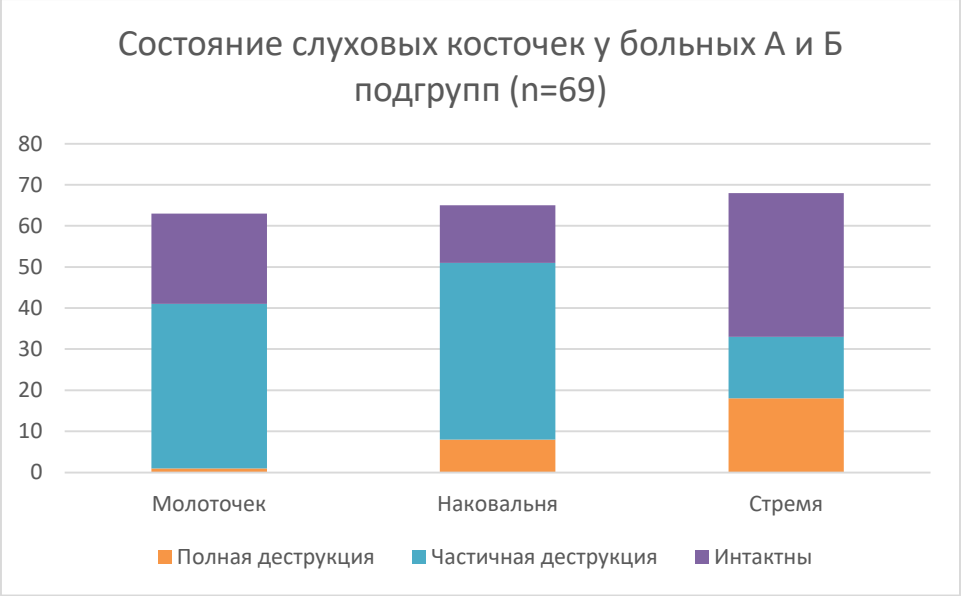

Рисунок 37. Состояние слуховых косточек у детей с эпитимпано-антральной и туботимпанальной формой ХГСО с холестеатомой (n=69).

По данным диаграммы наиболее подвержен деструктивному процессу длинный отросток наковальни (73,9%).

Частичная деструкция молоточка и наковальни была выявлена в 62,5% и 65,6% наблюдений соответственно, а полной лизис был в арке стремени под

воздействием холестеатомного матрикса в 26,0% наблюдений. Интактными в данных группах чаще остаются подножная пластинка стремени – 51,3% и молоточек - 34,4%.

Наши данные демонстрируют необходимость проведения хирургического вмешательства у детей в кротчайшие сроки от обнаружения холестеатомы, так как степень тугоухости пациентов коррелировала с деструктивными изменениями цепи слуховых косточек, а патология стремени сопровождалась наиболее тяжелыми формами тугоухости.

Учитывая вышеизложенные данные предоперационных обследований и хирургических находок, нами предложены алгоритмы предоперационного обследования для больных детского возраста с хроническим гнойным средним отитом (рис. 38), а также ведение и обследование больных в послеоперационном периоде (рис. 39).

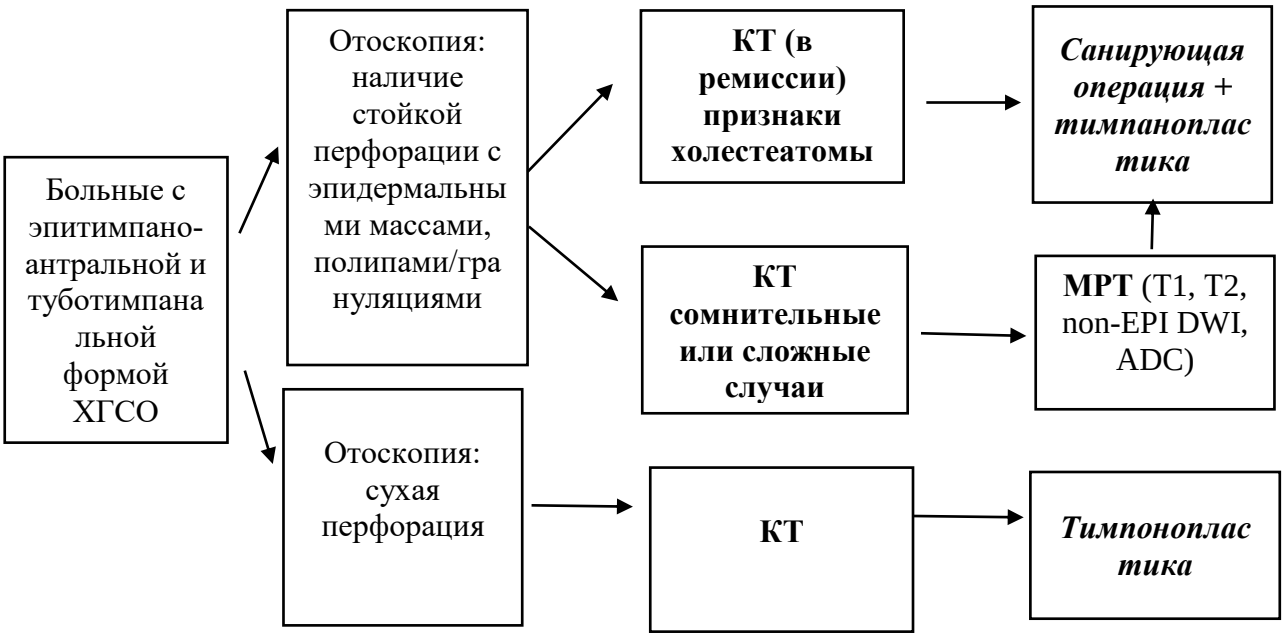

Рис 38. Алгоритм ведения больных с хроническими гнойными средними отитами

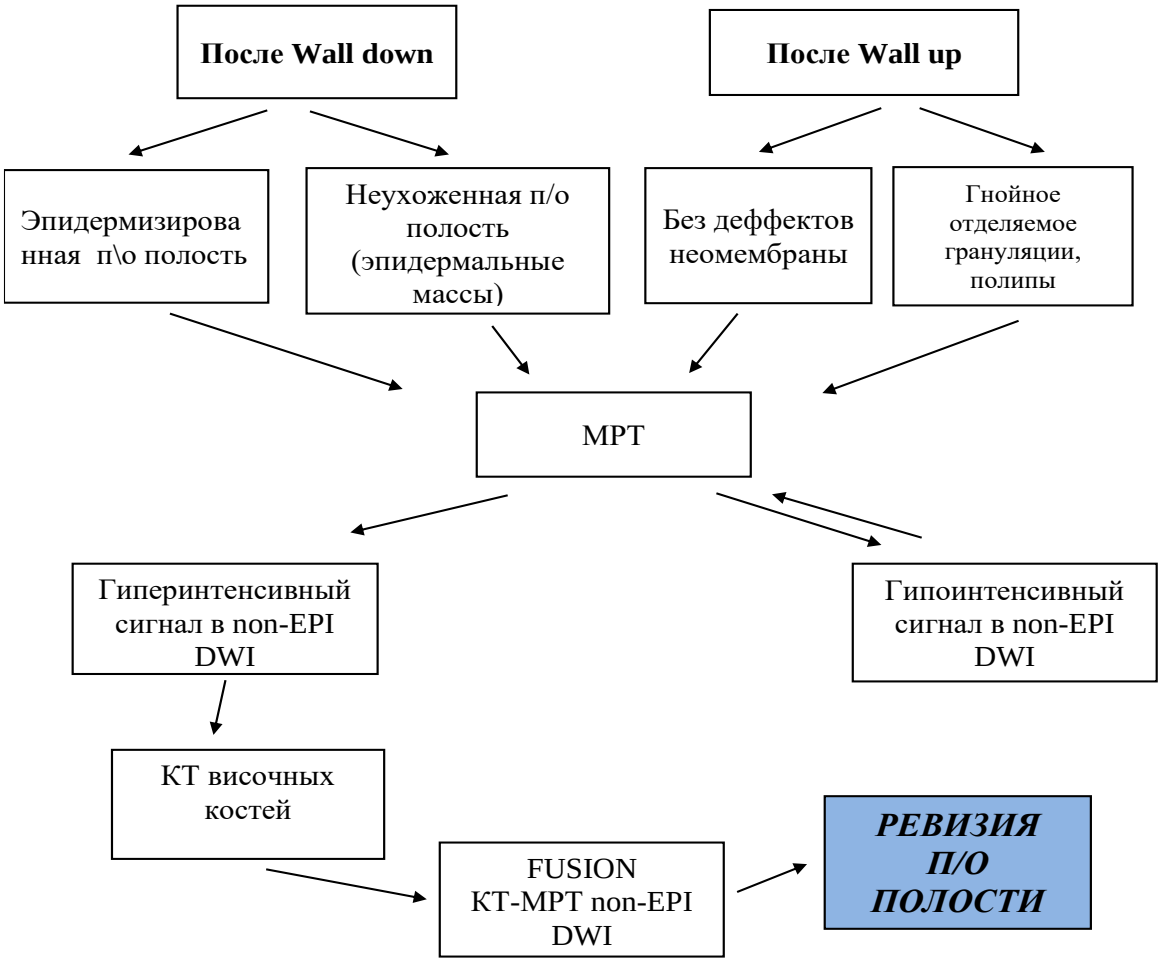

Рисунок 39. Алгоритм ведения больных с болезнью оперированного уха

Клинический пример

Пациент И., 6 лет, история болезни № 41679/19, находился в «ДГКБ святого Владимира» ДЗМ с 18.09.2019 по 23.09.2019 с диагнозом: правосторонний хронический гнойный эпитимпано-антральный средний отит, рецидив холестеатомы, правосторонняя смешанная тугоухость II степени.

Поступил с жалобами на гноетечение из правого уха. Из анамнеза известно, что пациенту выполнено была проведена раздельная аттикоантромастоидотомия в возрасте 2 лет.

Данные клинико-рентгенологического обследования: отомикроскопия - краевая перфорация в задних отделах неомембраны, гнойное отделяемое в наружном слуховом проходе; аудиограмма - правосторонняя смешанная

тугоухость II-й степени; КТ височных костей справа - мастоидальная полость и эпитимпанум тотально выполнены мягкотканным субстратом, головка молоточка, наковальня и арка стремени не определяются; МРТ – в 4х режимах обнаружена холестеатома размерами 7,5х6,0х6,0мм; ввиду разницы данных КТ и МРТ по размеру мягкотканного субстрата была применена технология FUSION, по данным которой холестеатома констатирована в проекции аттика размерами 6,5х5х4,5 мм, оставшийся мягкотканный субстрат соответствовал холестероловой гранулеме сосцевидного отростка, страдает хроническим эпитимпаноантральным гнойным средним отитом в течение 5 лет, перенес санирующую операцию с тимпанопластикой 4 года назад. В настоящее время беспокоят боль и гнойные выделения из правого уха. При отомикроскопии правого уха определяется краевая перфорация в задних отделах неомембраны. По данным аудиограммы у пациента правосторонняя смешанная тугоухость II-й степени.

На КТ височных костей вся послеоперационная полость выполнена патологическим субстратом (рис. 41а). По данным МРТ в режиме non-EPI DWI определяется высокоинтенсивный сигнал в проекции послеоперационной полости (рис. 41б).

Пациенту выполнена общеполостная операция на правом ухе, обнаружены «жемчужина» холестеатомы в проекции аттика размерами 6,5х5,0х5,0 мм и холестероловая гранулема в полости сосцевидного отростка. Интраоперационные находки совпали с данными FUSION (рис. 41в). Таким образом, технология слияния уточнила локализацию холестеатомы и ее размеры.

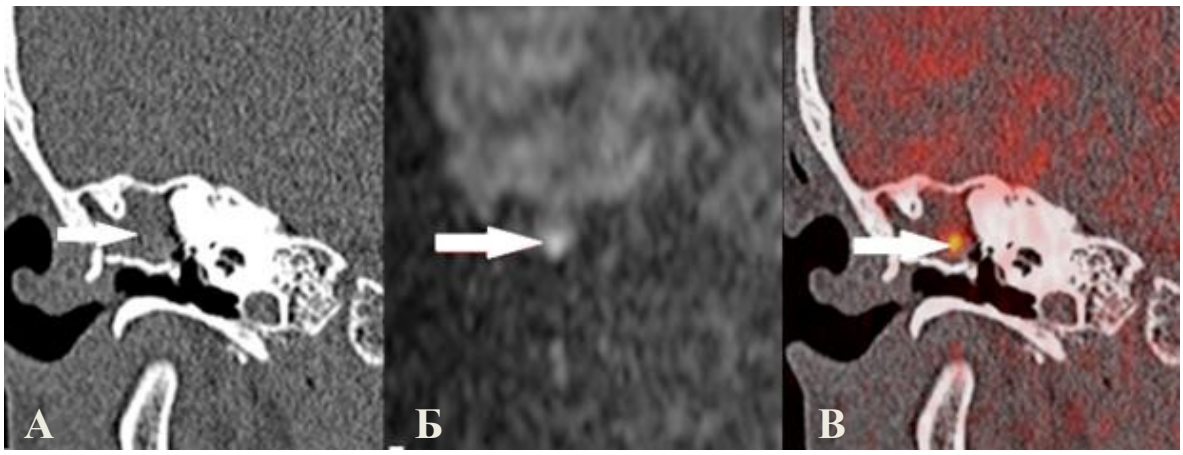

Рис. 40. *КТ (а), МРТ в последовательности non-EPI DWI (б), FUSION (в), коронарные проекции. Участок неправильной формы размером 6,5х5х4,5 мм с признаками ограничения диффузии в послеоперационной полости (стрелка).*

****

Таким образом, причины возникновения, клиническая картина, степень поражения структур среднего уха при хронических заболеваниях уха у детей различны и требуют наблюдения, обследования как на амбулаторном, так и на стационарном этапе, а при обнаружении холестеатомного процесса – включения в диагностический алгоритм МРТ и технологии FUSION.

КТ височных костей позволила выявить патологический процесс в среднем ухе и деструктивные изменения костных структур, включая цепь слуховых косточек.

Методом верификации мягкотканных образований являлась МРТ височных костей в режимах T1, T2, non-EPI DWI, ADC maps. Наши данные совпадают с рекомендованными в иностранной литературе [Casselman J.W., 2010]. Холестеатома соответствовала следующим показателям: гиперинтенсивный сигнал в T2 и non-EPI DWI, гипоинтенсивный сигнал в T1 и ADC maps последовательностях.

На компьютерных томограммах мягкотканный компонент был частично обусловлен холестероловой гранулемой, воспалительными и рубцовыми изменениями. МРТ в этом случае использовалась с целью дифференциальной диагностики. Параметры: высокий сигнал в T1, T2, ADC maps и низкий сигнал в non-EPI DWI последовательностях соответствовали холестеровой гранулеме. Параметры: высокий сигнал в T2, ADC maps и низкий сигнал в T1 и non-EPI DWI последовательностях соответствовали рубцовому процессу.

Применение технологии FUSION КТ – МРТ non-EPI DWI у больных с ХГСО с холестеатомой позволило достоверно определить процесс как перед первичным оперативным вмешательством, так и перед вторичным; спланировать на дооперационном этапе доступ (заушный, эндоуральный, интраканальный) и объем операции.

МРТ для верификации холестеатомы по подтвержденным нами параметрам выполнена впервые у детей на достоверном объеме исследований, может быть рекомендована и внедрена в широкую практику детских амбулаторных и стационарных отделений ЛОР и лучевой диагностики в послеоперационном периоде для исключения рецидива холестеатомы без инвазивного вмешательства через 1 год и более после операции при отсутствии клинических проявлений.

ЗАКЛЮЧЕНИЕ

Качественный предоперационный анализ анатомии височной кости определяет выбор хирургического вмешательства на ухе. Техника хирургического лечения хронических гнойных средних отитов постоянно совершенствуется. В зависимости от характера, вида и объема поражения структур височной кости оперирующий хирург выбирает степень технического оснащения операционной, определяет тип и доступ будущего хирургического вмешательства, от которого будет зависеть функциональный результат операции.

Широко распространена диагностика хронических заболеваний уха у пациентов детского возраста с помощью компьютерной томографии височных костей. Иностранными и российскими авторами доказаны высокие диагностические возможности КТ в исследовании патологии сосцевидного отростка, антрума, барабанной полости, слуховых косточек, оценки местоположения крупных сосудов и костного канала лицевого нерва [Зеликович Е.И., 2005.; Бодрова И.В.,2015]. Но для оценки всего спектра хронической патологии среднего и наружного уха КТ височных костей не достаточно в связи с отсутствием возможности дифференциальной диагностики мягкотканных компонентов среднего уха и прямых денситометрических показателей холестеатомы, холестероловой гранулемы, гнойных и рубцовых мягкотканных изменений как на дооперационном этапе диагностики хронических средних отитов, так и в послеоперационном периоде при ведении пациентов с болезнью оперированного уха.

Все чаще в последнее время для диагностики холестеатомы у взрослых пациентов с патологией среднего уха оториноларингологи применяют метод МРТ в последовательностях T2, T1, non-EPI DWI и ADC maps [Пчеленок Е.В., 2019; De Foer B., 2008; Casselman J.W., 2010]. Этот метод занял важное место в диагностике холестеатомы и дифференциальной диагностике холестероловой гранулемы и рубцовых процессов и используется у больных в диагностике

ХГСО с рецидивирующей холестеатомой среднего уха во взрослом возрасте. Благодаря чему стало возможным предоперационное планирование объема операции и ее вида. Положительным аспектом магнитно-резонансной томографии является отсутствие ионизирующей нагрузки на организм, что позволяет использовать многократно с раннего возраста, исключая беспокойство родителей за дополнительную лучевую нагрузку на организм ребенка.

Применяемые на сегодняшний день методы лучевой диагностики имеют преимущества и недостатки. КТ дает четкие представления о состоянии костных структур височной кости, наличие и положение мягкотканного компонента, по данным томографии можно предположить наличие холестеатомы в некоторых случаях, но при наличии объемного субстрата в среднем ухе говорить о типе и характере его не представляется возможным. МРТ в последовательностях T2, T1, non-EPI DWI и ADC maps позволяет различать холестеатому, рубцовые изменения, холестероловую гранулему, но топографические представления этих изменений далеко не идеальны, что особенно важно для достаточно изящных структур среднего уха.

В отечественных источниках единично встречаются сведения о совмещении изображений КТ и МРТ височных костей в диагностике холестеатомы у взрослых пациентов с хроническими гнойными средними отитами [Степанова Е.А., 2016; Косяков С.Я., 2021]. Но четкого алгоритма диагностики холестеатомы у детей с врожденной холестеатомой, для пациентов с холестеатомой, возникающей на фоне врожденного стеноза наружного слухового прохода, в современной литературе не представлено.

Цель данной работы:

Повышение эффективности диагностики врожденных и хронических заболеваний наружного и среднего уха, сопровождающихся холестеатомой у детей, на основании разработанных алгоритмов.

Для достижения поставленной цели были определены следующие **задачи:**

1. Изучить клинические проявления врожденной холестеатомы наружного и среднего уха, определить оптимальный и достаточный объем методов исследований, а также - сроки их проведения у детей дошкольного возраста.
2. Сравнить ограниченные и распространенные формы холестеатомного поражения уха у детей с врожденными стенозами наружного слухового прохода и оптимизировать сроки проведения меатотимпанопластики.
3. Определить универсальный способ диагностики холестеатомы наружного и среднего уха любой этиологии на любой стадии заболевания.
4. Разработать лечебно-диагностические алгоритмы ведения пациентов с холестеатомой наружного и среднего уха различной этиологии на диагностическом и послеоперационном этапах наблюдения и определить их эффективность.

Диссертационное исследование заключалось в изучении литературных данных методов диагностики хронического среднего и наружного отита у детей и практической части. Анализ научной литературы показал, что метод МРТ височных костей у пациентов детского возраста в диагностике ХГСО применяется редко [Sharma S.D., 2020], технология Fusion, которая уже встречалась в других областях медицины (урологии, кардиологии и т.д.), в диагностике холестеатомного поражения в оториноларингологии детского возрасте не используется, данные о применении этой техники во взрослом возрасте немногочисленны [Locketz G.D.,2016; Baba A., 2021]. Нами впервые изучена и применена технология FUSION в диагностике приобретенной и врожденной патологии среднего и наружного уха у детей. Этот метод основан на совместном применении КТ и МРТ височных костей, объединяет достоинства обоих методов лучевой диагностики. Изолированное использованние исследования КТ и МРТ височных костей имели ряд недостатков и не могли достоверно говорить о характере, местоположении и

размере мягкотканных субстратов височной кости. Нами была предложена и внедрена в практику технология слияния КТ и МРТ в non-EPI DWI последовательности для повышения диагностических возможностей этих исследований у детей с холестеатомой среднего и наружного уха на дооперационном этапе обследования и после операций для контроля рецидива холестеатомы. Также были предложены диагностические алгоритмы для специалистов-оториноларингологов с учетом разных нозологических групп и возрастных категорий пациентов детского возраста.

Практическая часть работы заключалась в обследовании и лечении 156 детей (171 наблюдение) в возрасте от 2 до 18 лет, которым было проведено хирургическое лечение в ГБУЗ ДГКБ св. Владимира ДЗМ. Для удобства статистического анализа они были поделены на три группы: I группа - больные с врожденной холестеатомой, II группа - пациенты с врожденным стенозом наружного слухового прохода и III группа - больные с хроническими гнойными средними отитами. III группа была разделена на подгруппы и включала пациентов с эпитимпано-антральным ХГСО - А подгруппа, туботимпанальным ХГСО – Б подгруппа и больных после санирующих вмешательств - В подгруппа.

Всем пациентам было проведено комплексное клинико-аудиологическое обследование: сбор жалоб и анамнеза заболевания, оториноларингологический осмотр, включавший эндоскопию лор-органов и отомикроскопию, тональную пороговую аудиометрию (детям до 4-х лет - регистрацию коротколатентных слуховых вызванных потенциалов (КСВП) и тимпанометрию.

КТ височных костей выполнена в отделении лучевой диагностики на компьютерном томографе «Toshiba AgvullionPrime 64» в спиральном режиме по программе костной реконструкции с толщиной срезов 0,5 мм в аксиальной проекции с последующей мультипланарной реконструкцией полученных изображений.

МРТ височных костей выполнена со специалистами лучевой диагностики в условиях рентгенологического отделения ГБУЗ ДГКБ св. Владимира ДЗМ в кабинете МРТ-диагностики на магнитно-резонансном томографе «Toshiba VantageAtlas-X» 1,5Тл. Исследование проводилось в аксиальной и коронарной плоскостях с толщиной срезов 3 мм в последовательностях T1, T2, non-EPI DWI и ADC maps. Дифференциальная диагностика патологических состояний (холестеатомы, холестеролой гранулемы, рубцов и воспалительных тканей) проведена по рекомендациям E.Officers (2011).

Слияние изображений МРТ и КТ для уточнения локализации холестеатомы. FUSION – программное обеспечение для персонального компьютера, которое позволяет совмещать изображения различных лучевых модальностей в цифровом формате. В нашем случае проводилось совмещение изображений, полученных при проведении компьютерной и магнитно-резонансной томографии в последовательности non EPI-DWI височных костей в аксиальных и коронарных проекциях на одинаковых анатомических уровнях.

Для получения наиболее точного результата «слияния» исследования КТ и МРТ височных костей проведены максимально идентично в сопоставлении вертикального луча лазера с орбитомеатальной линией с ориентирами на верхнюю стенку орбиты и верхнюю стенку наружного слухового прохода.

Технология FUSION проводилась в программном обеспечении HOROS на персональном компьютере Mac Os. В программу поочередно были загружены исследования нативных КТ и МРТ в аксиальной и коронарной проекциях, находили один и тот же анатомический уровень, подбирался размер окна и проводилось слияние изображений. Выявленный гиперинтенсивный сигнал МРТ в последовательности non-EPI DWI накладывался на изображение в аналогичной проекции КТ височной кости и фиксировался в ручном режиме. В результате были получены суммированные изображения, где высокоинтенсивный сигнал от холестеатомы был четко виден на фоне детальной анатомии структур височной кости.

Данные вышеперечисленных обследований были сопоставлены с интраоперационными находками и обязательным последующим гистологическим исследованием материала.

В первую очередь был во всех группах проведен анализ клинико-анатомических особенностей. Выявлено, что для пациентов с врожденной холестеатомой малых размеров характерно наличие округлого образования при отомикроскопии/отоэндоскопии в передне-верхних квадрантах на уровне рукоятки молоточка (44,8%), в некоторых случаях имелось его распространение в границах передних квадрантов (13,8%). Для холестеатомы больших размеров было характерно диффузно-белый цвет и выбуханием барабанной перепонки в сторону наружного слухового прохода (24,1%). В 4 случаях врожденная холестеатома была ошибочно расценена как экссудативный средний отит (13,8%).

По нашим данным выявлено, что врожденная холестеатома малых форм не сопровождается выраженным снижением слуха (31,0% случаев - норма слуха, 17,2% наблюдений - кондуктивная тугоухость I степени). Распространенные формы имеют нарушения слуха по кондуктивному типу (31,0% наблюдений составила кондуктивную тугоухость II степени, 10,3% случаев - III степени тугоухости).

При анализе взаимосвязи тугоухости и возраста пациентов было обнаружено, что возраст, степень тугоухости и объем поражения височной кости имели прямо пропорциональную зависимость - при увеличении возраста пациента возрастал объем поражений структур среднего уха (коэффициент ранговой корреляции Спирмена - 0,85, p-0,000).

Анализ анамнестических данных показал, что экссудативный средний отит или хронические формы тугоухости, могли сопровождаться наличием врожденной холестеатомы со «стертой» отоскопической картиной, так как в некоторых случаях нашего исследования ВХ была случайной находкой у

пациентов с врожденной тугоухостью и глухотой при дополнительном обследовании по основному заболеванию.

Анализ КТ височных костей у пациентов с ВХ среднего уха показал, что, в 15 случаях (51,7%) было визуализировано мягкотканное образование с округлыми контурами в передних отделах мезотимпанума на уровне костного устья слуховой трубы, которое располагалось выше или прилежало к рукоятке молоточка и арке стремени без их деструкции во всех 15 ушах. Пневматизация сосцевидного отростка у этих больных не была нарушена. Все эти признаки мы отнесли к врожденной холестеатоме малого размера (n=15).

По нашим данным КТ височных костей являлась высокотехнологичным неинвазивным методом обследования, позволяющая точно определять топографию и кариозные изменения костных структур наружного и среднего уха. На ранних стадиях компьютерная томография давала четкое представление о наличии и размере врожденной холестеатомы в полостях среднего уха. При больших размерах врожденной холестеатомы определить характер мягкотканных изменений среднего уха не представлялось возможным.

В результате было определено, что исследование МРТ в последовательностях T2, T1, non-EPI DWI и ADC maps имеет четкие характеристики для определения врожденной холестеатомы, но размером от 3 мм. Признаками холестеатомы являются гиперинтенсивный сигнал в T2 последовательности и non-EPI DWI и гипоинтенсивный сигнал в T1 и ADC maps последовательности. Чувствительность этого метода в выявлении врожденной холестеатомы составила 80,0%, специфичность – 93,9%, а точность – 87,9%. Такие низкие показатели исследования были получены, в связи с превышением шага томографа (4,0 мм) величины холестеатомы 3,0 мм.

Нами подтверждено, что МРТ в топографическом представлении местоположения уступала методу компьютерной томографии. Поэтому впервые в диагностике врожденной холестеатомы на достаточном количестве материала была применена методика совмещений КТ и МРТ изображений для

верификации местоположения холестеатомы. Это технология мультимодальной визуализации, позволяющая совмещать различные методы лучевой диагностики, в данном случае - изображения компьютерной томографии и диффузно-взвешенной магнитно-резонансной томографии. Проведение КТ и МРТ височных костей в одинаковых плоскостях повышает достоверность технологии слияния.

Были определены оптимальные условия для проведения исследований: направление вертикального луча лазера должно совпадать с орбитомеатальной линией с ориентирами на верхнюю стенку орбиты и верхнюю стенку наружного слухового прохода. Совмещение КТ и МРТ non-EPI-DWI изображений (FUSION) важно сопоставлять и в аксиальных, и в коронарных плоскостях одновременно.

Оценка качества диагностического результата метода FUSION КТ и МРТ в non-EPI DWI последовательности сопоставлялась с интраоперационными находками. Чувствительность (86,0%), специфичность (95,4%) и точность метода (91,4%) в локализации холестеатомы в данной группе показала высокие результаты.

На основании вышеуказанных данных был впервые разработан алгоритм диагностики ВХ для врачей-оториноларингологов и рентгенологов. Детям младше 7 лет с подозрением на врожденную холестеатому, у которых при отоскопии определяется ограниченное образование белого цвета достаточно проведение КТ височных костей для дальнейшего планирования операции. Пациентам школьного возраста и старше рекомендовано при распространенных формах холестеатомного поражения, в случаях выраженного снижения слуха (II степени тугоухости и выше) и определения мягкотканного субстрата во всех полостях височной кости по данным КТ проводить МРТ височных костей и FUSION КТ-МРТ для планирования доступа и объема хирургического вмешательства.

Анализ **пациентов с врожденным стенозом НСП** показал, что самый ранний возраст проявления холестеатомы – ясельный (15,8%). Данные об этой возрастной группе единичны, как в зарубежной, так и в отечественной литературе.

При сопоставлении эпидемиологических данных встречаемости пациентов с врожденным стенозом наружного слухового прохода мы подтвердили данные о преобладании патологии у мальчиков (68,4%).

Изучение клинических особенностей показало, что среди сочетанных аномалий развития ушной раковины у пациентов с врожденным стенозом НСП микротия 1 степени являлась наиболее частой сопутствующей врожденной аномалией развития (11 ушей, 50,0% случаев), ушные привески отмечены реже (4 случая, 18,2% наблюдений). Микротия II степени наблюдалась только в 2 случаях (9,1%) у пациентов с синдромом Голденхара. У одного пациента (4,5%) с синдромом Сетре-Чотзена наблюдали микротию III степени (ушная раковина представлена только кожно-хрящевым рудиментом, смещенным вперед и вниз). У 4 (18,2%) пациентов со стенозом НСП сочетанных аномалий не выявлено.

Нарушения слуха на стороне стеноза выявлены у всех пациентов: в большинстве случаев встречалась кондуктивная тугоухость III степени - 12 наблюдений, кондуктивная тугоухость II степени - 7 случаев. Более тяжелые и смешанные формы тугоухости были характеры для детей с синдромом Голденхара и синдромом Сетре-Чотзена (3 случая).

Для выявления возможной взаимосвязи между степенью снижения слуха и наличием холестеатомы данные аудиологического обследования пациентов были сопоставлены с интраоперационными находками. Во время анализа не установлено корреляционной зависимости между степенью тугоухости и объемом холестеатомного поражения у пациентов со стенозом наружного слухового прохода (критерий Пирсона $\chi 2$, $p=0,61$).

В анамнезе в 5 случаях (22,7%) с выявленной холестеатомой у больных были жалобы на боли и гноетечение из стенозированного слухового прохода.

Во всех этих случаях интраоперационно констатировали распространение холестеатомы в среднее ухо.

Таким образом, предположить холестеатомное поражение у детей с врожденным стенозированным слуховым проходом, без проведения дополнительных лучевых методов исследований не представлялось возможным в большинстве случаев.

По данным **КТ височных костей** в наших наблюдениях стеноз НСП ассоциировался с аномалиями развития слуховых косточек в 90,9% случаев (n=20), с предлежанием сигмовидного синуса – в 22,7% (n=5), высоким расположением луковицы яремной вены – в 13,6% (n=3), низким расположением дна средней черепно-мозговой ямки – в 36,4% случаев (n=8).

У больных с врожденным стенозом НСП по данным КТ определялся мягкотканый компонент в НСП (22 уха, 100%) в сочетании с деструктивными изменениями стенок НСП (5 ушей, 22,7%) в виде полулунных контуров. При визуализации образования, исходящего из НСП в барабанную полость, у всех пациентов была верифицирована холестеатома среднего уха (5 ушей, 22,7%). В случаях отсутствия распространения мягкотканного компонента в барабанную полость рудиментарная мембрана являлась границей холестеатомы между наружным и средним ухом.

Чувствительность метода МРТ в диагностике холестеатомы II группы пациентов составила 92,0 %, специфичность- 95,2%, а точность 94,3%. Метод FUSION (чувствительность- 96,0%, специфичность- 98,4%, точность 97,7%) позволил объединить достоинства обоих методов и повысил показатели эффективности лучевых методов исследований (чувствительность- 96,0%, специфичность- 98,4%, точность 97,7%).

Пациентам с врожденным стенозом слухового прохода МРТ показана в любом возрасте при наличии жалоб на гнойное отделяемое, при подтверждении холестеатомы – КТ височных костей для планирования хирургического вмешательства в кратчайшие сроки. При условии отсутствия жалоб начинать

обследование рекомендуется с шести лет. Обследование на начальных этапах может включать только метод МРТ в режимах T1, T2, non-EPI DWI и ADC maps. При выявлении холестеатомы - КТ и слияние результатов лучевой диагностики для планирования каналопластики. При отсутствии данных за холестеатому исследование можно повторять 1 раз в 2 года до проведения первым этапом пластики ушной раковины и каналопластики на втором этапе эстетической реабилитации в возрасте 10-12 лет, что является разработанным нами алгоритмом ведения детей с врожденными стенозами наружного слухового прохода.

При обследовании пациентов III группы (А, Б и В подгрупп) определено, что причины возникновения и клиническая картина ХГСО могут быть различны, а экссудативный и адгезивный средний отит требуют более пристального наблюдения специалистами на амбулаторном этапе ведения больных, так как могут привести к развитию хронического гнойного среднего отита с холестеатомой - 5,8% и 2,5% соответственно.

Анализ клинико-рентгенологических показателей позволил уточнить, что эпитимпано-антральный ХГСО у детей – это хроническое заболевание среднего уха со стойкой перфорацией, затрагивающее ненатяную часть МТ, осложненное развитием холестеатомы с грануляционной тканью, холестероловой гранулёмой и деструкцией костных структур среднего уха. Туботимпанальная форма ХГСО – заболевание, которое помимо стойкой перфорации в натянутой части барабанной перепонки, может сопровождаться нарушением целостности цепи слуховых косточек, наличием густого секрета в антруме и только в ряде случаев имеющее риск развития холестеатомы среднего уха (25,0%).

У пациентов имеющих распространенное холестеатомное поражение и рецидивирующее течение заболевания, перенесших общеполостное санирующее вмешательство на среднем ухе, регистрируются более тяжелые степени тугоухости (смешанная тугоухость II степени- 45,7%; III степени-

31,4% случаев). Поэтому крайне важно своевременно оказать хирургическую помощь во избежание инвалидизации ребенка.

К КТ-признаками холестеатомы у пациентов с эпитимпано-антральной формой ХГСО можно было отнести наличие патологического компонента мягкотканной плотности в эпитимпануме (98,5%), с нарушением целостности цепи слуховых косточек (78,5%), мягкотканный субстрат в антруме (50,8%) и мезотимпануме (38,5%), деструкция скутума (35,4%) и задне-верхней стенки НСП (16,9%), крыши барабанной полости (23,1%), расширение адитуса (26,2%).

К косвенным признакам холестеатомы можно было отнести: отсутствие пневматизации устья слуховой трубы (43,1%), наличие мягкотканного образования (полипа) в наружном слуховом проходе, исходящего из верхних отделов барабанной полости (10,8%), нарушение пневматизации сосцевидного отростка (93,9%). Косвенные признаки ни в одном случае не были самостоятельными. Чувствительность КТ по отношению к холестеатоме в этой подгруппе больных составила 81,6%.

Холестеатома у пациентов с туботимпанальной формой ХГСО встречается реже. Тем не менее к КТ- признакам холестеатомы можно было отнести наличие патологического компонента мягкотканной плотности в мезотимпануме (55,0%), эпитимпануме (40,0%) с деструкцией цепи слуховых косточек за счет лизиса длинного отростка наковальни (25,0%). Образование распространялось из медиальной части эпитимпанума в антрум (30,0%) с расширением аддитуса (10,0%) и деструкцией стенок антрума (5,0%). Для холестеатомы в этих случаях не были свойственны поражения скутума и задне-верхней стенки НСП. Чувствительность КТ по выявлению холестеатомы в этой подгруппе составила 72,7%.

У пациентов после санирующих вмешательств о наличии холестеатомы говорить было затруднительно, но тем не менее к признакам рецидива холетеатомы можно было отнести наличие в послеоперационной полости

патологического компонента мягкотканной плотности, заполняющего более 1/3 объема мастоидальной полости с деструктивными изменениями подлежащих костных структур. Чувствительность КТ по выявлению холестеатомы в данной подгруппе больных была самой низкой и составила 67,5%. В основном такие низкие показатели были рассчитаны в связи с невозможностью определения дифференциальной диагностики мягкотканных структур у пациентов после санирующих вмешательств.

Таким образом, исследование МРТ в последовательностях Т2, Т1, non-EPI DWI и ADC maps может быть рекомендовано как для первичной диагностики холестеатомы эпитимпано-антральной формы ХГСО, туботимпанальной, врожденной холестеатомы, болезни оперированного уха, а также диагностики холестеатомы наружного и среднего уха у пациентов со стенозом НСП. Анализ данных привел к выводу о результативном использовании метода МРТ в наблюдении за послеоперационными больными.

Чувствительность (Se) МРТ в III группе А, Б и В подгруппах составила 93,1%-94,2%, Специфичность (Sp) – 94,1-95,3%, Точность (Sp) – 93,8-95,8%.

В связи с протоколом исследования далее проводилось FUSION КТ и МРТ в non-EPI DWI последовательности и сопоставление данных с интраоперационными находками (чувствительность – 97,7-97,9%, специфичность – 98,0-98,9%, точность 97,9-98,0%).

Основываясь на ретроспективном анализе клинико-рентгенологических и аудилогических исследований, составлены алгоритмы диагностики для пациентов с хроническими гнойными средними отитами и больных после санирующих операций. Детям с ХГСО, имеющих по данным КТ патогномоничные признаки холестеатомы, можно проводить хирургическое вмешательство без дополнительных методов исследования. В сомнительных и сложных случаях целесообразно проводить исследования в полном объеме. Больным после санирующих вмешательств рекомендовано назначать ежегодно МРТ височных костей для контроля за рецидивом холестеатомы. Следующим

этапом проводить КТ височных костей с совмещением изображений для определения доступа ревизионного вмешательства.

Таким образом, метод FUSION являлся эффективным, неинвазивным методом диагностики, объединившим достоинства КТ и МРТ височных костей, и предоставил возможность повысить точность и эффективности диагностики заболеваний среднего и наружного уха для дальнейшего планирования хирургических вмешательств на височной кости.

Накопленный опыт позволил разработать алгоритмы при холестеатомном поражении наружного и среднего уха, с учетом возрастных, клинико-аудиологических и рентгенологических данных, что улучшило диагностику и повысило эффективность оказания медицинской помощи. Данные рекомендованы к использованию в практике врача-оториноларинголога у детей с заболеваниями уха в диагностике холестеатомы.

ВЫВОДЫ

1. Сочетание белого пятна при отоскопии и мягкотканного образования округлой формы, локализующегося в передних отделах мезотимпанума на уровне костного устья слуховой трубы, по данным КТ височных костей, является убедительным доказательством врожденной холестеатомы малых размеров у детей до 7 лет.

2. Наличие холестеатомы наружного слухового прохода при врожденной патологии не сопровождается дополнительным повышением порогов слуха (критерий Пирсона $\chi 2$, $p=0,61$). Гнойное отделяемое из стенозированного слухового прохода свидетельствует о распространении холестеатомы за рудиментарную барабанную перепонку, а хирургическое лечение таких пациентов может потребоваться с 2х летнего возраста.

3. Универсальным методом диагностики холестеатомы размером более 3 мм любой этиологии следует считать режим non-EPI DWI в коронарной и аксиальной проекциях МРТ височных костей (чувствительность - 80,0-93,1%, специфичность - 93,9-95,2%, точность - 86,2-94,3%). Доступ и объем вторичного хирургического вмешательства для исключения повреждения большего объема тканей позволяет определить технология FUSION компьютерной и магнитно-резонансной томографии (чувствительность - 97,3%, специфичность - 97,4%, точность - 97,0%).

4. Разработанные алгоритмы ведения детей с врожденной холестеатомой, с врожденным стенозом наружного слухового прохода, с хроническим эпитимпано-антральным гнойным средним отитом и хроническим туботимпанальным гнойным средним отитом позволяют улучшить диагностику и повысить эффективность оказания медицинской помощи с 67,1 % до 98,4%.

Практические рекомендации

1. Детям младше 7 лет при визуализации округлого белого образования в передних квадрантах барабанной перепонки и нормальном слухе или тугоухости не выше I степени необходимо проведение КТ височной кости для диагностики врожденной холестеатомы.
2. Пациентам с врожденным стенозом наружного слухового прохода и гноетечением, независимо от возраста, в первую очередь показана МРТ височных костей для исключения холестеатомы уха; при отсутствии гноетечения - необходимо проводить МРТ височных костей ежегодно с 6 лет. КТ височных костей является обязательным методом исследования перед планированием каналопластики.
3. Пациентам с перфорацией в натянутой части барабанной перепонки, гноетечением, грануляциями барабанной полости перед планированием тимпанопластики необходимо проводить МРТ височных костей для исключения холестеатомы; КТ височных костей необходима в случаях планирования санирующего вмешательства на среднем ухе.
4. Всем детям после санирующего вмешательства на среднем ухе надо проводить МРТ височных костей, которая позволит исключить рецидив холестеатомы (при её размере более 3 мм). При получении данных за холестеатому рекомендовано дополнительно использовать технику слияния КТ и МРТ в non-EPI DWI последовательности (FUSION) височных костей для определения доступа повторного хирургического вмешательства на среднем ухе.

СПИСОК ЛИТЕРАТУРЫ

1. Азнаурян А.М. Современные методы диагностики холестеатомы среднего уха: Дис. ..кан.мед.наук 14.01.03/Азнаурян Ашот Михайлович.-2007.- 169 с.
2. Аникин И.А. Врожденная холестеатома височной кости: вопросы этиологии, тактики диагностики и лечения (обзор литературы)/И.А. Аникин, А.Д. Князев, Н.Н. Хамгушкеев. И др.//Кубанский научный медицинский вестник. – 2019. Т. 26. -№1. - С. 158–167.
3. Аникин И.А. Особенности диагностики и хирургического лечения различных форм врожденной холестеатомы височной кости/И.А. Аникин, Н.Н. Хамгушкеева, А.И. Князев и др.//Вестник оториноларингологии. – 2020. - Т. 85. - №3.- С. 23-27.
4. Аникин М.И. Холестатома среднего уха: определение, вопросы классификации и этиопатогенеза (краткий обзор литературных данных). Часть 1/ М.И. Аникин, Д.М. Канафьев, И.А. Аникин//Российская оториноларингология. - 2016. - Т. 82. - № 3. - С. 16–23.
5. Аникин И.А. Опыт хирургического лечения врожденных аномалий развития уха, сочетанных с врожденной холестеатомой височной кости: клинические наблюдения/И.А. Аникин, Н.Н. Хамгушкеева, А.Д. Князев// Российский медицинский журнал. - №5. - 2020. – С. 9-12.
6. Аникин И.А. Предикторы рецидивирующей патологии и прогноз результатов хирургического лечения пациентов с приобретенной холестеатомой среднего уха /И.А. Аникин, Т.А. Бокучаева, Н.Н. Хамгушкеева и др.// Вестник оториноларингологии. – 2020. – Т.85. - №4. – С. 6-10.
7. Ахмедов Ш.М. Одномоментная реконструкция задней стенки наружного слухового прохода и кортикального слоя сосцевидного отростка при

хирургическом лечении больных эпимезо- и эпитимпанитом/Ш.М. Ахмедов //Российская оториноларингология. - 2014. - Т. 72. - № 5. - С. 9–15;

8. Бабияк В. И. Клиническая оториноларингология: рук. для врачей/ В.И. Бабияк, Я.А. Накатис- СПб.: Гиппократ, - 2005.- 800 с.
9. Карнеева О.В. Современные тенденции в диагностике и лечении хронического среднего гнойного отита/ О.В.Карнеева, Н.А. Дайхес// Болезни уха, горла, носа в детском возрасте/Под ред. М.Р. Богомильского, 2-изд., перераб. и доп. М.: ГЭОТАР-Медиа, - 2021. - 573-583 с.
10. Бодрова И.В. Мультиспиральная компьютерная томография (МСКТ) в диагностике причин кондуктивной и смешанной тугоухости: Автореферат дисс..док.мед.наук. Москва. - 2015. – 48 с.
11. Бойко Н.В. Компьютерная томография в диагностике заболеваний уха у детей/Н.В. Бойко, В.Н. Колесников, Г.Г. Сорока// Медицинский вестник Юга России. - 2012. - №2.- 17 с.
12. Брызгалова С.В. Рентгеновская компьютерная томография в изучении строения и патологических состояний височной кости /С.В. Брызгалова// Новости оториноларингологии и логопатологии. -2000.-№3.- С. 99-102.
13. Воячек В.И. Основы оториноларингологии /В.И.Воячек//Л., -1939,- 205-206с.
14. Воячек В.И. Учебник ушных, носовых и горловых болезней /В.И. Воячек– М.: Медгиз, - 1929. - Ч.1 - С. 97.
15. Выренков Ю. С. Клиническое значение строения сосцевидного отростка у детей /Ю.С. Выренков, В.М. Кривощапов В.М. - Саратов: Издательство Саратовского университета. – 1983.- 88с.
16. Гаров Е.В. Хронический гнойный средний отит: терминология, 113 диагностика и лечебная тактика /Е.В. Гаров// Русский медицинский журнал. - 2011. - Т. 19. - № 6. - С. 390–393.

17. Гаров Е.В. Современные принципы диагностики и лечения пациентов с хроническим гнойным средним отитом /Е.В. Гаров// Русский медицинский журнал. - 2012. - № 27. - С. 1355–1359.

18. Гулин К.С. Ограниченная идиопатическая холестеатома наружных слуховых проходов/К.С.Гулин //Вестник оториноларингологии. -1990.- № 5.- С. 77- 78.

19. Дайхес Н.А. Тактика ведения и результаты хирургического лечения пациентов с хроническим гнойным средним отитом/ Н.А. Дайхес, Х.М. Диаб, В.С. Корвяков//Альманах клинической медицины. - 2016. – Т.44.- №7.- С.814-820.

20. Диаб Х.М. Способ хирургического лечения атрезии наружного слухового прохода, сочетающейся с аномалией развития среднего уха/Х.М. Диаб// Российская оториноларингология. – 2011. – Т.5.- №54. – С. 41–46.

21. Добротин В.Е. Определение объема хирургического вмешательства при внутричерепном распространении процессов из полости среднего уха и околоносовых пазух по данным КТ// Вестник оториноларингологии. – 1996. – №3. – С. 23—26.

22. Егоров Л. В. Дифференцированный подход к хирургическому лечению холестеатомы среднего уха у детей/ Л.В. Егоров, Г.В. Власова, А.И. Крылов// Рос. оторинолар. - 2004. - № 5.- С. 50–54.

23. Егоров Л.В. Обширная холестеатома при врождённом пороке развития наружного и среднего уха у ребёнка с множественными пороками развития организма /Л.В. Егоров, Л.С. Кузнецова// Вестник оториноларингологии. - 1993. - № 1. - С. 43 - 44.

24. Еремеева К. В. Холестеатома наружного слухового прохода// Вестник оториноларингологии. – 2017- Т. 82. -№1. – С. 62-64.

25. Еремеева К.В. Хирургическая реабилитация больных, перенесших общеполостную операцию на ухе: Дис. ...канд. мед. наук 14.01.03/Еремеева Ксения Николаевна. - М., 2010. - 151 с.

26. Зеликович Е.И. КТ височной кости в диагностике приобретенной холестеатомы среднего уха/Е.И. Зеликович// Вестник оториноларингологии. – 2004. - №5. -С. 28—32.

27. Зеликович Е.И. Рентгеновская компьютерная томография височной кости в диагностике хронических заболеваний среднего уха: Автореф. дис. ... д-ра мед. наук. 14.00.04, 14.00.19/ Зеликович Елена Исааковна – М., 2005

28. Ивойлов А. Ю. Хронический гнойный средний отит у детей: современные представления о патогенезе, диагностике, лечении и профилактике: автореф. дис. ... докт. мед. наук. 14.01.03/Ивойлов Алексей Юрьевич. - М., 2009. - 350 с.

29. Ивойлов А.Ю. Диагностический алгоритм и лечебная тактика при хроническом гнойном среднем отите в детском возрасте/ А.Ю. Ивойлов//Русский медицинский журнал. - 2011. - Т. 19. - № 6. - С. 394–397.

30. Карнеева О.В. Способ динамического наблюдения ретракционного кармана барабанной перепонки для раннего выявления ретракционной холестеатомы у детей / Российский патент 2012 года по МПК A61B8/00 // RU2464934C1.- М. - 2012.

31. Клинические рекомендации под редакцией президента национальной медицинской ассоциации оториноларингологов. Хронический средний отит / Ю.К. Янов, Е.В. Байбакова, Е.В. Гаров и др.// М.- 2021.- С.8-23.

32. Косяков С.Я. МРТ в предоперационном обследовании и послеоперационном контроле при хроническом среднем отите с холестеатомой. / С.Я. Косяков, В.В. Лазебный, В.В. Коршок и др.// Вестник оториноларингологии. – 2012.- 77(5). – С.14-19.

33. Косяков С.Я. Совмещение рентгеновской компьютерной и магнитно-резонансной томографии в диагностике холестеатомы среднего уха. Технология Fusion – инструмент точной локализации / С.Я. Косяков, Е.В. Пчеленок, Е.А. Степанова и др. // Вестник оториноларингологии. – 2021. – 86 (5) – С.90-96.

34. Крюков А.И. Клинические рекомендации. Хронический гнойный средний отит /А.И. Крюков, Н.Л. Кунельская, Е.В. Гаров и др.//. – 2014 - С. 10-15.

35. Крюков А.И. О классификации операций при хроническом гнойном среднем отите /А.И. Крюков, Е.В. Гаров// Российская оториноларингология. – 2016 - №3. - С.181-182.

36. Кручинина И.Л. Холестеатома среднего уха и её особенности в детском возрасте /И.Л. Кручинина// Вестник оториноларингологии. – 1984.— № 1. С. 63-68.

37. Кузнецов С.В., Апряткина В.М. Компьютерная томография: особенности рентгеноанатомии височной кости. // Вестник оториноларингологии – 1989. - №4. – С. 66—70.

38. Кульмаков С.А. Возможности и перспективы эндоскопии в хирургическом лечении детей с хроническим гнойным средним отитом: Дис. …канд.мед.наук 3.1.3./ Кульмаков Сергей Александрович.- М., 2021.-134с.

39. Курбатова Е.В. Особенности холестеатомы наружного и среднего уха у детей: Дис. …канд.мед.наук 14.00.04./Курбатова Елена Владимировна.- М., 2009.-158с.

40. Левин Л.Т. Хирургические болезни уха /Л.Т. Левин, Я.С. Тёмкин. - М.: Медгиз, 1949. - 723с.

41. Лучихин Л.А. Эффективность компьютерной томографии височной кости в диагностике хронического гнойного среднего отита / Л.А. Лучихин, М.Л.

Дербенёва, И.В. Островцев//Вестник оториноларингологии. - 1995.- №3.- С. 31-34.

42. Милешина Н.А., Курбатова Е.В. Особенности холестеатомы наружного и среднего уха у детей/Н.А. Милешина, Е.В. Курбатова// Российская оториноларингология.-приложение №2.-2008.- С.295-298

43. Милешина Н.А. Холестеатома наружного и среднего уха в детском возрасте/Н.А.Милешина, Е.В. Курбатова//Вестник оториноларингологии. – 2015. -№ 1. - С. 25–27.

44. Овчинников А.Ю. Хирургическое лечение больных с хроническим гнойным средним отитом: возможности компьютерной навигации/А.Ю. Овчинников//Лечебное дело. - 2016. - № 4. - С. 77–82

45. Огнетов С.Ю. Частота рецидивирующей и резидуальной холестеатомы после различных видов санирующих операций на среднем ухе/С.Ю. Огнетов//Казанский медицинский журнал. - 2016. - Т. 97. - № 3. - С. 367–370.

46. Педаченко А.Е., Сушко Ю.А., Терницкая Ю.П. Топика поражений пирамиды височной кости у больных с кохлеарной и смешанной формой отосклероза по данным высокоразрешающей КТ // Материалы 2-го национального конгресса аудиологов и 6-го международного симпозиума “Современные проблемы физиологии и патологии слуха”. - Суздаль, 2007 г. - С. 196-19.

47. Пак В.В. Значение мультиспиральной компьютерной томографии височной кости в диагностике патологии структур среднего уха /В.В. Пак// Вестник КазНМУ. - 2014. - №2- С.3.

48. Пальчун В. Т., Крюков А. И. Оториноларингология: руководство для врачей. М.: Медицина, 2001. С. 428–446.

49. Пальчун В. Т. // Оториноларингология: национальное руководство. М.: ГЭОТАР–Медиа, 2008. - С 341-356.

50. Полунин М.М. Врожденная холестеатома среднего уха у детей/ М.М. Полунин, Ю.Л. Солдатский, А.М. Иваненко, С.А. Кульмаков//Российская оториноларингология. – 2018.- №6(97). - С. 111-118.

51. Потапов И.И. О классификации хронических гнойных средних отитов/ И.И. Потапов// Вестник оториноларингологии. -1961.- № 6. – С. 62 - 67.

52. Пчеленок Е.В. Эффективность облитерации паратимпанальных пространств у больных с холестеатомой стреднего уха: Дис. …канд.мед.наук 14.01.03./Пчеленок Екатерина Витальевна.- М., 2019.-130с.

53. Реброва О.Ю. Описание процедуры и результатов статистического анализа медицинских данных в научных публикациях /О.Ю. Реброва // Рекомендации по подготовке научных медицинских публикаций: сборник статей и документов- М.: Медиа Сфера, 2006.- С. 94 – 105.

54. Сайдулаев В.А. Результаты санирующих реопераций с мастоидопластикой у больных с "болезнью оперированного уха" /В.А. Сайдулаев, К.М. Мухтаров, В.П. Шпотин и др.//Астраханский медицинский журнал. - 2015. - Т.10- №4. – С.111-120.

55. Самбулов В. И. Неинвазивный метод диагностики холестеатомы среднего уха у детей/В.И.Самбулов, С.Н. Шатохина, В.Г. Зенгер и др.//Альманах клинической медицины. - 2002. - №5 - С.60-63.

56. Самбулов В.И. Современные аспекты диагностики и хирургического лечения хронического гнойного среднего отита у детей: Дисс..я док.мед.наук 14.00.04/Самбулов Вячеслав Иванович 2009г. -М. - 287 с.

57. Семенов А. В. Возможности мультиспиральной компьютерной томографии в диагностике холестеатомы среднего уха/ А.В. Семенов // БМИК. - 2014. – Т4.- №11- С.128.

58. Семенов Ф.В. Распространенность и особенности клинического течения хронического гнойного среднего отита Краснодарского края/Ф.В. Семенов, А.Х. Хачак, С.В. Немцова//Российская оториноларингология– 2004.– Т.5 №12. – С. 168–170.

59. Ситников В.П. Реконструктивная мастоидопластика после радикальных санирующих операций на ухе//В.П. Ситников, Ж.Т. Муканова, А.А. Имангалиева и др.// Вестник КазНМУ. - 2015. - №2- С.124-126.

60. Степанова Е.А. Слияния изображений компьютерной томографии и диффузионно-взвешенной магнитно-резонансной томографии для визуализации впервые выявленных, резидуальных и рецидивных холестеатом среднего уха/ Е.А.Степанова, М.В. Вишнякова, А.С. Абраменко, В.И. Самбулов //Альманах клинической медицины. – 2016. -Т. 44. №7.- С. 835-840.

61. Тарасов Д.И. Заболевания среднего уха /Д.И. Тарасов, О.К. Фёдорова, В.П. Быкова// Руководство для врачей. - М., 1988. - С.28.

62. Терновой С.К. Основы лучевой диагностики и терапии/С.К. Терновой. - М.- 2012.- С 558-748.

63. Тимошенко П.А. Хирургические методы реабилитации при 115 патологии среднего уха: автореф.дис. ...д-ра. мед. наук 14.01.03/Тимошенко Павел Андреевич. - СПб., 1991. - 323 с;

64. Тодоров И. Холестеатома среднего уха в детском возрасте // И.Тодоров //Вестник оториноларингологии. -1993. -№ 3.- С. 14 -17.

65. Ханукаева З.Б. Варианты реконструкции задней стенки наружного слухового прохода при хирургическом лечении хронического гнойного среднего отита: Дис. ...канд. мед. наук 14.01.03/Ханукаева Зоя Борисовна. - М., 2014. - 164 с.

66. Шпотин В.П. Ошибки санирующих операций — причины рецидивов/ В.П. Шпотин, А.И. Проскурин//Тезисы докл. Научно-практической конференции «Современные вопросы диагностики и реабилитации больных с тугоухостью и глухотой». - М., 2006. - С. 45.

67. Яковлев В.Н. Заболеваемость хроническим гнойным отитом и лечение этой нозологии в Москве/В.Н. Яковлев, Крюков А.И., Гаров Е.В. и др. // Вестник оторинологаринголо гии.- 2010. - №6. – С. 31.- 33.

68. Abdel-Aziz M. Congenital cholesteatoma of the infratemporal fossa with congenital aural atresia and mastoiditis: a case report. BMC Ear, Nose and Throat Disorders. 2012;12-6.

69. Aquino J. Epidemiology of middle ear and mastoid cholesteatomas: study of 1146 cases/ J. Aquino, F. Cruz, J. de Aquino// Braz J Otorhinolaryngol. - 2011.- № 77. - P.341-347.

70. Aikele P. Diffusion-weighted MR imaging of cholesteatoma in pediatric and adult patients who have undergone middle ear surgery/ P. Aikele //AJR Am J Rentgenol. - 2003. - Vol. 181. - №1. - P. 261–265.

71. Aimi K. Role of the tympanic ring in the pathogenesis of congenital cholesteatoma/ K. Aimi//Laryngoscope. - 1983.- Vol.93.- №9.- P. 1140–1146.

72. Al-Qahtani K. External auditory canal atresia: Surgical correction compared with bone anchored hearing device/ K. Al-Qahtani, M. Aleisa, A.Albader et al.// J of Taibah University Medical Science. – 2014. – Vol. 9. - №4 – P. 307–310.

73. Alzahrani. M., Postoperative diffusion weighted MRI and preoperative CT scan fusion for residual cholesteatoma localization. / M. Alzahrani, R. Alhazmi, M. Bélair, I. Saliba// International journal of pediatric otorhinolaryngology. - 2016.– Vol. 90. – P. 259–263.

74. Antoni P.F. Surgical treatment of external auditory canal cholesteatoma / P.F.Antoni, W.P.Antoni //Laryngoscope.-1982.- Vol. 92.- P.70-75.

75. Aymat A. External acoustic meatus cholesteatoma//ORL J Otorhinolaryngol Relat Spec. – 1999. -Vol.61(3) – P.158-160.

76. Baba, A. Non-echoplanar diffusion weighed imaging and T1-weighted imaging for cholesteatoma mastoid extension / Baba, A., Kurihara, S., Fukuda, T., Yamauchi, H., Matsushima, S., Ikeda, K., Kurokawa, R., Ota, Y., Takahashi, M., Sakurai, Y., Motegi, M., Komori, M., Yamamoto, K., Yamamoto, Y., Kojima, H., & Ojiri, H.// Auris, nasus, larynx. - 2021. – Vol.48(5) – P. 846–851.

77. Barath K. Neuroradiology of Cholesteatomas/ K. Barath, A.M. Huber, P. Stämpfli, et al// 2010.- Vol. 145.(3).- P. 826–829.

78. Bernstein E.J. Nephrogenic systemic fibrosis: a systemic fibrosing disease resulting from gadolinium exposure /E.J. Bernstein, C. Schmidt-Lauber, J. Kay// Best Pract Res Clin Rheumatol. – 2012. - T.26(4). - P. 489-503.

79. Bhat K.V. Cortical mastoidectomy in quiescent, tubotympanic, chronic otitis media: is it routinely necessary/ K.V. Bhat//J Laryngol Otol. - 2009. - T. 123(4). - P. 383–390.

80. Bhavana K. Our Experience of Treating Wide Spectrum of External Ear Canal Atresia of Different Etiologies in Pediatric Patients/K. Bhavana// Indian Journal of Otolaryngology and Head and Neck Surgery. – 2017.- Vol.69(3). - P.363–369.

81. Casale G. Acquired Ear Canal Cholesteatoma in Congenital Aural Atresia//Stenosis/ G. Casale, B.D. Nicholas, B.W. Kesser //Otology and Neurotology. – 2014. – Vol. 35(8). – P.1474–1479.

82. Casselman J.W. Diffusion-weighted MR imaging of the head and neck /J. W., Casselman, B. De Foer, B.J. De Bondt //J.Radiol. - 2010. - T. 91(3). - P. 369–374.

83. De Foer B. Middle ear cholesteatoma: non-echo-planar diffusion-weighted MR imaging versus delayed gadolinium-enhanced T1-weighted MR imaging--value in

detection / De Foer B, JP. Vercruysse, A. Bernaerts et al. // Radiology. – 2010.- T. 255(3)- P. 866-72.

84. Caughey R.J. Congenital Cholesteatoma in a Case of Congenital Aural Atresia/ R.J. Caughey, R.A. Jahrsdoerfer, B.W. Kesser// Otology and Neurotology. – 2006.- Vol.27(7).- P.934–936.

85. Chao W. Y. Eustachian tube dysfunction in the pathogenesis of middle ear cholesteatoma: clinical and pathological studies/W.Y. Chao, H.Z. Tseng//Sixth international conference on cholesteatoma and ear surgery, Cannes. - 2000. - P.5 9-65.

86. Cholesteatoma in congenital aural atresia / S.O.Chang [et al.]// Sixth international conference on cholesteatoma and ear surgery.Cannes. - 2000. - P. 1097-1122.

87. Cole R.R. The Risk of Cholesteatoma in Congenital Aural Stenosis/ R.R. Cole, R.A. Jahrsdoerfer// The Laryngoscope. - 1990.- Vol.100(6). P.576–578.

88. Cruz O. L. Efficacy of surgical treatment of chronic otitis media/ O. L. Cruz, C. A.Kasse, F. D. Leonhart//Otolaryngol. Head Neck Surg. - 2003. - Vol. 128(2). - P. 263–266.

89. Csakanyi Z. Middle ear gas pressure regulation: the relevance of mastoid obliteration/ //Otol Neurotol. - 2014. - Vol. 35(6). - P. 944–953.

90. Dankuc D. Techniques of the Tympanomastoidectomy with Reconstruction of the Posterior Bone Wall of the External Auditory Canal/D.Dankuc //Srp. Arh. Celok. Lek. - 2015. - T. - Vol.143 (7–8). - P. 480–486.

91. De Foer B. Detection of postoperative residual cholesteatoma with non echo-planar diffusion- weighted MRI/B. De Foer, J. P. Vercruysse, A. Bernaerts// Neuroradiology. – 2008.- Vol. 29.-P. 513-517.

92. De Foer B. Diffusion- weighted magnetic resonance imaging of the temporal bone/ B. De Foer, J. P. Vercruysse, M. Spaepen //Neuroradiology. – 2010. – Vol.52. - P 785-807.

93. De Foer B. The value of magnetic resonance imagingin the preoperative evaluation and the postoperative follow-up of middle ear cholesteatoma/ B. De Foer//JBRBTR. - 2013. - Vol. 96(2). - P. 106–107.

94. Vercruysse J. P.MRI of cholesteatoma: an apdate/ J. P. Vercruysse, B. De Foer, T. Somers et al.// B-ENT. – 2009.- T.5. - Vol. 233-P. 40.

95. De Foer B.Value of non-echo-planar diffusion-weighted magnetic resonance imaging versus delayed post-gadolinium T1-weighted magnetic resonance imaging for the detection of middle ear cholesteatoma/ B. De Foer, J. P. Vercruysse, A. Bernaerts//Radiology. - 2010. - Vol. 255 (3). - P. 866–872.

96. De Souza G. Q. M. Description of 34 Patients with Complicated Cholesteatomatous Chronic Otitis Media / G. Q. M. De Souza, H. P. Mariana, K. T. Robinson// Int. Arch Otorhinolaryngol. 2008. - Vol. 12.(2). - P. 657– 662.

97. Djurhuus B. D. Validation of the cholesteatoma diagnosis in the Danish National Hospital Register/ B. D. Djurhuus, A.Skytthe, C. E. Faber// Dan Med Bul. - 2010.- Vol. 57(10). - P. 1–4.

98. Dornhoffer J. Retrogade mastoidectomy with canal wall reconstruction: a singlestage technique for cholesteatoma removal//Ann Otol Rhinol Laryngol. - 2000. - Vol.109(11). - P. 1033–1039.

99. Dornhoffer J.L. The Chronic Ear/ J.L. Dornhoffer, M.B. Gluth //Thieme Medical Publihers. - 2016. - 374 p.

100. Dubach P. External auditory canal cholesteatoma: reassessment of and amendments to its categorization, pathogenesis, and treatment in 34 patients/ P. Dubach, R. Häusler // Otol Neurotol. – 2008.- Vol.29(7). - P. 941-8.

101. Ervin A. Dunnebier, Imaging for Otolaryngologists// Medical Science Books - 2011. - P. 2-10.

102. Fränzer J. T. Middle ear cholesteatoma. A pathway to investigate the underlying mechanisms of the aggressive variant of chronic otitis media/ J. T. Fränzer, H. Sudhoff //Int. Arch Otorhinolaryngol. - 2010. - Vol. 15 (6). - P. 354–359.

103. Gersdorff M. C. Pathophysiology of cholesteatoma / M. C. Gersdorff, M. E. Debaty, J. P. Tomasi// Rev. Laryngol. Otol. Rhinol. (Bord). - 2006. - Vol. 127 (3). - P. 115–119.

104. Giant cholesteatoma of the external auditory canal/T.Sapic et al.// Annals of Otology, Rhinology and Laryngology. - 1997.- Vol. 106.- P. 471-473.

105. Goto T. Epidermal growth factor in cholesteatoma – the first report: the localization in the cholesteatoma tissue/T. Goto// Nippon Jibiinkoka Gakkai Kaiho. - 1993. – Vol. 96. - P. 1186–1191.

106. Hamming N.M. Automatic image-to-world registration based on x-ray projections in cone-beam CT-guided interventions/ N.M. Hamming, M.J. Daly, J.C. Irish et al.// Med Phys. – 2009.- Vol. 36(5). - P.1800-1812.

107. Hartwein J.A technique for the reconstruction of the posterior canal wall and mastoid obliteration in radical cavity surgery/J. Hartwein//Am J Otol. - 1990. - T.11. - № 3. - P. 169–173.

108. Holt J.J. Ear canal cholesteatoma /J.J. Holt// Laryngoscope. - 1992. - №102.- P. 608-613.

109. Huins C.T. Detecting cholesteatoma with non-echo planar (HASTE) diffusion-weighted magnetic resonance imaging/C.T. Huins, A. Singh, R.K. Lingam et al.// Otolaryngol Head Neck Surg. – 2010. – Vol.143 (1). - P.141-146.

110. Ilıca A.T. HASTE diffusion-weighted MRI for the reliable detection of cholesteatoma/ A.T. Ilıca, Y. Hıdır, N. Bulakbaşı et al.// Diagn. Interv. Radiol. – 2012.- Vol. 18 (2). - P. 153 - 158.

111. Ito Y. Two cases of external auditory canal cholesteatoma/Y. Ito, K. Ikeda, T.Tsunodo//Sixth international conference on cholesteatoma and ear surgery. Cannes. -2000.- P. 361-366

112. Jacob R. Epitheliumstroma interaction in cholesteatoma of the middle ear/ R. Jacob // Laryngorhinootologie. - 2001. - Vol. 80. (1). - P. 11–17.

113. Jahnke K. Middle Ear Surgery. Recent Advances and Future Directions/K. Jahnke // Georg Thieme Verlag. - 2004.- Chapter 4. - P. 73–93

114. Jnafuku S. Result after cholesteatoma surgery using scutumplasty and anterior tympanotomy/S.Jnafuku// International Society for otologicol surgery, Antalia.- 1998.- Vol. 7.- P.91.

115. Kazahaya K. Congenital cholesteatoma/K. Kazahaya, W. P. Potsic.// Current opinion in otolaryngology & head and neck surgery.- 2004.- Vol.12(5).- P. 398–403/

116. Kalle T. Non-echoplanar diffusion-weighted MRI in children and adolescents with cholesteatoma: reliability and pitfalls in comparison to middle ear surgery/ T. Kalle // Pediatr. Radiol. - 2015. - Vol. 45 (7). - P. 1031–1038.

117. Karmody C.S. The origin of congenital cholesteatoma / C.S. Karmody, S.V. Byahatti, N. Blevins et al.// Am. J. Otol. – 1998 – Vol.19(3).- P. 292–297.

118. Kemppainen H. O.Epidemiology and aetiology of middle ear cholesteatoma/H. O. Kemppainen, H. J. Puhakka, P. J. Laippala et al. // Acta Otolaryngol. - 1999. – Vol. 119.- P. 568–572.

119. Kerckhoffs K.G.P. The disease recurrence rate after the canal wall up (CWU) or canal wall down (CWD) technique in adults/ K.G.P. Kerckhoffs// Laryngoscope. – 2015.- Vol.125 (4).- P. 1–8.

120. Kerckhoffs K.G.P. The disease recurrence rate after the canal wall up or canal wall down technique in adults/ K.G.P. Kerckhoffs // Laryngoscope. - 2016. – Vol.126(4).- P.980-7.

121. Khemani S. The value of non-echo planar HASTE diffusion-weighted MR imaging in the detection, localisation and prediction of extent of postoperative cholesteatoma/ S. Khemani //Clin Otolaryngol. – 2011.- Vol. 36(4).- P. 306-312.

122. Kim H. J. Expression Patterns of Cytokeratins in Cholestea-tomas:Evidence of Increased Migration and Proliferation/ H. J. Kim //Jurn. Korean Med Sci. - 2002. – Vol. 17. - P. 381–388.

123. Kim J. H. Clinical Results of Atticoantrotomy with Attic Reconstruction or Attic Obliteration for Patients with an Attic Cholesteatoma/ J. H. Kim, H. C.Seung, W. C. Jong// Clin. Exp. Otorhinolaryngol. - 2009. Vol. 2. № 1.- P. 39–43.

124. Koch B. Update on pediatric temporal bone imaging/B. Koch, J. Egelhoff// Current opinion in otolaryngology and head and neck surgery. -1995. - Vol.3. - P. 416 -422.

125. Kuo C.L. Mastoid obliteration for pediatric suppurative cholesteatoma: long-term safety and sustained effectiveness after 30 years' experience with cartilage obliteration/ C.L. Kuo//Audiol. Neurootol. - 2014. - Vol. 19(6). - P. 358–369.

126. Lee W.S. Mastoid and Epitympanic Obliteration in Canal Wall Up Mastoidectomy for Prevention of Retraction Pocket // W.S. Lee, J.Y. Choi, M. H. Song et al.// Otology & Neurotology. - 2005. – Vol. 26 (6). – P.1107-1111.

127. Li P.M. Evaluating the utility of non-echo-planar diffusion-weighted imaging in the preoperative evaluation of cholesteatoma: a metaanalysis/P.M. Li//Laryngoscope. - 2013. - Vol. 123(5). - P. 1247–1250. 123.

128. Lima A.F. Is pediatric cholesteatoma more aggressive in children than in adults? A comparative study using the EAONO/JOS classification/A.F. Lima, F. C. Moreira, A.S. Menezes et al.//International journal of pediatric otorhinolaryngology. - 2020.- Vol.138. - P. 110-170.

129. Lingam R.K. Apparent diffusion coefficients for detection of postoperative middle ear cholesteatoma on non-echo-planar diffusion-weighted images/ R.K. Lingam //Radiology. - 2013. - T. 269(2). - P. 504–510.

130. Locketz G. D. Fusion of Computed Tomography and PROPELLER Diffusion-Weighted Magnetic Resonance Imaging for the Detection and Localization of Middle Ear Cholesteatoma/G.D. Locketz//JAMA Otolaryngol. Head Neck Surg. - 2016. - Vol. 142(10). - P. 947–953.

131. Makino K. M. Epithelial migration on the tympanic membrane and external canal /K. Makino, M. Amatsu//Arch. Otorhinolaryngol. - 1986. -Vol. 243.- P. 39-42.

132. Makino K. M. Epithelial migration on the tympanic membrane and external canal//K. Makino//Arch Otorhinolaryngol. – 1986.- Vol. 243- №1. - P.39.

133. Martins O, Victor J, Selesnick S. The relationship between individual ossicular status and conductive hearing loss in cholesteatoma/O. Martins, J.Victor, S.Selesnick // Otol Neurotol. – 2012. – Vol.33 (3). – P. 387-392.

134. Mathur M. Gadolinium Deposition and Nephrogenic Systemic Fibrosis: A Radiologist's Primer/M. Mathur, J.R. Jones JR, J.C. Weinreb//Radiographics. - 2020. - Vol.40(1). - P. 153-162.

135. Matsunaga H. Basic Study on Computed Tomography (CT) of Temporal Bone/H. Matsunaga, T. Nishimura// Practica Oto-Rhino-Laryngologica. – 1985. – Vol.78 (10). – P. 2143-2162.

136. Mazita A. Cholesteatoma in patients with congenital external auditory canal anomalies: retrospective review/Mazita A.// J. Laryngol. Otol. – 2011.- Vol.125 (11) - P.1116-20.

137. McGill T.J. Congenital cholesteatoma of the middle ear in children: a clinical and histopathological report/ T.J. McGill // Laryngoscope. – 1991. – Vol. 101 (6 Pt 1). - P. 606–613.

138. Michaels L. An epidermoid formation in the developing middle ear; possible source of cholesteatoma/ L. Michaels//J. Otolaryngol. – 1986. – Vol.15 (3). - P. 169–174.

139. Migirov L.Cholesteatoma invasion into the internal auditory canal/ L. Migirov // Eur. Arch Otorhinolaryngol. - 2009. – Vol. 266. - P. 657–662.

140. Minovi A. Diseases of the middle ear in childhood/A.Minovi//GMS Curr Top Otorhinolaryngol Head Neck Surg. – 2014.- Vol. 1.- P.13.

141. Minovi A. Functional results after cholesteatoma surgery in an adult population using the retrograde mastoidectomy technique/A.Minovi//Eur. Arch. Otorhinolaryngol. - 2014. - Vol. 271(3). - P. 495–501.

142. Miracle A.C. Conebeam CT of the head and neck, part 2: clinical applications/A.C. Miracle // AJNR Am J Neuroradiol. – 2009.- Vol.30.- №7.- P.1285-1292.

143. Monasta L., Ronfani L., Marchetti F. Burden of disease caused by otitis media: systematic review and global estimates// L. Monasta, L. Ronfani, F. Marchetti F. / PLoS One. - 2012. – Vol.7.- P.

144. Naiberg J. The pathologic features of keratosis obturans and cholesteatoma of the external auditory canal/ J. Naiberg// Arch Otolaryngol. – 1984.- Vol. 110 (10). – P. 690-693.

145. Naim R. Classification of the External Auditory Canal Cholesteatoma/R. Naim // The Laryngoscope. 2005.- Vol.115(3).- P. 455-460.

146. Neudert M. Cholesteatoma recidivism: comparison of three different surgical techniques/ M. Neudert //Otol Neurotol. - 2014. - Vol. 35 (10). - P. 1801–08.

147. Nikolopoulos T.P. Surgical management of cholesteatoma: the two main options and the third way atticotomy/limited mastoidectomy/T.P. Nikolopoulos //Int. J. Pediatr. Otorhinolaryngol. - 2009. - Vol. 73. - P. 1222–27.

148. Northrop C. Histological observations of amniotic fluid cellular content in the ear of neonates and infants/C. Northrop, J. Piza, R.D. Eavey//Int. J. Pediatr. Otorhinolaryngol. – 1986.- Vol. 11(2). - P.113–127.

149. Offeciers E. Mastoid and epitympanic obliteration. The bone obliteration technique. In. B. Ars Chronic Otitis Media. Pathogenesis-oriented therapeutic management/ E. Offeciers //Amsterdam: Kugler Publication. - 2008. - P. 299–327.

150. Olszewska E. Etiopathogenesis of cholesteatoma/E. Olszewska //European Archives of Otorhino-Laryngology. - 2003. - Vol. 90 (5). - P. 121–137.

151. Olszewska E. Etiopathogenesis of cholesteatoma/E. Olszewska, M. Wagner, M. Bernal-Sprekelsen et al.// Eur. Arch. Otorhinolaryngol. – 2004.-Vol. 261(1). – P. 6–24.

152. Paparella M.M. Congenital cholesteatoma.Otolaryngol / M.M. Paparella, L. Rybak //Clin. N. Am. 1978.-Vol.11(1). - P. 113–120.

153. Park K. Immunohistochemical study of cell proliferation using BrdU labelling on tympanic membrane, external auditory canal and induced cholesteatoma in

Mongolian gerbils/ K.Park, Y.M.Chun, H.J.Park et al. //Acta Otolaryngol. -1999. - Vol.119 (8). - P. 874-879.

154. Park K. Immunohistochemical study on proliferative activity of experimental cholesteatoma/K. Park//Eur. Arch. Otorhinolaryngol. - 2001. – Vol. 258. - P. 101–105.

155. Pennanéach A. Diagnostic accuracy of diffusion-weighted MR imaging versus delayed gadolinium enhanced T1-weighted imaging in middle ear recurrent cholesteatoma: A retrospective study of 39 patients/A. Pennanéach, M.Garetier, M.Ollivier et al.//Neuroradiology. – 2016.- Vol. 43 (2)- P.148-154.

156. Piepergerdes J. Keratosis obturans and external auditory canal cholesteatoma/J. Piepergerdes, B. Kramer, E. Behnke//Laryngoscope. - 1980.- Vol.90 (3). – P. 383-391.

157. Plester D.D.―Alte Radikale‖ des chiehte und Eutwieklung der chirurgie de warrenforsatres/ D.D. Plester //Laryng. Rhinol. Otol. - 1985. — Vol. 64(5). - P. 228–232.

158. Plouin-Gaudon P., I. Fusion of MRIs and CT scans for surgical treatment of cholesteatoma of the middle ear in children. Archives of otolaryngology-head & neck surgery. / Plouin-Gaudon, I., Bossard, D., Ayari-Khalfallah, S. et al.// 2010 - Vol.136(9) - P.878–883.

159. Potsic W.P.A staging system for congenital cholesteatoma/ W.P. Potsic//Arch. Otolaryngol. Head Neck Surg. – 2002. – Vol.128(9). -P. 1009– 12.

160. Remak R. Ein beitrag zur entwicklungsgeschichte der krebshaften geschwulste / R. Remak //Deutsche Klin. – 1854. - Vol 6. – P. 170–175.

161. Sanna M. Prevention of recurrent cholesteatoma in closed tympanoplasty/ M. Sanna//Ann Otol Rhinol Laryngol. - 1987. - Vol. 96.(3). - P. 273–275.

162. Sapmaz E. Post-radiotherapy bilateral external auditory canal cholesteatoma/E.Sapmaz //Kulak Burun Bogaz Ihtis Derg. – 2016. Vol.26(1). - C.60-63.

163. Schmidt M. Upregulation of matrix metalloprotease-9 in middle ear cholesteatoma – correlations with growth factor expression in vivo/ M. Schmidt, P. Grünsfelder, F. Hoppe //Eur. Arch. Otorhinolaryngol. - 2001. - Vol. 258. - P. 472–476.

164. Semaan M. T. The pathophysiology of cholesteatoma/ M. T. Semaan, C. A. Megerian// Otolaryngology Clin. North. - 2006. - P. 43–59.

165. Sharma S.D. Surgical mapping of middle ear cholesteatoma with fusion of computed tomography and diffusion-weighted magnetic resonance images: Diagnostic performance and interobserver agreement / S.D. Sharma, A. Hall, A.C. Bartley et al. // Int J Pediatr Otorhinolaryngol. – 2020. – №129. - P.1-7.

166. Shim J.H. Classification of external auditory canal cholesteatoma by computed tomography /J.Y.Shim, H.K. Lee// Clin Exp Otorhinolaryngol. - 2010.- Vol.3.- №1. –P. 24-26.

167. Shire J.R. Cholesteatoma of the external auditory canal and keratosis obturans / J.R. Shire, J.O. Donegan// Am J Otol. – 09.1986. - Vol.7 (5). - P.361-364.

168. Siegert R. Embryology and surgical anatomy of the auricle/ R. Siegert, H. Weerda, S. Remmert //Facial Plast Surg. – 1994. – Vol.10 (3). - P.232–243.

169. Smith Mfalk S. External auditory canal cholesteatoma/ S. Smith Mfalk// Clinical Otolaryngology. - 1978. - Vol.3(3). - P. 297-300.

170. Sortland O. Computed tomography combined with gas cistography for the diagnosis of expanding lesions in the cerebellopontine angle/O. Sortland// Neuroradiology. - 1979. - Vol.18. - P.19 -22.

171. Sudhoff H. Functional characterization of middle ear mucosa residues in cholesteatoma samples/ H. Sudhoff //Am Jurn. Otolaryngol. - 1994. -Vol. 15. - P. 217–221.

172. Sudhoff H. Pathogenesis of Attic Cholesteatoma/ H. Sudhoff, M.Tos// Sixth international conference on cholesteatoma and ear surgery.Cannes.-2000.- P. 13-21.

173. Svane-Knudsen V. Altered permeability barrier structure in cholesteatoma matrix/ V. Svane-Knudsen//Eur. Arch. Otorhinolaryngol. - 2002. – Vol. 259. - P. 527–530.

174. Swartz J.D. High resolution computed tomography of the middle ear and mastoid, Part I: Normal anatomy including normal variations/J.D. Swartz //Radiology. - 1984.- Vol. 148.- P.449-454.

175. Swartz J.D. Imaging of the temporal bone: Third edition. – NY/ J.D. Swartz, H.R. Harnsberger//Thiem. - 1998. – P.7, 489.

176. Teed R.W. Cholesteatoma verum tympani: its relationship to the first epibranchial placode/ R.W. Teed //Arch. Otolaryngol. – 1936 - Vol. 24. -№4.- P. 455–474.

177. Tomlin J. Surgical Technique and Recurrence in Cholesteatoma: A Meta-Analysis/ J. Tomlin, D. Chang, B. McCutcheon, J. Harris //Audiol. Neurootol. - 2013. - Vol.18(3). - P.135–142.

178. Tos M. A new pathogenesis of mesotympanic (congenital) cholesteatoma/ M. Tos// Laryngoscope. – 2000. - Vol.110(11). – P. 1890–1897.

179. Tos M. Cholesteatoma of the external acoustic meatus. Manual of Middle Ear Surgery /M.Tos// New York: Thieme Press.- 1997.- P. 205-218.

180. Tos M. Manual Of Middle Ear Surgery/M.Tos // Surgery Of The External Auditory Canal. Stuttgart: Thieme. - Vol. 3. - 1997.

181. Tos M. Proposal of classification of cholesteatoma /M.Tos// Sixth international conference on cholesteatoma and ear surgery. - Cannes -2000.- P. 447-451.

182. Toynbee J. On the Removal of Foreign Bodies from the Meatus Auditorius/ J. Toynbee // BMJ. – 1850.- Vol.14 (2) - P.52-53.

183. Tsilis N.S. Chronic otitis media in children: an evidence-based guide for diagnosis and management/ N.S.Tsilis, P.V. Vlastarakos, V.F. Chalkiadakis, at al.// Clin Pediatr (Phila). – 09.2013. - Vol.52 (9).- P. 795-802.

184. Tuzcu G. Importance of diffusion weighted magnetic resonance imaging at differentiation of cholesteatoma and granulation tissue in patients with chronic suppurative otitis media/ G. Tuzcu //Turkish J. Ear Nose Throat. - 2015. — T. 25(5). - P. 255–265.

185. Valvassori E.G. Tomography and cross sections of the ear/E.G.Valvassori, R.A.Buckingham// Philadelphia: WB Saunders.- 1975. - P.37-55.

186. Velthuis S. The value of non-echo planar, diffusion-weighted magnetic resonance imaging for the detection of residual or recurrent middle-ear cholesteatoma/S. Velthuis //J. Laryngol. Otol.2014. - T. 128 (7). - P. 599–603.

187. Vrabec J.T. External canal cholesteatoma/ J.T.Vrabec, Chaljub G.//Am J Otol. - 2000. -Vol.21(5). – C. 608-614.

188. Walker P.C. Long-term results of canal wall reconstruction tympanomastoidectomy/ P.C. Walker//Otol. Neurotol. - 2014. - Vol. 35 (6) - P. 954–960.

189. Wallis S. Chronic otitis media /Wallis S, Atkinson H, Coatesworth A.P.// Postgrad Med. – 2015. - Vol.127 (4).- P. 391-5.

190. Wells M. D. Mode of growth of acquired cholesteatoma/ M. D. Wells, L. Michaels//Jurn. Laryngol Otol. - 1991. – Vol.105. - P. 261–267.

191. Wilson K.F. Tympanoplasty with intact canal wall mastoidectomy for cholesteatoma: long-term hearing outcomes /K.F.Wilson// Laryngoscope. - 2013. - Vol. 123(12). - P. 3168–3171.

192. Yamane H. Disregard of cholesteatoma in congenital aural stenosis / H.Yamane, M.Takayama , K. Sunami et al.//Acta Oto-Laryngologica. – 2007.- Vol.127 (2). -P.221–224.

193. Yamashita K.Detection of middle ear cholesteatoma by diffusionweighted MR imaging: multishot echo-planar imaging compared with single-shot echo-planar imaging/ K.Yamashita //AJNR Am J Neuroradiol. - 2011. - Vol.32(10).- P. 1915–1918.

194. Yanagihara N. Total mastoid obliteration in staged canal-up tympanoplasty for cholesteatoma facilitates tympanic aeration//Otol Neurotol. – 2009. - Vol.30. (6). - P.766-770.

195. Mastoid obliteration with hydroxyapatite-the value of highresolution CT scanning in detecting recurrent cholesteatoma/M.M.Yung//Clin. Otolaryngol. Allied Sci. – 1997. - Vol. 22(6). - P. 553-557.

196. Zhang Q.A. Identification of Id1 in acquired middle ear cholesteatoma/Zhang Q.A.//Arch Otolaryngol Head Neck Surg. – 2008. - Vol.134(3). - P. 306 - 310.

197. Zonneveld F.V. Direct multiplaner computed tomography of the temporal bone / F.V.Zonneveld, P.F.G. Van Waes, H.Demsa // Radiographics. - 1983.-Vol.3. - P.400-449.