На правах рукописи

Махачев

Махач Баширович

Состояние мукоцилиарного транспорта слизистой оболочки полости носа у детей с вазомоторным ринитом после хирургических вмешательств на нижних носовых раковинах

3.1.3 – Оториноларингология

АВТОРЕФЕРАТ

диссертации на соискание ученой степени

кандидата медицинских наук

Москва, 2025

Работа выполнена на базе ФГАОУ ВО "Российский национальный исследовательский медицинский университет имени Н.И. Пирогова" Министерства здравоохранения Российской Федерации.

Научный руководитель: Полунин Михаил Михайлович – доктор медицинских наук, профессор, заведующий кафедрой оториноларингологии Института хирургии ФГАОУ ВО РНИМУ им. Н.И. Пирогова МЗ РФ

Официальные оппоненты:

Карпова Елена Петровна - доктор медицинских наук, профессор, заведующая кафедрой детской оториноларингологии имени профессора Б.В. Шеврыгина ФГБОУ ДПО «Российская медицинская академия непрерывного последипломного образования» МЗ РФ;

Мирошниченко Нина Александровна - доктор медицинских наук, доцент, профессор кафедры оториноларингологии ФГБОУ ВО «Российский университет медицины» МЗ РФ.

Ведущая организация: Медицинский Институт ФГАОУ ВО «Российский университет дружбы народов им. Патриса Лумумбы».

Защита диссертации состоится «29» мая 2025 г. в 13.00 часов на заседании Диссертационного Совета 71.1.012.01 при ГБУЗ «Научно-исследовательский клинический институт оториноларингологии им. Л.И. Свержевского» Департамента здравоохранения города Москвы, по адресу: 117152, Москва, Загородное шоссе, д. 18а, стр.2.

С диссертацией можно ознакомиться в библиотеке ГБУЗ «Научно-исследовательский клинический институт оториноларингологии им. Л.И. Свержевского» ДЗМ и на сайте https://nikio.ru/.

Автореферат разослан «___» _____ 2025 г.

Ученый секретарь
диссертационного совета,
кандидат медицинских наук Лучшева Ю.В.

ОБЩАЯ ХАРАКТЕРИСТИКА РАБОТЫ

Актуальность темы диссертационного исследования. Особое место в структуре заболеваний носа занимают, так называемые, «неаллергические риниты», идиопатическая форма которых определяется как вазомоторный ринит (ВР). У детей носовые ходы гораздо более узкие, чем у взрослых, что при возникновении дополнительной обструкции приводит к более выраженному нарушению носового дыхания и качества жизни, чем у взрослых.

Первой линией лечения ВР является консервативная терапия (применение антигистаминных препаратов и интраназальных стероидов). Однако это лечение в ряде случаев неэффективно, что приводит к необходимости хирургического лечения [Арифов С.С. и др., 2019]. Хирургическое лечение ВР варьируется от малоинвазивных процедур до полного удаления носовых раковин. На сегодня при существующем множестве доступных хирургических подходов метод «золотой стандарт» оперативного лечения ВР до сих пор не установлен [Артемьева-Карелова А.В., 2018].

Мукоцилиарный транспорт (клиренс, МЦК) является важнейшим механизмом, обеспечивающим санацию дыхательных путей. Он выполняет роль барьерной, иммунной и очистительной функции респираторного тракта [Асманов А.И. и др., 2018]. МЦК обусловлен колебательными движениями ресничек однослойного мерцательного эпителия слизистой оболочки полости носа, трахеи, бронхов. Состояние и характер взаимодействия всех составляющих МЦК определяет его эффективность [Богомильский М.Р. и др., 2019]. Ограничения подвижности ресничек мерцательных клеток, а также их частичное или полное отсутствие, изменение состава слизистого секрета и замедление скорости движения слизи являются теми механизмами, которые определяют возникновение очага воспаления в слизистой оболочке полости носа, что, в свою очередь, клинически проявляется увеличением нижней носовой раковины (ННР) [Антонив В.Ф. и др., 2012; Komshian S.R. et al., 2019].

Сохранение слизистой оболочки полости носа при эндоназальных

хирургических вмешательствах позволяет избежать нарушения нормальной физиологии носа, в том числе, поддержания равновесия температуры, влажности и фильтрации вдыхаемого воздуха. В этом контексте щадящая турбинопластика при ВР стала предпочтительным выбором для достижения уменьшения объема ННР при минимизации осложнений, связанных с хирургическим вмешательством. В настоящее время все еще широко применяется поверхностная радиоволновая деструкция ННР. Данный метод хирургической коррекции ННР технически достаточно прост, время оперативного вмешательства заметно ниже, чем при других методах. Стоимость необходимого оборудования также невысока. Однако, если рассматривать эту операцию с позиции травматизации слизистой оболочки полости носа, то это более агрессивный метод воздействия на слизистую ННР.

В настоящее время данные о предпочтительном способе турбинопластики крайне противоречивы и чаще основываются на личном опыте хирурга. Данные об эффективности хирургических вмешательств с позиции скорости восстановления МЦК крайне скудны [Крюков А.И. и др., 2018; Рязанцев С.В. и др., 2019]. В этом аспекте нам представляется крайне важным исследовать эффективность различных хирургических методов коррекции нижних носовых раковин (ННР) при ВР с позиции оценки скорости восстановления работы МЦК, что в заметной степени будет влиять на прогноз лечения.

Цель исследования – определить оптимальный метод турбинопластики у детей с вазомоторным ринитом на основании сравнительной оценки их эффективности и состояния мукоцилиарного транспорта слизистой оболочки нижних носовых раковин.

Задачи исследования

1. Провести комплексное обследование (клиническое, эндоскопическое, риноманометрическое, исследование мукоцилиарного клиренса) больных вазомоторным ринитом, которым проведена шейверная турбинопластика
2. Провести комплексное обследование (клиническое, эндоскопическое, риноманометрическое, исследование мукоцилиарного клиренса) больных вазомоторным ринитом, которым проведена поверхностная радиоволновая

деструкция нижних носовых раковин.

3. Провести комплексное обследование (клиническое, эндоскопическое, риноманометрическое, исследование мукоцилиарного клиренса) больных вазомоторным ринитом, которым проведена подслизистая радиоволновая деструкция нижних носовых раковин.

4. Провести сравнительный анализ результатов различных методик турбинопластики у больных вазомоторным ринитом для определения наиболее эффективного и наименее травматичного.

Научная новизна исследования

1. Впервые проведена оценка мукоцилиарного клиренса слизистой оболочки полости носа с количественной и качественной оценкой работы ресничек цилиарного эпителия нижних носовых раковин у детей с вазомоторным ринитом после проведения различных хирургических вмешательств на нижних носовых раковинах (шейверной вазотомия, поверхностная и подслизистая радиоволновая деструкция нижних носовых раковин).

2. Обоснована эффективность и безопасность различных видов турбинопластики у детей с вазомоторным ринитом с позиции их влияния на слизистую оболочку полости носа.

3. Доказано, что хирургическая коррекция нижних носовых раковин с использованием шейверной техники позволяет достичь качественного клинического результата при минимальном нарушении работы мукоцилиарного клиренса слизистой оболочки полости носа.

Практическая значимость работы

Полученные в настоящей работе результаты исследований могут применяться в детской ринохирургии для дифференцированного подхода при выборе хирургической тактики лечения пациентов с вазомоторным ринитом.

Внедрение результатов исследования в практику

Результаты диссертационной работы используются в работе оториноларингологического отделения и КДЦ «Морозовской» ДГКБ ДЗМ и оториноларингологического отделения НИКИ Педиатрии и Детской Хирургии им.

Академика Ю.Е. Вельтищева. Результаты исследования внедрены в учебный процесс при обучении студентов, интернов, ординаторов, аспирантов кафедры оториноларингологии Института хирургии ФГАОУ ВО РНИМУ им. Н.И. Пирогова Минздрава России.

Личный вклад автора

Автором лично разработан дизайн исследования, проводилось обследование пациентов, заполнение первичной документации, интерпретация результатов комплексного обследования больных, подготовка пациентов к хирургическому этапу, ассистирование и самостоятельное выполнение хирургических вмешательств, забор материала для проведения анализа функции цилиарного эпителия слизистой оболочки нижних носовых раковин, послеоперационное ведение больных, статистическая обработка данных, анализ и обобщение материалов по всем направлениям исследования и оформление результатов исследования в законченный научный труд.

Апробация материалов работы

Материалы диссертации доложены на: IX научно-практической конференции «ЛОР-патология в практике врача-педиатра» (Москва, 2017г.); XVI и XVII Российском Конгрессе оториноларингологов «Наука и практика в оториноларингологии» (Москва, 2017г., 2018г.); VII Петербургском международном форуме оториноларингологов России (Санкт-Петербург, 2018 г.); XVI Московской научно-практической конференции «Оториноларингология: традиции и современность» (Москва, 2018г.).

Апробация диссертационной работы прошла на заседании сотрудников кафедры оториноларингологии педиатрического факультета ФГАОУ ВО РНИМУ им. Н.И. Пирогова МЗ РФ 31.08.2023 года. Протокол заседания № 208/223.

Основные положения, выносимые на защиту:

1. Наиболее травматичное влияние на функцию мукоцилиарного клиренса слизистой оболочки полости носа оказывает поверхностная радиоволновая деструкция нижних носовых раковин.
2. Наиболее эффективным методом хирургического лечения вазомоторного

ринита с позиции достижения клинического результата (восстановление носового дыхания) и быстроты восстановления функции цилиарного эпителия является подслизистая шейверная турбинопластика.

Публикации

Материалы диссертации отражены в 3 публикациях в журналах, рекомендованных ВАК Министерства образования и науки РФ для публикации основных научных результатов диссертаций на соискание ученых степеней доктора и кандидата наук.

Объем и структура диссертации

Диссертация написана на 113 страницах, состоит из введения, обзора литературы, 3 глав собственных исследований, обсуждения результатов исследования, заключения, выводов, практических рекомендаций и библиографического списка, состоящего из 28 отечественных и 89 иностранных источников. Диссертация иллюстрирована 16 таблицами и 18 рисунками, имеет 1 приложение.

МАТЕРИАЛЫ И МЕТОДЫ ИССЛЕДОВАНИЯ

Характеристика пациентов. В исследование было включено 179 детей с диагнозом ВР (код по МКБ-10 J 30.0), поступивших на хирургическое лечение в отделение оториноларингологии НИКИ Педиатрии и Детской Хирургии им. Академика Ю.Е. Вельтищева с 2020 по 2023 гг. В исследование были включены дети в возрасте от 8 до 17 лет (средний возраст - 15 ±2,5 лет), более половины обследованных составили дети в возрасте от 11 до 17 лет (63,0%). Гендерные различия не имели статистического значения: 92 (51,4%) мальчика и 87 (48,6%) девочек.

Критерии включения в исследование: стойкое затруднение носового дыхания (более 12 недель) и отсутствие эффективности от консервативного лечения; при эндоскопии – изменение слизистой оболочки ННР в виде отечности, уменьшающейся при пробе с адреналином, цианотичного оттенка; неотягощенный аллергоанамнез; отсутствие аномалий строения полости носа; отсутствие острого и хронического воспаления носа, носоглотки и околоносовых пазух (ОНП).

Критерии исключения из исследования: аллергические заболевания верхних дыхательных путей; гипертрофия аденоидов; острые и хронические инфекционные воспалительные заболевания носа и ОНП; аномалии строения полости носа; первичная цилиарная дискинезия; муковисцидоз; другие наследственные заболевания, характеризующиеся нарушением МЦК.

Всем пациентам на этапе поступления в оториноларингологическое отделение проводился тщательный сбор анамнеза. В обязательном порядке всем родителям предоставляли подписать информированное добровольное согласие на участие в исследовании. При сборе жалоб также оценивали характер выделений из носа: цвет, вязкость, слизистый характер или слизисто-гнойный. Отдельно проводили опрос по поводу состояния обонятельной функции пациентов. Клинический осмотр проводился по стандартной методике. Эндоскопическое исследование полости носа выполняли с помощью эндоскопов фирмы «KARL STORZ» диаметром 4 мм, длиной 18 см, угол обзора 0 градусов. Компьютерную томографию (КТ) носа и ОНП проводили строго по показаниям и с согласия родителей при условии, что в анамнезе были оперативные вмешательства в полости носа, при подозрении на наличие воспаления ОНП**.** Пациентам за сутки до оперативного вмешательства и после операции (перед выпиской) выполнялась акустическая риноманометрия (АР) на аппарате RhinoMetrics SRE 2000 (Дания).

Для оценки функции цилиарного эпителия использовали метод фазово-контрастной микроскопии. В качестве материала исследования использовали щеточные биоптаты слизистой ННР. Оценивали жизнеспособность клеток in vitro в течение 3 часов, что способствовало выявлению минорных нарушений функции цилиарного эпителия. Результаты исследования регистрировали, используя разработанную нами форму бланков**.** Исследование проводили всем пациентам на дооперационном этапе, а также после проведения оперативного вмешательства не ранее, чем через 1 месяц после операции, далее – через 3, 6 и 12 месяцев.

Оценка цитологической картины исследуемых образцов не входила в задачи нашего исследования. Однако, для обеспечения более полной описательной картины было проведено **цитологическое исследование** случайно отобранных

образцов слизистой ННР пациентов каждой группы. Мазки-отпечатки со слизистых оболочек полости носа брали у каждого больного при поступлении в стационар. Материал наносили на предметные стекла, высушивали на воздухе и фиксировали. Цитологические препараты изучали с помощью световой микроскопии и цифровой обработки изображений.

В зависимости от выбранного метода хирургического вмешательства на ННР все пациенты были разделены на 3 группы, сопоставимые по полу (p=0,096) и возрасту (p=0,083):

- I группа (n=63) – дети, которым была проведена подслизистая шейверная турбинопластика (ПШТ) ННР;
- II группа (n=55) – дети, которым была проведена поверхностная радиоволновая деструкция (ПвРД) ННР;
- III группа (n=61) – дети, которым в качестве хирургического метода лечения была проведена подслизистая радиоволновая деструкция (ПдРД) ННР.

Всем детям оперативные вмешательства проводились в условиях комбинированного эндотрахеального наркоза. Визуализация на протяжении всех оперативных вмешательств осуществлялась с использованием прямого ригидного эндоскопа диаметром 4 мм и углом зрения 0° (Hopkins II, Karl Storz, Германия).

Подслизистую шейверную турбинопластику (ПШТ) ННР проводили с целью сохранения слизистой оболочки ННР. Туннелирование до заднего конца ННР осуществляли строго подслизисто без травматизации слизистой оболочки ННР с помощью прямого микродебридера (3.5 мм наконечник с трехрезным лезвием или зубчатый). После формирования инцизии для создания окна на переднем конце ННР производили постепенное удаление эректильной ткани ННР микродебридером в режиме осцилляции с частотой вращения 3000 оборотов/мин.

Поверхностная радиоволновая деструкция (ПвРД) ННР. Технической особенностью данного метода являлось исключение из зоны экспозиции электрода переднего конца ННР ввиду риска повреждения барорецепторов, находящихся в этой области. Биполярным электродом в режиме электрокоагуляции (ERBE VIO 200D, 20Вт) производилась поверхностная экспозиция электрода с отступом от

переднего края ННР в течение 4-5 с, затем хирург продвигал биполярный коагулятор в нескольких точках в направлении к заднему концу ННР.

Подслизистая радиоволновая деструкция (ПдРД) ННР. Инцизия в подслизистый слой производилась, чуть отступая от переднего конца ННР штыковидным радиочастотным электродом в режиме коагуляции (ERBE VIO 200D, 20 ват), далее хирург двигался по направлению к заднему концу ННР. Деструкция производилась в каждой точке в течение 15 с или до тех пор, пока не визуализировали переход розового цвета слизистой оболочки ННР в белый. Ключевым аспектом при проведении данной операции было минимальное повреждение слизистой оболочки ННР. Температура непосредственно в области точки-мишени колебалась от 60 до 90°С с ограниченным рассеиванием тепла, что минимизировало повреждение соседних тканей.

Результаты операций у всех пациентов оценивали интраоперационно, через 24 ч, на 5 сутки перед выпиской пациентов, через 1, 3 и 6 месяцев после операции. Интраоперационно оценивали степень выраженности кровотечения (незначительная, умеренная, выраженная).

В послеоперационном периоде у всех больных оценивали наличие и степень выраженности носового кровотечения, выраженность заложенности носа, чихание/зуд, наличие ринореи, образование корок.

Для оценки степени заложенности носа, а также болевого синдрома в послеоперационном периоде нами была использована визуально-аналоговая шкала (ВАШ). Применяли модификацию шкалы ВАШ по Вонгу-Бейкеру (Face scale). ВАШ боли представляет собой отрезок прямой длиной 10 см. Каждый сантиметр на линии соответствует 1 баллу: до 4 см боль классифицируется как слабая (1 балл), от 4 до 6 см - умеренная (2 балла), от 6 до 8 см - сильная (3 балла), от 8 до 10 см - крайняя степень выраженности (4 балла).

На дооперационном этапе оценивалась только степень назальной обструкции. В дальнейшем детям также предлагалось оценить степень выраженности заложенности носа в раннем послеоперационном периоде и при наблюдении в катамнезе по ВАШ: до 4 см заложенность классифицируется как

слабая (1 балл), от 4 до 6 см - умеренная (2 балла), от 6 до 8 см - сильная (3 балла), от 8 до 10 см - крайняя степень выраженности (4 балла).

Статистическая обработка результатов. В ходе нашего исследования была сформирована база данных, которая хранилась в форме таблиц Microsoft Excel 2003. Статистическая обработка научных результатов выполнялась в соответствии с основными приемами математической статистики с помощью пакета прикладных статистических программ Statistica 10.0 Windows 2007. Соответствие анализируемых параметров закону нормального распределения оценивали по значениям W-критерия Шапиро-Уилка. При условии соответствия данных закону нормального распределения, средние выборочные значения количественных показателей приведены в виде M±σ, где M – средняя арифметическая и σ – стандартное отклонения. Оценку статистической значимости различий показателей в сравниваемых группах проводили с использованием параметрических критериев для независимых и зависимых групп. Для сравнения качественных показателей использовали критерии Фишера и Хи-квадрат. Величину уровня значимости p принимали равной 0,05, что соответствует критериям, принятым в медико-биологических исследованиях. Если значение p было меньше 0,001, то p указывали в формате p <0,001.

РЕЗУЛЬТАТЫ СОБСТВЕННЫХ ИССЛЕДОВАНИЙ

Результаты обследования больных ВР до операции (n=179). Все больные предъявляли жадобы на затруднение носового дыхания, водянистые или водянисто-слизистые выделения из носа. При эндоскопическом исследовании полости носа выявляли цианотичные, отечные и увеличенные в размерах ННР, которые сокращались при пробе с адреналином. В нашем исследовании применение АР являлось ценным и объективным методом оценки носового дыхания у пациентов как до оперативного вмешательства, так и при наблюдении в катамнезе. Полученные нами данные, показали, что величина СОП у детей I, II, III групп до проведения оперативного вмешательства соответствовала выраженной степени назальной обструкции - 278, 276 и 280 мл/с, соответственно; а СС в 2,3 раза

превышало нормальные значения – 0,43, 0,47 и 0, 45 сПа/мл, соответственно.

До проведения оперативного вмешательства всем пациентам была проведена оценка функции реснитчатого эпителия методом фазово-контрастной микроскопии. У всех вошедших в исследование пациентов мы диагностировали приблизительно схожие результаты. Так, интенсивность биения ресничек составила, в среднем, 4,1±0,8 балла. Частота биения ресничек варьировала от 6,8 до 8,7, в среднем составляла 7,1±0,32 Гц. Характер биения ресничек у всех пациентов был ундулирующим, синхронным. Для обеспечения более полной описательной картины МЦК 53 (30%) пациентам, отобранным случайно из всех 3 групп, было проведено цитологическое исследование. По данным этого исследования процент клеток с подвижными ресничками в цельных пластах составил приблизительно 80-90%, что соответствует норме.

Результаты обследования больных I группы после проведения ПШТ (n=63). В подавляющем большинстве случаев (n=60, 95%) на 5 сутки после ПШТ дети не предъявляли жалоб на болевой синдром (Таб. 1), а 3 (5%) - испытывали дискомфорт во время стандартного оториноларингологического осмотра, что в большей степени было связано с особенностями психической реакции детей на врачебный осмотр. Учитывая полученные результаты, при дальнейших осмотрах в катамнезе предлагать ВАШ боли не представлялось целесообразным.

Т

Показатели	**Слабая степень n**	**Умеренная степень n**	**Сильная степень n**	**Крайняя степень n**
1-е сутки				
5-е сутки				
Ур. знач. – p	<0,001	<0,001		

Для пациентов I группы согласно ВАШ степени назальной обструкции в основном была характерна умеренная выраженность заложенности носа в первые сутки после ПШТ, и только 6% прооперированных предъявляли жалобы на сильную заложенность носа. На 5 сутки после операции только один пациент

предъявлял жалобы на выраженную степень заложенности носа. Через 1 мес. ни один из пациентов не предъявлял жалоб на заложенность носа (Таб. 2).

Таблица 2. **Сводная статистика по ВАШ назальной обструкции после**

Показатель	**Слабая степень**	**Умеренная степень**	**Сильная степень**	**Крайняя степень**
1-е сутки				
5-е сутки				
Ур. знач. – p	<0,001	<0,001		

Средняя кровопотеря при ПШТ составила не более 10 мл (объем кровопотери измерялся подсчетом содержимого в колбе аспиратора с учетом подсчета использованного физиологического раствора). Однако, послеоперационное носовое кровотечение наблюдалось у 15 (24%) пациентов в течение первых 24 часов. Гемостаз осуществлялся с помощью установки в общие носовые ходы гемостатической губки на 5-10 мин с последующим удалением. В дальнейшем кровотечение не отмечалось.

Образование корок диагностировали у 5 (8%) пациентов, но при дальнейшем тщательном послеоперационном уходе (регулярный туалет полости носа) их возникновение удалось избежать (Таб. 3).

Таблица 3. **Особенности течения послеоперационного периода у**

Показатель	**1 сутки**	**5 сутки**	**7 сутки**	**Уровень знач. – p**
Носовое кровотечение				
Отек ННР				**$p_{1,2}$<0,001**
Ринорея				**$p_{1,2}$<0,001**
Образование корок				p_1=0,207

Примечание. *p_1 – уровень значимости при сравнении 1 суток и 5 суток, p_2 – уровень значимости при сравнении функциональных характеристик 1 суток и 7 суток.*

Послеоперационный отек ННР наблюдался в 63% случаев в первые сутки

после операции, на 7 сутки – только у 3 пациентов данной группы диагностировали умеренно выраженный отек. Уровень частоты встречаемости ринореи коррелировал с показателями послеоперационного отека, совпадая также по динамике его редукции. При осмотре через 1 мес. и 6 мес. По данным АР уже на 7-ые сутки после операции регистрировалось значимое снижение значений СС (на 34%) и увеличение СОП (на 32%) по сравнению с дооперационными значениями (0,32 сПа/мл и 367 мл/с, соответственно).

По результатам исследования влияния ПШТ на функцию эпителия слизистой оболочки полости носа было установлено, что уже через 1 месяц после оперативного вмешательства отмечается начало активного процесса восстановления интенсивности биения ресничек, а через 6 месяцев такие параметры, как синхронность, характер и частота биения приближаются к норме (Таб. 4).

Таблица 4. **Результаты оценки функции мерцательного эпителия после проведения ПШТ (n= 63)**

Функциональные характеристики	**1 мес.**	**3 мес.**	**6 мес.**	**12 мес.**	**Ур. зн. – p**
Интенсивность биения ресничек (баллы)	3,0	3,2	3,9	3,9	p_1=0,139 **$p_{2,3}$<0,001**
Частота биения (Гц)	6,12±0,56	6,78±0,24	7,8±0,58	7,25±0,43	**$p_{1,2,3}$<0,001**
Синхронность:					-
- *синхронное*	48 (76,2%)	-	51 (80,9%)	62(98,4%)	p_2=0,514
- *асинхронное*	15 (23,8%)	-	12 (19%)	1 (1,6%)	**p_3<0,001**
Характер движения ресничек:					**p_1<0,001**
- *пульсирующий*	22 (34,9%)	6 (9,6%)	-	-	-
- *хаотичный*	-	-	-	-	**p_3<0,001**
- *ундулирующий*	41 (65,1%)	57 (90,4%)	63(100%)	63(100%)	
Процент интактных цилиарных клеток	80%	80%	80%	90%	-

Примечание. *p_1 – уровень значимости при сравнении функциональных характеристик 1 мес. и 3 мес., p_2 – уровень значимости при сравнении функциональных характеристик 1 мес. и 6 мес., p_3 – уровень значимости при сравнении функциональных характеристик 1 мес. и 12 мес.*

Результаты обследования больных II группы после проведения ПвРД (n=55). В первые 24 часа после операции большинство пациентов предъявляло жалобы на болевой синдром, при этом по степени интенсивности приблизительно в равных долях между умеренно выраженной болью и сильным болевым синдромом – (**n**=22,40%, и **n**=24, 43%, соответственно), только 8 пациентов из данной группы отмечали относительно слабый болевой синдром к концу первых послеоперационных суток. На 5 сутки боль была умеренной у 56% прооперированных, на 7 сутки - слабая по выраженности боль у 29% больных (Таб. 5)

Таблица 5. **Сводная статистика по ВАШ боли после проведения ПвРД**

Н

Показатель	**Слабая степень n**	**Умеренная степень n**	**Сильная степень n**	**Крайняя степень n**
1-е сутки				
5-е сутки		**(**		
7-е сутки				
Ур. знач. – p	p_1=0,158 p_2=0,105	p_1=0,086 -	**p_1=0,003**	

Согласно полученным данным ВАШ назальной обструкции выраженность нарушения носового дыхания в 1-е сутки после операции была также заметно выше, чем у пациентов 1 группы, и все пациенты отмечали прогрессирующее ухудшение его в первые несколько суток после оперативного вмешательства (Таб. 6). Только 4 (7%) больных оценивали степень заложенности носа слабой. Важно отметить, что в первые сутки 12 (22%) пациентов предъявляли жалобы на практически полное отсутствие носового дыхания. После проведения анемизации общих носовых ходов отмечалось облегчение состояния, однако, на непродолжительный период времени. На 5 сутки после операции большинство детей (51 пациент) не предъявляли жалоб на выраженное нарушение носового дыхания.

Таблица 6. **Сводная статистика по ВАШ назальной обструкции после ПвРДННР**

Показатель	Слабая степень n	Умеренная степень n	Сильная степень n	Крайняя степень n
1-е сутки				
5-е сутки				
7-е сутки				
Ур. знач. – p	p_1=0,103 **p_2<0,001**	**p_1<0,001** p_2=0,099	**p_1=0,002**	

Примечание. *p_1 – уровень значимости при сравнении 1 суток и 5 суток, p_2 – уровень значимости при сравнении функциональных характеристик 1 суток и 7 суток.*

На 7-е сутки после проведения оперативного вмешательства 68% детей данной группы предъявляли жалобы на нарушение носового дыхания разной степени выраженности от слабой до умеренной, но в подавляющем большинстве случаев это было связано с наличием большого количества корок на слизистой полости носа, нежели чем с отеком ННР, прогрессивно нараставшем в первые сутки после операции. Соответственно, после проведения туалета полости носа носовое дыхание в значительной степени улучшалось.

Степень интраоперационного кровотечения была не выше, чем при других видах турбинопластики, при этом ни у одного больного не наблюдалось носового кровотечения в послеоперационном периоде (Таб. 7).

Таблица 7. **Особенности течения послеоперационного периода у пациентов с ВР после ПвРД ННР**

Показатель	1 сутки n	5 сутки n	7 сутки n (%)	Уровень значимости – p
Носовое кровотечение				
Отек ННР			(27%)	**$p_{1,2}$<0,001**
Ринорея			(18%)	**$p_{1,2}$<0,001**
Образование корок			(42%)	**$p_{1,2}$<0,001**

Примечание. *p_1 – уровень значимости при сравнении 1 суток и 5 суток, p_2 – уровень значимости при сравнении функциональных характеристик 1 суток и 7 суток*.

По данным АР на 7-ые сутки после операции регистрировалось снижение значений СС только на 20,5 % (0,39 сПа/мл) и увеличение СОП на 13% (312 мл/с) по сравнению с дооперационными значениями.

В данной группе пациентов оценить функцию цилиарного эпителия слизистой оболочки полости носа через 1 мес. после оперативного вмешательства не представлялось возможным вследствие выраженного повреждения самой слизистой оболочки. Во взятых биоптатах на этом сроке полученные результаты были крайне неоднородные и в целом происходящий процесс заживления не позволял провести полноценную оценку функции цилиарного эпителия (Таб. 8). При исследовании степени влияния ПвРД ННР на функцию мерцательного эпителия полости носа было показано, что через 3 месяца после оперативного лечения сохраняются выраженные признаки воспаления стромы и дисфункция цилиарного эпителия. Так, интенсивность биения ресничек не представлялось возможным, поскольку биоптатах не было обнаружено цельных клеток реснитчатого эпителия.

Таблица 8. **Результаты оценки функции мерцательного эпителия после проведения ПвРД ННР (n=55)**

Функциональные характеристики	**6 мес. (n=47)**	**12 мес. (n=43)**	**Уровень знач. – p**
Интенсивность биения ресничек (баллы)	3,2±0,5	3,6±0,8	**$p_{1,2}$<0,001**
Частота биения (Гц)	6,01±0,24	6,34±0,68	**$p_{1,2}$<0,001**
Синхронность: - *синхронное* - *асинхронное*	 22 (46,8%) 25 (53,2%)	 35 (81,4%) 8 (18,6%)	**$p_{1,2}$<0,001**
Характер движения ресничек: - *пульсирующий* - *хаотичный* - *ундулирующий*	 23 (48,9%) - 24 (51,1%)	 - - 43 (100%)	**p_1<0,001** - **$p_{1,2}$<0,001**
Процент интактных цилиарных клеток	70%	80%	-

Примечание. *p_1 – уровень значимости при сравнении функциональных характеристик 3 мес. и 6 мес., p_2 – уровень значимости при сравнении функциональных характеристик 3 мес. и 12 мес.*

Исследование показало, что процессы регенерации эпителия начинаются на 6 мес. послеоперационного периода, а полностью завершаются через 1 год после операции.

Результаты обследования больных III группы после проведения ПдРД (n=61). В данной группе пациентов в катамнезе в течение года наблюдался только 51 пациент, в течение полугода – 61 больной. Степень выраженности болевого синдрома и степени назальной обструкции на 1-ые, 5-ые и 7-ые сутки после проведенного оперативного вмешательства представлены в Таб. 9,10.

Таблица 9. **Сводная статистика по визуальной аналоговой шкале боли**

Показатель	**Слабая степень n**	**Умеренная степень n**	**Сильная степень n**	**Крайняя степень n (%)**
1-е сутки				
5-е сутки				
Уровень знач. – p	<0,001			

Согласно ВАШ на 5 сутки после оперативного вмешательства соотношение числа пациентов с жалобами на степень выраженности болевого синдрома между слабой и умеренной приблизительно было 1,2:1. В дальнейшем на 7 сутки после ПдРД ННР 24% пациентов предъявляли жалобы на дискомфорт в области носа. В основном это было связано с сухостью слизистой полости носа и купировалось орошением слизистой оболочки носа изотоническими водными растворами.

По данным ВАШ назальной обструкции результаты носили промежуточный характер по сравнению с таковыми, полученными у пациентов 1 и 2 групп. На первые послеоперационные сутки 39% пациентов испытывали слабую степень заложенности носа в то время, как у половины прооперированных отмечалась умеренная степень нарушения носового дыхания. 10% от общего числа пациентов отмечали резко заложенность носа с необходимостью использования назальных деконгестантов. В последующие 2 суток отмечалось нарастание заложенности носа с максимальным пиком на 3 сутки, и на 5-ые сутки после ПдРД ННР 28 (46%)

пациентов отмечали слабую степень заложенности носа, 30 (49%) - сильное затруднение носового дыхания.

Таблица 10. **Сводная статистика по ВАШ назальной обструкции после пероре**

Показатель	**Слабая степень n**	**Умеренная степень n**	**Сильная степень n**	**Крайняя степень n (%)**
1-е сутки				
5-е сутки				
7-е сутки				
Уровень знач. – p	p_1=0,464 p_2=1,000	p_1=0,856	p_1=0,491	

Примечание. *p_1 – уровень значимости при сравнении 1 суток и 5 суток, p_2 – уровень значимости при сравнении функциональных характеристик 1 суток и 7 суток.*

ения

ПдРД

У пациентов данной группы не наблюдалось носовое кровотечение в послеоперационном периоде. У 73% пациентов отмечался выраженный отек ННР к концу 1 послеоперационных суток, достигая своего пика на 3-4 сутки после вмешательства. К концу 5-ых суток отечные ННР визуализировались у половины пациентов (51%) и практически отсутствовали на 7-ые сутки (Таб. 11).

Таблица 11. **Особенности течения послеоперационного периода у пациентов с ВР после ПдРД ННР**

Показатель	**1 сутки n**	**5 сутки n**	**7 сутки n**	**Уровень значимости – p**
Носовое кровотечение				
Отек ННР				**p_1=0,009** **p_2<0,001**
Ринорея				**$p_{1,2}$<0,001**
Образование корок				**$p_{1,2}$<0,001**

Примечание. *p_1 – уровень значимости при сравнении 1 суток и 5 суток, p_2 – уровень значимости при сравнении функциональных характеристик 1 суток и 7 суток*.

Характерной особенностью пациентов данной группы являлась выраженная

ринорея в послеоперационном периоде: при осмотре на 1-ые сутки обильное стекание по задней стенке глотки диагностировали у 55 (90%) пациентов, на 5 сутки – у 38 (62%) и практически полное нивелирование ринореи на 7 послеоперационные сутки. Как и у пациентов 1 группы параметры АР показывали статистически значимые результаты улучшения носового дыхания по сравнению с дооперационными данными со снижением носового сопротивления и увеличения скорости потока ($p \leq 0.05$). По данным АР на 7-ые сутки после операции регистрировалось снижение значений СС только на 15% (0,39 сПа/мл) и увеличение СОП на 13% (317 мл/с) по сравнению с дооперационными значениями.

При исследовании степени влияния ПдРД ННР на функцию мерцательного эпителия полости носа было показано, что через 1 мес. после оперативного лечения сохраняются умеренные признаки дисфункция цилиарного эпителия (Таб. 12).

Таблица 12. **Результаты оценки функции мерцательного эпителия после проведения ПдРД ННР (n=61)**

Функциональные характеристики	**1 мес. (n=61)**	**3 мес. (n=61)**	**6 мес. (n=51)**	**12 мес. (n=51)**	**Ур. знач. – p**
Интенсивность биения ресничек (баллы)	2,3±0,4	2,7±0,6	3,6±0,4	3,7±1,2	**$p_{1,2,3}$<0,001**
Частота биения (Гц)	4,15±0,34	5,57±0,32	6,25±0,34	7,15±0,51	**$p_{1,2,3}$<0,001**
Синхронность: - *синхронное* - *асинхронное*	 10(16,4%) 51(83,6%)	 25 (41%) 36 (59%)	 50 (98%) 1 (2%)	 50 (98%) 1 (2%)	 **p_1=0,003** **$p_{2,3}$<0,001**
Характер движения ресничек: - *пульсирующий* - *хаотичный* - *ундулирующий*	 46(75,4%) - 15(24,6%)	 26(42,6%) - 35(57,4%)	 - - 51(100%)	 - - 51(100%)	 **p_1<0,001** - **$p_{1,2,3}$<0,001**
Процент интактных цилиарных клеток	70%	70%	80%	80%	-

Примечание. *p_1 – уровень значимости при сравнении функциональных характеристик 1 мес. и 3 мес., p_2 – уровень значимости при сравнении функциональных характеристик 1 мес. и 6 мес., p_3 – уровень значимости при сравнении функциональных характеристик 1 мес. и 12 мес.*

Так, интенсивность биения ресничек начинала восстанавливаться уже через 3 мес. после операции. Исследование показало, что процессы регенерации эпителия заканчиваются на 6 мес. послеоперационного периода, а через 1 год после операции морфофункциональная картина соответствует норме

Сравнительный анализ результатов у больных трех групп после операции. Наиболее длительная заложенность носа, как и выраженность болевого синдрома в послеоперационном периоде диагностировали у пациентов 2 группы (ПвРД ННР). Наименьшая выраженность болевых ощущений отмечалась у пациентов 1 группы (ПШТ), на втором месте – у пациентов 3 группы (ПдРД ННР) ($p<0,001$). Так, на 5 сутки слабая степень боли по ВАШ статистически значимо различается при сравнении больных трех групп (95, 54, и 27%, соответственно, $p<0,001$), так же как и умеренная (19, 46 и 56%, соответственно)$p<0,001$) и сильная (0,16 и 0%, $p<0,001$). Также, важно отметить, что к концу 7 суток ни один из пациентов 1 группы не предъявлял жалобы на боль. (Рис. 1).

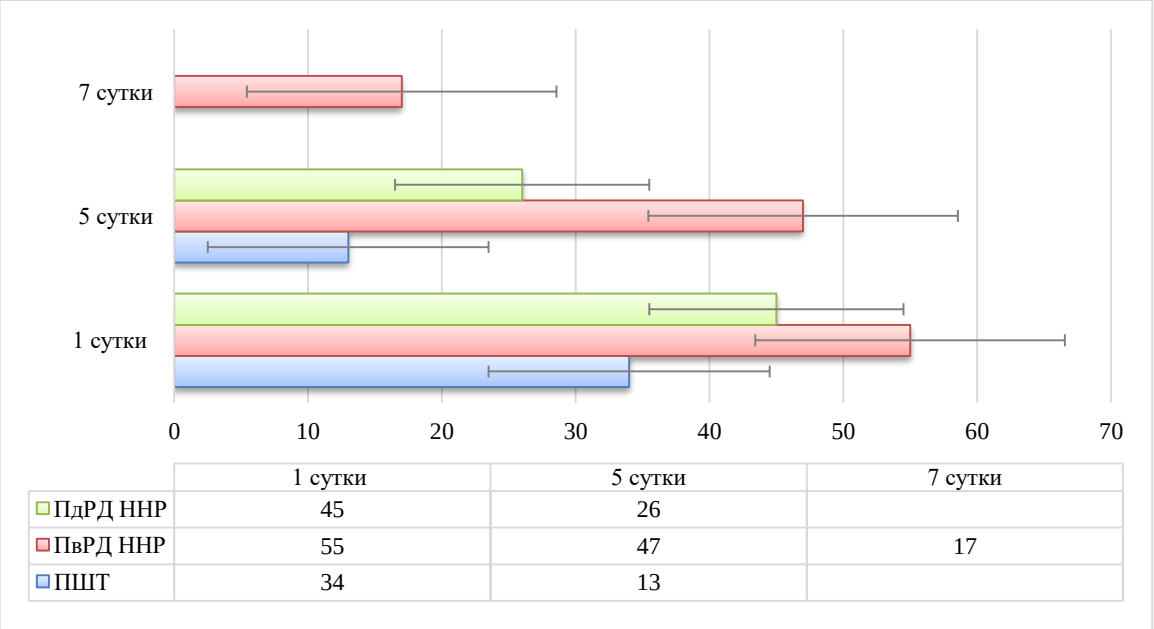

	1 сутки	5 сутки	7 сутки
ПдРД ННР	45	26	
ПвРД ННР	55	47	17
ПШТ	34	13	

Рис. 1. Динамика болевых ощущений у пациентов с ВР в послеоперационном периоде

По сравнению с другими группами, количество корок в послеоперационном периоде в группе ПШТ было незначительным ($p<0,001$). Образование корок отмечалось у подавляющего большинства пациентов 2 группы.

В целом в отдаленном периоде наблюдения (6 месяцев) практически у всех пациентов отмечалось практически полное отсутствие симптомов ВР. Однако, у 3 (5%) пациентов 2 группы отмечался рецидив заболевания. Этот результат может быть объяснен тем фактом, что термическое повреждение и фиброз ткани носовых раковин, особенно переднего его конца, могут быть недостаточным, что приводит к неудовлетворительному уменьшению объема при ВР. Поскольку ПШТ обеспечивает удаление ткани лучше, чем ПдРД ННР и ПвРД ННР, то и в долгосрочном периоде клинический результат наиболее был выражен у пациентов первой группы.

Морфометрическая оценка эпителия полости носа нами была проведена у всех пациентов, вошедших в наше исследование через 1 месяц, 3, 6 и 12 месяцев после оперативного вмешательства. При сравнении с 1 группой (после ПШТ), интенсивность биения ресничек в группах, где была проведена ПвРД ННР и ПдРД ННР была ниже при оценке результатов, как через 1, 3, так и через 6 и 12 месяцев в катамнезе (Рис. 2). Следует также отметить, что после ПШТ уже через месяц частота биения ресничек соответствовала норме и составила 6,12 ± 0,56 Гц.

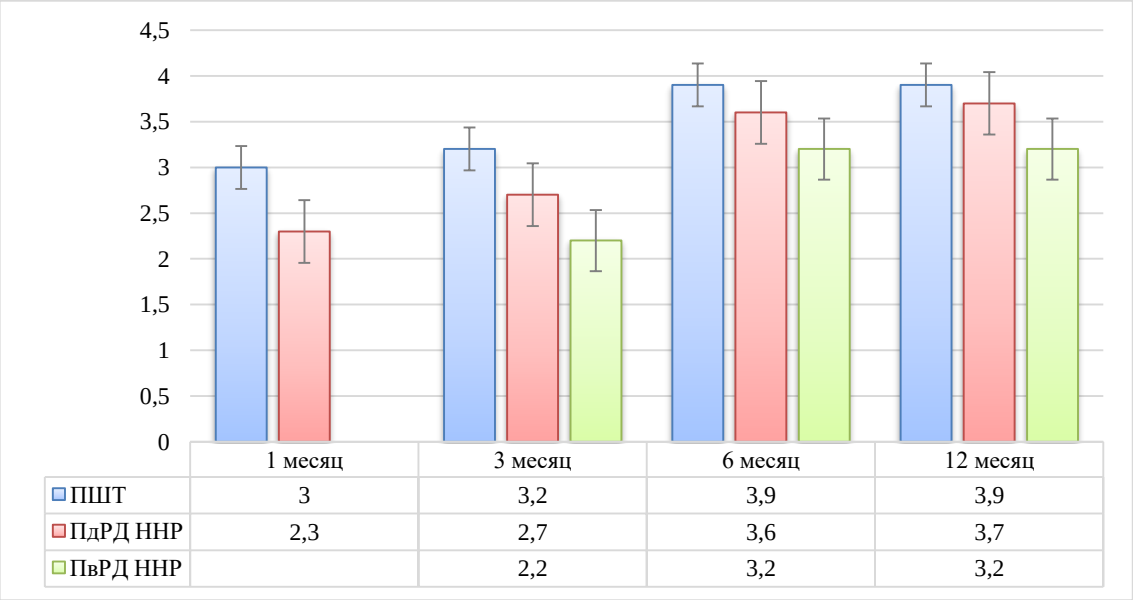

	1 месяц	3 месяц	6 месяц	12 месяц
ПШТ	3	3,2	3,9	3,9
ПдРД ННР	2,3	2,7	3,6	3,7
ПвРД ННР		2,2	3,2	3,2

Рис. 2. Динамика темпа восстановления интенсивности биения ресничек у пациентов в послеоперационном периоде

Наиболее выраженное снижение процентного количества интактных

цилиарных клеток регистрировалось у пациентов 2 группы, которым была проведена ПвРД ННР. Эти изменения напрямую связаны с термическим ожогом, вызванным электрокоагулятором. При наблюдении в катамнезе в данной группе отмечалось наиболее медленный прирост процента нормальных цилиарных клеток. (Рис. 3).

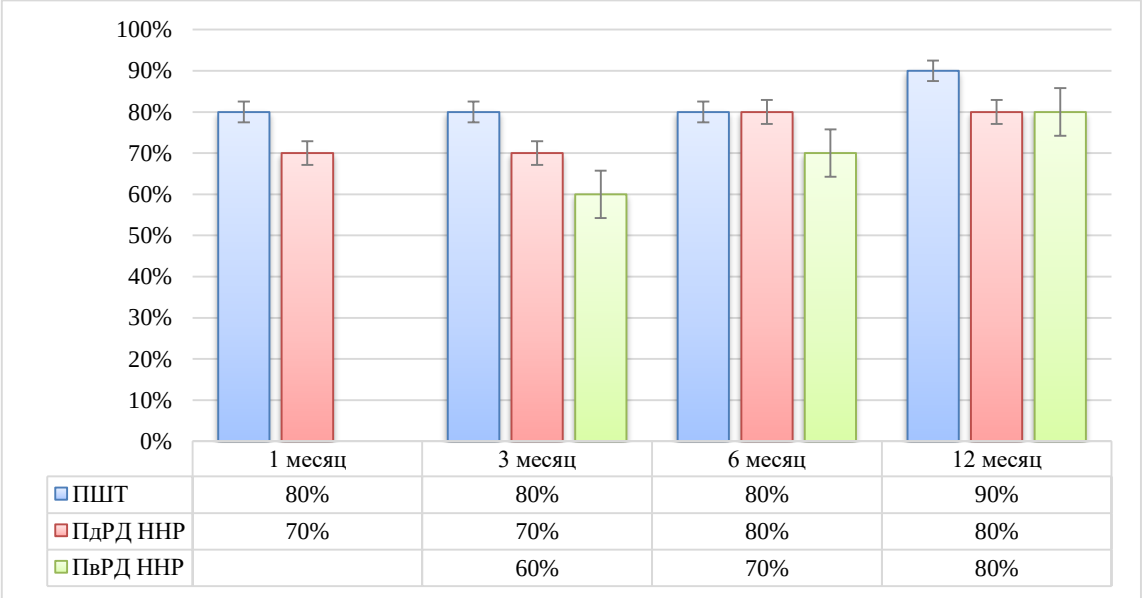

	1 месяц	3 месяц	6 месяц	12 месяц
ПШТ	80%	80%	80%	90%
ПдРД ННР	70%	70%	80%	80%
ПвРД ННР		60%	70%	80%

Рис. 3. Соотношение интактных клеток цилиарного эпителия у пациентов с ВР после оперативного вмешательства

Характер биения ресничек также имел свои особенности в зависимости от выбранного метода оперативного вмешательства на ННР. Через 1 мес. после операции у пациентов 1 группы преобладал ундулирующий тип биения, что соответствует нормальной физиологической его функции, в ряде случаев регистрировали пульсирующее биение цилий. Уже через 3 месяцев при обследовании в катамнезе у подавляющего большинства детей визуализировали при микроскопии ундулирующее биение ресничек. Напротив, у пациентов 2 группы в первые 3 месяца биение цилий носило пульсирующий характер, и нормальную физиологичную пульсацию регистрировали у пациентов не ранее, чем через 6 месяцев от проведения ПвРД ННР. Пульсация цилий после ПдРД ННР, как и у пациентов 1 группы, также в основном носила ундулирующий, с той лишь разницей, что в первые полгода у незначительного количества пациентов

диагностировали пульсирующее биение цилий.

Таким образом, цитоморфологический и функциональный анализ результатов исследования функции МЦК показал, что максимально щадящее воздействие на слизистую оболочку носовых раковин при ВР, обуславливает характер и скорость репаративных процессов в послеоперационном периоде. От этого непосредственно в дальнейшем зависит интенсивность и темп восстановления слизистой оболочки. Настоящее исследование показало, что наиболее быстрое восстановление функции цилиарного эпителия отмечается после ПШТ, после ПдРД ННР функция МЦК восстанавливается дольше, а самый длительный срок восстановления функции цилиарного эпителия отмечается после ПвРД ННР. Основное достоинство ПШТ состоит в том, что техника оперативного вмешательства обеспечивает максимально бережное и щадящее отношение к слизистой оболочке ННР и практически полностью исключает деструкцию реснитчатого эпителия слизистой оболочки.

ВЫВОДЫ

1. При подслизистой шейверной турбинопластике нижних носовых раковин при вазомоторном рините у детей через 5 дней после операции в 95% случаев исчезает болевой послеоперационный синдром, в 98% – образование корок, в 83% – ринорея, лишь в 80% случаев сохраняется назальная обструкция слабой степени (1 балл по ВАШ), а состояние мукоцилиарного клиренса слизистой оболочки нижних носовых раковин уже через месяц в 65,1% случаев соответствует норме (по частоте, интенсивности, синхронности и типу биения ресничек).
2. При поверхностной радиоволновой деструкции нижних носовых раковин при вазомоторном рините у детей через 5 дней после операции в 56% случаев беспокоит умеренный болевой послеоперационный синдром (2 балла по ВАШ), в 100% – образование корок, в 73% – ринорея, в 71% – умеренная назальная обструкция (2 балла по ВАШ), а состояние мукоцилиарного клиренса слизистой оболочки нижних носовых раковин только через 12 месяцев в 81,4% случаев соответствует норме (по частоте, интенсивности, синхронности и типу биения

ресничек).

3. При подслизистой радиоволновой деструкции нижних носовых раковин при вазомоторном рините у детей через 5 дней после операции в 54% случаев беспокоит слабый болевой послеоперационный синдром (1 балл по ВАШ), в 57% – образование корок, в 62% – ринорея, в 49% – умеренная назальная обструкция (2 балла по ВАШ), а состояние мукоцилиарного клиренса слизистой оболочки нижних носовых раковин через 6 месяцев в 98% случаев соответствует норме (по частоте, интенсивности, синхронности и типу биения ресничек).

4. Шейверная турбинопластика нижних носовых раковин является наиболее щадящим, а поверхностная радиоволновая деструкция нижних носовых раковин наиболее травматичным методом хирургического лечения вазомоторного ринита у детей по срокам исчезновения ринореи, корок и отека в полости носа, а также восстановления носового дыхания и состояния мукоцилиарного клиренса слизистой оболочки нижних носовых раковин в раннем послеоперационном периоде ($p < 0,001$).

ПРАКТИЧЕСКИЕ РЕКОМЕНДАЦИИ

1. При выборе метода хирургического лечения вазомоторного ринита у детей предпочтение следует отдавать подслизистой шейверной турбинопластике.

2. Детям после оперативного вмешательства на нижних носовых раковинах по поводу вазомоторного ринита в течение месяца необходима тщательная санация и увлажнение полости носа, что способствует достижению более выраженного положительного клинического результата и уменьшению образования корок.

3. Фазово-контрастная микроскопия может использоваться для оценки функции эпителия полости носа после хирургических вмешательств на нижних носовых раковинах.

СПИСОК ПЕЧАТНЫХ РАБОТ, ОПУБЛИКОВАННЫХ ПО ТЕМЕ ДИССЕРТАЦИИ:

1. **Махачев М.Б.** Хирургическое лечение патологии нижних носовых раковин у детей: эффективность и возможности сегодня / М.Б. Махачев, А.С. Юнусов, М.М. Полунин [и др.] // Практика педиатра. 2023. № 2. С. 4-13.

2. **Махачев М.Б.** Современные аспекты хирургии нижних носовых раковин у детей с нарушением носового дыхания: сравнительное исследование / М.Б. Махачев, М.М. Полунин, А.И. Асманов [и др.] // Практика педиатра. 2024. № 2. С. 50-53.

3. **Махачев М.Б.** Состояние мукоцилиарного транспорта слизистой оболочки нижних носовых раковин у детей после различных видов вазотомии / М.Б. Махачев, М.М. Полунин, А.И. Асманов [и др.] // Вестник оториноларингологии. 2024. № 4. С. 26-29.

СПИСОК СОКРАЩЕНИЙ

ВАШ – визуально-аналоговая шкала

ВР – вазомоторный ринит

МЦК – мукоцилиарный клиренс

ННР – нижние носовые раковины

ПвРД – поверхностная радиоволновая деструкция

ПдРД – подслизистая радиоволновая деструкция

ПШТ – подслизистая шейверная турбинопластика

СОП – суммарный объемный поток

СС – суммарное сопротивление