На правах рукописи

АРЗУМАНЯН

Анна Армаисовна

ЛЕЧЕБНАЯ ТАКТИКА ПРИ СИНЕХИЯХ ПОЛОСТИ НОСА ПОСЛЕ РИНОХИРУРГИЧЕСКИХ ВМЕШАТЕЛЬСТВ

3.1.3 – Оториноларингология

АВТОРЕФЕРАТ

диссертации на соискание ученой степени

кандидата медицинских наук

Москва, 2026

Работа выполнена в Государственном бюджетном учреждении здравоохранения «Научно-исследовательский клинический институт оториноларингологии им. Л. И. Свержевского» Департамента здравоохранения города Москвы.

Научный руководитель:
Алексанян Тигран Альбертович – доктор медицинских наук, доцент Учебного отдела ГБУЗ «Научно-исследовательский клинический институт оториноларингологии им. Л. И. Свержевского» ДЗМ

Официальные оппоненты:
Мирошниченко Нина Александровна – доктор медицинских наук, доцент, профессор кафедры оториноларингологии ФГБОУ ВО «Российский университет медицины» Минздрава России

Никифорова Галина Николаевна – профессор, доктор медицинских наук, профессор кафедры болезней уха, горла и носа ФГАОУ ВО «Первый Московский государственный медицинский университет им. И.М. Сеченова» МЗ РФ (Сеченовский университет)

Ведущая организация: Медицинский институт ФГАОУ ВО «Российский университет дружбы народов имени Патриса Лумумбы».

Защита диссертации состоится «__» _____ 2026 г. в 13:00 часов на заседании Диссертационного Совета 72.1.012.01 при ГБУЗ «Научно-исследовательский клинический институт оториноларингологии им. Л. И. Свержевского» ДЗМ, по адресу: 117152, Москва, Загородное шоссе, д. 18а, стр.2.

С диссертацией можно ознакомиться в библиотеке ГБУЗ «Научно-исследовательский клинический институт оториноларингологии имени Л.И. Свержевского» ДЗМ и на сайте https://nikio.ru/. Автореферат разослан «_____»_____ 202 г.

Ученый секретарь Диссертационного совета,
кандидат медицинских наук Ю.В. Лучшева

ОБЩАЯ ХАРАКТЕРИСТИКА РАБОТЫ

Актуальность темы исследования. В структуре патологии ЛОР-органов доминирующее место занимают заболевания носа и околоносовых пазух (ОНП), распространенность которых среди взрослого населения достигает 15%, а доля пациентов с данной патологией среди госпитализированных в профильные ЛОР-стационары составляет 36% [Пальчун В.Т., Крюков А.И., 2001; Пискунов, Г. З., 2006]. Независимо от этиологии, одним из наиболее частых клинических проявлений патологии носа и ОНП является назальная обструкция, которая, как правило, сопровождается нарушениями микроциркуляции, деятельности желез слизистой оболочки носа, мукоцилиарного транспорта, и другими функциональными и морфологическими изменениями, лежащими в основе патогенеза различных заболеваний органов дыхания.

Наличие назальной обструкции в большинстве случаев является показанием к хирургической коррекции внутриносовых структур [Карапетян Л.С. и соавт., 2018; Shone G.R., 1987; White A. и соавт., 1998]. Приоритетным направлением современной ринохирургии является широкое применение в клинической практике малоинвазивных функциональных операций, позволяющих устранять нарушение носового дыхания и причины, создающие условия для персистенции воспалительного процесса в полости носа и ОНП [Гюсан А.О., 2014]. Однако, даже минимальные нарушения целостности слизистой оболочки носа, возникающие вследствие хирургического вмешательства и последующей тампонады носа, способствуют развитию в носовой полости воспалительных изменений - отека, скоплений на поверхности носовых раковин и перегородки носа (ПН) вязкой слизи и фибринных налетов, отрицательно влияющих на характер и динамику репаративных процессов. Одним из неблагоприятных вариантов развития такого воспаления (посттравматического ринита) является формирование в полости носа синехий – спаек, соединительнотканных перемычек разной

протяженности, располагающихся между противолежащими поверхностями внутриносовых структур и частично, или полностью закрывающих просвет носовой полости [Пальчун В.Т., Крюков А.И., 2001; Царапкин Г.Ю. и соавт., 2008; Карпищенко, С. А. и соавт.,2020].

Несмотря на применение щадящих методов хирургических вмешательств в полости носа, оптимизацию послеоперационного ведения больных, применение сплинтов, экранирующих близко расположенные участки слизистой оболочки; современных медикаментозных средств, нормализующих процессы регенерации ткани, в последнее время наблюдается тенденция к увеличению частоты встречаемости послеоперационных синехий полости носа (СПН), которая, по разным данным, достигает 10-40% [П.А. Кочетков и соавт., 2017; М. А. Рябова и соавт., 2018]. Возникающие в этих случаях нарушения проходимости носа, дренажной функции естественных соустий и аэрации ОНП отрицательно сказываются на эффективности выполненного хирургического вмешательства, качестве жизни пациентов. Таким образом, высокая распространенность СПН, недостаточная изученность особенностей процессов структурного и функционального восстановления послеоперационного дефекта слизистой оболочки, отсутствие современных рекомендаций по профилактике и лечению синехий в зависимости от их морфологической характеристики и анатомической локализации в полости носа определяют актуальность цели и задач настоящего исследования.

Цель исследования

Повышение эффективности лечения послеоперационных синехий полости носа с учетом их морфологических особенностей и анатомической локализации

Задачи исследования

1. Определить клиническую симптоматику синехий полости носа в зависимости от их анатомической локализации.

2. Изучить морфологические особенности синехий полости носа в зависимости от их локализации в полости носа.

3. Исследовать динамику субъективных назальных симптомов после «холодного» и лазерного удаления синехий в зависимости от морфолгических изменений рубцовой ткани и ее локализации в полости носа.

4. Изучить влияние «холодного» и лазерного удаления синехий полости носа различной локализации на особенности эндоскопических изменений и объективные показатели проходимости носа в зависимости от морфологических изменений рубцовой ткани и ее локализации в полости носа.

5. Разработать рекомендации по повышению эффективности хирургического удаления и послеоперационного лечения пациентов с синехиями полости носа.

Научная новизна исследования

1. Впервые изучены клинические проявления синехий полости носа в зависимости от их локализации и типа морфологического строения.

2. Впервые исследована эффективность применения гольмиевого лазера и традиционного «холодного» иссечения синехий полости носа в зависимости от их локализации и типа морфологического строения.

3. Впервые доказано преимущество использования геля на основе комбинации альгината натрия и биополимеров для ускорения регресса воспалительных изменений слизистой оболочки после удаления синехий полости носа.

Практическая значимость работы

Выявленные причинно-следственные зависимости между локализаций синехий полости носа, типом морфологической структуры ткани синехий и способом ринохирургического вмешательства, а также разработанная комбинированная тактика лечения пациентов с этой патологией могут использоваться врачами-оториноларингологами как в стационарной, так и

амбулаторной практике, что будет служить профилактикой рецидива синехий полости носа.

Внедрение результатов исследования в практику

Основные результаты исследования внедрены в работу оториноларингологических отделений ГБУЗ «Научно-исследовательский клинический институт им. Л.И. Свержевского» ДЗМ, ГБУЗ «Городская клиническая больница №1 им. Н.И. Пирогова» ДЗМ, ГБУЗ «Городская клиническая больница им. С.П. Боткина» ДЗМ.

Данные, полученные в результаты проведенного исследования используются в учебном процессе ГБУЗ «Научно-исследовательский клинический институт оториноларингологии им. Л.И. Свержевского» ДЗМ при обучении ординаторов, аспирантов, врачей оториноларингологов.

Личный вклад автора

Автором, совместно с научным руководителем, определены цель и задачи исследования. Автор лично участвовала в реализации всех этапов научно-исследовательской работы, самостоятельно проводила обследование пациентов, принимала участие в операциях, самостоятельно осуществляла послеоперационное лечение пациентов.

Автором лично проведена систематизация, анализ и статистическая обработка количественных результатов исследования, обобщение полученных данных, написание и оформление диссертационной работы.

Апробация результатов исследования

Материалы диссертационной работы представлены и обсуждены на: Научно-практических конференциях ГБУЗ «Научно-исследовательский клинический институт им. Л.И. Свержевского» ДЗМ (г. Москва, 2020, 2021); 68-й Научно-практической конференции «Молодые ученые – российской оториноларингологии» (г. Санкт-Петербург, 2022); X Юбилейном международном междисциплинарном конгрессе по заболеваниям органов

головы и шеи (г. Москва, 2022); VI Всероссийском форуме с международным участием «Междисциплинарный подход к лечению заболеваний головы и шеи» (г. Москва, 2022); XI Национальном конгрессе с международным участием имени Н.О. Миланова (г. Москва, 2022); VI Всероссийском форуме с международным участием «Междисциплинарный подход к лечению заболеваний головы и шеи» (г .Москва, 2022); Научно-практической конференции с международным участием. «Лазерная медицина в России: прошлое, настоящее, будущее», посвященная 100-летию О. К. Скобелкина (г. Москва, 2023); XV Конгрессе Российского общества ринологов (г. Москва, 2023).

Публикации материалов исследования

По теме диссертации опубликовано 13 научных работ, из них 2 - в журналах, рекомендованных ВАК Министерства образования и науки РФ.

Основные положения, выносимые на защиту

1. Наиболее распространенной причиной возникновения послеоперационных синехий полости носа является риносептопластика, а преимущественной их локализацией – пространство между средней носовой раковиной и перегородкой носа.
2. Гистологическая картина синехий полости носа характеризуется наличием гиалиноза и склеротических изменений, степень выраженности которых зависит от локализации синехий, что следует учитывать при выборе метода их удаления.
3. Наиболее эффективным способом удаления синехий и предупреждения их рецидивов является их иссечение с помощью гольмиевого лазера с последующим местным применением геля на основе альгината натрия и биополимеров.

Объем и структура диссертации

Диссертация изложена на 138 страницах машинописного текста, состоит из введения, обзора литературы, пяти глав собственных исследований,

заключения, выводов, практических рекомендаций, списка литературы, включающего 113 источников, из которых 65 отечественных и 48 зарубежных авторов. Работа проиллюстрирована 25 таблицами, 35 рисунками и 7 графиками.

СОДЕРЖАНИЕ РАБОТЫ. МАТЕРИАЛЫ И МЕТОДЫ ИССЛЕДОВАНИЯ

Исследование выполнено в НИКИО им. Л.И. Свержевского ДЗМ. Гистологическое исследование проводили на кафедре патологической анатомии ГБОУ Первой Градской Больницы Н.И. Пирогова Минздрава России ДЗМ.

Характеристика пациентов и дизайна исследования. Всего в исследование были включены 225 пациентов – 173 женщин и 52 мужчин в возрасте 20-30 лет - 147 (65,4%) и 31-40 лет - 73 (32,4%) обследованных, которые соответствовали критериям включения и исключения.

Критерии включения в исследование: возраст - старше 18 лет; наличие СНП; согласие пациента на проведение обследования и лечения. *Критерии исключения/невключения*: возраст до 18 лет; наличие острых, воспалительных заболеваний, хронических заболеваний в стадии обострения; беременность, грудное вскармливание. Все пациенты были распределены на 3 группы, в зависимости от локализации СПН: I группа (n=67) - локализация СПН между

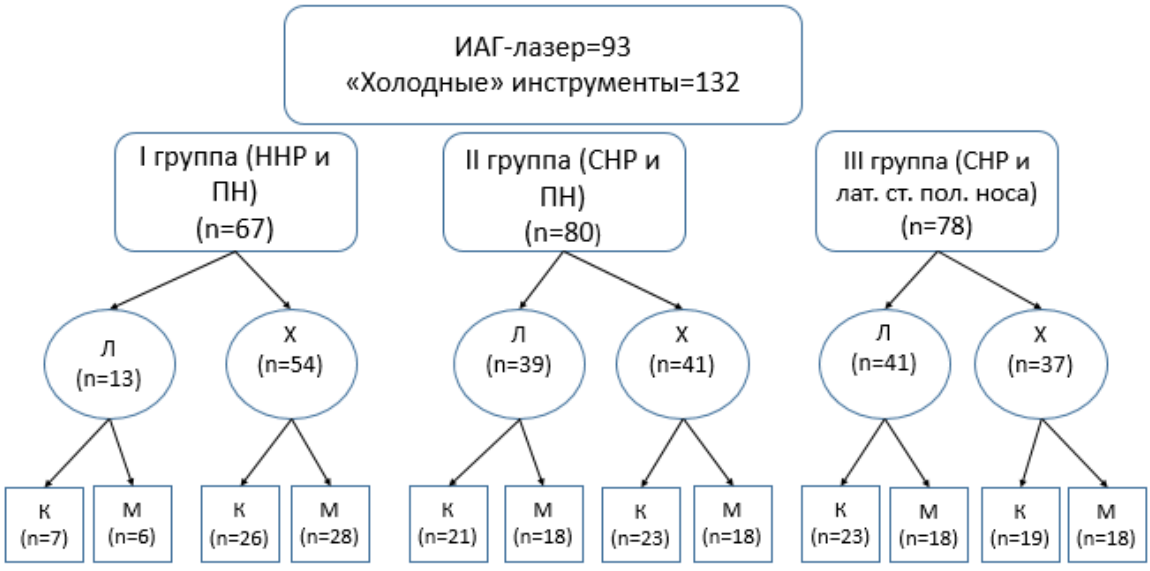

нижней носовой раковиной (ННР) и ПН, II группа (n=80) - локализация СПН между средней носовой раковиной (СНР) и ПН, III группа (n=78) - локализация СПН между СНР и латеральной стенкой полости носа.

Рис.1. Схема рандомизации пациентов, включенных в исследование

Каждая из этих групп, в зависимости от способа лечения, была разделена на 2 подгруппы: *подгруппа Л (n=93)*, в которой иссечение синехий выполняли с помощью гольмиевого лазера, работающего в импульсном режиме (E = 0,9 Дж и R = 12 Гц) и *подгруппа Х* (n=132) - иссечение СПН с помощью «холодных» инструментов. В свою очередь, каждая из этих 2 подгрупп была разделена еще на 2 подподгруппы: *подподгруппа К* (n=119), в которой в процессе послеоперационного лечения использовали гель на основе биополимеров («Колегель») и *подподгруппа М* (n=106) – в которой в послеоперационном периоде использовали метилурациловую мазь (рис. 1).

Клинико-функциональные и лучевые методы обследования пациентов.

Для ***оценки субъективных ощущений использовали визуально-аналоговую шкалу (ВАШ)***, согласно которой определяли жалобы на затрудненное носовое дыхание, выделения из носа, ощущение сухости и боль в полости носа. Выраженность жалоб выражали в баллах (1 балл – нет жалоб; 2 балла - незначительные жалобы; 3 балла – умеренно выраженные жалобы; 4 балла - выраженные жалобы; 5 баллов - очень выраженные жалобы).

Обследование включало стандартный оториноларингологический осмотр. Более детальное определение состояния слизистой оболочки полости носа и внутриносовых структур осуществляли с помощью риноэндоскопии с помощью 4-мм эндоскопов 0, 30 и 70 градусов с архивированием эндоскопических фотографий.

Исследование носового дыхания проводили с помощью передней активной риноманометрии (ПАРМ) до и через 3 месяца после лечения на риноманометрическом комплексе RHINO-SYS в режиме Rinomanometry, без анемизации слизистой оболочки полости носа.

Для оценки локализации и протяженности синехий проводили ***компьютерную томографию носа и ОНП*** на аппарате RevolutionTM DiscoveryTM CT (GE) (General Electric Company, 2015 USA).

Хирургическое удаление синехий и послеоперационное лечение. Иссечение синехий в зависимости от протяженности рубцового процесса, выполняли под местной анестезией или комбинированным эндотрахеальным наркозом с использованием эндоскопа и инструментов для эндоназальных вмешательств (при «холодном» иссечении синехий), или хирургического лазера Versa Pulse фирмы Lumenis, работающего в импульсном режиме (E = 0,9 Дж и R = 12 Гц). Время воздействия излучения на ткани подбирали в зависимости от объема и протяженности синехий.

Для оптимизации процессов заживления и предупреждения рецидива синехий послеоперационную раневую поверхность в течение 14 дней экранировали силиконовыми сплинтами с предварительно нанесенным на них гелем на основе альгината натрия и дерината. В группе сравнения с этой целью применяли метилурациловую мазь.

Анализ результатов послеоперационной эндоскопии осуществляли в баллах, используя ВАШ, по следующим следующие параметрам: 1 балл-полная эпителизация области удаления синехий; 2 балла - частичная эпителизация области удаления синехий, скопление слизи; характер выделений в полости носа; 3 балла – отек, расстояние между противоположными краями полости носа в области вмешательства менее 3 мм, наличие геморрагических корок; 4 балла — избыточные фибринные наложения, сближение противоположных краев послеоперационной области до 1 мм, или повторное формирование СПН.

Гистологическое исследование. Для гистологического исследования ткани синехий использовали операционный материал, полученный при иссечении синехий «холодными» инструментами у 66 пациентов, отобранных случайным образом. Биоптаты фиксировали в 10% нейтральном забуференном фосфатным буфером формалине (pH – 7,0-7,2) в течение 24

часов при комнатной температуре, после чего по общепринятой методике заливали в парафиновые блоки и на ротационном микротоме изготавливали гистологические срезы толщиной 3-4 мкм, по 2-3 среза с каждого блока. Исследуемые срезы окрашивали по общепринятой методике гематоксилин – эозином, а также, для выявления структуры коллагеновых волокон использовали окраску трихромом по Маллори. При микроскопическом исследовании материала использовали увеличение в 60, 150, 200, 400, 600 раз. Учитывали наличие и выраженность таких показатей, как тип фиброзной ткани, структура коллагеновых волокон, наличие гиалиноза и склеротических изменений.

Статистическая обработка результатов. Статистическая обработка результатов проводилась средствами языка Питон (Python 3.9.). Для расчетов были использованы встроенные функции из модулей Statsmodels.api и Scipy.

Количественные показатели оценивались на предмет соответствия нормальному распределению, для этого использовался критерий ШапироУилка. В качестве центра распределения была посчитана медиана, а в качестве показателей вариации – квартили (Me [Q1; Q3]). Для сравнения двух несвязанных выборок использовался U-критерий Манна-Уитни. Для сравнения трех и более несвязанных выборок применяли критерий Краскела-Уоллиса. Для проверки различий между двумя сравниваемыми парными выборками нами применялся W-критерий Уилкоксона. Оценка достоверности показателей оценивалась при помощи t-критерия достоверности (Стьюдента), различия считались достоверными при $p<0.05$.

РЕЗУЛЬТАТЫ СОБСТВЕННЫХ ИССЛЕДОВАНИЙ

Анализ субъективных ощущений пациентов с синехиями полости носа различной локализации.

По результатам нашего исследования, послеоперационные СПН были самостоятельным диагнозом у 81,7%. У остальных пациентов СПН сочетался с другой патологией носа и ОНП, такими как: аллергический ринит (16,3%),

искривление ПН (32,7%), гипертрофический ринит (45,2%) и хронический синусит (5,8%).

У больных с СПН в большинстве случаев регистрировались жалобы на затруднение носового дыхания, наличие корок в носу, ощущение дискомфорта в носу, выделения из носа слизисто-водянистого характера. Бессимптомное течение СПН наблюдалось у 27 (12%) больных.

Жалобы на *затруднение носового дыхания* были чаще при наличии синехий между ННР и ПН (62, 92,5%) обследованных и у пациентов с синехиями между СНР и ПН (n=66, 82,5%). В группе с синехиями между СНР и латеральной стенкой полости носа эти жалобы регистрировались реже (n=45, 57,7%).

Ощущение *дискомфорта в полости носа* чаще наблюдались у пациентов с синехиями между СНР и ПН и между ННР и ПН (n=74, 91,5%, и n=58, 86,6%, соответственно). В группе пациентов с синехиями между СНР и латеральной стенкой полости носа такие жалобы встречались реже (n=55, 70.5%).

Таким образом, наиболее часто пациенты с СПН отмечали наличие затрудненного носового дыхания, ощущение дискомфорта в полости носа. Перечисленные субъективные проявления чаще регистрировались у обследованных с синехиями между ННР и ПН и между СНР и ПН, реже - при локализации синехий между СНР и латеральной стенкой полости носа.

Результаты гистологического исследования синехий полости носа. Результаты гистологического исследования ткани синехий в зависимости от их локализации в полости носа представлены в таблице 1.

Таблица 1

Морфологическая характеристика синехий, в зависимости от их локализации в полости носа полости носа

Морфологические признаки	**Характер и выраженность морфологических изменений**	**1 группа пациентов**		**2 группа пациентов**		**3 группа пациентов**	
		абс.	%	абс.	%	абс.	%
Тип фиброзной ткани	Рыхлая волокнистая	2	8,7	7	31,8	16	76,2

	Плотная волокнистая	21	91,3	15	68,2	5	23,8
Структура коллагеновых волокон	Параллельно направленные пучки	3	13,1	8	36,4	14	66,7
	Разнонаправленные пучки	20	86,9	14	(63,6	7	33,3
Гиалиноз	Слабо выраженный (менее 25%)	1	4,3	7	31,8	13	61,9
	Умеренно выраженный (25-50%)	3	13,1	8	36,4	3	14,3
	Выраженный (более 50%)	19	82,6	7	31,8	5	23,8
Очаги склероза	Слабо выраженные (менее 25%)	1	4,3	4	18,2	10	47,6
	Умеренно выраженные (25-50%)	4	17,4	7	31,8	9	42,9
	Выраженные(более 50%)	18	78,3	11	50,0	2	9,5

Примечание: 1 группа- пациенты с синехиями между ННР и ПН; 2 группа- пациенты с синехиями между СНР и ПН; 3 группа- пациенты с синехиями между СНР и латеральной стенкой полости носа.

Из данных таблицы 1 следует, что структура синехий, локализованных между ННР и ПН, в основном была представлена плотной волокнистой фиброзной тканью (91,3%) и разнонаправленными пучками коллагена (86,9%); при исследовании синехий между СНР и ПН перечисленные изменения встречались реже (68,2 и 63,6%, соответственно). В препаратах синехий, расположенных между СНР и латеральной стенкой полости носа преобладали рыхлая волокнистая фиброзная ткань (76,2%), реже встречались параллельно направленные пучки коллагена (66,7%), гиалиноз (61,9%) и слабо выраженные очаги склероза (47,6%).

Таким образом, выявленные особенности морфологической структуры СПН, которые зависят от локализации СПН важно учитывать при выборе метода удаления СПН.

Эффективность различных способов хирургического удаления и послеоперационного лечения лечение синехий полости носа

Проявление субъективных назальных симптомов в зависимости от способа хирургического удаления и послеоперационного лечения лечение СПН.

После лазерного удаления синехий, расположенных между ННР и ПН, выраженность субъективных проявлений затруднения носового дыхания на 30 сутки наблюдения как в группе применения препарата «Колегель», так и в группе применения метилурациловой мази (3,5 и 4,0 баллов, соответственно), была больше, чем в таких же группах после «холодного» иссечения синехий (1,0 и 1,5 балла, соответственно). Аналогичные соотношения регистрировались и в отношении жалоб на выделения из носа, ощущения сухости, дискомфорт в носу. При этом отчетливое улучшение субъективных ощущений после «холодного» иссечения синехий и применения «Колегеля» отмечалось, начиная с 14 суток наблюдения.

При лазерном удалении синехий, расположенных между СНР и ПН, выраженность субъективных проявлений затруднения носового дыхания на 30 сутки наблюдения как в группе применения препарата «Колегель», так и в группе применения метилурациловой мази (1,0 и 1,5 баллов, соответственно), была меньше, чем в таких же группах после «холодного» иссечения синехий (3,5 и 4,0 балла, соответственно). Аналогичные соотношения регистрировались и в отношении жалоб на выделения из носа, ощущения сухости, дискомфорт в носу. При этом отчетливое улучшение субъективных ощущений после лазерного иссечения синехий и применения «Колегеля» отмечалось, начиная с 10 суток наблюдения.

При лазерном удалении синехий, расположенных между СНР и латеральной стенкой полости носа, выраженность субъективных проявлений затруднения носового дыхания на 30 сутки наблюдения как в группе применения препарата «Колегель», так и в группе применения метилурациловой мази (1,0 и 1,5 баллов, соответственно), была меньше, чем в таких же группах после «холодного» иссечения синехий (2,0 и 2,5 балла,

соответственно). Аналогичные соотношения регистрировались и в отношении жалоб на выделения из носа, ощущения сухости, дискомфорт в носу. При этом отчетливое улучшение субъективных ощущений после лазерного иссечения синехий и применения «Колегеля» отмечалось, начиная с 7 суток наблюдения.

Динамика объективных изменений в полости носа в зависимости от способа хирургического удаления и послеоперационного лечения лечение синехий полости носа. Динамика послеоперационного воспаления в зависимости от способа иссечения синехий между ННР и ПН на фоне применения геля альгината натрия с деринатом («Колегель») и метилурациловой мази представлена в таблице 2.

Из таблицы 2 следует, что удаление синехий между ННР и ПН с помощью гольмиевого лазера сопровождалось более выраженными, по сравнению с «холодным» иссечением синехий, воспалительными изменениями слизистой оболочки полости носа как на фоне применения препарата «Колегель», так и в группе применения метилурациловой мази.

Таблица 2

Выраженность эндоскопических признаков послеоперационного воспаления (в баллах ВАШ) после иссечения синехий между нижней носовой раковиной и перегородкой носа (Me [Q1; Q2])

Сроки наблюдения (сутки)	Способ удаления синехий			
	Лазер		«Холодные» инструменты	
	«Колегель»	Метилурациловая мазь	«Колегель»	Метилурациловая мазь
3	4.5 [4.0; 4.5]	5.0 [5.0; 4.0]	3.5 [3.0; 4.0]	4.0 [4.0; 4.5]
7	4.0 [3.0; 4.0]	4.5 [4.0; 4.5]	3.0 [3.0; 3.5]	3.5 [3.0; 4.0]
14	3.5 [3.0; 3.5]	4.0 [3.0; 4.0]	2.0 [2.0; 3.0]	3.0 [2.0; 3.0]
30	2.0 [2.0; 3.0]	3.0 [2.5; 3.0]	1.0 [1.0; 2.0]	1.5 [2.0; 1.5]

В конце периода наблюдения выраженность послеоперационных изменения в полости носа после «холодного» удаления синехий оказалась в 2 раза меньше, чем в группах лазерного удаления. Кроме этого, в группах

сравнения отмечалась меньшая выраженность воспалительных изменений на фоне применения препарата «Колегель, по сравнению с группой обследованых у которых применялась метилурациловая мазь.

Динамика послеоперационного воспаления в зависимости от способа иссечения синехий между СНР и ПН на фоне применения геля альгината натрия с деринатом («Колегель») и метилурациловой мази представлена в таблице 3.

Из данных, представленных в таблице 3 следует, что удаление синехий, локализованных между СНР и ПН, с помощью гольмиевого лазера сопровождалось более отчетливым, по сравнению с «холодным» иссечением, снижением выраженности воспалительных изменений слизистой оболочки носа как на фоне применения препарата «Колегель», так и в группе применения метилурациловой мази. Однако, в конце периода наблюдения выраженность послеоперационных изменений в полости носа на фоне применения препарата «Колегель» после лазерного удаления синехий оказалась в 5 раз меньше, а на фоне применения метилурациловой мази – в 2,3 раза меньше, чем в соответствующих группах «холодного» удаления.

Таблица 3

Выраженность эндоскопических признаков послеоперационного воспаления (в баллах ВАШ) после иссечения синехий между средней носовой раковиной и перегородкой носа (Me [Q1; Q2])

Сроки наблюдения (сутки)	**Способ удаления синехий**			
	Лазер		**«Холодные» инструменты**	
	«Колегель»	Метилурациловая мазь	«Колегель»	Метилурациловая мазь
3	3.5 [3.0; 4.0]	4.0 [4.0; 4.5]	4.5 [4.0; 4.5]	5.0 [5.0; 4.0]
7	2.5 [2.5; 2.0]	3.5 [3.0; 4.0]	4.0 [3.0; 4.0]	4.5 [4.0; 4.5]
14	2.0 [2.0; 3.0]	2.5 [3.0; 2.5]	3.5 [3.0; 3.5]	4.0 [3.0; 4.0]
30	0.5 [0.5; 1.0]	1.5 [2.0; 1.5]	2.5 [2.0; 3.0]	3.5 [3.5; 3.0]

Изменение выраженности послеоперационного воспаления в зависимости от способа иссечения синехий между СНР и латеральной стенкой полости носа на фоне применения геля альгината натрия с деринатом («Колегель») и метилурациловой мази представлена в таблице 4.

Таблица 4

Выраженность эндоскопических признаков послеоперационного воспаления (в баллах ВАШ) после иссечения синехий между средней носовой раковиной и латеральной стенкой полости носа (Me [Q1; Q2])

Сроки наблюдения (сутки)	**Способ удаления синехий**			
	Лазер		«Холодные» инструменты	
	«Колегель»	Метилурациловая мазь	«Колегель»	Метилурациловая мазь
3 сут	3.5 [3.0; 4.0]	4.0 [4.0; 4.5]	4.5 [4.0; 4.5]	5.0 [5.0; 4.0]
7 сут	2.5 [2.5; 2.0]	3.5 [3.0; 4.0]	3.8 [3.0; 4.0]	4.4 [4.0; 4.5]
14 сут	2.0 [2.0; 3.0]	2.5 [3.0; 2.5]	3.5 [3.0; 3.5]	4.0 [3.0; 4.0]
30 сут	0.5 [0.5; 1.0]	1.5 [2.0; 1.5]	2.0 [2.0; 3.0]	3.0 [3.5; 3.0]

Из таблицы 4 следует, что удаление синехий, локализованных между СНР и латеральной стенкой полости носа, с помощью гольмиевого лазера как и при удалении синехий между СНР и ПН, сопровождалось более отчетливым, по сравнению с «холодным» иссечением, снижением выраженности воспалительных изменений слизистой оболочки носа как на фоне применения препарата «Колегель», так и в группе применения метилурациловой мази.

Динамика показателей ПАРМ в зависимости от способа хирургического удаления и послеоперационного лечения лечение синехий полости носа. Удаление синехий сопровождалось закономерным улучшением объективных показателей носового дыхания у всех пациентов. Однако, наиболее высокие (675,0 ± 6,5мл/с), по сравнению с исходными (231,0 ± 6,9 мл/с), значения суммарного объемного потока воздуха, по данным ПАРМ, наблюдались в группе пациентов после «холодного» удаления

синехий, локализованных между ННР и ПН и последующего применения препарата «Колегель» - увеличение суммарного объемного потока воздуха составило 65,8% (p<0,05).

Наименее отчетливое улучшение проходимости носовых ходов, по сравнению с остальными группами обследованных, было зарегистрировано после «холодного» иссечения синехий, расположенных между СНР и ПН и последующего применения метилурациловой мази – увеличение суммарного объемного потока воздуха в этом случае (от 262±8,9 мл/с до 488±5,2 мл/с) составило 53,7% (таблица 5).

Таблица 5

Показатели суммарного объемного потока (мл/с), по данным ПАРМ, в зависимости от способа удаления синехий полости носа различной локализации и тактики послеоперационного ведения пациентов

Локализация синехий	Способ лечения	До лечения	После лечения	p
ННР и ПН	Лазер + Колегель	208 ± 4,3	453 ± 28	<0,05
	Лазер + Метилурациловая мазь	253 ± 0,5	580 ± 5,0	<0,05
	«Холодные» инстр.+ Колегель	231 ± 6,9	675 ± 6,5	<0,05
	«Холодные» инстр .+ Метилурациловая мазь	234 ± 2,6	648 ± 0,6	<0,05
СНР и ПН	Лазер + Колегель	259 ± 6,7	574 ± 0,5	<0,05
	Лазер + Метилурациловая мазь	236 ± 0,5	571 ± 3,9	<0,05
	«Холодные» инстр. + Колегель	249 ± 0,5	515 ± 6,8	<0,05
	«Холодные» инстр.+ Метилурациловая мазь	262 ± 8,9	488 ± 5,2	<0,05
СНР и лат. ст. ПН	Лазер + Колегель	313 ± 7,8	574 ± 9,6	<0,05
	Лазер + Метилурацилов ая мазь	323 ± 0,5	586 ± 4,4	<0,05
	«Холодные» инстр. + Колегель	315 ± 7,9	570 ± 0,5	<0,05
	«Холодные» инстр.+ Метилурациловая мазь	352 ± 4,4	559 ± 6,1	<0,05

Частота рецидивов синехий в зависимости от способа хирургического удаления и послеоперационного лечения. Важным критерием эффективности способа хирургического удаления синехий и тактики послеоперационного лечения таких пациентов является частота рецидивов синехиальной обструкции полости носа. Данные о частоте встречаемости рецидивов синехий у пациентов, включенных в исследование, представлены в таблице 6.

Таблица 6

Частота рецидивов синехий в зависимости от их локализации в полости носа и способа хирургического удаления

Способ хирургического удаления синехий	Локализация синехий в полости носа	Частота рецидивов синехий	
		абс.	%
Удаление синехий «холодными» инструментами	Между ННР и ПН (n=54)	11	20,4
	Между СНР и ПН (n=41)	12	29,3
	Между СНР и латеральной стенкой полости носа (n=37)	8	21,6
Лазерное удаление синехий	Между ННР и ПН (n=13)	7	53,8
	Между СНР и ПН (n=39)	3	7,7
	Между СНР и латеральной стенкой полости носа (n=41)	5	12,2

По результатам катамнестического наблюдения, через 1 месяц после операции частота рецидива синехий в группе «холодного» удаления составила 23,5%, а после лазерной хирургии – 16,1%. При этом минимальная частота рецидивов (7,7%) зарегистрирована после лазерного удаления синехий, расположенных между СНР и ПН, а максимальная (53,8%) – после лазерного удаления синехий между ННР и ПН.

Следовательно, при выборе метода удаления СПН важно учитывать особенности морфологического строения рубцовой ткани, которое, в свою очередь, зависит от локализации СПН. Согласно нашим данным, синехии между СНР и ПН характеризуются умеренным фиброзом, склерозом и

гиалинозом рубцовой ткани. Это делает их подходящими для эффективного лечения лазерными технологиями. Спайки между ННР и ПН имеют грубую структуру. В них преобладает плотная, волокнистая ткань, а также заметны участки склероза и гиалиноза. Такие особенности требуют более длительного воздействия лазера при удалении. Кроме того, после операции может возникнуть сильное воспаление, что увеличивает вероятность повторного образования синехий. По нашим наблюдениям, в таких случаях спайки, удаленные с помощью лазера, рецидивируют чаще, чем те, которые были иссечены с использованием обычных хирургических инструментов.

Следовательно, результаты проведенного нами исследования продемонстрировали значение дифференцированного подхода к выбору способа удаления СПН с учетом их анатомической локализации в полости носа и морфологической структуры. Показано также преимущество применения после иссечения синехий геля альгината натрия и дерината, который, по сравнению с метилурациловой мазью, оказывает более благоприятное влияние на процессы послеоперационного заживления.

ВЫВОДЫ

1. Наиболее частым субъективным проявлением синехий полости носа является затруднение носового дыхания, которое в основном отмечается при локализации синехий между ННР и ПН (92,5%) и между СНР и ПН (82,5%); при синехиях между СНР и латеральной стенкой полости носа эти жалобы регистрируются реже (78,0%), а у 12% пациентов субъективная симптоматика отсутствует.

2. Синехии между ННР и ПН характеризуются преобладанием плотной волокнистой фиброзной ткани (91,3%), разнонаправленными пучками коллагена (86,9%) с выраженными очагами гиалиноза (82,6%) и склероза (78,3%); сращения между СНР и ПН и между СНР и латеральной стенкой полости носа отличаются преобладанием умеренно плотной или рыхлой

соединительной тканью (76,2%), умеренно или слабо выраженными очагами гиалиноза (66,7%) и склероза (47,6%).

3. Выраженность субъективных проявлений затруднения носового дыхания на 30 сутки после лазерного удаления синехий, расположенных между ННР и ПН, была больше, чем после «холодного» иссечения (3,75 и 1,25 балла по ВАШ, соответственно), а у пациентов с синехиями между СНР и ПН и СНР и латеральной стенкой полости носа - наоборот (1,25, 1,25 и 3,75, 2,25 балла по ВАШ, соответственно).

4. Лазерное удаление синехий между ННР и ПН сопровождается более выраженными эндоскопическими признаками воспаления, по сравнению с «холодным» способом их удаления (2,5 и 1,25 балла по ВАШ, соответственно), а при синехиях между СНР и ПН и СНО и латеральной стенкой полости носа – наоборот (1,0 и 2,75 балла по ВАШ, соответственно). Суммарный объемный поток воздуха по данным ПАРМ максимально увеличивается (65,8%) после «холодного» удаления синехий, локализованных между ННР и ПН и минимально (53,7%) - после «холодного» иссечения синехий, расположенных между СНР и ПН. Минимальная частота рецидивов (7,7%) зарегистрирована после лазерного удаления синехий, расположенных между СНР и ПН, а максимальная (53,8%) – после лазерного удаления синехий между ННР и ПН.

5. Местное применение геля на основе альгината натрия с деринатом («Колегель») после удаления синехий, независимо от локализации, способствует ускоренному регрессу выраженности субъективных проявлений назальной обструкции, объективных признаков воспаления слизистой оболочки носовой полости и более эффективному восстановлению проходимости носа при дыхании по данным передней активной риноманометрии.

ПРАКТИЧЕСКИЕ РЕКОМЕНДАЦИИ

1. Синехии между ННР и ПН необходимо удалять с помощью «холодных» инструментов. Применение в этих случаях гольмиевого лазера

сопровождается перегреванием подлежащих тканей, формированием грубого коагуляционного струпа, длительным процессом заживления, вероятностью рецидива рубцового процесса.

2. Синехии между СНР и ПН и СРН предпочтительней иссекать с помощью гольмиевого лазера, работающего в импульсном режиме (Е = 0,9 Дж и R = 12 Гц), при этом время воздействия излучения на ткани подбирается в зависимости от объема и протяженности синехий.

3. Местное применения геля на основе альгината натрия («Колегель») с помощью его нанесения на силиконовые внутриносовые сплинты и последующее его применение в послеоперационном периоде 1 раз в 5-7 дней в течение 14 дней способствует ускорению репаративных процессов в полости носа и улучшению субъективных ощущений пациентов в послеоперационном периоде.

СПИСОК ОПУБЛИКОВАННЫХ РАБОТ

1. Синехии полости носа. Журнал «Российская ринология». 2021;29(4),с. 216-221; DOI: https://doi.org/10.17116/rosrino202129041216

2. Синехии полости носа. Т.А. Алексанян, А.А. Осипян, В.А. Азнаурян, А.С. Товмасян, А.Е. Кишиневский, Л.И. Данилюк. Журнал «Российская ринология».2021;29(4),с. 216-221;

3. Опыт применения силиконовых протекторов в эндоназальной хирургии. Царапкин Г.Ю., Алексанян Т.А., Товмасян А.С., Кишиневский А.Е., Осипян А.А., Данилюк Л.И. IX съезд оториноларингологов Республики Беларусь. Приложение к журналу «Оториноларингология. Восточная Европа». 2021 г., Том 11, № 3, с. 9;

4. Комплексный подход при лечении синехий полости носа. Т.А. Алексанян, А.А. Арзуманян, А.С. Товмасян, А.Е. Кишиневский, Л.И. Данилюк. XI Петербургский форум оториноларингологов России. 2021 г., С. 130;

5. Профилактика и лечение синехий полости носа. Алексанян Т.А., Товмасян А.С., Кишиневский А.Е., Арзуманян А.А., Данилюк Л.И. Материалы X Юбилейного международного междисциплинарного конгресса по заболеваниям органов головы и шеи. 2022 г., С. 11;

6. Комплексный подход к профилактике и лечению синехий полости носа. XX Московская научно-практическая конференция «оториноларингология: традиции и современность». Т.А. Алексанян, А.А. Арзуманян, А.С. Товмасян, А.Е. Кишиневский, Л.И. Данилюк. 2022 г., С. 29;

7. Современный взгляд на лечение синехий полости носа. Т.А. Алексанян, А.А. Арзуманян, А.С. Товмасян, А.Е. Кишиневский, Л.И. Голубева. IV Всероссийский конгресс Национальной медицинской ассоциации оториноларингологов России. 2022 г., С. 130;

8. Лечение синехий полости носа. Алексанян Т.А., Товмасян А.С., Кишиневский А.Е., Арзуманян А.А., Голубева Л.И. VI Всероссийский форум с международным участием «Междисциплинарный подход к лечению заболеваний головы и шеи». 2022 г., С. 11;

9. Современный взгляд на лечение синехий полости носа. Т.А. Алексанян, А.А. Арзуманян, А.С. Товмасян, А.Е. Кишиневский, Л.И. Данилюк. IV Всероссийский конгресс Национальной медицинской ассоциации оториноларингологов России. 2022 г., С. 72-73;

10. Комбинированная методика лечения синехий полости носа. Журнал «Вестник оториноларингологии».2023;88(3),с.27-33; DOI:https://doi.org/10.17116/otorino20238803127

11. Лечение синехий полости носа. Алексанян Т.А., Товмасян А.С., Кишиневский А.Е., Арзуманян А.А., Данилюк Л.И. VI Всероссийский форум с международным участием «Междисциплинарный подход к лечению заболеваний головы и шеи». 2023 г., С. 16-17;

12. Лечение синехий полости носа с помощью гольмиевого лазера. Т.А. Алексанян, А.А. Арзуманян, А.С. Товмасян, А.Е. Кишиневский, Л.И., Колбанова. И Г. Научно практическая конференция с международным

участием. «Лазерная медицина в России: прошлое, настоящее, будущее», посвященная 100-летию Олега Ксенофонтовича Скобелкина. 2023 г., С. 5-7;

13. Наш опыт комплексного лечения синехий полости носа после риносептопластики. Т.А. Алексанян, А.А. Арзуманян, А.С. Товмасян, А.Е. Кишиневский, Колбанова. И Г. XV Конгресс Российского общества ринологов. 2023 г., С.78-80;

СПИСОК СОКРАЩЕНИЙ И УСЛОВНЫХ ОБОЗНАЧЕНИЙ

ВАШ - визуально-аналоговая шкала

ННР – нижняя носовая раковина

ОНП – околоносовые пазухи

ПАРМ - передняя активная риноманометрия

ПН – перегородка носа

СНР – средняя носовая раковина