Государственное бюджетное учреждение здравоохранения
«Научноисследовательский клинический институт
оториноларингологии им. Л.И. Свержевского» Департамента
здравоохранения города Москвы

На правах рукописи

Арзуманян Анна Армаисовна

ЛЕЧЕБНАЯ ТАКТИКА ПРИ СИНЕХИЯХ ПОЛОСТИ НОСА ПОСЛЕ РИНОХИРУРГИЧЕСКИХ ВМЕШАТЕЛЬСТВ

3.1.3 – Оториноларингология

ДИССЕРТАЦИЯ
на соискание ученой степени кандидата
медицинских наук

Научный руководитель:
Доктор медицинских наук
Алексанян Тигран Альбертович

МОСКВА – 2026

Оглавление	**Стр.**
Введение	5
Глава 1. ЭПИДЕМИЛОГИЯ, ПРИЧИНЫ, ДИАГНОСТИКА И ЛЕЧЕНИЕ СИНЕХИЙ ПОЛОСТИ НОСА (обзор литературы)	11
1.1.Синехии полости носа после риносептопластики	12
1.2. Синехии полости носа после функциональной эндоскопической риносинусохирургии	13
1.3. Другие причины образования синехий полости носа	15
1.4. Диагностика синехий полости носа	16
1.5. Методы лечения синехий полости носа после эндоназальных хирургических вмешательств	17
Глава 2 ОБЪЕМ И МЕТОДЫ ИССЛЕДОВАНИЯ	28
2.1. Общая характеристика обследованного контингента больных.	28
2.2. Методы исследования	32
2.2.1. Оториноларингологическое обследование	34
2.2.2. Компьютерная томография носа и околоносовых пазух	35
2.2.3. Передняя активная риноманометрия	37
2.2.4. Гистологическое исследование ткани синехий полости носа	40
2.3. Методы хирургического лечения синехий полости носа	43
2.3.1. Иссечение синехий полости носа с помощью «холодных» инструментов с установкой силиконовых сплинтов и местным применением геля на основе альгината натрия и дерината	43

2.3.2. Иссечение синехий полости носа с помощью «холодных» инструментов с установкой силиконовых сплинтов и местным применением метилурациловой мази.	46
2.3.3. Иссечение синехий полости носа с помощью Но-лазера с установкой силиконовых сплинтов и местным применением геля на основе альгината натрия и дерината	47
2.3.4. Иссечение синехий полости носа с помощью Но-лазера с установкой силиконовых сплинтов и местным применением метилурациловой мази.	49
2.4. Методы оценки эффективности проводимого хирургического лечения больных с синехиями полости носа.	50
2.5. Статистические методы	51
ГЛАВА 3. ЧАСТОТА ВСТРЕЧАЕМОСТИ И ФАКТОРЫ РИСКА ФОРМИРОВАНИЯ ПОСЛЕОПЕРАЦИОННЫХ СИНЕХИЙ ПОЛОСТИ НОСА	54
3.1. Частота хирургических вмешательств по поводу синехий полости носа в оториноларингологическом стационаре	54
3.2. Коморбидная патологии полости носа и околоносовых пазух при синехиях полости носа.	55
3.3. Результат проспективного исследования пациентов с синехиями полости носа на дооперационном этапе	56
3.3.1. Анализ субъективных ощущений пациентов с синехиями полости носа различной локализации.	56
3.3.2. Результаты эндоскопического обследования	57
Глава 4. ОСОБЕННОСТИ ХИРУРГИЧЕСКОГО ЛЕЧЕНИЯ ПАЦИЕНТОВ С СИНЕХИЯМИ ПОЛОСТИ НОСА	62
4.1. Результаты гистологического исследования синехий полости носа	62

4.2. Эффективность различных способов хирургического удаления синехий полости носа в зависимости от гистологического типа рубцовой ткани и особенностей послеоперационного ведения пациентов.	69
4.2.1. Динамика выраженности воспалительных изменений после иссечения синехий полости носа на фоне применения биополимеров и альгината натрия	69
4.2.2. Сравнительная оценка субъективных ощущений после удаления синехий полости носа на фоне применения геля «Колегель» и метилурациловой мази	74
4.2.3. Сравнительная оценка показателей проходимости носа, по данным ПАРМ, после удаления синехий полости носа на фоне применения геля «Колегель» и метилурациловой мази	79
4.2.4. Частота рецидивов синехий полости носа в зависимости от способа их удаления и послеоперационного лечения	81
ОБСУЖДЕНИЕ	87
ВЫВОДЫ	98
ПРАКТИЧЕСКИЕ РЕКОМЕНДАЦИИ	99
СПИСОК СОКРАЩЕНИЙ И УСЛОВНЫХ ОБОЗНАЧЕНИЙ	100
СПИСОК ЛИТЕРАТУРЫ	101

ВВЕДЕНИЕ

Актуальность темы исследования. Анализ структуры ЛОР-патологии показывает, что заболевания носа и околоносовых пазух (ОНП) являются наиболее распространенными. Их частота среди взрослого населения достигает 15%. При этом, среди пациентов, госпитализированных в профильные ЛОР-стационары, доля лиц с данной патологией составляет 36%, что свидетельствует о высокой значимости этих заболеваний в клинической практике. [24, 26].

Независимо от этиологии, одним из распространенных клинических проявлений патологии носа и ОНП является назальная обструкция, которая являются основой развития многих заболеваний верхних дыхательных путей и всей дыхательной системы в целом. По сути, заложенность носа запускает цепную реакцию, которая может привести к более серьезным проблемам. Поэтому, если заложенность носа становится постоянной, в большинстве случаев она является прямым показанием к хирургическому вмешательству. [13, 89, 98]. С помощью операции устраняются нарушения анатомических структур полости носа, нормализуется носовое дыхание и предотвращается дальнейшее развитие заболеваний.

Хирургическое восстановление нормальной проходимости носовых ходов не только облегчает симптом назальной обструкции, но и способствует нормализации фугкциональных нарушений. Улучшение микроциркуляции обеспечивает адекватное питание слизистой оболочки, нормализует работу желез, восстанавливая оптимальный уровень увлажнения и секреции слизистой оболочки, а также активизирует мукоцилиарный клиренс, позволяя полости носа эффективно самоочищаться. Таким образом, хирургическое вмешательство — это не просто устранение симптома, а

решение комплекса проблем по предотвращению возникновения и прогрессирования воспалительных процессов в полости носа и ОНП.

В современной ринохирургии все больше внимания уделяется малоинвазивным и функциональным операциям [12]. Однако, после хирургического вмешательства в носу, даже незначительные повреждения слизистой оболочки, вызванные операцией и последующей тампонадой, могут привести к воспалению. Это проявляется в виде отека, скопления густой слизи и фибринных налетов на поверхности носовых раковин и перегородки носа. Эти изменения негативно влияют на процесс заживления и восстановление тканей.

Одним из неблагоприятных вариантов развития такого воспаления (посттравматического ринита) является формирование синехий в носу, которые затрудняют или даже полностью блокируют носовое дыхание [24, 36, 15].

Несмотря на все достижения ринохирургии, применение минимально инвазивной техники, оптимизацию послеоперационного наблюдения, использование сплинтов и препаратов, ускоряющих заживление, отмечается тенденция к увеличению образования послеоперационных синехий в полости носа. По разным оценкам, эта проблема возникает у 2,6% до 40% пациентов, перенесших хирургическое вмешательство в полости носа [28].

Возникающие в этих случаях нарушения проходимости носа, дренажной функции естественных соустий и аэрации ОНП отрицательно сказываются на эффективности выполненного хирургического вмешательства, качестве жизни пациентов. В значительной степени это связано с недостаточной изученностью особенностей процессов структурного и функционального восстановления послеоперационного дефекта слизистой оболочки, отсутствием современных рекомендаций по профилактике и лечению синехий полости носа у пациентов, перенесших ринохирургические вмешательства.

Цель исследования

Повышение эффективности лечения послеоперационных синехий полости носа с учетом их морфологических особенностей и локализации

Задачи исследования

1. Определить клиническую симптоматику синехий полости носа в зависимости от их анатомической локализации.
2. Изучить морфологические особенности синехий полости носа в зависимости от их локализации в полости носа.
3. Исследовать динамику субъективных назальных симптомов после «холодного» и лазерного удаления синехий в зависимости от морфолгических изменений рубцовой ткани и ее локализации в полости носа.
4. Изучить влияние «холодного» и лазерного удаления синехий полости носа различной локализации на особенности эндоскопических изменений и объективные показатели проходимости носа в зависимости от морфологических изменений рубцовой ткани и ее локализации в полости носа.
5. Разработать рекомендации по повышению эффективности хирургического удаления и послеоперационного лечения пациентов с синехиями полости носа.

Научная новизна исследования

1. Впервые изучены клинические проявления синехий полости носа в зависимости от их локализации и типа морфологического строения.
2. Впервые исследована эффективность применения гольмиевого лазера и традиционного «холодного» иссечения синехий полости носа в зависимости от их локализации и типа морфологического строения.

3. Впервые доказано преимущество использования геля на основе комбинации альгината натрия и биополимеров для ускорения регресса воспалительных изменений слизистой оболочки после удаления синехий полости носа.

Практическая значимость работы

Выявленные причинно-следственные зависимости между локализаций синехий полости носа, типом морфологической структуры ткани синехий и способом ринохирургического вмешательства, а также разработанная комбинированная тактика лечения пациентов с этой патологией могут использоваться врачами-оториноларингологами как в стационарной, так и амбулаторной практике, что будет служить профилактикой рецидива синехий полости носа.

Внедрение результатов исследования в практику

Основные результаты исследования внедрены в работу оториноларингологических отделений вмешательств, внедрен в стационарное звено ГБУЗ «Научно-исследовательский клинический институт им. Л.И. Свержевского» ДЗМ, ГБУЗ «Городская клиническая больница №1 им. Н.И. Пирогова» ДЗМ, ГБУЗ «Городская клиническая больница им. С.П. Боткина «ДЗМ.

Данные, полученные в результаты проведенного исследования используются в учебном процессе ГБУЗ «Научно-исследовательский клинический институт оториноларингологии им. Л.И. Свержевского» ДЗМ при обучении ординаторов, аспирантов, врачей оториноларингологов.

Личный вклад автора

Автором, совместно с научным руководителем, определны цель и задачи исследования. Автор лично участвовала в реализации всех этапов научно-исследовательской работы, самостоятельно проводила обследование пациентов, принимала участие в операциях, самостоятельно осуществляла послеоперационное лечение пациентов.

Автором лично проведена систематизация, анализ и статистическая обработка количественных результатов исследования, обобщение полученных данных, написание и оформление диссертационной работы.

Апробация результатов исследования

Материалы диссертационной работы представлены и обсуждены на: Научно-практических конференциях ГБУЗ «Научно-исследовательский клинический институт им. Л.И.Свержевского» ДЗМ (г.Москва, 2020, 2021); 68-й Научно-практической конференции «Молодые ученые – российской оториноларингологии» (г. Санкт-Петербург, 2022); X Юбилейном международном междисциплинарном конгрессе по заболеваниям органов головы и шеи (г. Москва, 2022); VI Всероссийском форуме с международным участием «Междисциплинарный подход к лечению заболеваний головы и шеи» (г.Москва, 2022); XI Национальном конгрессе с международным участием имени Н.О. Миланова (г. Москва, 2022); VI Всероссийском форуме с международным участием «Междисциплинарный подход к лечению заболеваний головы и шеи» (г.Москва, 2022); Научно-практической конференции с международным участием. «Лазерная медицина в России: прошлое, настоящее, будущее», посвященная 100-летию О. К. Скобелкина (г.Москва, 2023); XV Конгрессе Российского общества ринологов (г.Москва, 2023).

Публикации материалов исследования

По теме диссертации опубликовано 13 научных работ, из них 2 - в журналах, рекомендованных ВАК Министерства образования и науки РФ.

Основные положения, выносимые на защиту

1. Наиболее распространенной причиной возникновения послеоперационных синехий полости носа является риносептопластика, а преимущественной их локализацией – пространство между средней носовой раковиной и перегородкой носа.

2. Гистологическая картина синехий полости носа характеризуется наличием гиалиноза и склеротических изменений, степень выраженности которых зависит от локализации синехий, что следует учитывать при выборе метода их удаления.

3. Наиболее эффективным способом удаления синехий и предупреждения их рецидивов является их иссечение с помощью гольмиевого лазера с последующим местным применением геля на основе альгината натрия и биополимеров.

Объем и структура диссертации

Диссертация изложена на 113 страницах машинописного текста, состоит из введения, обзора литературы, трех глав собственных исследований, заключения, выводов, практических рекомендаций, списка литературы, включающего 101 источник, из которых 40 отечественных и 61 зарубежных авторов. Работа проиллюстрирована 13 таблицами, 26 рисунками.

Глава 1

ЭПИДЕМИЛОГИЯ, ПРИЧИНЫ, ДИАГНОСТИКА И ЛЕЧЕНИЕ СИНЕХИЙ ПОЛОСТИ НОСА
(обзор литературы)

Синехии полости носа (СПН) – это распространенное осложнение операций в полости носа. Они сопровождаются частичной или полной обструкцией носовых ходов, что в свою очередь вызывает значительное ухудшение носового дыхания, отрицательно сказывается на качестве жизни пациента. Помимо этого, СПН могут быть причиной других нарушений, включая синусит, развитие обструктивного апноэ во сне [73, 60].

В зависимости от причин возникновения СПН различают врожденные и приобретенные синехии полости носа. Последние, в зависимости от причины, включают:

1. СПН, возникшие после травмы слизистой оболочки (в том числе после хирургического вмешательства, лучевой терапии по поводу опухоли полости носа);

1. СПН, возникшие вследствие заболеваний разной этиологии, сопровождающихся формированием эрозий и изъязвлений слизистой оболочки полости носа (склерома, сифилис, дифтерия, сыпной тиф, системная красная волчанка, скарлатина, склерома) [24]. В зависимости от локализации, различают 4 вида СПН [80].

1. синехия между передним концом средней носовой раковины и латеральной стенкой носа;

2. частичное сращение между средней носовой раковиной и латеральной стенкой носа;

3. полное сращение между средней носовой раковиной и нижней носовой раковиной с облитерацией среднего носового хода;

4. синехии между средней или нижней носовой раковиной и перегородкой носа.

Наиболее часто они встречаются после таких операций, как риносептопластика, функциональная эндоскопическая риносинусохирургия (ФЭРСХ) и нижняя турбинэктомия [8, 81, 44, 62], а также после других эндоназальных операций, удалении доброкачественных новообразований полости носа [28].

Предрасполагающим фактором образования послеоперационных СПН являются малый анатомический размер носовой полости носа, а также избыточная травма слизистой оболочки и недостаточно эффективный послеоперационный уход [27].

1.1. Синехии полости носа после риносептопластики

Наряду с вторичной деформацией перегородки носа, инфекционно-воспалительным процессом и перфорацией перегородки носа, СПН являются одним из наиболее частых осложнений риносептопластики [3, 36, 44, 40, 84].

Несмотря на то, что эти состояния не представляют прямой угрозы для жизни, на их фоне происходит заметное нарушение носового дыхания, а также снижается эффективность защитных механизмов слизистой оболочки, которые обычно способствуют очищению носовых ходов.

Несмотря на отсутствие реальной угрозы для жизни, СПН оказывают отрицательное влияние на проходимость носа, сопровождаются выраженными нарушениями носового дыхания, мукоцилиарного транспорта [35].

Изучение результатов комбинированной ринопластики и эндоскопической хирургии околоносовых пазух с определением послеоперационных осложнений показало, что после таких операций СПН диагностируются у 10% оперированных больных [87].

Сообщается о возникновении СПН после комбинированного вмешательства, включающего ринопластику, функциональную эндоскопическую риносинусинусохирургию и вмешательства на

внутриносовых структурах. По статистике, такие спайки возникли у 6,6% прооперированных пациентов [64].

Одной из причин частого образования СПН является резекция нижних носовых раковин (конхотомия) при хронической заложенности носа, когда консервативные варианты лечения не дали результата. Ретроспективное исследование 479 операций на нижней носовой раковине показало, что СПН в этих случаях образуются у 36,2% больных [97].

Постринопластические СПН отрицательно сказываются на функциональных результатах операции. По данным Л.С. Карапетян и соавт., СПН, как осложнение закрытой риносептопластики, встречается у 39-55% пациентов [13]. Таким образом, СПН, наряду с носовыми кровотечениями, являются одними из наиболее распространенных осложнений, с которыми сталкиваются после эндоназальных операций [25, 19, 80], частота встречаемости которых, по разным данным, колеблется от 11% до 54% [51, 77].

1.2. Синехии полости носа после функциональной эндоскопической риносинусохирургии

В функциональной эндоскопической риносинусохирургии СПН, наряду с послеоперационной инфекцией и латерализацией средней раковины, относят к осложнениям, возникающим в краткосрочном периоде после вмешательства, в отличие от непосредственных послеоперационных осложнений (носовое кровотечение, избыточное образование корок в носу) и осложнений, возникающих в долгосрочном периоде (стеноз сформированного соустья околоносовой пазухи, рецидив заболевания и др.) [14, 93, 82].

Стеноз соустья, в дальнейшем, может привести к хроническому синуситу и потребовать повторного хирургического вмешательства для восстановления адекватного дренажа пазухи. Поэтому, комплексный подход к мониторингу и ведению пациентов, учитывающий весь спектр возможных

осложнений и их временные характеристики, является залогом успешного исхода функциональной эндоскопической риносинусохирургии.

Синехии являются одним из наиболее распространенных нежелательных исходов ФЭРСХ, частота возникновения которых составляет от 10% до 40% [48].

По данным H.Stammberger, СПН возникают у 8—34% пациентов, перенесших функционально-эндоскопические эндоназальные хирургические вмешательства [92].

М.А. Рябова и соавт., наблюдавшие 36 пациентов после эндоназальных операций СПН выявили у 47% больных [28].

В других исследованиях СПН встречались реже. B. Marcus и соавт., выявили СПН, как осложнение, у 4 (9%) из 44 пациентов [76].

В небольшой по численности выборке из 13 пациентов послеоперационные СПН были у 1 (7,6%) больного [53].

Как уже отмечалось выше, наличие СПН приводит к неудовлетворительным результатам ФЭРСХ. В первую очередь речь идет о синехиях между средней носовой раковиной и латеральной стенкой носовой полости, которые встречаются в 43% случаях и являются причиной рецидивов синусита и повторных операций [70].

Сообщается что синехии, локализованные в естественном соустье верхнечелюстной пазухи и в полости решетчатой кости могут быть единственными эндоскопическими находками, которые сопровождаются симптомами синусита [48].

После повторных эндоназальных операциях на околоносовых пазухах СПН различной локализации обнаруживаются в половине наблюдений [78]. Авторы отмечают, что неудовлетворительные результаты первичной ФЭРСХ чаще всего связаны с анатомической обструкцией в области остиомеатального комплекса. Поэтому тщательное внимание к этой области во время операции с устранением обструкции, а также предотвращение

образования синехий может снизить частоту рецидивов синусита после первичной ФЭРСХ [78].

Наличие в послеоперационном периоде СПН, наряду с другими осложнениями, такими как длительное образование корок в полости носа, некроз хряща перегородки, обструкция носа, снижение обоняния, рассматривается как недостаток эндоскопического эндоназального подхода к основанию черепа [67, 94].

По данным E.R. Constantino и соавт., при эндоскопическом эндоназальном транссфеноидального доступе при больших аденомах гипофиза СПН возникают у каждого пятого (21,4%) больного [52].

Y Cheng и соавт., проанализировали частоту осложнений со стороны полости носа после 129 эндоназальных транссфеноидальных резекций новообразований гипофиза и обнаружили в десять раз меньшую частоту СПН, которая составила 2,3% [49].

По данным N. Hondronikos и соавт., после аналогичных операций СПН, потребовавшие иссечения с помощь лазера, встречались в 4,4% [61].

1.3. Другие причины образования синехий полости носа

Следует отметить, что перечень причин образования СПН не ограничивается только последствиями эндоназальных операций. Существует целый ряд других внутриносовых манипуляций, которые могут спровоцировать развитие этого состояния. К таковым относятся:

- репозиция костных отломков при переломах костной пирамиды наружного носа [29].
- тампонада полости носа, выполняемая при носовом кровотечении, а также термические воздействие на очаг геморрагии в полости носа – каутеризация или криовоздействие [33].
- длительная дилатация восстановленного хоанального отверстия термопластической трубкой при врожденной атрезии хоан [40].
- удаление инородного тела из полости носа [29].

- назотрахеальная интубация, или установка назогастрального зонда [29].

Как показывают данные литературы, любое хирургическое вмешательство или процедура в носовой полости, сопровождающаяся повреждением слизистой оболочки на противоположных стенках, может привести к формированию СПН. Поэтому крайне важно своевременно диагностировать эти состояния, совершенствовать способы и методы техники их удаления и принимать меры для их предотвращения.

Поэтому комплексный подход, включающий тщательное предоперационное планирование, максимально щадящее выполнение манипуляций и грамотное послеоперационное ведение, становится залогом минимизации риска развития этого осложнения.

Все это свидетельствует об актуальности своевременной диагностики, совершенствования способов их удаления и профилактики.

1.4. Диагностика синехий полости носа

Жалобы и анамнез пациентов с СПН связаны с одно- или двусторонним (в зависимости от локализации СПН) затруднением носового дыхания; образованием корок в носу, наличием слизистого отделяемого.

Как правило, пациенты считают, что эти жалобы возникли из-за перенесенной эндоназальной операции или других вмешательств в носовой полости. Сюда входят такие процедуры, как исправление костных отломков при переломе носа, назотрахеальная интубация, установка назогастрального зонда, а также другие подобные манипуляции [39].

Инструментальное обследование. Чтобы выявить СПН, обычно используют комплексный подход. Сначала проводится передняя риноскопия – осмотр передней части носа с помощью носового зеркала. При отсутствии препятствий, связанных с нарушенной проходимостью полости носа, осмотр полости носа следует выполнять с помощью ригидного, или волоконного эндоскопа [2]. Эндоскопическое исследование полости носа показано при

наличии СПН, локализующихся в задних отделах носа. Причина в том, что передняя риноскопия, несмотря на свою доступность, не обеспечивает достаточной визуализации глубоких структур носовой полости, что делает эндоскопию незаменимой для полноценной диагностики СПН [39].

В отдельных случаях возникает необходимость в использовании компьютерной томографии носа [15]. Данное исследование применяется при распространенных рубцовых процессах в полости носа, затрудняющих, или делающих невозможной эндоскопию носовой полости. У таких пациентов компьютерная томография позволяет определить не только локализацию СПН, но и протяженность внутриносовых сращений, что важно при выборе метода удаления СПН.

1.5. Методы лечения синехий полости носа после эндоназальных хирургических вмешательств

На сегодняшний день предложено большое количество различных материалов для тампонады полости носа с целью предотвращения образования СПН после операции. Однако, нет единого мнения о преимуществах того, или иного материала для тампонады после иссечения СПН.

M.G. Shrime и соавт., провели ретроспективное обследование пациентов после первичной ФЭРСХ с медиализацией средней носовой раковины и использованием для профилактики СПН гемостатического средства FloSeal. Медиализация проводилась с наложением рассасывающегося конхопексического шва и использования силастиковых сплинтов. Авторы показали, что образование синехий было отмечено у 9,3% пациентов. Достоверно более высокая частота образования СПН была отмечена у пациентов, перенесших медиализацию средней носовой раковины с установкой FloSeal, по сравнению с одной медиализацией (18,9% против 6,7%). Пациенты, у которых наблюдались синехии, перенесли более высокую частоту повторных повторных хирургических вмешательств (25%

против 5,1%). Сделан вывод о том, что применение гемостатического средства FloSeal в сочетании с медиализацией средней носовой раковины не предотвращает СПН, а может привести к более высокой частоте их образования [90].

В ринохирургии для профилактики послеоперационных осложнений, в частности СПН, стандартной процедурой является послеоперационная тампонада носовой полости. Для этой цели используются тампоны из марли или современные материалы, такие как "Merocel". Эти тампоны обычно оставляют в носу на период от 24 до 48 часов после хирургического вмешательства [72].

Однако тампонада носа не приводит к уменьшению осложнений, что подтверждается исследованиями B. Naghibzadeh и соавт., которые обнаружили, что частота осложнений, таких как СПН и других, была одинаковой, как у пациентов, у которых применялась послеоперационная тампонада носа, так и в группе без тампонов [79]. В связи с этим, внимание исследователей обращается на возможности применения септальных стентов в качестве альтернативы бестампонному послеоперационному ведению пациентов, перенесших септопластику [18].

Для профилактики кровотечений из носа существует еще один подход: наложение транссептальных швов. Этот метод рассматривается как альтернатива традиционной тампонаде носа. По данным D.K Al-Raggad и соавт., возникновение СПН наблюдалось у1,1% пациентов, которым после операции были наложены швы на носовую перегородку и у 5,9% в группе больных с тампонадой носа [43]. Авторы считают, что наложение швов на перегородку носа после септопластики является предпочтительным, по сравнению с тампонадой, способом предупреждения СПН.

Исследование, объединившее результаты нескольких научных работ (метаанализ), показало, что использование транссептального шва после операции септопластики имеет преимущества перед традиционной

тампонадой носа. В частности, у пациентов, которым накладывали шов, реже возникали осложнения, такие как кровотечения из носа, СПН, а также снижались болевые ощущения в носу, головная боль после операции [96]. Авторы отмечают, что транссептальное швы сопровождаются не только меньшей частотой возникновения СПН после септопластики, но и более высокой удовлетворенностью пациента и улучшением качества жизни в послеоперационном периоде, однако, для подтверждения этих результатов необходимы более тщательно спланированные исследования.

С этой целью A.Y.Korkut и соавт., разработали устройство для накладывания транссептальных швов, которое облегчает выполнение этой манипуляции [69]. В этом исследовании, согласно полученным данным, СПН после септопластики возникли у 5,4% пациентов в группе больных, которым выполнялось наложение швов на перегородку и у 3,7% пациентов, у которых применялась тампонада носа.

Для минимизации риска развития СПН крайне важны два ключевых фактора:

-хорошая визуализация во время операции: [ирург должен иметь четкое представление о структуре носовой полости, чтобы точно и аккуратно выполнять все манипуляции.

-максимально бережное отношение к слизистой оболочке, избегание излишней травматизации тканей [21, 68].

В качестве примера этого направления эндоназальной хирургии можно привести эндоскопическую подслизистую резекцию костного остова нижней носовой раковины с непрерывным орошением и аспирацией, который обеспечивает хороший обзор ограниченного хирургического поля [66].

Этот метод хирургического вмешательства отличается своей щадящей природой. Он предполагает выполнение небольшого вертикального разреза в передней части нижней носовой раковины. Затем, используя специальный инструмент (элеватор), аккуратно отделяется слизистая оболочка вместе с

надкостницей. Под визуальным контролем жесткого эндоскопа, долотом удаляется верхнечелюстной отросток нижней носовой раковины. После этого проводится коагуляция (прижигание) кровоточащих сосудов для остановки кровотечения. На края разреза накладываются швы, а в общий носовой ход вводится тампон Merocel для обеспечения гемостаза и поддержки тканей в процессе заживления.

В этом случае уменьшается размер хирургической раны, сохраняется практически вся слизистая и отсутствуют предпосылки для образования СПН. Однако и у таких больных наблюдаются длительное образование корок, некроз хряща перегородки, обструкцию носа, СПН и снижение обоняния.

Таким образом, различные методы, которые предусматривают установку стентов, применение тампонады полости носа оказались недостаточно эффективным для минимизации возникновения СПН.

Особого внимания заслуживают результаты применения с этой целью лиофилизированного гидрогелевого композита на основе гиалуроната натрия и сравнение эффективности этой композиции с традиционными материалами, используемыми в ринохирургии [83]. В частности, авторы обращают внимание, что то, что выраженность спаек и отека через 4 недели была значительно ниже при использовании альгината кальция, чем при использовании карбоксиметилцеллюлозы.

По данным D.R. Nayak и соавт., которые сравнивали частоту возникновения СПН после ФЭРСХ при использовании спейсера (зубных восковых пластин – силиконовых пластин, которые применяются для защиты слизистой оболочки полости рта от раздражения и повреждений, вызванных брекетами) и тампонады, зубные восковые пластины являются одинаково эффективными, но более экономичными спейсерами по сравнению с тампонами «Merocel» для профилактики послеоперационных синехий [80].

Ретроспективный обзор 459 пациентов, перенесших эндоскопическую эндоназальную дакриоцисториностомию показал, что использование синтетической полиуретановой пены в качестве материала для тампонады носа является не только важной и необходимой процедурой для профилактики СПН, которые оказывают второе по величине влияние на успех хирургического вмешательства [71].

В проспективном контролируемом слепом исследовании была изучена эффективность прижигания нитратом серебра средней носовой раковины для предотвращения образования послеоперационных СПН в области среднего носового хода после ФЭРСХ [95]. С этой целью во всех случаях проводилась прижигание нитратом серебра латеральной поверхности стороны левой средней носовой раковины, а интактные противоположные правые стороны служили в качестве контроля. В конце 6 месяцев после операции периода образование синехий наблюдалось в 18,4% случаев справа (контроль) и ни в одном случае – слева. Авторы делают вывод об эффективности прижигания нитратом серебра средней носовой раковиныв плане предупреждения образования СПН в области среднего носового хода.

Одним из альтернативных методов предупреждения СПН между средней носовой раковиной и латеральной стенкой полости носа после ФЭРСХ является медиализация средней носовой раковины. Этот метод направлен на стабилизацию положения средней носовой раковины в срединном направлении, минимизируя тем самым риск ее латерализации и последующего сращения с латеральной стенкой. С этой целью используется микродебридер для аккуратной обработки каудального конца средней носовой раковины и противолежащей слизистой оболочки носовой перегородки. Контролируемая абляция тканей в этих областях способствует формированию локализованных синехий между этими структурами. Данный процесс, по замыслу, обеспечивает механическую поддержку и предотвращает смещение средней носовой раковины в латеральную сторону

в процессе заживления [56]. Согласно полученным данным, у 93% оперированных больных образовалась четко выраженная синехия между перегородкой и средней носовой раковины, препятствующая ее латерализации. Авторы рассматривают предложенный метод как альтернативу резекции средней раковины и другим методам медиализации средней раковины.

Чтобы предотвратить смещение средней раковины и ее сращение с боковой стенкой носа после проведения ФЭРСХ, была разработана особая шина в виде бабочки. Ее устанавливают в средний носовой ход [40]. Через 1 месяц наблюдения в послеоперационном периоде СПН обнаруживались значительно реже на стороне шинирования (3% обследованных), чем на нешинированной стороне (27% пациентов); через 3 месяца наблюдения частота выявления СЧПН на шинированной стороне оставалась прежней (3%), а на нешинированной – составила 30%. Авторы отмечают, что разработанные пластиковые шины-бабочки, предназначенные для предотвращения спаек в средней носовой раковине, безопасны и эффективны для снижения частоты СПН между средней носовой раковиной и латеральной стенкой носа.

Также стоит отметить публикацию результатов исследования, охватившего 110 пациентов, которым были проведены эндоназальные операции. В этом исследовании проводилось сравнение различных назальных шин с целью определения их эффективности в профилактике синдрома передней назальной обструкции (СПН), что имеет большое значение для улучшения послеоперационного восстановления [75]. Все пациенты были обследованы через шесть недель для определения наличия СПН. Результаты показали отсутствие существенной разницы в частоте возникновения СПН между пациентами с шинами и без них. Однако пациенты с шинами испытывали значительно больше дискомфорта в носу при визите через неделю после операции. Авторы исследования пришли к

выводу, что назальные шины, несмотря на их потенциальное применение для профилактики синехий (СПН) в плановой ринохирургии, вызывают у пациентов значительный дискомфорт в носу уже через неделю после операции. По мнению исследователей, эти неприятные субъективные ощущения перевешивают пользу от использования шин в данном случае.

В настоящее время хорошо известно, что заживление раневых поверхностей после эндоназальных операций представляет собой сложный процесс, в обеспечении которого участвуют различные биологически активные вещества, играющие важную роль в регуляции тканевых восстановительных реакций [34].

В связи с этим, альгинат натрия, благодаря своим сильным противовоспалительным и заживляющим свойствам, активно используется в челюстно-лицевой хирургии и при лечении заболеваний желудочно-кишечного тракта. Он применяется в различных формах, таких как суспензии и гели [6].

Была проведена оценка эффективности нового подхода к тампонаде носа после функциональной эндоскопической риносинусохирургии (ФЭРСХ). В качестве тампонады использовался специальный рассасывающийся материал – альгинат кальция, который был предварительно пропитан стероидами [63]. С этой целью у каждого пациента одна случайно выбранная половина носа тампонировалась альгинатом кальция, пропитанным 2 мл триамцинолона (40 мг/мл), а в другую половину полости носа вводился идентичный тампон, пропитанный 2 мл физиологического раствора. Два независимых исследователя, не осведомленных о распределении тампонов, оценивали результаты, используя валидированную шкалу периоперационной эндоскопии околоносовых пазух носа (POSE) через 1, 4 и 8 недель после операции. Результаты исследование продемонстрировали, что на стороне рассасывающейся тампонады альгинатом кальция с триамцинолоном

наблюдались значительно более низкие показатели шкалы периоперационной эндоскопии околоносовых пазух носа (POSE), что выражалось в достоверно меньшей частоте СПН между средней раковиной и латеральной стенкой полости носа.

Целенаправленное использование альгината натрия в этих целях обусловлено его биологической активностью, стимулирующим действием на процессы заживления поврежденных тканей [16].

Об эффективности применения различных биоразлагаемых назальных тампонов, пропитанных триамцинолоном в плане ускорения заживления раневой поверхности слизистой оболочки и снижения частоты образования СПН после ФЭРСХ сообщают D.W. Côté и соавт., R. Samarei и соавт., E. Akbari и соавт. [54, 85, 42].

С целью предупреждения СПН после ФЭРСХ проводилось изучение эффективности местного применения противоопухолевого антибиотика митомицина в качестве меры профилактики послеоперационного адгезивного процесса в полости носа [100]. При этом учитывали, что митомицин препятствует пролиферации опухолевых клеток подавляет образование рубцов [59]. Показано, что на фоне применения митомицина наблюдается тенденция к уменьшению образования СПН, однако необходимы дальнейшие исследования для получения более определенных результатов [51].

Таким образом, эффективность эндоназальных операций, в том числе ФЭРСХ может быть снижена продолжающимся послеоперационным воспалением, возникновением на этом фоне СПН, которые требуют последующих, нередко повторных вмешательств.

На сегодняшний день, если СПН уже сформировались, единственным методом их полного устранения остается хирургическое вмешательство. Планирование такой операции – это всегда индивидуальный процесс. При этом принимают во внимание множество факторов: от причин

возникновения СПН, до их протяженности и точной локализации, чтобы определить оптимальный объем и последовательность хирургических действий.

В последнее время в оториноларингологии, в том числе для устранения СПН, наряду с радиоволновой и ультразвуковой хирургией [1], широко используются лазерные технологии [9, 18, 10, 5, 38]. Сообщается об успешном удалении СПН с помощью полупроводникового лазера с длиной волны 970 нм в контактном режиме на мощности 7 Вт [7].

В послеоперационном периоде для предупреждения рецидива СПН авторы использовали силиконовый стент в течение 14 дней, проводили ежедневный туалет носа под эндоскопическим контролем с промыванием полости носа солевым раствором, нанесением на раневую поверхность антибактериальных и обладающих репаративными свойствами мазевых композиций.

Н. М. Гусейнов и соавт., отметили эффективность применения при СПН диодного лазерного аппарата «Лазермед» с длиной волны 1,06 мкм в контактном режиме [11]. В процессе хирургического вмешательства, которое выполнялось под местной апликационной анестезией 10% раствором лидокаина, использовался эндоскопический контроль. Рассечение синехий производилось в контактном режиме мощностью 8-10 Вт. После удаления СПН всем пациентам проводились ежедневно туалет и анемизация полости носа сосудосуживающими, аппликация на раневую поверхность масляных растворов. Улучшение состояния больные отмечали на вторые сутки послеоперационного периода, а риноскопической картины - на 10-14 сутки. Результаты наблюдения свидетельствовали о том, что после иссечения СПН с помощью лазера у всех прооперированных больных синехии были полностью устранены, рецидивы отсутствовали. В группе больных, прооперированных традиционным способом, с помощью «холодного» инструментария рецидивы СПН в раннем послеоперационном периоде

возникли у 3 из 21 пациентов. Авторами сделан вывод о том, что отдаленные результаты лазерного удаления СПН показали благоприятную динамику восстановления слизистой оболочки и проходимости носовых ходов, низкую частоту рецидивов: лишь у 3 из 49 пациентов возникла необходимость в повторном лазерном воздействии. В то же время в контрольной группе возобновление СПН наблюдалось у 11 из 15 больных.

Сообщается о положительных результатах применения ИАГ-гольмиевого лазера при вазомоторном рините и синехиях полости носа [21].

Отмечается положительное влияние на процессы заживления после лазерного удаления СПН местного применения комбинации антибактериального препарата и кортикостероида [15].

При сравнении эффективности применения гольмиевого лазера (Ho-YAG), углекислого лазера (CO2) и холодных методик при СПН установлено, что лазерное удаление синехий без последующего стентирования полости носа сопровождается высокой частотой рецидивов СПН – 8,2% - после применения гольмиевого лазера и 50% - после применения CO2-лазера. В то же время, при «холодном» удалении и послеоперационном применении назальных стентов повторного образования СПН не наблюдалось [30].

Резюме

Таким образом, лазерное излучение зарекомендовало себя как перспективный и потенциально универсальный метод в эндоскопической ринохирургии. Его применение особенно актуально для лечения спн, где лазерные технологии уже показали свою высокую эффективность [91, 31].

Одним из ключевых преимуществ этой методики является минимальное кровотечение во время операции. Это достигается благодаря точному воздействию лазера, который коагулирует сосуды, предотвращая их повреждение.

После операции пациенты, как правило, отмечают благоприятное течение послеоперационного периода. Болевые ощущения обычно незначительны, а восстановление проходит быстрее, чем при традиционных хирургических вмешательствах.

Еще одним важным преимуществом является быстрая и полноценная эпителизация – то есть, заживление слизистой оболочки в месте удаления СПН. Это способствует скорейшему возвращению к нормальной жизни и снижает риск осложнений [4, 58].

Наконец, эндоскопическая лазерная хирургия демонстрирует высокую эффективность и долгосрочность результатов лечения. Вместе с тем, результаты ряда клинических наблюдений свидетельствуют о вероятности рецидивов СПН после их лазерного удаления, необходимости применения силиконовых сплинтов для послеоперационного разъединения раневых поверхностей, местных медикаментозных воздействий, улучшающих репаративные процессы и предупреждающих возобновление синехий.

Следовательно, несмотря на то, что в целом, эндоскопическая лазерная хирургия представляет собой современный и перспективный метод лечения СПН, сочетающий в себе высокую точность, безопасность и благоприятный прогноз для пациентов, необходимы дальнейшие исследования для оптимизации способов удаления СПН, изучения особенностей воспалительных процессов, влияющих на адгезию тканей в полости носа, поиска эффективного послеоперационного ведения пациентов. Результаты таких исследований будут иметь важное значение для совершенствования методов лечения и профилактики послеоперационных синехий полости носа.

Глава 2 ОБЪЕМ И МЕТОДЫ ИССЛЕДОВАНИЯ

2.1. Общая характеристика обследованного контингента больных.

Дизайн исследования включал два этапа:

1. Выявление и изучение гистологических особенностей строения СПН в зависимости от локализации.

2 Разработка оригинального метода хирургического лечения больных с СПН с учетом гистологических особенностей рубцовой ткани и изучение его эффективности.

Всех пациентов обследовали и лечили в клиническом отделе ГБУЗ НИКИО имени Л.И. Свержевского ДЗМ, за период с 2020 по 2023 гг.

Было проведено одноцентровое проспективное экспериментальное нерандомизированное исследование.

Критерии включения в исследование:

- Возраст старше 18 лет
- Диагноз: синехии полости носа
- Согласие пациента на проведение обследования и лечения

Критерии невключения:

- Острые воспалительные процессы или обострения хронических заболеваний, аутоиммунные, онкологические, гематологические заболевания
- Беременность, грудное вскармливание
- Наличие среднетяжелых и тяжелых сопутствующих заболеваний, в том числе патологии сердечно-сосудистой, эндокринной и нервной систем, патологии лёгких и психические заболевания
- Перенесенная новая коронавирусная инфекция COVID-19 с пневмонией в течение 6 месяцев до планируемого лечения

За период с 2020 по 2021 гг. нами было обследовано и проведено хирургическое лечение 66 пациентов, которые составили **I клиническую** группу. В зависимости от локализации СПН все пациенты были разделены на 3 группы: **I группа** (n=23) - локализация СПН между нижней носовой раковиной и перегородкой носа, **II группа** (n=22) - локализация СПН между средней носовой раковиной и перегородкой носа, **III группа** (n=21) - локализация СПН между средней носовой раковиной и латеральной стенкой полости носа.

Из 132 пациентов, которым, лечение синехий полости носа проводили с помощью «холодных» инструментов, 66 пациентов были отобраны для проведения гистологического исследования. (Рис. 2.1).



Рисунок 2.1. – дизайн I этапа исследования

На втором этапе было проведено исследование эффективности различных методов хирургического лечение больных с СПН в зависимости от гистологических особенностей рубцовой ткани.

Всего обследовано 225 человек, которые, в зависимости от от локализации СПН и результатов гистологического исследования были разделены на 3 группы: I группа (n=67) - СПН между нижней носовой раковиной и перегородкой носа, II группа (n=80) - СПН между средней

носовой раковиной и перегородкой носа, III группа (n=78) - СПН между средней носовой раковиной и латеральной стенкой полости носа.

В этих группах были выделены 2 подгруппы: Л (n=93) - Иссечение СПН с помощью гольмиевого лазера, работающего в импульсном режиме (E = 0,9 Дж и R = 12 Гц) и Х (n=132) - иссечение СПН с помощью «холодных» инструментов. В свою очередь, эти 2 подгруппы, в зависимости от способа послеоперационного ведения, разделили еще на 2 подгруппы: К (n=119) – пациенты, у которых в послеоперационном периоде использовали гель на основе биополимеров и М (n=106) – пациенты, у которых в послеоперационном периоде использовали метилурациловую мазь. (Рис. 2.2.).

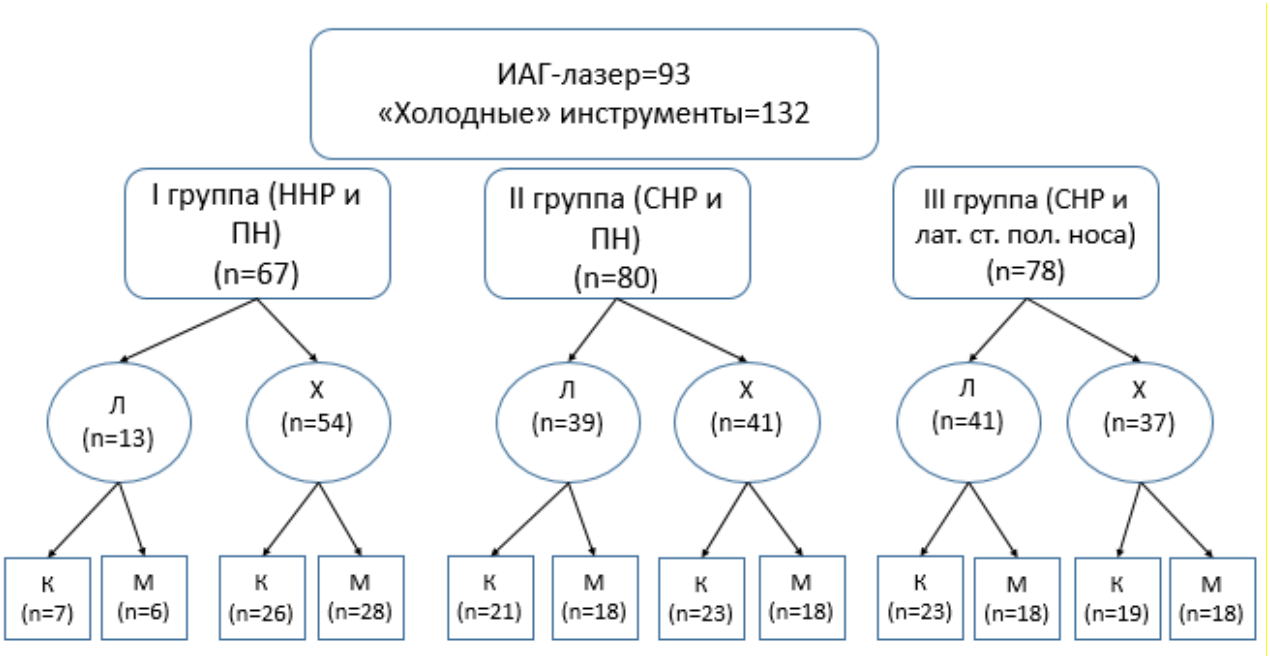

Рисунок 2.2. – дизайн II этапа исследования

Клиническое обследование больных на данном этапе включало в себя: изучение жалоб, анамнеза болезни и жизни, проведение оториноларингологического осмотра, определение показателей носового дыхания. Из 225 (100%) пациентов было 173 (76,9%) женщин и 52 (23,1%) мужчин. В I группе (n=67) женщин было 51 (76%), а мужчин 16 (24%); во II

группе (n=80) женщин было 59 (74%), а мужчин 21 (26%); в III группе (n=78) женщин было 63 (81%), а мужчин 15 (19%). Из 225 пациентов с двусторонним СПН было 98 (43,6%) человек, с односторонним СПН – 127 (56,4%)

Локализация синехий была следующей: между ННР и ПН - у 67 (29,7%) пациентов, между СНР и ПН - у 80 (35,6%) и между СНР и латеральной стенкой полости носа - 78 (34,7%). Выделенные группы статистически значимо не различались по полу (p=0,569) (рис.2.3).

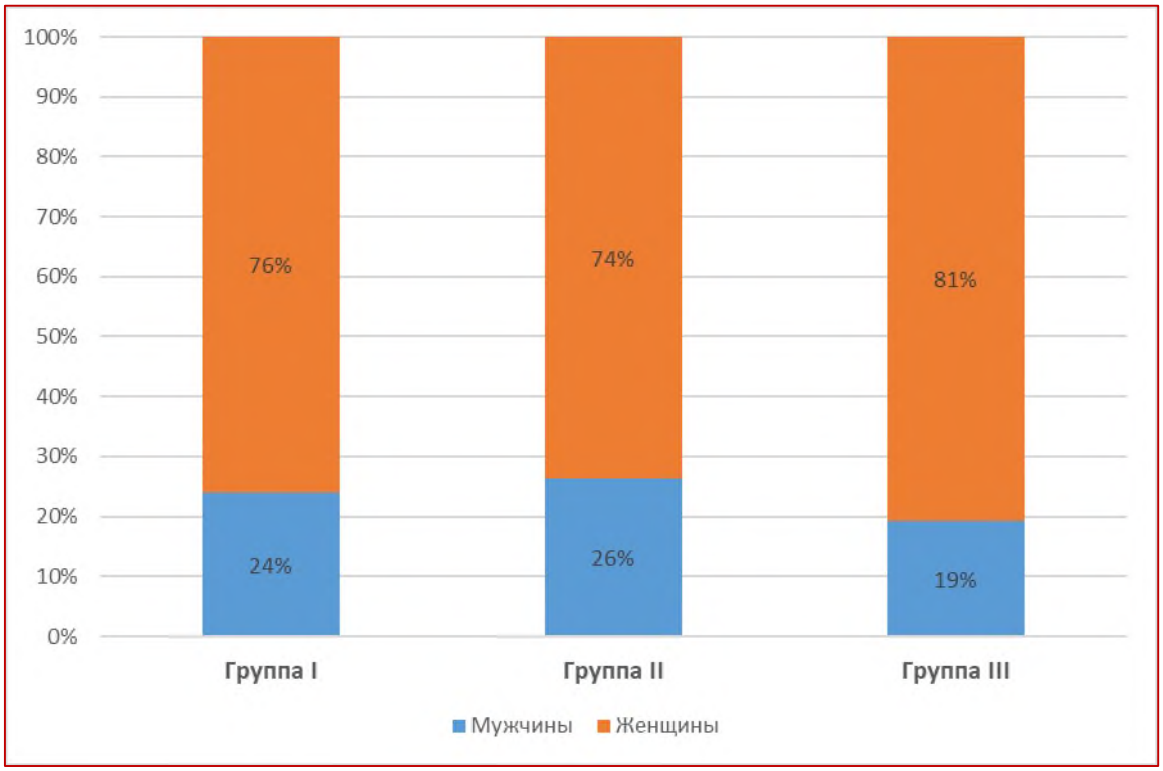

Рисунок. 2.3. Распределение пациентов по полу в зависимости от локализации синехий полости носа (n= 225)

Распределение обследованных по возрастным группам представлено в табоице 2.1.

Таблица.2.1.

Распределение обслеованных пациентов с синехими полости носа в зависимости от возраста (n=225)

Возраст	20-30	31-40	41-50	Всего
Женщины	107	62	4	173
Мужчины	40	11	1	52
Всего	147	73	5	225
%	*65,4*	*32,4*	*2,2*	*100*

Таким образом, большинство пациентов находились в возрастных интервалах 20-30 лет (147 пациентов, или 65,4% от общего чисоа обследованных) и 31-40 лет (73 пациентов - 32,4% от общего числе обследованных). Число пациентов мужского пола составило 52 человек (23,1%), женского- 173 человек (76,9%).

2.2. Методы исследования

Для решения поставленных задач мы провели всестороннее обследование пациентов, используя клинические и инструментальные методы. Полученные результаты были тщательно проанализированы с помощью статистических методов.

Обследование проводилось только после получения информированного письменного согласия от каждого пациента, в полном соответствии с международными этическими нормами Всемирной организации здравоохранения (Женева, 1993 г.).

Чтобы собрать максимально полную информацию о жалобах и истории болезни, мы разработали специальную тематическую карту. Эта карта, ФИО, возраст, пол, место проживания пациента;

- клинический диагноз;
- жалобы больного на момент осмотра и анамнез заболевания;
- вредные привычки, профессиональные вредности, наследственность;
- аллергологический анамнез;
- данные о перенесённых детских инфекционных болезнях и частоте ОРВИ (ежегодное их количество).
- данные о травмах и операциях.
- Всем пациентам, включенным в исследование, до госпитализации провели обследование для исключения противопоказаний к операции, которое включало:

- лабораторные исследования: общий клинический анализ крови, биохимический анализ крови, исследование группы крови и Kell-антигена, анализ крови на антитела к вирусам гепатитов В и С, вирусу иммунодефицита человека и возбудителю сифилиса, общий клинический анализ мочи, коагулограмма
- электрокардиографию
- рентгенографиюили КТ органов грудной клетки
- консультацию терапевта
- консультацию стоматолога

В случае наличия у пациента сопутствующих хронических заболеваний, дополнительно он предоставлял заключение профильного специалиста об отсутствии противопоказаний к хирургическому лечению.

С 2020 года в обследование перед госпитализацией также входили исследование крови на наличие антител к вирусу SARS-COVID-19 и мазок из носа и ротоглотки для ПЦР-исследования на новую коронавирусную инфекцию.

.

2.2.1. Оториноларингологическое обследование

Эндоскопию полости носа проводили жесткими эндосокпами Karl Storz (Германия)с диаметром рабочего тубуса 2,7 мм углом осмотра 0°, 30° и 4 мм — 70°. Эндоскопическую картину регистрировали с помощью видеокамеры «Эндокам450».

Для создания архива эндоскопических фотографий (банка данных) и возможности их сравнения с таковыми при катамнестических наблюдениях была использована программа Pinnacle Studio version 9.3. При эндоскопии были доступны осмотру все отделы полости носа, часто необозримые при традиционной передней и задней риноскопии.

По данным эндоскопии оценивали: 1) степень протяженности и обструкции синехий полости носа: - единичная СПН до 0,2 см; - единичная СПН от 0,3 до 1,0 см; - единичная СПН более 1,1 см; - множественные СПН. 2) место расположения:

А) правая половина полости носа; левая половина полости носа; двустороннее

Б) между нижней носовой раковиной и перегородкой носа; между средней носовой раковиной и перегородкой носа; между нижней и средней носовой раковиой; между средней носовой раковиной и латеральной стенкой полости носа.

Запись изображения служила архивом для ретроспективного анализа результатов лечения (рис.2.4).

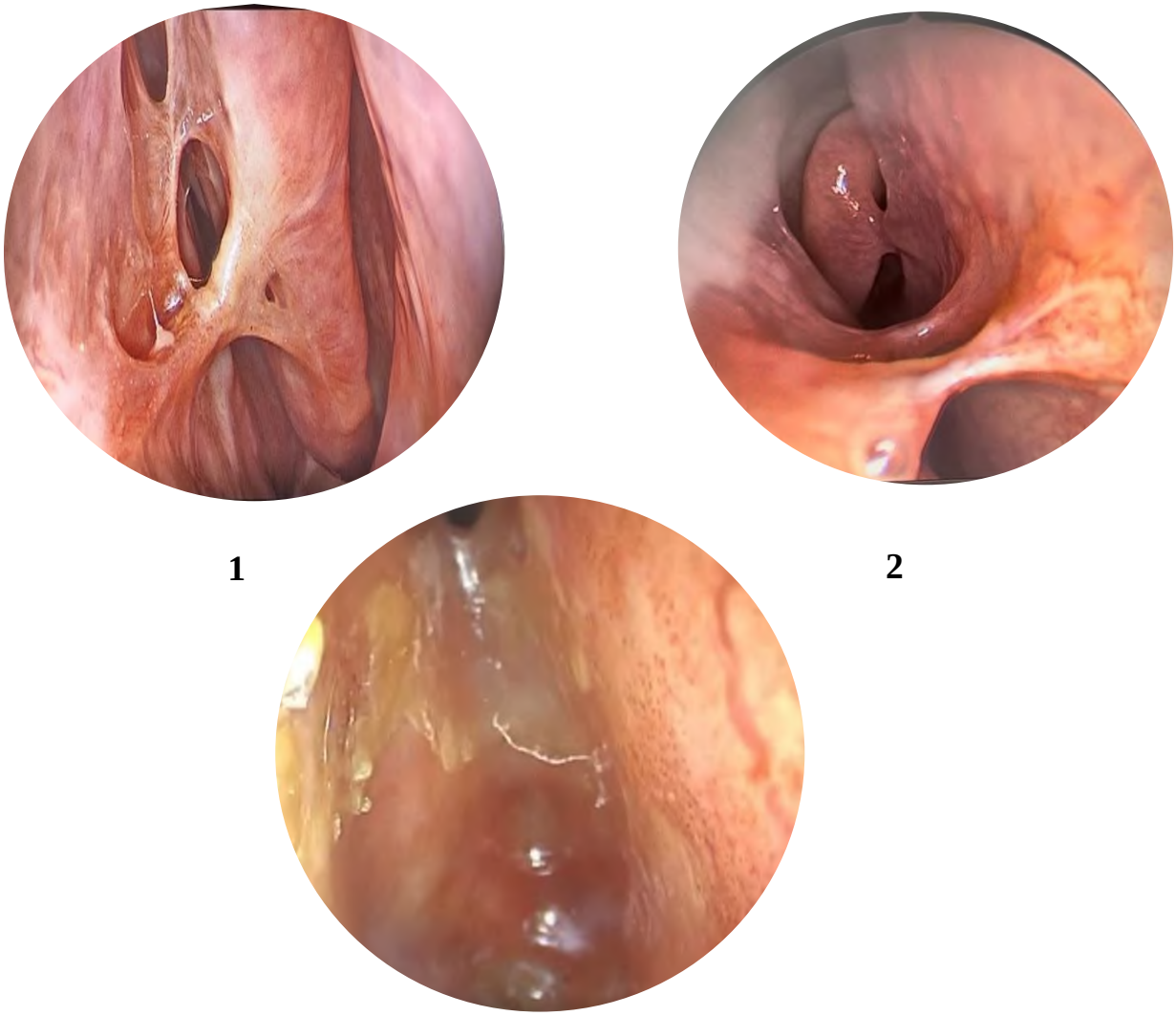

1 **2**

3

Рисунок 2.4. – Эндоскопические фотографии синехий полости носа различной локализации и протяженности (А, Б, В). 1. - синехия между средней носовой раковиной и перегородкой носа; 2- синехии между нижней носовой раковиной и перегородкой носа; 3- тотальное рубцовое заращение полости носа;

2.2.2. Компьютерная томография носа и околоносовых пазух

Исследование полости носа и околоносовых пазух проводили в аксиальной, фронтальной и сагиттальной плоскостях в отделении лучевой диагностики ГБУЗ НИКИО имени Л.И. Свержевского ДЗМ. КТ полости носа

и носоглотки позволяла достаточно четко визуализировать анатомические структуры, пневматизацию околоносовых пазух.

Всем пациентам до операции была выполнена мультиспиральная КТ околоносовых пазух в костном и мягкотканном режимах. Толщина срезов не превышала 1 мм.

Для оценки выраженности и распространенности патологического процесса, отека слизистой оболочки или наличия патологического содержимого в пазухах, всем больным с СПН носа до и после оперативного вмешательства проводили КТ носа и ОНП с визуализацией в трёх проекциях (фронтальной, сагитальной и аксиальной) диагностики с использованием КТ-сканера RevolutionTM DiscoveryTM CT (GE) (General Electric Company, 2015 USA).

Анализ КТ проводили в программном обеспечении «RadiAnt DICOM Viewer» («Medixant», Польша). Выполняли мультипланарную реконструкцию изображений (3D-MPR).

Во всех наблюдениях проводили оценку слизистой оболочки полости носа, состояние средних и нижних носовых раковин, перегородки носа, имеется ли conha bullosa.

Полученные данные позволяют с высокой достоверностью судить о состоянии элементов полости носа и об их соотношении. Метод позволяет оценить наличие содержимого в полостях, дифференцировать распространённость воспалительного процесса, определить сохранность тех или иных элементов полости носа. Правильная трактовка данных КТ полости носа и носоглотки помогает хирургу выбрать оптимальный хирургический подход и успешно провести хирургическое вмешательство.



Рисунок 2.5. – Компьютерная томография в коронарной проекции. Синехии полости носа между нижней носовой раковиной, средней носовой раковиной и перегородкой носа;

2.2.3. Передняя активная риноманометрия

Исследование носового дыхания проводили на риноманометрическом комплексе RHINO-SYS в режиме Rinomanometry, без анемизации слизистой оболочки полости носа (рис.2.6).

Перед исследованием носового дыхания исключалась физическая и, по мере возможности, эмоциональная нагрузка пациента в течение 30 минут, а также применение деконгестантов в течение 24 часов. Исследование мы проводили при температуре воздуха в помещении t=+22 +24°С. В момент проведения риноманометрии больной находился в

положении сидя и дышал через нос при этом проводилось минимум 5 дыхательных актов.

Регистрировали величину объёмного потока воздуха, проходящего через нос, измеряемую в см3/сек; и сопротивление воздушного потока на вдохе и выдохе, для правой и левой половин носа в Па*см3/сек. Параметры рассчитывались при давлении 75, 150, 300 Па.



Рисунок 2.6. - Риноманометрический комплекс

Данные анализировались компьютерной программой, результаты отображались на экране монитора в виде параболы, отражающей экспираторную и инспираторную фазы дыхательного цикла. Крутая кривая соответствует низкому сопротивлению (в норме), плоская кривая – высокому сопротивлению (при патологии) (рисю2.7).

.



Рисунок 2.7. Результаты передней активной риноманометрии.

Чтобы оценить состояние носового дыхания указывались СПВ при перепаде давления в 150 Па и сопротивление (R = перепад давления / скорость потока).

Исследование выполнялось до лечения и через 3 месяца после хирургического лечения.

Классификация степени обструкции носовых ходов производилась в соответствии со схемой, предложенной Bachmann, (таблица 5).

Таблица 5.

Степень обструкции носовых ходов с одной стороны носа по риноманометрии**.**

Степень обструкции носовых ходов	**СПВ**[см^3/с] при 150 Па	**СН** [сПа/см^3] при 150 Па
Нет обструкции	> 500	< 0.3
Легкая обструкция	300 – 500	0.3 – 0.5
Умеренная обструкция	180 – 300	0.5 – 0.8
Сильная обструкция	< 180	> 0.8

Для оптимизации статистических расчетов мы рассчитывали среднюю объемную скорость со стороны пораженной СПН, то есть, если у пациента СПН обнаруживалась с одной стороны, то учитывалась только одна половина носа, если СПН визуализировались с двух сторон, то рассчитывалось среднее значение.

2.2.4. Гистологическое исследование ткани синехий полости носа

Гистологическое исследование проводили у 66 пациентов из 132, которым в ходе хирургического вмешательства проводилось иссечение рубцовой ткани с помощью «холодных» инструментов.

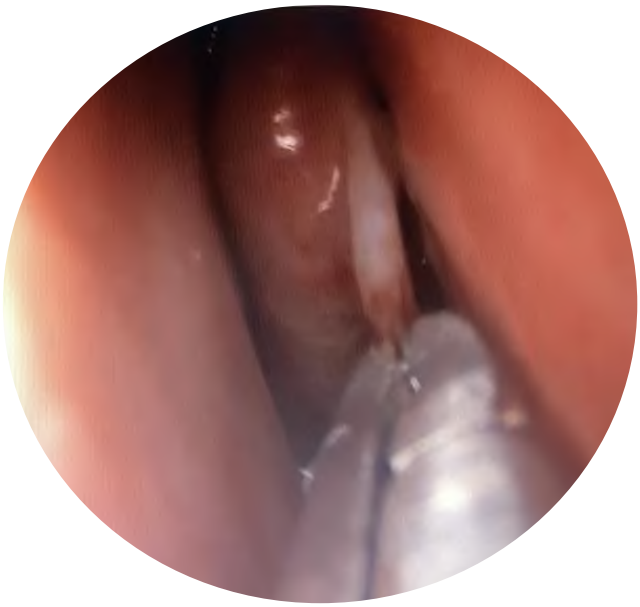

Рисунок 2.8. – Взятие рубцовой ткани при иссечении синехий полости носа для гистологического исследования. 1- перегородка носа; 2- средняя носовая раковина; 3- латеральная стенка полости носа; инструмент для взятия ткани гистологическое исследование.

Гистологическое исследование проводили на кафедре патологической анатомии ГБОУ Первой Градской Больницы Н.И. Пирогова Минздрава России ДЗМ.

Биоптаты фиксировали в 10% нейтральном забуференном фосфатным буфером формалине (pH – 7,0-7,2) в течение 24 часов при комнатной температуре, после чего по общепринятой методике заливали в парафиновые блоки. Использовали метод обезвоживания в спиртах восходящей концентрации, затем образцы ткани проводили через ксилол и заливали в парафин. Из парафиновых блоков на ротационном микротоме изготавливали гистологические срезы толщиной 3-4 мкм, по 2-3 среза с каждого блока. Гистологические срезы монтировали и расправляли на предметных стеклах, гидратировали, проводя через ксилол, спирты нисходящей концентрации до воды и окрашивали гематоксилином и эозином. Полученные препараты заключали под покровные стекла с использованием полистирола.

Гистологические препараты изучали и фотографировали. При обнаружении дефектов полученных препаратов (тангенциальный или фрагментированный срез и т.д.), производили переориентировку парафинового блока в микротоме и изготавливали новые гистологические препараты, адекватные задачам исследования. Производили срезы толщиной 3-5 мкм с помощью микротома и расплавляли в теплой воде с последующим высушиванием в течение двух часов в термостате при температуре 37-400 С. Исследуемые срезы окрашивали по общепринятой методике гематоксилин – эозином, а также, для выявления структуры коллагеновых волокон использовали окраску трихромом по Маллори (коллагеновые волокна темно-синего цвета). При микроскопическом исследовании материала использовали увеличение в 60, 150, 200, 400, 600 раз.

Использовалось следующее оборудование: заливочная станция Microm (Германия), микротом Leica (Германия), микроскоп Leica DM LB (Германия), цифровой фотоаппарат Olympus (Япония).

Исследование выполняли однократно во время хирургического вмешательства.

Для выявления гистологических особенностей оценивали такие показатели, как: тип фиброзной ткани, структура коллагеновых волокон, гиалиноз и склеротические изменения. По результатам гистологического анализа препаратов были выявлены характерные особенности строения синехий полости носа при различной локализации. Учитывая гистологические данные, мы применили разные методики хирургического лечения, в частности с применением лазерных технологий и холодных инструментов.

2.3. Методы хирургического лечения синехий полости носа

В нашей работе мы оценивали результаты двух способов хирургического лечения синехий полости носа: рассечение синехий при помощи холодного инструментария (скальпель или хирургические, конхотомные ножницы) и с применением полупроводникового диодного лазера в контактном непрерывном режиме на мощности 1,06 мкм.

Во время операции использовали хирургический инструментарий для оториноларингологии фирмы Karl Storz (Германия). Визуальный контроль осуществляли при помощи налобного осветителя (Karl Storz), жесткой эндоскопической техники (HOPKINS, Karl Storz с углом зрения 0°, 30° и 45°). Хирургическое лечение проводили, под местной анестезией, или под КЭТН.

2.3.1. Иссечение синехий полости носа с помощью «холодных» инструментов с установкой силиконовых сплинтов и местным применением геля на основе альгината натрия и дерината.

В качестве примера рассматривается синехия между нижней носовой раковиной и перегородкой носа (рисунок 2.9 А). Первым этапом выполняется предварительная анемизация слизистой оболочки полости носа Sol. Xylometazolini 0,1% 0,5 ml. Затем при выполнении вмешательства в условиях местного обезболивания следует этап аппликационной анестезии слизистой оболочки полости носа в области спаечного процесса с использованием Sol.Lidocaini 10% 0,5−1 ml. В качестве дополнительного обезболивания и гидропрепаровки возможно использование Sol. Ropivacaini 2% 10 ml инфильтрационно в слизистую оболочку. Затем с помощью холодного инструмента проводили рассечение синехии несколькими (в зависимости от протяженности рубца) последовательными движениями сзади-наперед, причем разделение тканей происходит ближе к краю нижней

носовой раковины, чтобы избежать формирования в послеоперационном периоде перфорации перегородки носа.

(рисунок 2.9 Б).

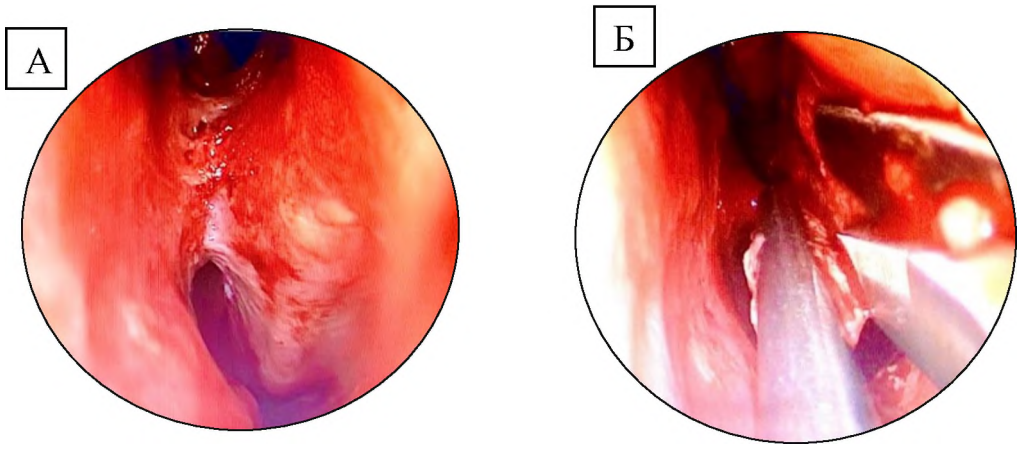

Рисунок 2.9 Этапы хирургического лечения синехии полости носа с применением конхотомных ножниц: А – общий вид рубца между нижней носовой раковиной и перегородкой носа; Б – рассечение синехии «холодным» способом

Далее, набирали гель на основе альгината натрия и дерината из стерильной тубы в стерильный шприц (5 мл) (рисунок 2.10 А) и наносили на поверхность силиконовых сплинтов с двух сторон (рисунок 2.10 Б). После этого проводилось шинирование перегородки носа силиконовыми сплинтами со стороны, где были выявлены и иссечены СПН (рисунок 2.10 В). Срок установки силиконовых сплинтов в полости носа достигал 14 дней. Далее, остатки геля распределялись в полости носа, излишки удаляли аспиратором. При состоятельном гемостазе и минимальном объеме хирургического лечения тампонирование полости носа не требовалось, в остальных случаях операция заканчивалась установкой передней тампонады эластическими тампонами на 24 часа.



А



Б



В

Рисунок 2.10 Этапы применения местного применения геля на основе альгината натрия и дерината: А- гель на основе альгината натрия и дерината, и стерильный шприц; Б – нанесение геля на основе альгината натрия и дерината на силиконовый сплинт с двух сторон; В – Установка силиконового сплинта с гелем на основе альгината натрия и дерината в полость носа с последующи шинированием перегородкиноса

2.3.2. Иссечение синехий полости носа с помощью «холодных» инструментов с установкой силиконовых сплинтов и местным применением метилурациловой мази.

Первым этапом выполнялась предварительная анемизация слизистой оболочки полости носа Sol. Xylometazolini 0,1% 0,5 ml. Затем при выполнении вмешательства в условиях местного обезболивания следовал этап аппликационной анестезии слизистой оболочки полости носа в области спаечного процесса с использованием Sol.Lidocaini 10% 0,5−1 ml. В качестве дополнительного обезболивания и гидропрепаровки возможно использование Sol. Ropivacaini 2% 10 ml инфильтрационно в слизистую оболочку. Затем с помощью холодного инструмента происходит рассечение синехии несколькими (в зависимости от протяженности рубца) последовательными движениями сзади-наперед, причем разделение тканей происходит ближе к краю нижней носовой раковины, чтобы избежать формирования в послеоперационном периоде перфорации перегородки носа

Далее, метилурациловую мазь из стерильной тубы (5 мл) наносили на поверхность силиконовых сплинтов с двух сторон. После проводилось шинирование перегородки носа силиконовыми сплинтами со стороны, где были выявлены и иссечены СПН. Срок установки силиконовых сплинтов в полости носа достигал 14 дней. Далее, остатки мази распределялись в полости носа, излишки удаляли аспиратором. При состоятельном гемостазе и минимальном объеме хирургического лечения тампонирование полости носа не требовалось, в остальных случаях операция заканчивалась установкой передней тампонады эластическими тампонами на 24 часа.

2.3.3. Иссечение синехий полости носа с помощью Но-лазера с установкой силиконовых сплинтов и местным применением геля на основе альгината натрия и дерината.

При хирургическом лечении синехий полости носа с использованием лазерной техники этап предварительной аппликационной и/или инфильтрационной анестезии и анемизации слизистой оболочки схож с описанным выше способом.

Для выполнения разработанного метода мы использовали Но-лазер (Versa Pulse Power Suite 20). Иссечение СПН проводили с использованием хирургического лазера Versa Pulse фирмы Lumenis, работающего в импульсном режиме (E = 0,9 Дж и R = 12 Гц) (рисунок 2.10). Время воздействия излучения на ткани подбирали в зависимости от объема и протяженности СПН. (рис.2.11).

Далее, набирали гель на основе альгината натрия и дерината из стерильной тубы в стерильный шприц (5 мл) и наносили на поверхность силиконовых сплинтов с двух сторон. Срок установки силиконовых сплинтов в полости носа достигал 14 дней. После проводилось шинирование перегородки носа силиконовыми сплинтами со стороны, где были выявлены и иссечены СПН. Далее, остатки геля распределялись в полости носа, излишки удаляли аспиратором. После проведенного вмешательства тампонада полости носа не требовалась.

Гель на основе альгината натрия с деринатом «Колетекс-гель–ДНК» обладает неспецифическим общебиологическим стимулирующим действием на органы и ткани, нормализует иммунный статус пациентов, стабилизирует гемопоэз, усиливает регенерацию тканей.

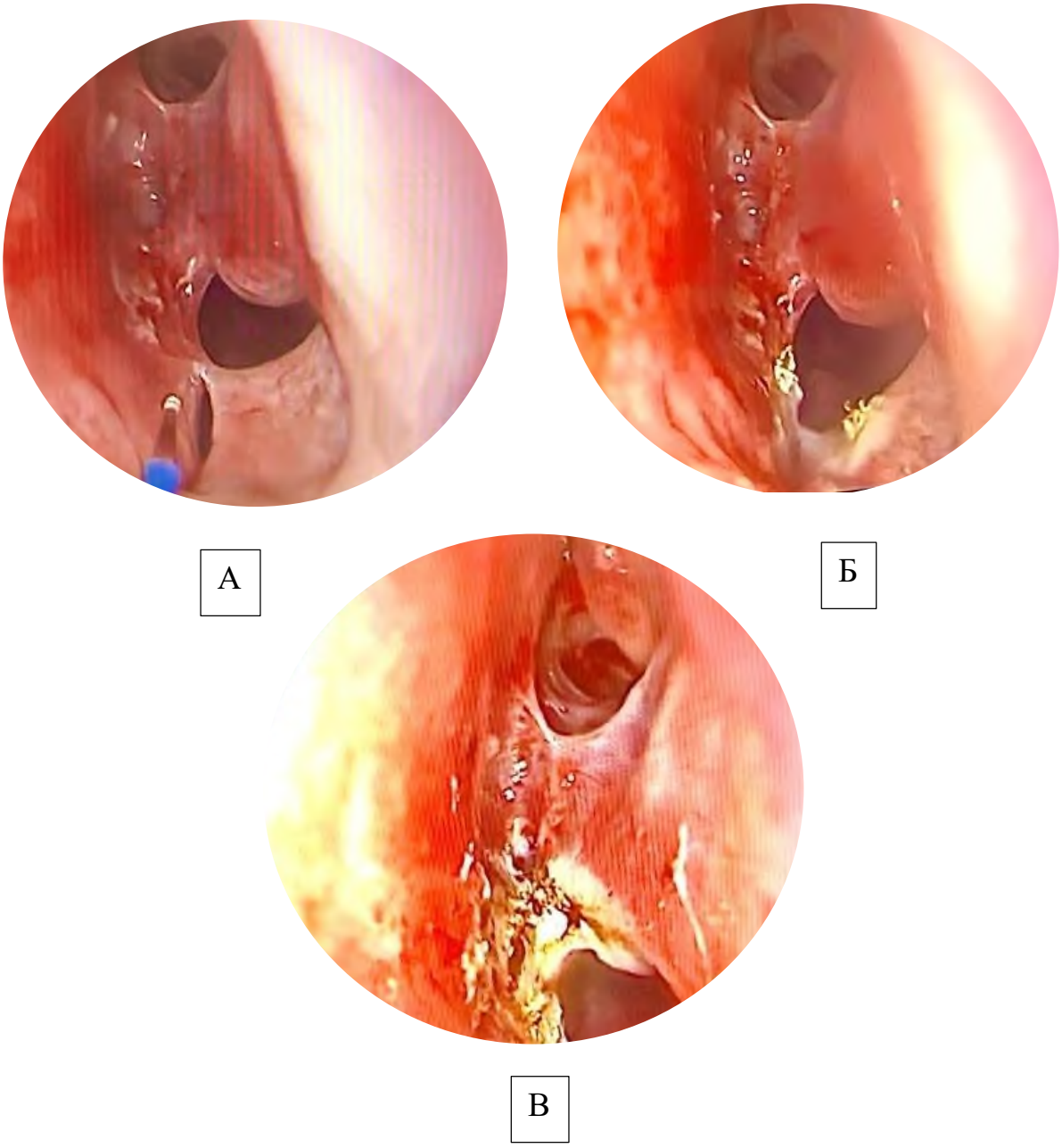

Рисунок 2.11- Этапы хирургического лечения синехии полости носа с применением лазерной техники: А- синехии полости носа, отходящие от нижней носовой раковины, дна полости носа к перегородке носа и торец световода гольмиевого лазера. Б-воздействие лазерного излучения на синехии полости носа дна полости носа. В- воздействие лазерного излучения на синехии полости носа нижней носовой раковины.

Данный препарат обладает такими фармаколоическими свойствами, благодаря входящим в состав компонентов, таких как: деринат (дезоксирибонуклеат натрия) – природный иммуномодулятор для детей и взрослых, восстанавливает иммунитет на клеточном и гуморальном уровнях, ускоряет очищение ран, способствует регенерации и репарации тканей, повышает антитоксическую резистентность организма, снижает тяжесть аллергических реакций; альгинат натрия - природный полисахарид, получаемый из бурых морских водорослей семейства ламинарии, обладает гемостатическим действием, создает атравматичный защитный слой на поверхности, способствует регенерации тканей, стимулирует процесс заживления.

2.3.4. Иссечение синехий полости носа с помощью Но-лазера с установкой силиконовых сплинтов и местным применением метилурациловой мази.

При лазерном удалении СПН подготовка к процедуре включала местную анестезию, путем нанесения нанесения обезболивающего препарата на слизистую оболочку (аппликационная анестезия) и/или вводя его под слизистую (инфильтрационная анестезия). Также использовали сосудосуживающие средства для уменьшения кровотечения во время операции.

Иссечение СПН проводили с использованием хирургического лазера VersaPulse фирмы Lumenis, работающего в импульсном режиме (E = 0,9 Дж и R = 12 Гц). Время воздействия излучения на ткани подбирали в зависимости от объема и протяженности СПН. Далее, набирали метилурациловую мазь из стерильной тубы (5 мл) и наносили на поверхность силиконовых сплинтов с двух сторон. После проводилось шинирование перегородки носа силиконовыми сплинтами со стороны, где были выявлены и иссечены СПН. Срок установки силиконовых сплинтов в полости носа

достигал 14 дней. Далее, остатки мази распределялись в полости носа, излишки удаляли аспиратором. После проведенного вмешательства тампонада полости носа не требовалась.

Применение метилурациловой мази в данном случае обусловлено ее выраженным лечебным свойствам. Известно, что она способствует ускорению регенерации и эпителизации тканей. Кроме этого, мазь стимулирует клеточные и гуморальные факторы иммунитета, способствуя снижению риска инфекционного воспаления в области операции. Наконец, метилурациловая мазь обладает противовоспалительным действием, уменьшая гиперемию, отек и боль в пораженной области. Именно эти свойства и обусловили ее широкое применение в медицине для лечения различных кожных заболеваний и повреждений [32].

2.4. Методы оценки эффективности хирургического лечения пациентов с синехиями полости носа.

Оценка эффективности проводимого хирургического лечения проводилась нами на 3, 7, 14 и 30 дни послеоперационного периода. Для этого мы использовали визуально-аналоговую шкалу (ВАШ). По ВАШ №1 пациенты оценивали следующие жалобы:

- затруднение носового дыхания;
- выделения из полости носа;
- ощущение сухости;
- боль в носу

Пациентов просили оценить выраженность жалоб (от 1 до 5 баллов):

1 балл - ничего не беспокоит;

2 балла - незначительно беспокоит;

3 балла - умеренно беспокоит;

4 балла - сильно беспокоит;

5 баллов - очень сильно беспокоит.

Итоговая оценка по ВАШ №1 для каждого пациента рассчитывалась как средний балл выраженности по всем жалобам.

Так же, для оценки эффективности хирургического лечения мы использовали разработанную балльную систему (балльная эндоскопическая оценка, БЭО). Анализ результатов воспалительных явлений в области послеоперационной раны осуществляли после проведенного эндоскопического осмотра, при этом анализировали следующие параметры:

- степень и характер заживления послеоперационной области;
- степень послеоперационного отёка;
- характер выделений в полости носа;
- интенсивность послеоперационного воспаления.

Интерпретацию полученных результатов осуществляли по баллам:

1 балл — область слизистой оболочки, где проводилось иссечение СПН, полностью эпителизирована, корок нет;

2 балла — область слизистой оболочки, где проводилось иссечение СПН, частично эпителизирована, слизистые корочки;

3 балла — расстояние между противоположными краями послеоперационной области менее 3 мм, геморрагические корки;

4 балла — избыточные фибриновые наложения, сближение противоположных краев послеоперационной области до 1 мм или повторное формирование СПН.

Средний балл подсчитывали по всем пунктам, его минимальное значение могло быть 1 балл, максимальное – 16. Если сумма баллов не превышала 4, то результат нами оценивался как «положительный», от 4 до 8 – «удовлетворительный», больше 8 – «неудовлетворительный».

2.5. Статистические методы.

Сбор данных, их последующая коррекция, систематизация исходной информации и визуализация полученных результатов осуществлялись в

электронных таблицах Microsoft Office Excel (2016). Статистическая обработка результатов проводилась средствами языка Питон (Python 3.9.). Для расчетов были использованы встроенные функции из модулей Statsmodels.api и Scipy.

Количественные данные были подвергнуты проверке на нормальность распределения с помощью критерия Шапиро-Уилка. Результаты данной проверки продемонстрировали отсутствие нормального распределения у исследуемых данных. Следовательно, для проведения дальнейших статистических расчетов были выбраны методы непараметрической статистики, которые не накладывают ограничений на тип распределения данных.

В нашем исследовании для характеристики центрального распределения данных мы выбрали медиану (Me), а для оценки их вариативности – квартили (Q1 и Q3), что позволило нам представить данные в виде [Me; Q1; Q3]. Для сравнения двух независимых групп мы использовали U-критерий Манна-Уитни. Если же нам нужно было сравнить три или более независимые группы, мы прибегали к критерию Краскела-Уоллиса. Этот критерий является непараметрической альтернативой однофакторному дисперсионному анализу и подходит для случаев, когда предположения параметрических тестов не выполняются.

При анализе различий между двумя парными выборками мы использовали W-критерий Уилкоксона. Для сравнения же трех и более зависимых совокупностей применялся критерий Фридмана.

Для описания качественных признаков мы использовали абсолютные числа и рассчитали их процентное соотношение. Чтобы определить, есть ли статистически значимые различия между группами по этим признакам, мы сначала применили критерий хи-квадрат Пирсона. Однако, если при таком анализе в какой-либо из ячеек четырехпольной таблицы (то есть при сравнении двух групп по одному признаку) ожидаемое количество

наблюдений оказывалось меньше 10, мы переходили к использованию точного критерия Фишера, который более надежен в таких случаях.

В исследовании оценивалось влияние нескольких факторов на группы, где результат был представлен в виде "да/нет" (дихотомическая переменная). Чтобы определить, насколько значимо каждый из этих факторов влияет на результат, мы использовали критерий Q Кохрена. Этот тест позволяет выявить статистически значимые различия между группами, подвергшимися воздействию разных факторов.

Кроме этого, мы сравнивали показатели, полученные для одних и тех же групп до и после лечения. При этом использовался тест МакНемара с помощью которого определяли наличие статистически значимых изменений соотношения "да/нет" в каждой группе после проведенного вмешательства. Статистически значимыми мы считали различия, при которых значение p было меньше или равно 0,05 ($p \leq 0,05$). Это означает, что вероятность получить наблюдаемые результаты случайно, если на самом деле различий нет, составляет не более 5%.

ГЛАВА 3

ЧАСТОТА ВСТРЕЧАЕМОСТИ И ФАКТОРЫ РИСКА ФОРМИРОВАНИЯ ПОСЛЕОПЕРАЦИОННЫХ СИНЕХИЙ ПОЛОСТИ НОСА

3.1. Частота хирургических вмешательств по поводу синехий полости носа в оториноларингологическом стационаре

Анализ протоколов, проведенных операций за 2020-2022 гг. в НИКИО им. Л.И. Свержевского, показал, что за исследуемый период из 3582 хирургических вмешательств по поводу патологии верхних дыхательных путей, на долю операций по поводу иссечения СПН приходилось 713 (6,9%): 2020 г. - 136 (3,9%), 2021 г. - 223 (6,6%), 2022 г.- 354 (10,1%) операций (рис. 3.1). Различия в доле операций по поводу иссечения СПН статистически значимые ($p < 0.001$), и наблюдается тенденция к их увеличению.

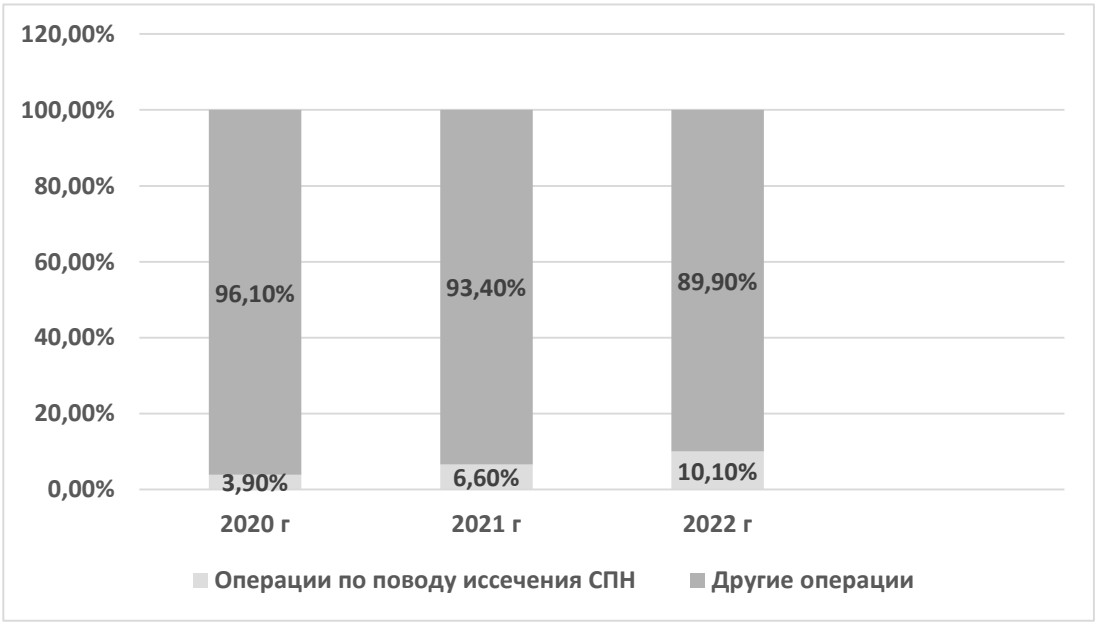

Рисунок 3.1. Динамика доли операций по поводу иссечения синехий полости носа

3.2. Коморбидная патологии полости носа и околоносовых пазух при синехиях полости носа.

Для нашего исследования мы случайным образом отобрали 569 историй болезни пациентов, перенесших операцию по иссечению СПН. Результаты анализа этой выборки свидетельствуют о следующем: среди пациентов было 356 женщин (62,6%) и 213 мужчин (37,4%). Возрастной диапазон участников исследования составил от 18 до 59 лет.

По результатам нашего исследования, СПН был самостоятельным диагнозом у 465 пациентов (81,7%). У остальных пациентов СПН сочетался с другими патологиями носа и околоносовых пазух, такими как: аллергический ринит (16,3%), искривление перегородки носа (32,7%), гипертрофический ринит (45,2%) и хронический синусит (5,8%) (рисунок 3.2).

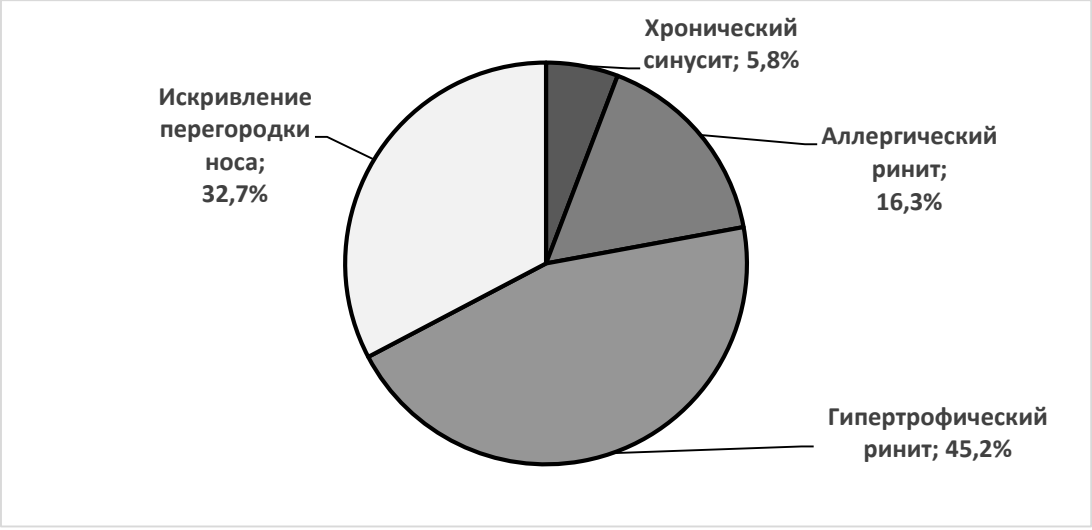

Рисунок 3.2. Частота встречаемости сопутствующей патологии полости носа и околоносовых пазух при синехиях полости носа

Данные, представленные на диаграмме 3.2 показывают, что наиболее часто СПН сочеталась с искривлением перегородки носа и гипертрофическим ринитом 34 (32,7%). Таким образом, можно с уверенностью сказать, что нарушение анатомических структур и аэродинамики полости носа является важным предрасполагающим фактором формирования СПН.

3.3. Результат проспективного исследования пациентов с синехиями полости носа на дооперационном этапе

3.3.1. Анализ субъективных ощущений пациентов с синехиями полости носа различной локализации.

Субъктивные ощущения пациентов с СПН представлены в таблице 3.1.

Таблица 3.1

Жалобы пациентов с синехиями полости носа в предоперационном периоде (n=225)

Группы пациентов		Все, n=225		I (СПН между НПР и ПН), n=67		II (СПН между СНР и ПН), n=80		III (СПН между СНР и лат.ст. ПН), n=78		p
Субъективные жалобы		**абс.**	**%**	**абс.**	**%**	**абс.**	**%**	**абс.**	**%**	
Затруднение носового дыхания	**да-1**	**173**	76,9	**62**	92,5	**66**	82,5	**45**	57,7	p<0.001
	нет-0	52	23,1	5	7,5	14	17,5	33	42,3	
Образование корок в носу	**да-1**	**172**	76,4	**54**	80,6	**57**	71,3	**61**	78,2	p<0.001
	нет-0	53	23,6	13	19,4	23	28,7	17	21,8	
Ощущение дискомфорта	**да-1**	**187**	83,1	**58**	86,6	**74**	91,5	**55**	70,5	p<0.001
	нет-0	38	16,9	9	13,4	7	8,5	23	29,5	
Выделения из полости носа	**да-1**	**163**	72,4	**61**	91,1	**53**	66,3	**49**	62,8	p<0.001
	нет-0	62	27,6	6	8,9	27	33,7	29	37,2	

Из таблицы 3.2. следует, что жалобы на затруднение носового дыхания встречались у 160 (71.1%) больных; образование корок в носу – у 198 (88.0%); ощущение дискомфорта в носу – 187 (83.1%); выделения из носа слизисто-водянистого характера – у 185 (82.2%). Бессимптомное течение СПН наблюдалось у 27 (12%) больных.

Таким образом, наиболее распространенной жалобой пациентов с СПН в предоперационном периоде являлось затруднение носового дыхания, что составило в I группе 92,5%, а во II группе 66 82,5%, в I и III группах - 61 (91,0%) и 61 (78.0%) соответственно. Ощущение дискомфорта в полости носа чаще всего встречалось во II группе и составило 74 (91,5%), в I группе - 58 (86,6%).

Такие жалобы, как образование корок в полости носа и выделения из полости носа пациенты предъявляли в 172 (76,4%) и 163 (72,4%) соответственно. Из таблицы можем сделать вывод о том, что более выраженные жалобы были представлены в группе I и II. В группе III жалобы в предоперационном периоде были менее выражены.

3.3.2. Результаты эндоскопического обследования

Данные, полученные при эндоскопическом исследовании пациентов с СПН представлены в таблице 3.1.

Проанализировав результаты таблицы 5, можно сделать вывод, что чаще всего при эндоскопии полости носа встречались вазомоторный ринит - у 72 (32.0%) человека, искривление перегордки носа - у 61 (27.1%), гипертрофический ринит -у 54 (24.0%), conchae bullosae - у38 (16.9%) обследованных.

По частоте эндоскопических находок группа I, II и III не имели статистически значимых различий($p>0,05$).

Таблица 3.2.

Результаты эндоскопические особенности полости носа обследованных больных с СПН (n=225)

Группы пациентов		**Все, n=225**		**I (СПН между ННР и ПН), n=67**		**II (СПН между СНР и ПН), n=80**		**III (СПН между СНР и лат.ст. ПН), n=78**		**p**
Сопутствующая патология		**абс.**	**%**	**абс.**	**%**	**абс.**	**%**	**абс.**	**%**	
Искривление перегородки носа	**да-1**	**61**	27,1	**18**	27,0	**20**	25,0	**23**	29,0	p<0.817
	нет-0	164	72,9	49	73,0	60	75,0	55	71,0	
Conchae bullosae	**да-1**	**38**	16,9	**15**	22,0	**7**	9,0	**16**	21,0	p<0.051
	нет-0	187	83,1	52	78,0	73	91,0	62	79,0	
Гипертрофический ринит	**да-1**	**54**	24,0	**17**	25,0	**22**	28,0	**15**	19,0	p<0.454
	нет-0	171	76,0	50	75,0	58	72,0	63	81,0	
Вазомоторный ринит	**да-1**	**72**	32,0	**17**	25,0	**31**	39,0	**24**	31,0	p<0.214
	нет-0	153	68,0	50	75,0	49	61,0	54	69,0	

Данные о частоте различных операций, после которых возникали СПН представленны в таблице 3.2.

Как видно из таблицы 3.2, ведущую роль, ринологических операций у пациентов, которые включены в исследования, ведет риносептопластика 147 (65,3%).

Таблица 3.2.
Виды ранее перенесенных операций у пациентовс синехиями полости носа (n= 225)

Группы пациентов	**Все**	**I (СПН между ННР и ПН**	**II (СПН между СНР и ПН)**	**III (СПН между СНР и лат. ст. ПН)**	**p**
Хирургическое лечение	n=225	n=67	n=80	n=78	p<0.001
Септопластика	32 (14,2%)	16 (24,0%)	5 (6,0%)	11 (14,0%)	p<0.001
Септопластика и нижняя щадящая конхотомия	46 (20,4%)	25 (37,3%)	12 (15,0%)	9 (12,0%)	p<0.001
Риносептопластика	147 (65,3%)	27 (40,0%)	63 (79,0%)	57 (73,0%)	p<0.001

Анализ данных нашего исследования показал, что основная доля пациентов с СПН обращалась после риносептопластики - 146 человек (64,9%). Среди них мы выделили две основные группы: пациенты после открытой риносептопластики (83 человека, 56,9%) и после закрытой риносептопластики (63 человека, 43,1%). Важно отметить, что большинство обращений (64 человека, 43,8%) были связаны с последствиями первичных операций, в то время как после вторичных риносептопластик к нам обратилось всего 14 пациентов (9,6%).

Так же мы выявили, что в послеоперационном периоде тампонада полости носа проводилась у 113 человек (77,4%), и у 33 человек (22,6%) тампонада не проводилась. Вид тампонады и срок установки тампонов различались. Тампонада полости носа тампонами Merocel проводилась у 42 человек (28,8%), тампонаду полости носа с помощью марлевых турунд проводили 71 пациентам (48,6%).

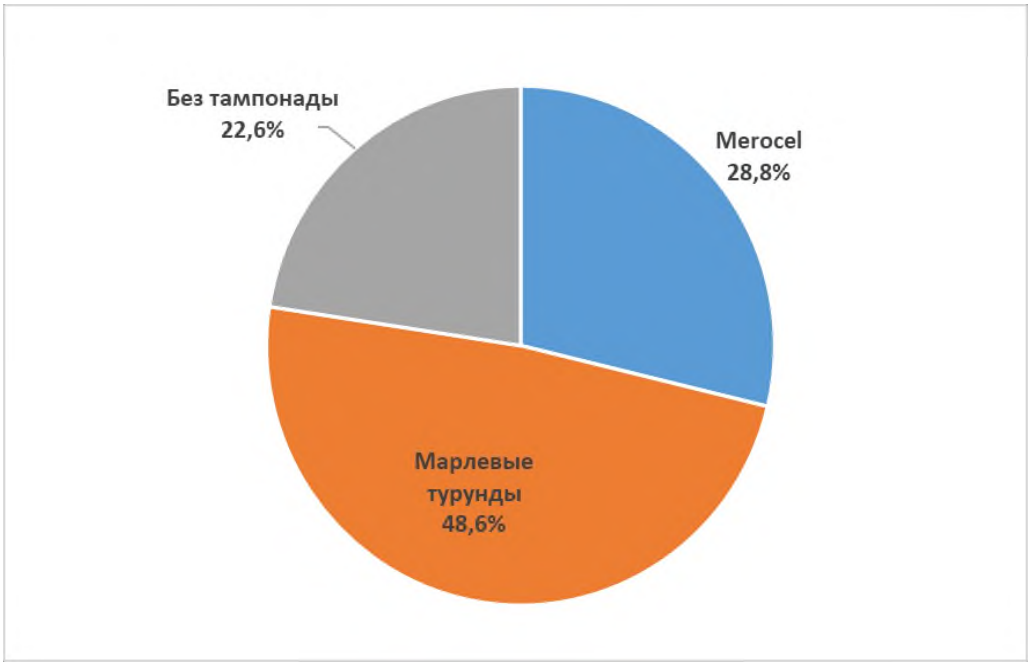

Рисунок 3.3. Тампонада, использовавшаяся у пациентов с синехиями полости носа, возникшими после риносептопластики

В зависимости от вида тампонов полости носа зависела и продолжительность тампонады. Пациентам, которым выполняли тампонаду полости носа тампонами Merocel, срок установки варьировал от 1 до 2 суток. Пациентам, которым выполняли тампонаду полости носа с помощью марлевых турунд, длительность тампонады варьировалась от 2 до 5 суток (рис.3.4).

На основании полученных данных, можно сделать вывод, что осложнения ринохирургических вмешательств, а именно формирование синехий полости носа занимает важную роль и требует тщательного отношения к данной теме.

Высокий процент образования СПН после выполнения риносептопластики свидетельствует о целесообразности участия в операциях риносептопластики оториноларинголога.

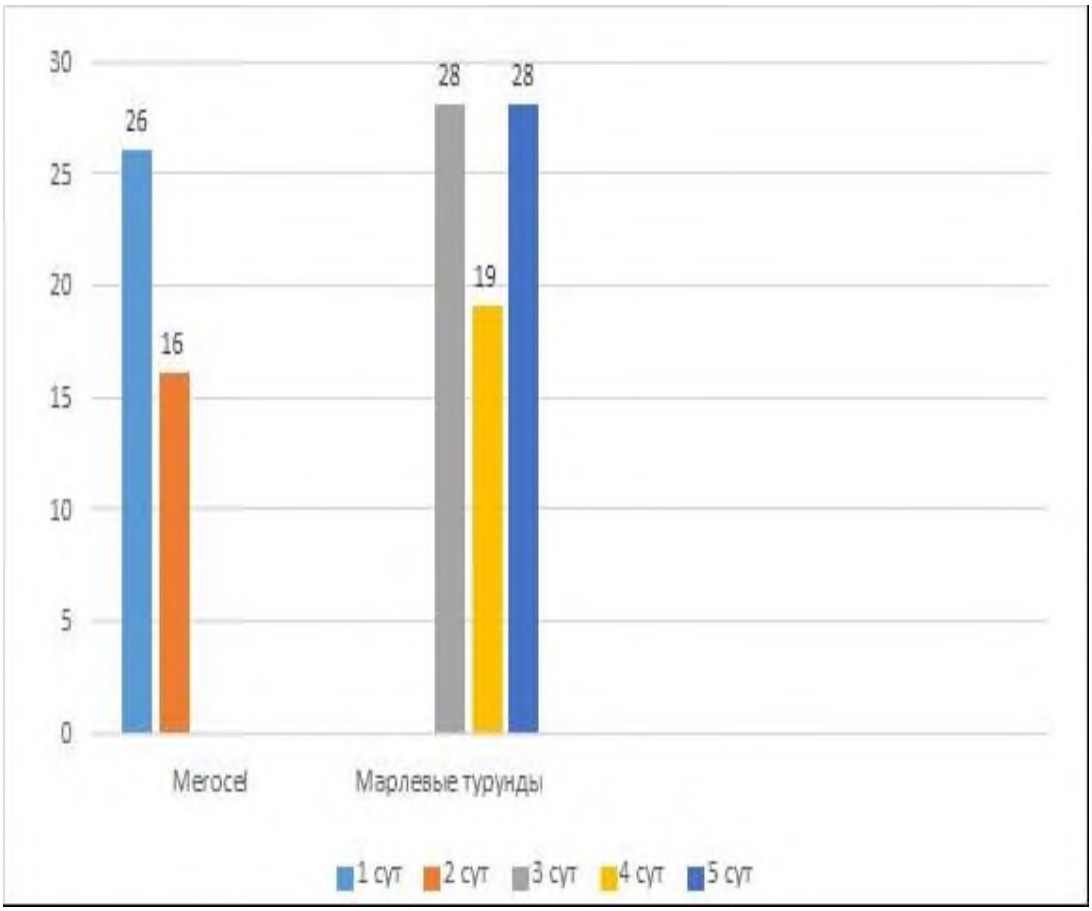

Рисунок 3.4. Длительность послеоперационной тампонады полости носа после риносептопластики в зависимости от вида применяемых тампонов

.

Глава 4

ОСОБЕННОСТИ ХИРУРГИЧЕСКОГО ЛЕЧЕНИЯ ПАЦИЕНТОВ С СИНЕХИЯМИ ПОЛОСТИ НОСА

4.1. Результаты гистологического исследования синехий полости носа

Таблица 4.1

Процентное соотношение встречаемости гистологических маркеров в зависимости от локализации синехий полости носа (n=225)

Гистологические особенности	Степень выраженности	I (СПН между НМР и ПН), (n=23), абс. (%)	II (СПН между СНР и ПН), (n=22), абс. (%)	III (СПН между СНР и лат. ст.), (n=21), абс. (%)
Тип фиброзной ткани	**Рыхлая волокнистая**	2 (8,7)	7 (31,8)	16 (76,2)
	Плотная волокнистая	21 (91,3)	15 (68,2)	5 (23,8)
Структура коллагеновых волокон	**Параллельно направленные пучки**	3 (13,1)	8 (36,4)	14 (66,7)
	Разнонаправленные пучки	20 (86,9)	14 (63,6)	7 (33,3)
Гиалиноз	**Слабо выраженный (менее 25%)**	1 (4,3)	7 (31,8)	13 (61,9)
	Умеренно выраженный (25-50%)	3 (13,1)	8 (36,4)	3 (14,3)
	Выраженный (более 50%)	19 (82,6)	7 (31,8)	5 (23,8)
Очаги склероза	**Слабо выраженный (менее 25%)**	1 (4,3)	4 (18,2)	10 (47,6)
	Умеренно выраженный (25-50%)	4 (17,4)	7 (31,8)	9 (42,9)
	Выраженный (более 50%)	18 (78,3)	11 (50,0)	2 (9,5)

Как видно из таблицы 4.1., результаты гистологического анализа препаратов позволили выявить характерные особенности гистологического строения СПН при различной их локализации.

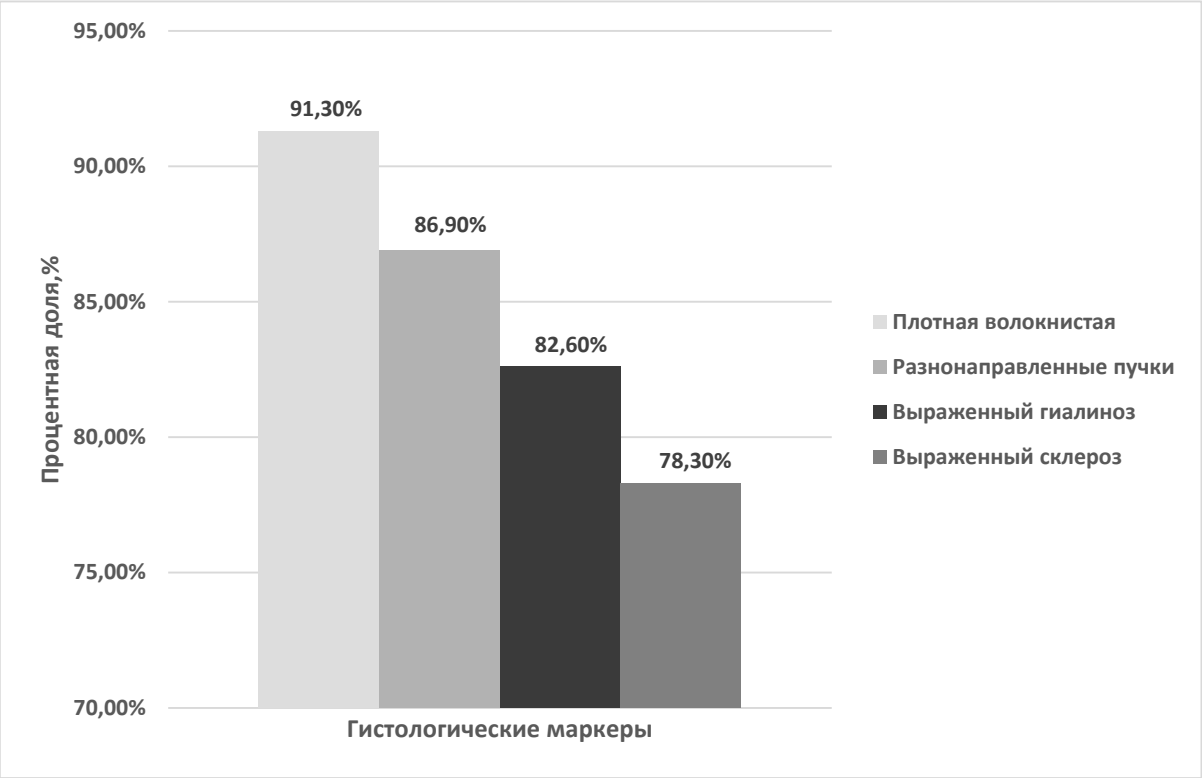

Рисунок 4.1.

Мы обнаружили, что первый тип изменений в рубцовой ткани чаще всего наблюдался у пациентов, у которых опухоль располагалась между нижним и передним полюсами. Эти изменения характеризовались преобладанием плотной, волокнистой соединительной ткани (91.3% случаев), участками склероза (78.3%) и хаотично расположенными пучками коллагена (86.9%)

Процентное соотношение встречаемости гистологических маркеров при локализации синехий полости носа между нижней носовой раковиной и перегородкой носа (n=23)

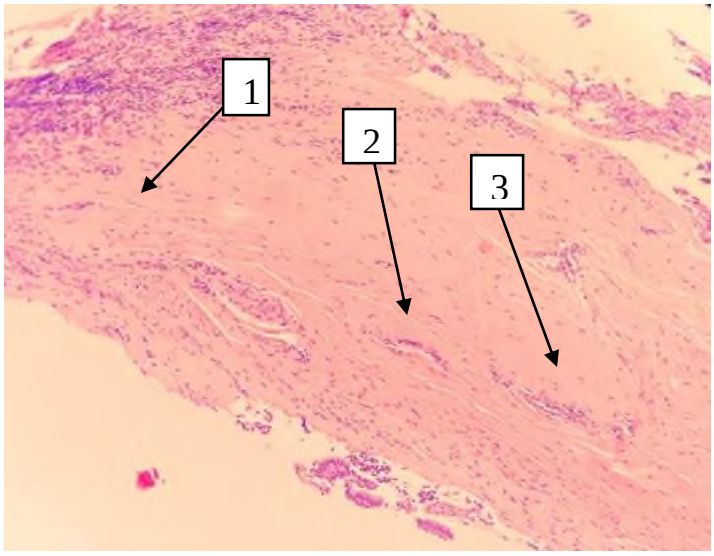

Рисунок 4.2. - Гистологический препарат рубцовой ткани у пациентов с локализацией синехий полости носа между нижней носовой раковиной и перегородкой носа. 1- выраженные фибротические и склеротические изменения; 2- выраженный гиалиноз; 3- плотная фиброзная ткань. Окраска гематоксилин-эозином. УВ. х 60.

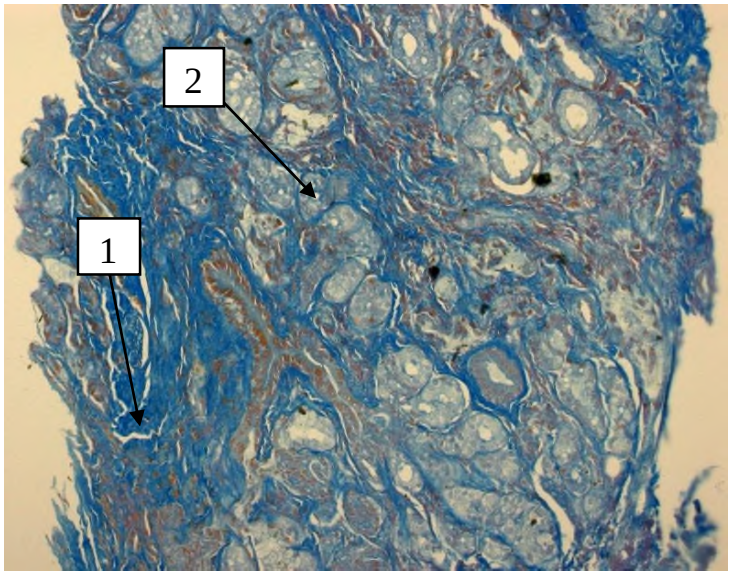

Рисунок 4.3. - Гистологический препарат рубцовой ткани у пациентов с локализацией синехий полости носа между нижней носовой раковиной и перегородкой носа. 1 - разнонаправленные пучки коллагеновых волокон; 2 - резко выраженная коллагенизация волокон (плотная). Окраска по Маллори. УВ. х 60.

Второй тип морфологических изменений рубцовой ткани наиболее чаще встречался у пациентов, с локализацией СПН между СНР и ПН.

Частота встречаемости гистологических маркеров при локализации синехий полости носа между средней носовой раковиной и перегородкой носа представлены на рис. 4.4.

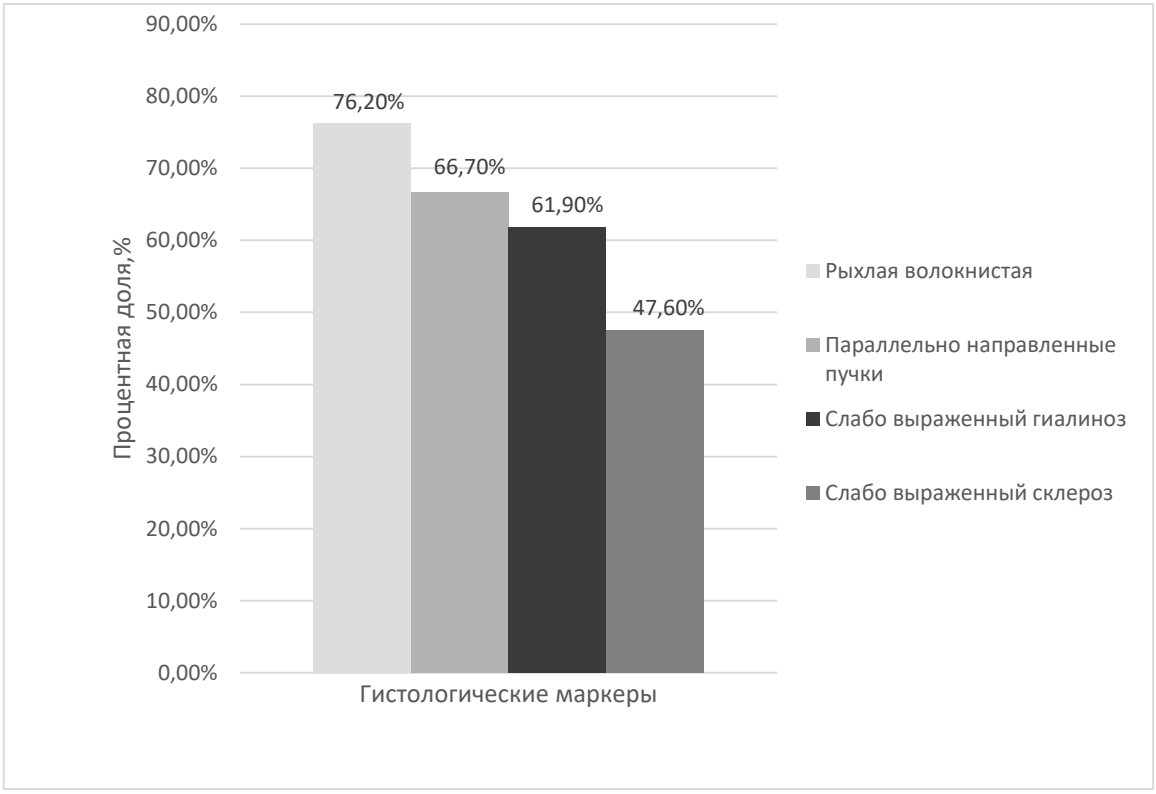

Рис. 4.4. Процентное соотношение встречаемости гистологических маркеров при локализации синехий полости носа между средней носовой раковиной и латеральной стенкой полости носа (n=21)

Гистологическое исследование выявило, что у большинства пациентов присутствует выраженная рубцовая ткань. У 15 из них (68,2%) она была представлена плотной волокнистой структурой. Кроме того, у половины пациентов (11 человек, 50%) обнаружены очаги склероза, а у значительной части (14 человек, 63,6%) – разнонаправленные пучки коллагена.

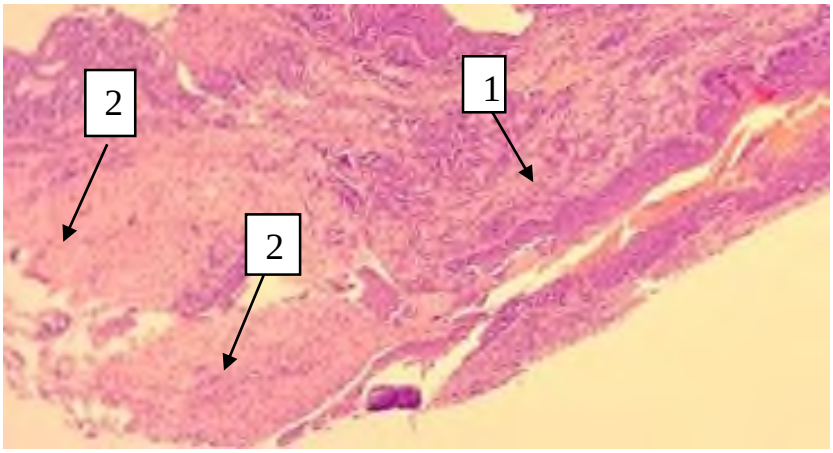

Рисунок 4.5. - Гистологический препарат рубцовой ткани у пациентов с локализацией синехий полости носа между средней носовой раковиной и перегородкой носа. 1- плотная фиброзная ткань; 2 - умеренно выраженные фибротические и склеротические изменения. Окраска гематоксилин-эозином. УВ. х 60.

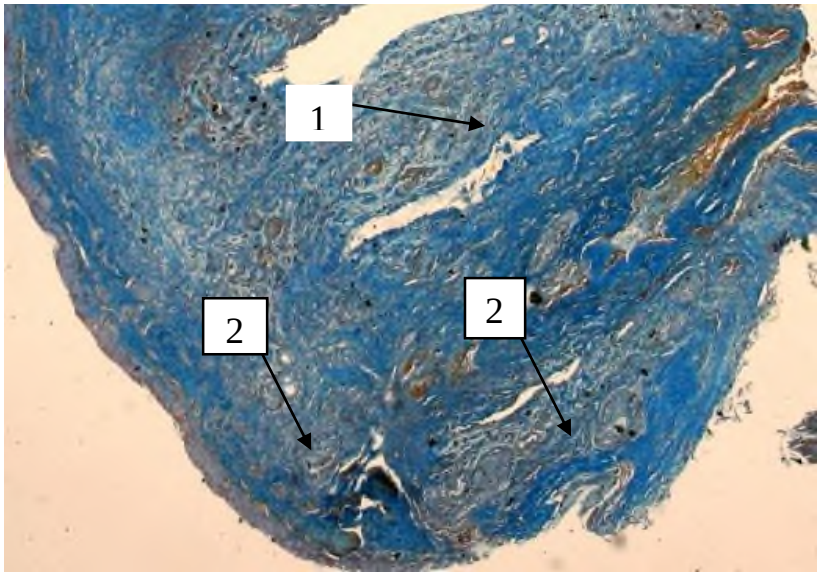

Рисунок 4.6. - Гистологический препарат рубцовой ткани у пациентов с локализацией синехий полости носа между средней носовой раковиной и перегородкой носа. 1- разнонаправленные пучки коллагеновых волокон; 2- умеренно выраженная коллагенизация волокон (глыбчатость). Окраска по Маллори. УВ. х 80.

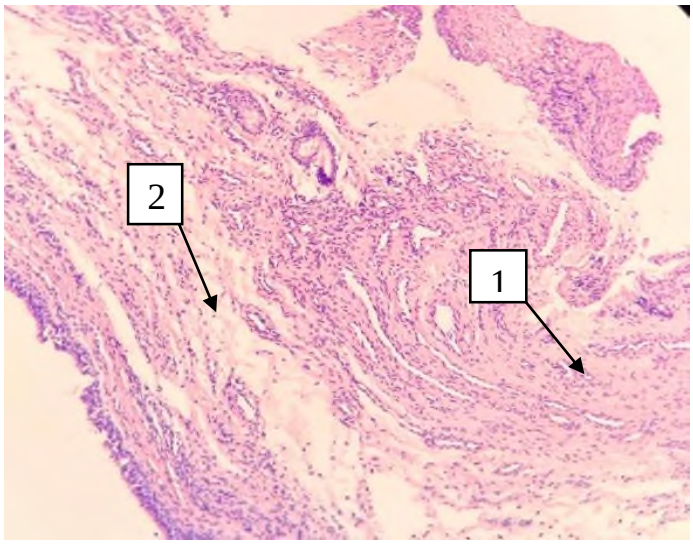

Рис. 4.7. - Гистологический препарат рубцовой ткани у пациентов с локализацией синехий полости нсоа между средней носовой раковиной и латеральной стенкой полости носа. 1- слабо выраженные фибротические и склеротические изменения; 2 – рыхлая фиброзная ткань. Окраска гематоксилин-эозином. УВ. х 60.

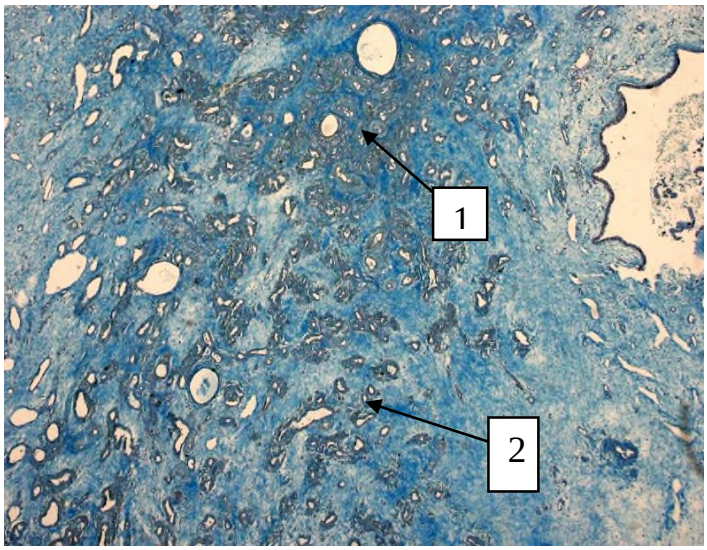

Рис. 4.8. - Гистологический препарат рубцовой ткани у пациентов с локализацией синехий полости носа между средней носовой раковиной и латеральной стенкой полости носа. 1-параллельно направленные пучки коллагеновых волокон; 2 –слабо выраженная коллагенизация (рыхлая). Окраска по Маллори. УВ. х 80.

Третий тип морфологических изменений СПН наиболее чаще встречался у пациентов, с локализацией между СНР и латеральной стенкой ПН, для которых были характерны преобладание рыхлой волокнистой фиброзной ткани 16 (76,2%), слабо выраженные очаги склероза 10 (47,6%), гиалиноза 13 (61,9%) (рис. 4.7.) и параллельнонаправленные пучки коллагена 14 (66,7%) (рис. 4.8).

Таким образом, анализ гистологического строения рубцовой ткани позволил выделить 3 типа строения СПН в зависимости от их локализации.

Первый тип морфологического строения рубцовой ткани был характерен для локализации между ННР и ПН и характеризовался: преобладанием плотной волокнистой фиброзной ткани, выраженными очагами склероза и гиалиноза, и разнонаправленными пучками коллагена. Данный характер строения рубцовой ткани является самым грубым по строению и неблагоприятным для иссечения с помощью гольмиевого лазера.

Второй тип морфологического строения рубцовой ткани наиболее чаще встречался у пациентов с локализацией между СНР и ПН, особенностями строения рубцовой ткани были: умеренно выраженная плотная волокнистая фиброзная ткань, умеренный склероз и гиалиноз, и разнонаправленные пучки коллагена. В связи с этим, данный тип рубцовой ткани, является промежуточным и на наш взгляд, преимущественно иссекать с помощью гольмиевого лазера.

Третий тип морфологического строения рубцовой ткани характерен для пациентов с локализацией СПН между СНР и латеральной стенкой ПН, гистологическая картина характеризовалась: преобладанием рыхлой волокнистой фиброзной ткани, слабо выраженными очагами склероза и гиалиноза, и параллельнонаправленными пучками коллагена. Таким образом, представленный тип рубцовой ткани, является тонкой структурой и поэтому преимущественно иссекать данные рубцы с помощью гольмиевого лазера.

4.2. Эффективность различных способов хирургического удаления синехий полости носа в зависимости от гистологического типа рубцовой ткани и особенностей послеоперационного ведения пациентов.

В ходе исследования мы проанализировали эффективность различных методов хирургического удаления СПН в зависимости от их локализации и особенностей послеоперационного ведения пациентов.

4.2.1. Динамика выраженности воспалительных изменений после иссечения синехий полости носа на фоне применения биополимеров и альгината натрия

Результаты оценки степени послеоперационного воспаления слизистой оболочки полости носа по данным ВАШ №2 на 3, 7, 14, 30 сутки после хирургического лечения представлены у пациентов с СПН между нижней носовой раковиной и перегородкой носа на фоне применения геля «Колегель» и метилурациловой мази представлены в таблице 4.2.

Из таблицы 4.2 следует, что выраженность послеоперационного воспаления слизистой оболочки при применении гольмиевого лазера при иссечении СПН и применения геля «Колегель» на 30 сутки составила 2.0 [2.0; 3.0] балла, а при применении метилурациловой мази - 3.0 [2.5; 3.0] балла.

Следовательно, применение геля на основе биополимеров и альгината натрия значимо улучшило процесс эпителизации в группе «холодных» инструментов- выраженность воспаления на 30 сутки была меньше, чем при применении метилурациловой мази в группе, где использовали лазерные технологии.

Степень послеоперационного воспаления слизистой оболочки полости носа по данным ВАШ на 3, 7, 14, 30 сутки после хирургического лечения с помощью «холодных» инструментов в I группе статистически значимо

различалась в зависимости от ведения послеоперационного периода – с применением геля «Колегель», или метилурациловой мази.

Таблица 4.2.

Выраженность послеоперационного воспаления слизистой оболочки полости носа при локализации синехий полости носа между нижней носовой раковиной и перегородкой носа на фоне применения геля «Колегель» и метилурациловой мази (n=67)

Сроки после иссечения СПН	**Группа I (ННР и ПН)**			
	лазер		**«холодные инструменты»**	
	«Колегель»	**Метилурациловая мазь**	**Колегель**	**Метилурациловая мазь**
	n=7	**n=6**	**n=26**	**n=28**
3 сут	**4.5** [4.0; 4.5]	**5.0** [5.0; 4.0]	**3.5** [3.0; 4.0]	**4.0** [4.0; 4.5]
7 сут	**4.0** [3.0; 4.0]	**4.5** [4.0; 4.5]	**3.0** [3.0; 3.5]	**3.5** [3.0; 4.0]
14 сут	**3.5** [3.0; 3.5]	**4.0** [3.0; 4.0]	**2.0** [2.0; 3.0]	**3.0** [2.0; 3.0]
30 сут	**2.0** [2.0; 3.0]	**3.0** [2.5; 3.0]	**1.0** [1.0; 2.0]	**1.5** [2.0; 1.5]
p	p<0.001	p<0.001	p<0.001	p<0.001

Результаты оценки степени послеоперационного воспаления слизистой оболочки полости носа по данным ВАШ на 3, 7, 14, 30 сутки после хирургического лечения пациентов с СПН между средней носовой раковиной и перегородкой носа на фоне применения геля «Колегель» и метилурациловой мази представлены в таблице 4.3.

Таблица 4.3.

Выраженность послеоперационного воспаления слизистой оболочки полости носа по данным ВАШ, при локализации синехий полости носа между средней носовой раковиной и перегородкой носа с применением геля «Колегель» и метилурациловой мази (n=80)

Сроки после иссечения СПН	**Группа II (СНР и ПН)**			
	лазер		**«холодные инструменты»**	
	«Колегель» **n=21**	**Метилурациловая мазь** **n=18**	**Колегель** **n=23**	**Метилурациловая мазь** **n=18**
3 сут	**3.5** [3.0; 4.0]	**4.0** [4.0; 4.5]	**4.5** [4.0; 4.5]	**5.0** [5.0; 4.0]
7 сут	**3.0** [3.0; 3.5]	**3.5** [3.0; 4.0]	**4.0** [3.0; 4.0]	**4.5** [4.0; 4.5]
14 сут	**2.0** [2.0; 3.0]	**3.0** [2.0; 3.0]	**3.5** [3.0; 3.5]	**4.0** [3.0; 4.0]
30 сут	**1.0** [1.0; 2.0]	**1.5** [2.0; 1.5]	**2.0** [2.0; 3.0]	**3.0** [2.5; 3.0]
p	p<0.001	p<0.001	p<0.001	p<0.001

Из данных таблицы 4.3 можно сделать вывод, что применение гольмиевого лазера при иссечении СПН между СНР и ПН в группе местного применения геля «Колегель» на 30 сутки составило 1.0 [1.0; 2.0], а при местном применении метилурациловой мази -1.5 [2.0; 1.5].

Также из таблицы следует, что иссечение СПН с помощью лазерных технологий более эффективно, чем иссечение СПН с помощью «холодных» инструментов в группах местного применения геля «Колегель». Показатели

ВАШ на 30 сутки составили 2.0 [2.0; 3.0] балла, а при местном применении метилурациловой мази - 3.0 [2.5; 3.0].

Применение геля на основе биополимеров и альгината натрия показало высокую эффективность в сравнении с группой применения метилурациловой мази.

Результаты оценки степени послеоперационного воспаления слизистой оболочки полости носа по данным ВАШ на 3, 7, 14, 30 сутки после хирургического лечения пациентов с СПН между средней носовой раковиной и латеральной стенкой носа на фоне применения геля «Колегель» и метилурациловой мази представлены в таблице 4.4.

Исследование, данные которого представлены в таблице 4.4, сравнивало эффективность двух методов местного лечения послеоперационного воспаления после иссечения СПН между средней носовой раковиной и латеральной стенкой носа с помощью гольмиевого лазера. Результаты показали, что применение геля "Колегель" оказалось более эффективным. В группе пациентов, которым применяли "Колегель", выраженность послеоперационного воспаления слизистой оболочки носа была значительно ниже – всего 0.5 балла (в интервале от 0.5 до 1.0 балла). В то же время, в группе, где использовали метилурациловую мазь, воспаление было более выраженным и составило 1.5 балла (в интервале от 1.5 до 2.0 баллов).

При иссечении СПН с помощью «холодных» инструментов в группах местного применения геля «Колегель» выраженность послеоперационного воспаления слизистой оболочки составила 2.5 [2.0; 3.0] балла, а при местном применении метилурациловой мази - 3.5 [3.5; 3.0] балла. Таким образом, в группах местного применения геля «Колегель» восстановление происходит быстрее, визуализируется эффективное заживление послеоперационной области. Применение геля на основе биополимеров и альгината натрия показал высокую эффективность в группе, где применяли лазерные

тезнологии, по сравнению с группой, где использовали «холодные» инструменты.

Таблица 4.4.

Выраженность послеоперационного воспаления слизистой оболочки полости носа по данным ВАШ, при локализации синехий полости носа между средней носовой раковиной и латеральной стенкой полости носа с применением геля «Колегель» и метилурациловой мази (n=78)

Сроки после иссечения СПН	**Группа III (СНР и латеральной стенкой ПН)**			
	Лазер		**«Холодные инструменты»**	
	«Колегель», n=23	**Метилурациловая мазь, n=18**	**Колегель, n=19**	**Метилурациловая мазь, n=18**
3 сут	**3.5** [3.0; 4.0]	**4.0** [4.0; 4.5]	**4.5** [4.0; 4.5]	**5.0** [5.0; 4.0]
7 сут	**2.5** [2.5; 2.0]	**3.5** [3.0; 4.0]	**4.0** [3.0; 4.0]	**4.5** [4.0; 4.5]
14 сут	**2.0** [2.0; 3.0]	**2.5** [3.0; 2.5]	**3.5** [3.0; 3.5]	**4.0** [3.0; 4.0]
30 сут	**0.5** [0.5; 1.0]	**1.5** [2.0; 1.5]	**2.5** [2.0; 3.0]	**3.5** [3.5; 3.0]
p	p<0.001	p<0.001	p<0.001	p<0.001

Степень послеоперационного воспаления СО полости носа по данным ВАШ на 3, 7, 14, 30 сутки после хирургического лечения III группы статистически значимо различаются в целом по группе III и во всех подгруппах.

4.2.2. Сравнительная оценка субъективных ощущений после удаления синехий полости носа на фоне применения геля «Колегель» и метилурациловой мази

Результаты анализа субъективных ощущений после удаления синехий полости носа на фоне применения геля «Колегель» и метилурациловой мази у пациентов с СПН между нижней носовой раковиной и перегородкой носа на 3, 7, 14, 30 сутки после хирургического лечения представлены в таблице 4.5.

Таблица 4.5

Влияние геля «Колегель» и метилурациловой мази на динамику субъективных ощущений пациентов, после удаления синехий между нижней носовой раковиной и перегородкой носа, по даным анкетирования

Субъективные ощущения, сутки	**Группа I (ННР и ПН), n=67**			
	лазер, n=13		**«холодные» инструменты, n=54**	
	Колегель», (n=7), баллы ВАШ (медиана, квартели)	**Метилурациловая мазь (n=6), баллы ВАШ (медиана, квартели)**	**Колегель, (n=26), баллы ВАШ (медиана, квартели)**	**Метилурациловая (n=28), баллы ВАШ (медиана, квартели)**
Затруднение носового дыхания, 3 сут	**4.5** [5.0; 4.0]	**5.0** [5.0; 5.0]	**4.0** [4.0; 5.0]	**4.0** [4.0; 5.0]
Затруднение носового дыхания, 7 сут	**4.0** [4.0; 5.0]	**4.5** [4.0; 5.0]	**3.0** [4.0; 3.0]	**3.5** [4.0; 3.0]
Затруднение носового дыхания, 14 сут	**4.5** [4.5; 5.0]	**4.5** [5.0; 4.0]	**2.0** [2.0; 3.0]	**2.5** [3.0; 2.0]
Затруднение носового дыхания, 30 сут	**3.5** [3.5; 4.0]	**4.0** [4.5; 4.0]	**1.0** [1.0; 2.0]	**1.5** [2.0; 1.0]
p	p<0.001	p=0.003*	p<0.001	p<0.001
Выделения из полостин носа, 3 сут	**4.5** [5.0; 4.0]	**5.0** [5.0; 5.0]	**4.0** [4.0; 5.0]	**4.0** [4.0; 5.0]
Выделения из полости носа, 7 сут	**4.0** [4.0; 5.0]	**5.0** [4.0; 5.0]	**3.0** [4.0; 3.0]	**3.5** [4.0; 3.0]
Выделения из полости носа, 14 сут	**3.5** [4.5; 3.5]	**4.5** [5.0; 4.0]	**2.0** [2.0; 3.0]	**2.5** [3.0; 2.0]
Выделения из полости носа, 30 сут.	**3.0** [3.0; 4.0]	**4.0** [4.5; 4.0]	**1.0** [1.0; 2.0]	**1.5** [2.0; 1.0]
p	p=0.001	p=0.003	p<0.001	p<0.001
Ощущение сухости, 3 сут	**4.5** [5.0; 4.0]	**5.0** [5.0; 5.0]	**3.5** [4.0; 3.0]	**4.0** [4.0; 5.0]
Ощущение сухости, 7 сут	**4.5** [4.0; 5.0]	**5.0** [4.0; 5.0]	**3.0** [4.0; 3.0]	**3.5** [4.0; 3.0]
Ощущение сухости, 14 сут	**4.0** [4.5; 3.5]	**4.5** [5.0; 4.0]	**1.5** [2.0; 1.0]	**2.5** [3.0; 2.0]
Ощущение сухости, 30 сут	**3.0** [3.0; 4.0]	**4.0** [4.5; 4.0]	**1.0** [1.0; 2.0]	**1.5** [2.0; 1.0]
p	p<0.001	p<0.001	p<0.001	p<0.001
Дискомфорт в носу, 3 сут	**4.5** [5.0; 4.5]	**5.0** [5.0; 5.0]	**4.0** [4.0; 5.0]	**4.5** [4.5; 5.0]
Дискомфорт в носу, 7 сут	**4.0** [5.0; 4.0]	**5.0** [5.0; 5.0]	**3.0** [3.0; 4.0]	**3.5** [3.5; 4.0]
Дискомфорт в носу, 14 сут	**4.5** [4.0; 4.5]	**4.5** [4.0; 4.75]	**2.5** [3.0; 2.75]	**3.0** [3.0; 3.75]
Дискомфорт в носу, 30 сут	**3.0** [3.0; 4.0]	**4.0** [3.25; 4.0]	**1.5** [1.0; 2.0]	**2.0** [1.75; 2.0]
p	p<0.001	p=0.016	p<0.001	p<0.001

Из данных таблицы 4.5 можно сделать вывод, что комбинация "холодного" иссечения СПН и местного применения геля "Колегель" обеспечивает значительное облегчение симптомов и ускоренное восстановление пациентов. Низкие баллы по всем оцениваемым параметрам на 30-е сутки, включая затруднение носового дыхания, выделения, сухость и дискомфорт, подчеркивают благоприятное воздействие данного подхода. Такая динамика позволяет предположить, что гель "Колегель" способствует более эффективному заживлению слизистой оболочки, снижению воспалительных явлений и, как следствие, уменьшению неприятных ощущений, что в совокупности с щадящей методикой иссечения СПН создает оптимальные условия для скорейшей реабилитации. Дальнейшее изучение долгосрочных результатов и сравнение с другими методами лечения может подтвердить высокую терапевтическую ценность данного подхода в комплексной терапии пациентов после иссечения СПН.

Результаты сравнительной оценки изменений субъективных ощущений на фоне послеоперационного применения геля «Колегель» и метилурациловой мази после удаления СПН между средней носовой раковиной и перегородкой носа на 3, 7, 14, 30 сутки после хирургического лечения представлены в таблице 4.6.

Результаты, представленные в таблице 4.6, свидетельствуют о том, что послеоперационный период протекал более благоприятно для пациентов, получавших лечение с применением лазерных технологий и местного геля «Колегель». По сравнению с группой, где применялась метилурациловая мазь, эти пациенты отмечали более быстрое улучшение своего самочувствия. Положительная динамика стала заметна уже на 10-е сутки после хирургического вмешательства.

Таблица 4.6.

Влияние «Колегеля» и метилурациловой мази на динамику субъективных ощущений пациентов, после удаления синехий полости носа между средней носовой раковиной и перегородкой носа, по даным анкетирования

Субъективные ощущения, сутки	**Группа II (СНР и ПН), n=80**			
	лазер, n=39		**«холодные» инструменты, n=41**	
	Колегель», (n=21), баллы ВАШ (медиана, квартели)	**Метилурациловая мазь (n=18), баллы ВАШ (медиана, квартели)**	**Колегель, (n=23), баллы ВАШ (медиана, квартели)**	**Метилурациловая (n=18), баллы ВАШ (медиана, квартели)**
Затруднение носового дыхания, 3 сут	**4.0** [4.0; 5.0]	**4.0** [4.0; 5.0]	**4.5** [5.0; 4.0]	**5.0** [5.0; 5.0]
Затруднение носового дыхания, 7 сут	**3.0** [4.0; 3.0]	**3.5** [4.0; 3.0]	**4.0** [4.0; 5.0]	**4.5** [4.0; 5.0]
Затруднение носового дыхания, 14 сут	**2.0** [2.0; 3.0]	**2.5** [3.0; 2.0]	**4.5** [4.5; 5.0]	**4.5** [5.0; 4.0]
Затруднение носового дыхания, 30 сут	**1.0** [1.0; 2.0]	**1.5** [2.0; 1.0]	**3.5** [3.5; 4.0]	**4.0** [4.5; 4.0]
p	p<0.001	p<0.001	p<0.001	p=0.003
Выделения из полостин носа, 3 сут	**4.0** [4.0; 5.0]	**4.0** [4.0; 5.0]	**4.5** [5.0; 4.0]	**5.0** [5.0; 5.0]
Выделения из полости носа, 7 сут	**3.0** [4.0; 3.0]	**3.5** [4.0; 3.0]	**4.0** [4.0; 5.0]	**5.0** [4.0; 5.0]
Выделения из полости носа, 14 сут	**2.0** [2.0; 3.0]	**2.5** [3.0; 2.0]	**3.5** [4.5; 3.5]	**4.5** [5.0; 4.0]
Выделения из полости носа, 30 сут	**1.0** [1.0; 2.0]	**1.5** [2.0; 1.0]	**3.0** [3.0; 4.0]	**4.0** [4.5; 4.0]
p	p<0.001	p<0.001	p=0.001	p=0.003
Ощущение сухости, 3 сут	**3.5** [4.0; 3.0]	**4.0** [4.0; 5.0]	**4.5** [5.0; 4.0]	**5.0** [5.0; 5.0]
Ощущение сухости, 7 сут	**3.0** [4.0; 3.0]	**3.5** [4.0; 3.0]	**4.5** [4.0; 5.0]	**5.0** [4.0; 5.0]
Ощущение сухости, 14 сут	**1.5** [2.0; 1.0]	**2.5** [3.0; 2.0]	**4.0** [4.5; 3.5]	**4.5** [5.0; 4.0]
Ощущение сухости, 30 сут	**1.0** [1.0; 2.0]	**1.5** [2.0; 1.0]	**3.0** [3.0; 4.0]	**4.0** [4.5; 4.0]
p	p<0.001	p<0.001	p<0.001	p<0.001
Дискомфорт в носу, 3 сут	**4.0** [4.0; 5.0]	**4.5** [4.5; 5.0]	**4.5** [5.0; 4.5]	**5.0** [5.0; 5.0]
Дискомфорт в носу, 7 сут	**3.0** [3.0; 4.0]	**3.5** [3.5; 4.0]	**4.0** [5.0; 4.0]	**5.0** [5.0; 5.0]
Дискомфорт в носу, 14 сут	**2.5** [3.0; 2.75]	**3.0** [3.0; 3.75]	**4.5** [4.0; 4.5]	**4.5** [4.0; 4.75]
Дискомфорт в носу, 30 сут	**1.5** [1.0; 2.0]	**2.0** [1.75; 2.0]	**3.0** [3.0; 4.0]	**4.0** [3.25; 4.0]
p	p<0.001	p<0.001	p<0.001	p=0.016

В подгруппе, где применялся гель «Колегель», на 30 сутки, затруднение носового дыхания составило 1.0 [1.0; 2.0] балл, выделения из полости - 1.0 [1.0; 2.0] балл, ощущение сухости 1.0 [1.0; 2.0] балл, дискомфорт в носу - 1.5 [1.0; 2.0] балла.

Результаты сравнительной оценки изменений субъективных ощущений на фоне послеоперационного применения геля «Колегель» и метилурациловой мази у пациентов с СПН между средней носовой раковиной и латеральной стенкой полости носа на 3, 7, 14, 30 сутки после хирургического лечения представлены в таблице 4.7.

Из данных таблицы 4.7 можно сделать вывод, что местное применение геля «Колегель» в подгруппе, где иссечение синехий полости носа проводили с помощью лазерных технологий, было эффективнее, чем применение метилурациловой мази.

На фоне применения геля «Колегель» пациенты отмечали положительную динамику уже на 7 сутки после хирургического лечения. На 30 сутки, затруднение носового дыхания составило 1.0 [1.0; 2.0] балл, выделения из полости- 0.5 [1.0; 0.5] балла, ощущение сухости -0.5 [1.0; 0.5] балла, дискомфорт в носу- 0.5 [1.0; 0.5] балла.

Стоит отметить, что гель, по-видимому, способствовал более быстрому и комфортному восстановлению слизистой оболочки носа, что, в свою очередь, положительно сказывалось на общем самочувствии пациентов. Очевидно, что применение "Колегеля" не только облегчает симптомы в первые недели после операции, но и способствует более стабильному и здоровому состоянию слизистой оболочки в дальнейшем.

Таблица 4.7.

Влияние «Колегеля» и Метилурациловой мази на динамику субъективных ощущений пациентов, при локализации синехий полости носа между средней носовой раковиной и латеральной стенкой полости носа, по результатам анкетирования

Субъективные ощущения, сутки	Группа III (СНР и лат ст. ПН), n=78			
	лазер, n=41		холодные инструменты, n=37	
	Колегель», (n=23), баллы ВАШ (медиана, квартели)	Метилурациловая мазь (n=18), баллы ВАШ (медиана, квартели)	Колегель, (n=19), баллы ВАШ (медиана, квартели)	Метилурациловая (n=18), баллы ВАШ (медиана, квартели)
Затруднение носового дыхания, 3 сут	2.5 [3.0; 2.75]	3.0 [4.0; 3.0]	3.5 [4.0; 3.5]	4.5 [4.0; 5.0]
Затруднение носового дыхания, 7 сут	2.0 [3.0; 2.0]	3.5 [4.0; 3.0]	3.0 [4.0; 5.0]	4.0 [4.0; 4.75]
Затруднение носового дыхания, 14 сут	2.0 [2.0; 3.0]	2.5 [3.0; 2.0]	2.5 [2.5; 2.75]	3.0 [5.0; 4.0]
Затруднение носового дыхания, 30 сут	1.0 [1.0; 2.0]	1.5 [2.0; 1.0]	2.0 [2.5; 2.0]	2.5 [3.0; 2.75]
p	p<0.001	p<0.001	p<0.001	p=0.003
Выделения из полостин носа, 3 сут	2.5 [3.0; 2.75]	3.0 [4.0; 3.0]	3.5 [4.0; 3.5]	4.5 [4.0; 5.0]
Выделения из полости носа, 7 сут	2.0 [3.0; 2.0]	3.5 [4.0; 3.0]	3.0 [4.0; 5.0]	4.0 [4.0; 4.75]
Выделения из полости носа, 14 сут	2.0 [2.0; 3.0]	2.5 [3.0; 2.0]	2.5 [2.5; 2.75]	3.0 [5.0; 4.0]
Выделения из полости носа, 30 сут	0.5 [1.0; 0.5]	1.0 [1.5; 1.0]	2.0 [2.5; 2.0]	2.5 [3.0; 2.75]
p	p<0.001	p<0.001	p=0.001	p=0.003
Ощущение сухости, 3 сут	2.5 [3.0; 2.75]	3.0 [4.0; 3.0]	3.5 [4.0; 3.5]	4.5 [4.0; 5.0]
Ощущение сухости, 7 сут	2.0 [3.0; 2.0]	3.5 [4.0; 3.0]	3.0 [4.0; 5.0]	4.0 [4.0; 4.75]
Ощущение сухости, 14 сут	2.0 [2.0; 3.0]	2.5 [3.0; 2.0]	3.0 [3.0; 2.75]	3.5 [5.0; 4.0]
Ощущение сухости, 30 сут	0.5 [1.0; 0.5]	1.5 [1.5; 1.0]	2.0 [2.5; 2.0]	3.0 [3.0; 2.75]
p	p<0.001	p<0.001	p<0.001	p<0.001
Дискомфорт в носу, 3 сут	2.5 [3.0; 2.75]	3.0 [4.0; 3.0]	4.0 [4.0; 3.5]	5.0 [4.0; 5.0]
Дискомфорт в носу, 7 сут	2.0 [3.0; 2.0]	3.5 [4.0; 3.0]	3.0 [4.0; 5.0]	4.5 [4.0; 4.75]
Дискомфорт в носу, 14 сут	2.0 [2.0; 3.0]	2.5 [3.0; 2.0]	3.0 [3.0; 2.75]	4.0 [5.0; 4.0]
Дискомфорт в носу, 30 сут	0.5 [1.0; 0.5]	1.5 [1.5; 1.0]	2.0 [2.5; 2.0]	3.0 [3.0; 2.75]
p	p<0.001	p<0.001	p<0.001	p=0.016

4.2.3. Сравнительная оценка показателей проходимости носа, по данным ПАРМ, после удаления синехий полости носа на фоне применения геля «Колегель» и метилурациловой мази

Динамика показателей передней активной риноманометрии восле удаления синехий различной локализации представлена в таблие8.

Таблица 4.8.

Сравнительная оценка результатов хирургического лечения с помощью передней активной риноманометрии (ПАРМ)

Группы	Подгруппы	До хирургического лечения Скорость потока воздуха с одной стороны, мл/с	Через 3 месяца после хирургического лечения Скорость потока воздуха с одной стороны, мл/с	p
I (ННР и ПН)	Лазер+ Колегель, n=7	208±4,3	453±28	p<0,05
	Лазер+ Метилурациловая мазь, n=6	253±0,5	580±5,0	p<0,05
	«Холодные» инстр.+Колегель, n=26	231±6,9	675±6,5	p<0,05
	«Холодные инстр.+ Метилурациловая мазь, n=28	234±2,6	648±0,6	p<0,05
II (СНР и ПН)	Лазер+Колегель, n=21	259±6,7	574±0,5	p<0,05
	Лазер+Метилурацилов ая мазь, n=18	236±0,5	571±3,9	p<0,05
	«Холодные» инструменты+Колегель, n=23	249±0,5	515±6,8	p<0,05
	«Холодные» инстр.+ Метилурациловая мазь, n=18	262±8,9	488±5,2	p<0,05
III (СНР и лат. ст. ПН)	Лазер+Колегель, n=23	313 ±7,8	574±9,6	p<0,05
	Лазер+Метилурацилов ая мазь, n=18	323 ±0,5	586±4,4	p<0,05
	«Холодные» инструменты+Колегель, n=19	315±7,9	570±0,5	p<0,05
	«Холодные» инстр.+ Метилурациловая мазь, n=18	352±4,4	559±6,1	p<0,05

Анализ данных из таблицы 4.8 выявил, что наиболее эффективным методом улучшения воздушного потока в носу после операции по удалению спаек между нижними носовыми раковинами и передним носовым отверстием является сочетание "холодного" способа удаления и применения геля "Колегель". В этой подгруппе пациентов средняя скорость потока воздуха по показателям ПАРМ достигла 675 ± 6,5 мл/с. Это значение оказалось статистически значимо выше (p <0,05) по сравнению с другими группами, что подтверждает высокую эффективность данного подхода.

Наиболее низкие средние показатели объемной скорости потока воздуха были выявлены в подгруппе пациентов, у которых удаление синехий между СНР и ПН осуществляли «олодным» способом, а в послеоперационном периоде применяли метилурациловую мазь (488 ± 5,2. мл/с.)

Среднее увеличение объемной скорости потока воздуха после операции после удаления синехий между ННР и ПН с помощью лазера и применения в послеоперационном периоде «Колегеля» составило 245 ± 3,8 мл/с; а на фоне применения метилурациловой мази – 327 ± 2,4 мл/с.

После удаления синехий между ННР и ПН «холодным» способом и применения «Колегеля» этот показатель составил 444 ± 2,7 мл/с, а на фоне применения метилурациловой мази - 414 мл/с.

Среднее увеличение объемной скорости потока воздуха после удаления синехий между СНР и ПН с помощью лазера и применения в послеоперационном периоде «Колегеля» составило 315 ± 2,2 мл/с; а на фоне применения метилурациловой мази – 335 ± 1,8 мл/с.

После удаления синехий между СНР и ПН «холодным» способом и применения «Колегеля» этот показатель составил 266 ± 1,6 мл/с, а на фоне применения метилурациловой мази – 226 ± 0,5 мл/с.

Среднее увеличение объемной скорости потока воздуха после удаления синехий между СНР и латеральной стенкой полсоти носа с помощью лазера

и применения в послеоперационном периоде «Колегеля» составило 261 ± 3,1 мл/с; а на фоне применения метилурациловой мази – 263 ± 1,9 мл/с.

После удаления синехий между СНР и ПН «холодным» способом и применения «Колегеля» этот показатель составил 255 ± 0,6 мл/с, а на фоне применения метилурациловой мази – 207 ± 2,3 мл/с.

Таким образом, наиболее выраженное увеличение показателей ПАРМ наблюдалось в подгруппах IXK (444±2,7 мл/с) и IIЛМ (335±1,8 мл/с).

4.2.4. Частота рецидивов синехий полости носа в зависимости от способа их удаления и послеоперационного лечения

Статистические показатели, характеризующие частоту рецидива СПН в зависимости от способа их удаления и послеоперационного лечения пациентов представлены на рис.4.9.

При сравнении относительных величин нами использовался показатель отношения шансов с 95% доверительным интервалом (ОШ; 95% ДИ). При анализе частоты рецидива СПН в зависимости от метода их удаления и локализации, были выявлены существенные различия ($p < 0,001$) (статистический критерий Хи-квадрат Пирсона).

Как видно из рисунка 4.9, при использовании лазера для удаления синехий, наибольший риск повторного образования спаек (53,8%) был у пациентов, у которых синехии располагались между ННР и ПН. Этот показатель оказался в 2,6 раза выше, чем при удалении синехий той же локализации с помощью обычных, "холодных" инструментов (20,4%).

При локализации синехий между СНР и ПН частота рецидивов после их лазерного удаления (7,7%) оказалась в 3,8 раза меньше, чем после иссечения с помощью «холодных» инструментов (29,3%).

При локализации синехий между СНР и латеральной стенкой носа частота рецидивов после их лазерного удаления (12,2%) также оказалась

меньше, чем после иссечения синехий с помощью «холодных» инструментов (21,6%).

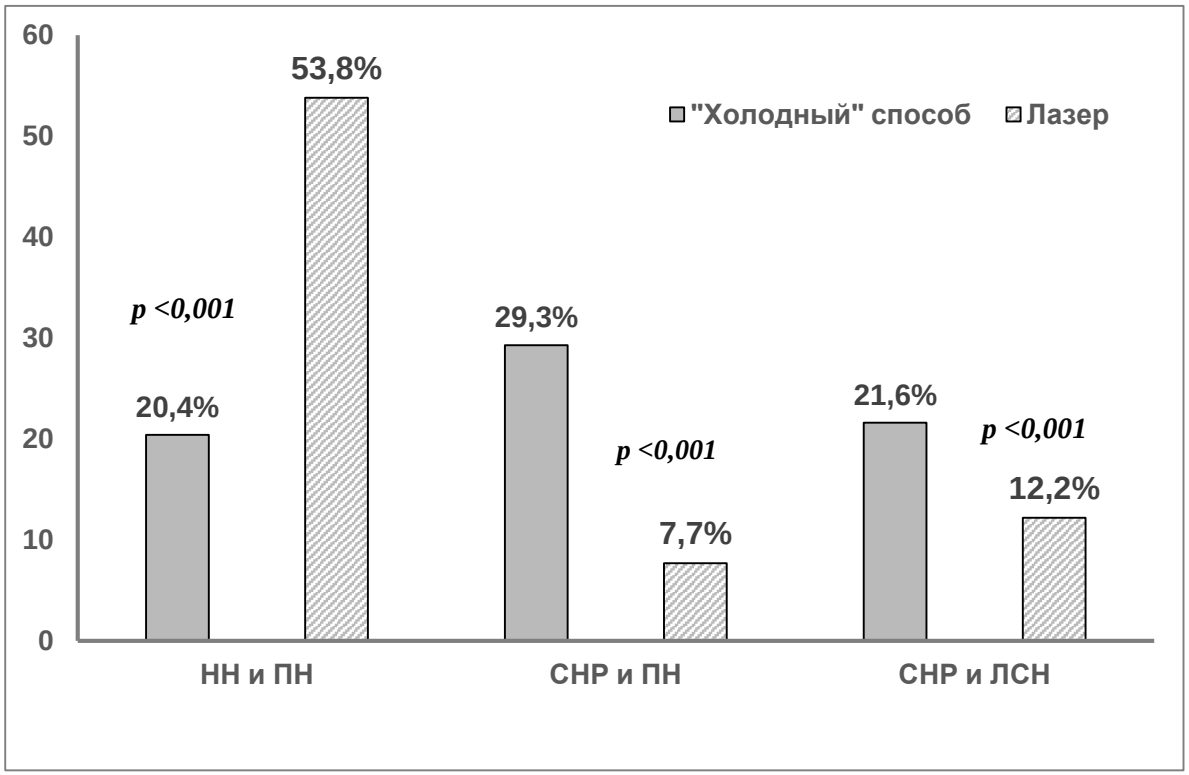

Рис.4.9. Частота рецидива синехий полости носа в зависимости от способа их удаления и локализации и

При выборе метода удаления СПН важно учитывать особенности морфологического строения рубцовой ткани. Это, в свою очередь, зависит от того, где именно эти спайки находятся. Например, если спайки образуются между ННР и ПН, то они часто имеют грубую структуру. В них преобладает плотная, волокнистая ткань, а также заметны участки склероза и гиалиноза. Такие особенности требуют более длительного воздействия лазера при удалении. Кроме того, после операции может возникнуть сильное воспаление, что увеличивает вероятность повторного образования спаек. По нашим наблюдениям, в таких случаях спайки, удаленные с помощью лазера,

рецидивируют чаще, чем те, которые были иссечены с использованием обычных хирургических инструментов.

Согласно нашим данным, синехии между СНР и ПН характеризуются умеренным фиброзом, склерозом и гиалинозом рубцовой ткани. Это делает их подходящими для эффективного лечения лазерными технологиями. Анализ частоты рецидивирования подтверждает преимущество лазерного удаления: повторное образование синехий наблюдается значительно реже по сравнению с использованием "холодных" инструментов.

Для синехий между СНР и латеральной стенкой полости носа характерно преобладание рыхлой фиброзной ткани со слабо выраженными очагами склероза и гиалиноза, что позволяет успешно удалять синехии этой локализации с помощью лазера. В этом случае частота рецидива синехий после применения лазера также оказалась значительно ниже, чем при их удалении с помощью «холодных» инструментов.

В качестве иллюстрации приводим собственные клинические наблюдения.

Клиническое наблюдение 1.

В лор-отделение НИКИО им. Л.И.Свержевского поступила пациентка Д,, 32 лет с жалобами на периодическую заложенность носа, затруднение носового дыхания слева.

Анамнез заболевания: жалобы беспокоят на протяжении 6 месяцев. Затруднение носового дыхания появилось через 1 месяц после проведенной риносептопластики. Через 2 месяца после проведенной риносептопластики обратилась к ЛОР-врачу, которым был установлен диагноз «Синехии полости носа с двух сторон». В амбулаторных условиях было проведено иссечение синехий полости носа «холодными» инструментами и установлена гемостатическая губка на 1 сутки. Пациентка обратилась на повторный осмотр к ЛОР-врачу через 1 неделю, с рецидивом синехий

полости носа, в связи с чем была направлена в КДО НИКИО им. Л.И.Свержевского, для хирургического лечения.

При постплении - область проекции околоносовых пазух без изменений, при пальпации и перкуссии безболезненна. Форма наружного носа не изменена. Преддверие не изменено. Носовое дыхание затруднено с двух сторон.

Эндоскопия полости носа (эндоскоп 4 мм, 0^0): нижние и средние носовые раковины отечны, увеличены в объеме, после анемизации сокращаются удовлетворительно. Слизистая оболочка полости носа бледно-розовая, влажная. Визуализируются синехии полости носа между средней носовой раковиной и перегородкой носа. Перегородка носа не искривлена. В носовых ходах слизистое отделяемое.

Рассечение синехий между перегородкой носа и СНР проведено под местной аппликационной (10% раствор лидокаина) и инфильтрационной анестезии (раствор ропивакаина 2%) анестезией с помощью полупроводникового лазера (длина волны 2,1 мкм в контактном режиме на мощности 7 Вт) (рис. 4.10) с последующей установкой силиконового стента с гелем «Колегель» на 14 дней. В послеоперационном периоде пациенты самостоятельно проводили назальную ирригационную терапию солевыми растворами. (рисунок 2, 3).

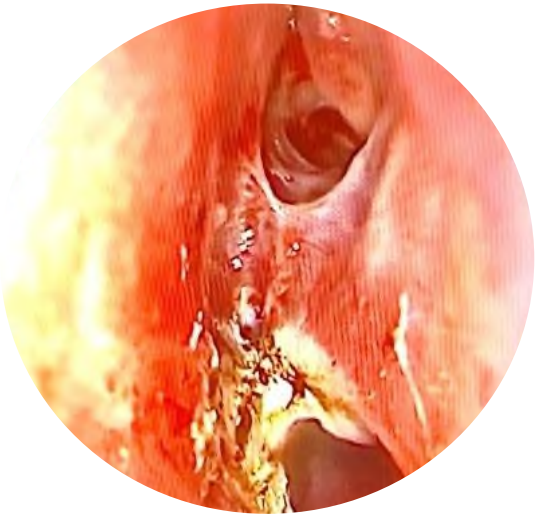

Рис. 4.10. Пациентка Д. Эндоскопия полости носа (эндоскоп 4 мм, 0^0). В процессе воздействия лазерного излучения на область синехии.

После удаления спилинтов при контрольном осмотре через 1 мес. - синехии отсутствуют, носовое дыхание восстановлено.

Клиническое наблюдение 2.

В клинику НИКИО им. Л.И.Свержевского поступил пациент 26 лет с жалобами на заложенность носа, затруднение носового дыхания.

Анамнез заболевания: затруднение носового дыхания появилась через 2 месяца после проведенной риносептопластики прогрессировало в течение 1 месяца. Через 2 месяца после проведенной риносептопластики, направлен к ЛОР-врачу, который установил диагноз «Синехии полости носа с двух сторон». Далее, пациент направлен в КДО НИКИО им.Л.И.Свержевского, для дальнейшего лечения.

Б

При постплении - область проекции околоносовых пазух без изменений, при пальпации и перкуссии безболезненна. Форма наружного носа не изменена. Преддверие не изменено. Носовое дыхание затруднено с двух сторон.

Эндоскопия полости носа (эндоскоп 4 мм, 0^0): нижние носовые раковины отечны, увеличены в объеме, после анемизации сокращаются удовлетворительно. Слизистая оболочка полости носа бледно-розовая, влажная. Визуализируются синехии полости носа между нижней носовой раковиной и перегородкой носа (рис.4.11). Перегородка носа значительно не искривлена. В носовых ходах слизистое отделяемое.

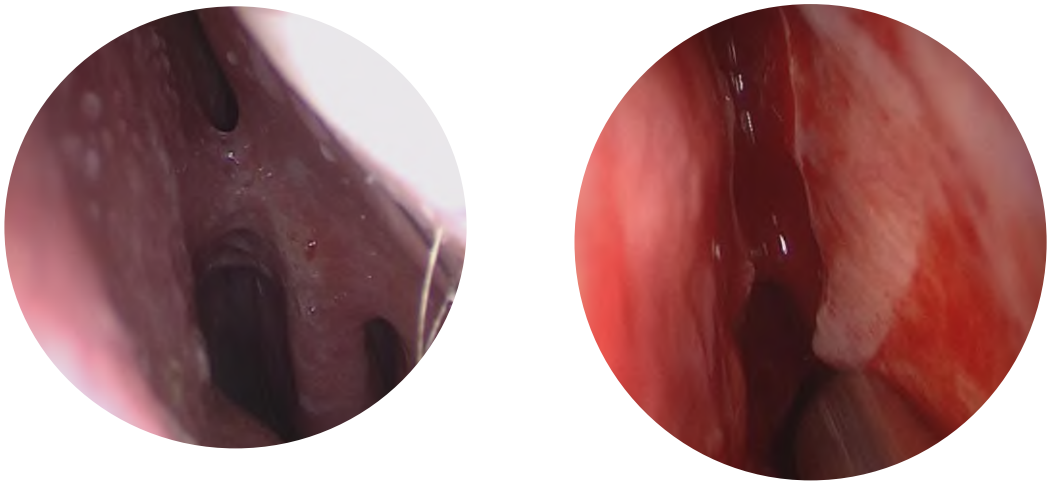

А Б

Рис. 4.11. Эндоскопия левой половины полости носа жестким эндоскопом 0^0. А- синехия полости носа, отходящая от нижней носовой раковины к перегородке носа. Б- область полости носа после иссечения синехии полости носа с помощью «холодного» инструмента.

Рассечение синехий между перегородкой носа и нижней носовой раковиной на всем протяжении проведено в условиях местной аппликационной (10% раствор лидокаина) и инфильтрационной анестезии (раствор ропивакаина 2%) с помощью «холодного» инструмента с последующей установкой силиконового стента на 14 дней с целью профилактики рецидивирования рубцового процесса. В послеоперационном периоде в течение 14 дней, пациент самостоятельно проводили назальную ирригационную терапию солевыми растворами.

После удаления спилинтов при контрольном осмотре через 1 мес. - синехии отсутствуют, носовое дыхание восстановлено.

ОБСУЖДЕНИЕ

Синехии полости носа – одно из наиболее частых осложнений ринохирургических вмешательств. По некоторым данным, они развиваются, примерно, у каждого пятого (у 19,2%) пациента после внутриносовых операций [60]. Распространенными хирургическими вмешательствами, которые могут вызывать СПН являются эндоскопические эндоназальные операции, риносептопластика, термические воздействия на слизистую оболочку полости носа – прижигание гипертрофированных участков нижних носовых раковин, коагуляция кровоточащего сосуда и другие [81].

Механизм образования синехий связан с нарушением целостности слизистой оболочки носа во время операции. После хирургического вмешательства, особенно при обширных или травматичных манипуляциях, на поверхности слизистой могут образовываться дефекты. В норме, при благоприятных условиях, эти дефекты заживают без образования спаек. Однако, при определенных факторах, таких как длительное соприкосновение слизистых поверхностей, наличие гематомы, инфекции или воспаления, фибринозный экссудат может способствовать сращению соседних участков слизистой оболочки. Это приводит к формированию фиброзных тяжей – синехий, которые могут соединять стенки носовых ходов, носовую перегородку с раковинами или раковины между собой.

Несмотря на то, что СПН, как правило, не сопровождаются существенными изменениями объема потоков воздуха, проходящих через носовую полость, они вызывают существенные изменения движения локальной воздушной струи непосредственно вокруг сформированной спайки, что усиливает субъективное ощущение назальной обструкции [86].

СПН ухудшают мукоцилиарный клиренс, что сопровождается скоплением в носовых ходах слизистого отделяемого, корок, рецидивами назальной обструкции, синусита, снижением результативности

хирургического вмешательства, и, в конечном итоге, качества жизни пациента [73, 60].

Клинические проявления синехий могут варьироваться в зависимости от их размера, локализации и степени сужения носовых ходов. Наиболее частыми симптомами являются затруднение носового дыхания, ощущение заложенности носа, сухость в носу, появление корочек, а также снижение или полное отсутствие обоняния. В некоторых случаях синехии могут быть бессимптомными и выявляться случайно при эндоскопическом осмотре носа.

Кроме этого, СПН могут препятствовать доставке топических лекарственных препаратов (в виде спрея) в глубокие отделы полости носа и, таким образом, отрицательно влиять на качество медикаментозного лечения в послеоперационном периоде [60].

В связи с этим, наличие СПН рассматривается в качестве неудовлетворительного результата хирургического вмешательства.

Важно отметить, что своевременная диагностика и адекватное лечение синехий играют ключевую роль в предотвращении дальнейших осложнений и улучшении качества жизни пациентов. Лечение может быть консервативным, направленным на увлажнение слизистой и профилактику воспаления, или хирургическим, заключающимся в рассечении или удалении синехий.

Эффективность существующих устройств и способов, направленных на предотвращение образования синехий, недостаточно высокая, в связи с чем любые инвазивные процедуры в полости носа, сопровождающиеся нарушением поверхности слизистой оболочки носовой полости могут привести к возникновению СПН. Кроме этого, формированию и рецидивированию синехий способствует выраженное, плохо контролируемое послеоперационное воспаление слизистой оболочки полости носа (послеоперационный ринит)

Несмотря на то, что удаление (рассечение) СПН является несложной процедурой, образование спаек отличается высокой склонностью к рецидивам, что увеличивает длительность послеоперационного лечения и реабилитации таких пациентов. Однако, в литературе отсутствуют единые рекомендации по лечению внутриносовых синехий, а в опубликованных результатах исследований при выборе метода удаления СПН не учитывается их локализация в полости носа и морфологическая характеристика рубцово измененной ткани.

В связи с вышеизложенным, исследования, направленные на повышение эффективности лечения послеоперационных синехий полости носа с учетом их морфологических особенностей и анатомической локализации представляют научную и практическую актуальность.

Для реализации цели и задач диссертационной работы нами были обследованы 225 пациентов с СПН, возникшими после ринохирургических вмешательств. В соответствии с критериями включения, это были лица старше 18 лет, которые дали информированное согласие на обследование и лечение. Критериями исключения были: возраст до 18 лет, острые/обострение хронических заболеваний; беременности и период лактации.

Все пациенты были распределены на 3 группы, в зависимости от локализации синехий полости носа: I группа (n=67) - локализация СПН между нижней носовой раковиной и перегородкой носа, II группа (n=80) - локализация СПН между средней носовой раковиной и перегородкой носа, III группа (n=78) - локализация СПН между средней носовой раковиной и латеральной стенкой полости носа.

Каждая из этих групп, в зависимости от способа лечения, была разделена на 2 подгруппы: подгруппа Л (n=93), в которой иссечение синехий выполняли с помощью гольмиевого лазера и подгруппа Х (n=132) - иссечение СПН с помощью «холодных» инструментов. В свою очередь,

каждая из этих 2 подгрупп была разделена еще на 2 подподгруппы: подподгруппа К (n=119), в которой в процессе послеоперационного лечения использовали гель на основе биополимеров («Колегель») и подподгруппа М (n=106) – контрольная - в которой в послеоперационном периоде использовали метилурациловую мазь.

Для оценки субъективных ощущений использовали визуально-аналоговую шкалу (ВАШ), согласно которой определяли жалобы на затрудненное носовое дыхание, выделения из носа, ощущение сухости в полости носа, боль в полости носа.

Выраженность жалоб выражали в баллах (1 балл – нет жалоб; 2 балла - незначительные жалобы; 3 балла – умеренно выраженные жалобы; 4 балла - выраженные жалобы; 5 баллов - очень выраженные жалобы).

Обследование также включало стандартный оториноларингологический осмотр. Более детальное определение состояния слизистой оболочки полости носа и внутриносовых структур осуществляли с помощью риноэндоскопии, используя 4-мм эндоскопы 0, 30 и 70 градусов с архивированием эндоскопических фотографий. Для определения локализации и протяженности синехий выполняли компьютерную томографию носа и ОНП на аппарате RevolutionTM DiscoveryTM CT (GE) (General Electric Company, 2015 USA).

Оценку носового дыхания проводили до и через 3 месяца после лечения на риноманометрическом комплексе RHINO-SYS в режиме Rinomanometry без анемизации слизистой оболочки полости носа.

Иссечение синехий, в зависимости от протяженности рубцового процесса, выполняли под местной анестезией, или комбинированным эндотрахеальным наркозом с использованием эндоскопа и инструментов для эндоназальных вмешательств (при «холодном» иссечении синехий), или хирургического лазера Versa Pulse фирмы Lumenis, в импульсном режиме (E

= 0,9 Дж и R = 12 Гц). Время воздействия излучения на ткани подбирали в зависимости от объема и протяженности синехий.

Анализ результатов послеоперационной эндоскопии осуществляли в баллах, используя ВАШ, по следующим следующие параметрам: 1 балл-полная эпителизация области удаления синехий; 2 балла - частичная эпителизация области удаления синехий, скопление слизи; характер выделений в полости носа; 3 балла – отек, расстояние между противоположными краями полости носа в области вмешательства менее 3 мм, наличие геморрагических корок; 4 балла — избыточные фибринные наложения, сближение противоположных краев послеоперационной области до 1 мм, или повторное формирование СПН.

При микроскопическом исследовании операционного материала использовали увеличение в 60, 150, 200, 400, 600 раз. При этом учитывали наличие и выраженность таких показателей, как тип фиброзной ткани, структура коллагеновых волокон, наличие гиалиноза и склеротических изменений.

Для оптимизации процессов заживления и предупреждения рецидива синехий послеоперационную раневую поверхность в течение 14 дней экранировали силиконовыми сплинтами с предварительно нанесенным на них гелем на основе альгината натрия и дерината. В группе сравнения с этой целью применяли метилурациловую мазь.

Результаты клинического обследования свидетельствуют о том, что бессимптомное течение СПН наблюдалось только у 27 (12%) больных. Жалобы на затруднение носового дыхания чаще отмечались у 61 (92,5%) обследованных с синехиями, расположенными между ННР и ПН и у пациентов с синехиями между СНР и ПН 66 (82,5%); в группе с синехиями между СНР и латеральной стенкой полости носа эти жалобы регистрировались реже - у 61 (78,0%) человек. Ощущение дискомфорта в полости носа чаще наблюдались у пациентов с синехиями между СНР и ПН,

ННР, и ПН - у 74 (91,5%) и 58 (86,6%) обследованных, соответственно. В группе пациентов с синехиями между СНР и латеральной стенкой полости носа перечисленные жалобы встречались реже – у 61 (78.0%) человек. Однако, как известно, такая локализация СПН является фактором, способствующим неудачным исходам вмешательства на ОНП, так как при этом происходит латерализация СНР и блок сформированного соустья верхнечелюстной пазухи [17, 99, 46].

Поэтому оперированные пациенты нуждаются в тщательной эндоскопии полости носа, даже при отсутствии признаков назальной обструкции.

Как показали наши исследования, морфологическая структура СПН зависела от их анатомической локализации. Так, синехии, расположенные между ННР и ПН характеризовались, в основном, наличием плотной волокнистой фиброзной ткани (91,3% случаев) и разнонаправленными пучками коллагена (86,9% случаев); при исследовании синехий между СНР и ПН перечисленные изменения встречались реже – в 68,2% и 63,6% случаях, соответственно. В препаратах синехий, локализованных между СНР и латеральной стенкой полости носа преобладала рыхлая волокнистая фиброзная ткань (76,2% случаев), реже встречались параллельно направленные пучки коллагена (66,7%), гиалиноз (61,9%) и слабо выраженные очаги склероза (47,6%). Локализация и особенности морфологической структуры синехий полости носа мы учитывали при выборе способа удаления СПН и анализе течения послеоперационного периода.

Установлено, что после лазерного удаления СПН, расположенных между ННР и ПН, выраженность субъективных проявлений затруднения носового дыхания на 30 сутки наблюдения, как в группе применения альгината натрия и дерината в виде геля, так и в группе контроля (3,5 и 4,0 баллов, соответственно), была больше, чем в таких же группах после

«холодного» иссечения синехий (1,0 и 1,5 балла, соответственно). Аналогичные соотношения регистрировались и в отношении жалоб на выделения из носа, ощущения сухости, дискомфорт в носу. При этом отчетливое улучшение субъективных ощущений после «холодного» иссечения синехий и применения альгината натрия и дерината отмечалось, начиная с 14 суток наблюдения.

При лазерном удалении синехий, расположенных между СНР и ПН, выраженность субъективных проявлений затруднения носового дыхания на 30 сутки наблюдения, как в группе применения геля альгината натрия и дерината, так и в группе контроля (1,0 и 1,5 баллов, соответственно), была меньше, чем в таких же группах после «холодного» иссечения синехий (3,5 и 4,0 балла, соответственно). Аналогичные соотношения регистрировались и в отношении жалоб на выделения из носа, ощущения сухости, дискомфорт в носу. При этом отчетливое улучшение субъективных ощущений после лазерного иссечения синехий и применения геля альгината натрия и дерината отмечалось, начиная с 10 суток наблюдения.

При лазерном удалении синехий, расположенных между СНР и латеральной стенкой полости носа, выраженность субъективных проявлений затруднения носового дыхания на 30 сутки наблюдения, как в группе применения препарата геля альгината натрия и дерината, так и в контрольной группе (1,0 и 1,5 баллов, соответственно), была меньше, чем в таких же группах после «холодного» иссечения синехий (2,0 и 2,5 балла, соответственно). Аналогичные соотношения регистрировались и в отношении жалоб на выделения из носа, ощущения сухости, дискомфорт в носу. При этом отчетливое улучшение субъективных ощущений после лазерного иссечения синехий между СНР и латеральной стенкой полости носа и применения геля альгината натрия и дерината отмечалось, начиная уже с 7 суток наблюдения.

Анализируя динамику объективных показателей воспаления в полости носа после удаления синехий следует отметить зависимость их выраженности от способа удаления СПН и особенностей ведения послеоперационного периода. Согласно нашим наблюдениям, выраженность послеоперационных изменений в полости носа после «холодного» удаления синехий между ННР и ПН в конце периода наблюдения оказалась в 2 раза меньше, чем в группах лазерного удаления. Кроме этого, отмечалась меньшая интенсивность признаков воспаления на фоне применения геля альгината натрия и дерината, по сравнению с группой обследованных у которых применялась метилурациловая мазь.

После удаления синехий, локализованных между СНР и ПН с помощью гольмиевого лазера выраженность послеоперационных изменений в полости носа на фоне применения геля альгината натрия и дерината оказалась в 5 раз меньше, а на фоне применения метилурациловой мази – в 2,3 раза меньше, чем в соответствующих группах «холодного» иссечения СПН.

Удаление синехий, локализованных между СНР и латеральной стенкой носа, с помощью гольмиевого лазера, как и у пациентов с синехиями между СНР и ПН, сопровождалось более отчетливым, по сравнению с «холодным» иссечением, снижением выраженности воспалительных изменений слизистой оболочки носа, как на фоне применения геля альгината натрия и дерината, так и в контрольной группе – при применении метилурациловой мази. А после окончания периода наблюдения - на 30 сутки лечения - выраженность послеоперационных изменений в полости носа на фоне применения геля альгината натрия и дерината после лазерного удаления синехий оказалась в 4 раза меньше, а на фоне применения метилурациловой мази – в 2 раза меньше, чем в соответствующих группах «холодного» удаления.

Удаление СПН сопровождалось у всех пациентов закономерным улучшением объективных показателей проходимости носового дыхания.

Согласно полученным нами результатам, наиболее высокие (675,0 ± 6,5мл/с), по сравнению с исходными (231,0 ± 6,9 мл/с), значения суммарного объемного потока воздуха, по данным ПАРМ, наблюдались после «холодного» удаления синехий, локализованных между ННР и ПН и последующего применения геля альгината натрия и дерината - увеличение суммарного объемного потока воздуха составило 65,8% ($p<0,05$). После «холодного» иссечения синехий, расположенных между СНР и ПН и последующего применения метилурациловой мази – увеличение суммарного объемного потока воздуха было менее заметно - от 262±8,9 мл/с до 488±5,2 мл/с, что составило 53,7%.

В качестве важного критерия эффективности способа удаления СПН и тактики послеоперационного лечения таких пациентов мы рассматривали частоту рецидивов синехиальной обструкции полости носа.

Согласно данным катамнестического наблюдения, при применении лазерных технологий число пациентов с рецидивом СПН в течение 1 месяца после оперативного лечения было максимальным в I группе (n=13) (локализация СПН между ННР и ПН) - 7 (53,8) человек. При использовании холодных инструментов число пациентов с рецидивом СПН в течение 1 месяца после оперативного лечения было максимальным -12 (29,3%) человек- во II группе (n=41) (локализация СПН между СНР и ПН).

Таким образом, эффективное лечение СПН является трудно решаемой задачей. Применяемые с этой целью тампоны, в том числе из биоразлагаемых материалов, не уменьшают субъективные ощущение дискомфорта у пациентов, в некоторых случаях - замедляют процесс заживления в раннем периоде наблюдения [88, 47].

В других исследованиях, для уменьшения образования синехий рассасывающийся материал пропитывался топическими стероидами [99]. Авторы отмечают противовоспалительное действие топического стероида, что благоприятно влияет на процессы заживления слизистой

оболочки полости носа. Вместе с тем, в раннем послеоперационном периоде использование стероида было причиной спорадических эпизодов носового кровотечения, а задержка резорбции биоразлагаемого тампона могла быть причиной головной боли в течение до 30 дней после операции [57].

Как показали наши исследования, при выборе способа удаления СПН важно учитывать морфологическую структуру рубцовой ткани. В случаях, когда СПН представлены плотной волокнистой фиброзной тканью с выраженными очагами склероза и гиалиноза (например, синехии между ННР и ПН), более предпочтительным является их удаление с помощью «холодных» инструментов. Применение в этих случаях гольмиевого лазера сопровождается перегреванием подлежащих тканей, формированием грубого коагуляционного струпа, длительным процессом заживления, вероятностью рецидива рубцового процесса.

Преобладание в ткани СПН умеренно плотной, или рыхлой соединительной ткани со слабо выраженными очагами склероза (как в ткани синехий, локализованных между СНР и ПН) свидетельствует о возможности их иссечения с помощью лазера, так в этих случаях не требуется длительного лазерного воздействия, в связи с чем снижается продолжительность и интенсивность термического воздействия на слизистую оболочку, уменьшаются сроки эпителизации раневой поверхности.

Следует также подчеркнуть значение применения геля альгината натрия и дерината, нанесение которого на силиконовые внутриносовые сплинты и последующие аппликации на слизистую оболочку носа в послеоперационном периоде способствуют ускорению репаративных процессов, улучшению субъективных ощущений пациентов, быстрому снижению выраженности назальных симптомов в послеоперационном периоде и не сопровождаются такими нежелательными реакциями и осложнениями, как носовое кровотечение; сухость, образование корок в нос; головная боль.

Следовательно, результаты проведенного нами исследования продемонстрировали значение дифференцированного подхода к выбору способа удаления СПН с учетом их анатомической локализации в полости носа и морфологической структуры. Показано также преимущество применения после иссечения синехий геля геля альгината натрия и дерината, который, по сравнению с местным применением метилурациловой мази, оказывает более благоприятное влияние на процессы послеоперационного заживления.

ВЫВОДЫ

1. Наиболее частым субъективным проявлением синехий полости носа является затруднение носового дыхания, которое в основном отмечается при локализации синехий между ННР и ПН (92,5%) и между СНР и ПН (82,5%); при синехиях между СНР и латеральной стенкой полости носа эти жалобы регистрируются реже (78,0%), а у 12% пациентов субъективная симптоматика отсутствует.

2. Синехии между ННР и ПН характеризуются преобладанием плотной волокнистой фиброзной ткани (91,3%), разнонаправленными пучками коллагена (86,9%) с выраженными очагами гиалиноза (82,6%) и склероза (78,3%); сращения между СНР и ПН и между СНР и латеральной стенкой полости носа отличаются преобладанием умеренно плотной или рыхлой соединительной тканью (76,2%), умеренно или слабо выраженными очагами гиалиноза (66,7%) и склероза (47,6%).

3. Выраженность субъективных проявлений затруднения носового дыхания на 30 сутки после лазерного удаления синехий, расположенных между ННР и ПН, была больше, чем после «холодного» иссечения (3,75 и 1,25 балла по ВАШ, соответственно), а у пациентов с синехиями между СНР и ПН и СНР и латеральной стенкой полости носа - наоборот (1,25, 1,25 и 3,75, 2,25 балла по ВАШ, соответственно).

4. Лазерное удаление синехий между ННР и ПН сопровождается более выраженными эндоскопическими признаками воспаления, по сравнению с «холодным» способом их удаления (2,5 и 1,25 балла по ВАШ, соответственно), а при синехиях между СНР и ПН и СНО и латеральной стенкой полости носа – наоборот (1,0 и 2,75 балла по ВАШ, соответственно). Суммарный объемный поток воздуха по данным ПАРМ максимально увеличивается (65,8%) после «холодного» удаления синехий, локализованных между ННР и ПН и минимально (53,7%) - после «холодного» иссечения синехий, расположенных между СНР и ПН.

Минимальная частота рецидивов (7,7%) зарегистрирована после лазерного удаления синехий, расположенных между СНР и ПН, а максимальная (53,8%) – после лазерного удаления синехий между ННР и ПН.

5. Местное применение геля на основе альгината натрия с деринатом («Колегель») после удаления синехий, независимо от локализации, способствует ускоренному регрессу выраженности субъективных проявлений назальной обструкции, объективных признаков воспаления слизистой оболочки носовой полости и более эффективному восстановлению проходимости носа при дыхании по данным передней активной риноманометрии.

ПРАКТИЧЕСКИЕ РЕКОМЕНДАЦИИ

1. Синехии между ННР и ПН необходимо удалять с помощью «холодных» инструментов. Применение в этих случаях гольмиевого лазера сопровождается перегреванием подлежащих тканей, формированием грубого коагуляционного струпа, длительным процессом заживления, вероятностью рецидива рубцового процесса.

2. Синехии между СНР и ПН и СРН предпочтительней иссекать с помощью гольмиевого лазера, работающего в импульсном режиме (E = 0,9 Дж и R = 12 Гц), при этом время воздействия излучения на ткани подбирается в зависимости от объема и протяженности синехий.

3. Местное применения геля на основе альгината натрия («Колегель») с помощью его нанесения на силиконовые внутриносовые сплинты и последующее его применение в послеоперационном периоде 1 раз в 5-7 дней в течение 14 дней способствует ускорению репаративных процессов в полости носа и улучшению субъективных ощущений пациентов в послеоперационном периоде.

СПИСОК СОКРАЩЕНИЙ И УСЛОВНЫХ ОБОЗНАЧЕНИЙ

СПН – синехии полости носа

БЭО – балльная эндоскопическая оценка

ВЧП – верхнечелюстная пазуха

КТ – компьютерная томография

МРТ– магнитно-резонансная томография

ННР – нижнияя носовая раковина

СНР – средняя носовая раковина

ОНП – околоносовые пазухи

ПН – перегородка носа

СО – слизистая оболочка

FESS – функциональная эндоскопическая хирургия пазух

УВ – увеличение

ВАШ - визуально-аналоговая шкала

ПАРМ - передняя активная риноманометрия

Л- лазер

Х- «холодный» инструмент

К – гель «Колегель»

М- метилурациловая мазь

СПИСОК ЛИТЕРАТУРЫ

1. Анютин Р.Г., Корниенко А.М. Наш опыт внутриносовой хирургии. Российская Ринология. 1997;2:8-11.

2. Апостолиди К.Г. Дифференциально-диагностическое значение эндоскопии полости носа и носоглотки при нарушении носового дыхания. Российская Ринология. 1997;2:17.

3. Артыков КП, Азизов КН, Солиев ОФ, Мирзоев НМ. Анализ причин неудачной ринопластики. Здравоохранение Таджикистана. 2021;3:11-6.

4. Блоцкий А. А., Карпищенко С. А., Блоцкий Р. А. Лечение вазомоторного ринита высокоэнергетическим лазером в амбулаторных условиях // ТМЖ. 2013. №3 (53). URL: https://cyberleninka.ru/article/n/lechenie-vazomotornogo-rinita-vysokoenergeticheskim-lazerom-v-ambulatornyh-usloviyah (дата обращения: 16.07.2025).

5. Блоцкий А.А., Блоцкий Р.А., Карпищенко С.А. Способ лазерного иссечения синехий полости носа. Ссылка активна на 19.08.21. Патент РФ на изобретение 2012106543/14, 2012.02.22. Бюл. №26.

6. Бутов М., Маркова Е., Фалеев В. Монотерапия альгинатами больных гастроэзофагеальной рефлюксной болезнью. Врач. 2013;12:42-46

7. Верещагина О.Е., Карпищенко С.А., Теплова Е.О. Синехиальная обструкция полости носа как проявление гранулематоза с полиангиитом: клиническое наблюдение. РМЖ. 2020; 4:34-36.

8. Виссарионов ВА, Мустафаев МШ, Тарчокова ЭМ, Габуев ИК, Мустафаева СМ. Особенности проведения ринопластических операций при деформациях носа после травм и односторонней ринохейлопластики. Вестник последипломного образования в сфере здравоохранения. 2020;2:5-10.

9. Грачев Н. С., Наседкин А. Н., Свистушкин В. М., Пряников П. Д. Использование высокоэнергетических лазеров в хирургии вазомоторного

ринита (обзор литературы) // РО. 2010. №6. URL: https://cyberleninka.ru/article/n/ispolzovanie-vysokoenergeticheskih-lazerov-v-hirurgii-vazomotornogo-rinita-obzor-literatury

10. Грачев С.В. Гольмиевый лазер в медицине. М.: Триада-Х, 2003

11. Гусейнов Н. М., Гулиев М. Д., Гашимли Р. М., Панахиан В. М. Диодный лазер в устранении послеоперационных синехий полости носа // РО. 2010. №6. URL: https://cyberleninka.ru/article/n/diodnyy-lazer-v-ustranenii-posleoperatsionnyh-sinehiy-polosti-nosa (дата обращения: 15.07.2025).

12. Гюсан, А. О. Возможности симультанной хирургии в ринологии // Вестник оториноларингологии. — 2014. — № (3). — С. 48-50.

13. Карапетян Л.С. и соавт., Русецкий Ю.Ю., Свистушкин В.М., Махамбетова Э.А., Сергеева Н.В. Существующие принципы профилактики и устранения постринопластических функциональных осложнений. Head and Neck/Голова и шея. Российское издание. Журнал Общероссийской общественной организации «Федерация специалистов по лечению заболеваний головы и шеи». 2018;3:54-59.

14. Карпищенко С.А., Болознева Е.В., Бибик П.Р., Карпищенко Е.С. Возможности компьютер-ассистированных навигационных систем в оперативном лечении хронических синуситов, новообразований полости носа и околоносовых пазух. Вестник оториноларингологии. 2019;84(4):6-12. https://doi.org/10.17116/otorino2019840416

15. Карпищенко С.А., Верещагина О.Е., Теплова Е.О. Двусторонняя синехиальная обструкция полости носа. Вестник оториноларингологии. 2020;85(4):80-84

16. Кириченко И.М., Авербух В.М., Фролов С.В., Олтаржевская Н.Д., Хлыстова Т.С. Применение гелей на основе биополимеров в постоперационном периоде у пациентов с новообразованиями в полости носа и околоносовых пазух. Российский биотерапевтический журнал. 2017;16:41-43.

17. Крюков А.И., Алексанян Т.А., Товмасян А.С., Колбанова И.Г., Кишиневский А.Е., Арзуманян А.А., Рамазанов С.Р. Комбинированная методика лечения синехий полости носа. Вестник оториноларингологии. 2023;88(3):27-33

18. Крюков А.И., Царапкин Г.Ю., Арзамазов С.Г., Панасов С.А. Лазеры в оториноларингологии. Вестник joториноларингологии. 2016;81(6):62-66.

19. Магомедов ММ, Зейналова ДФ, Андрияшкин ДВ, Магомедова НМ, Старостина АЕ, Зверева МВ. Морфологическое и функциональное состояние слизистой оболочки полости носа и околоносовых пазух после хирургических вмешательств. Вестник оториноларингологии. 2016;5:54-6. Available from: https://doi.org/10.17116/otorino201681554-56

20. Махмудназаров М.И. Современная хирургия сочетанных патологий носа и околоносовых пазух. Здравоохранение Таджикистана. 2022;(3):96-102.

21. Мусатенко Л. Ю, Шевцов В.В., Зенгер В Г, Ашуров З. М. Хирургическое лечение нейровегетативного ринита и синехий полости носа с использованием ИАГ - гольмиевого лазера // Материалы XVII съезда оториноларингологов России, 7-9 июня 2006 года, г Нижний Новгород.- С 309-310

22. Мусатенко Л. Ю, Зенгер В Г, Шевцов В.В., Пыхтеева Е Н. Одномоментное лазерное хирургическое лечение нейровегетативного ринита и синехий полости носа // Вестник оториноларингологии - №5 - 2005 -С 235-237

23. Неворотин А.И. Введение в лазерную хирургию. СПб.: СпецЛит, 2000.

24. Пальчун, В. Т., Крюков А.И. Оториноларингология: Руководство для врачей. - М.: Медицина, 2001. — С. 257-258.

25. Пискунов В.С., Мезенцева О.Ю. Функциональные и морфологические изменения слизистой оболочки при деформации перегородки носа. Вестник оториноларингологии. 2011;1:13-5.

26. Пискунов, Г. З. Клиническая ринология. — М.: ГЭОТАР-Медиа, 2006. — 544 с.

27. Пустовит ОМ. Послеоперационная реабилитация структур слизистой оболочки носа и околоносовых пазух в ринохирургии. Российская оториноларингология. 2017;2:120-7. Available from: https://doi. org/10.18692/1810-4800-2017-2-120-127

28. Рябова М.А., Шумилова Н.А., Пестакова Л.В., Тихомирова Е.К. Синехии полости носа: причины и лазерная хирургия. Практическая медицина. 2018;5:63-67.

29. Свистушкин В.М, Мустафаев Д.М., Шевцов В.В., Мусатенко Л.Ю. Опыт лечения больных рубцово-обструктивными заболеваниями полости носа. Российская ринология. 2009;17(2):57;

30. Свистушкин В.М., Грачев Н.С., Мустафаев Д.М., Наседкин А.Н. Использование высокоэнергетических лазеров у больных с синехиями полости носа. Российская ринология. 2011;19(2):78.

31. Свистушкин В.М., Синьков Э. В., Щенникова Е. С., Соболев В.П., Карпова О. Ю. Применение высокотехнологичных методов в хирургическом лечении пациентов с хроническим ринитом // Consilium Medicum. 2019. №11. URL: https://cyberleninka.ru/article/n/primenenie-vysokotehnologichnyh-metodov-v-hirurgicheskom-lechenii-patsientov-s-hronicheskim-rinitom (дата обращения: 16.07.2025).

32. Справочник Видаль «Лекарственные препараты в России»

33. Тарасов Д.И. Эндоназальное устранение врожденной атрезии хоан у детей. III Всероссийский съезд оториноларингологов; 1975; Москва.

34. Унтевский В.С., Семенов Ф.В. Особенности течения раневого процесса в слизистой оболочке полости носа и околоносовых пазух после

эндоназальных хирургических вмешательств. Российская ринология. 2021;29(3):148-154.

35. Хрусталёва ЕВ, Педдер ВВ, Песковацкова ЕВ, Шилкин НА. Оценка процессов заживления слизистой оболочки полости носа после симультанных эндоназальных операций у больных старших возрастных групп на основании показателей МЦТ и секреторного иммуноглобулина А. Folia Otorhino-laryngologiae et Pathologiae Respiratoriae. 2016;22(1):53-7.

36. Царапкин Г.Ю., Кунельская Н.Л., Товмасян А.С., Кишиневский А.Е., Мусаева М.М., Кочеткова Т.А., Вершинина Е.А. Осложнения хирургического лечения искривления перегородки носа. Российская ринология. 2021;29(2):90-96.

37. Царапкин, Г. Ю., Туровский А. Б., Янюшкина Е. С. Оптимизация послеоперационного ведения пациентов, перенесших септопластику и радиоволновую дезентиграцию нижних носовых раковин [// Российская оториноларингология. — 2008. — № 5(36). — С. 162-166.

38. Шумилова Н.А. Опыт применения высокоэнергетических лазеров в оториноларингологии // Folia Otorhinolaryngologiae et Pathologiae Respiratoriae. - 2016. - № 1. - С.73--81.

39. Юнусов А.С. Современные аспекты хирургического лечения врождённой атрезии хоан у детей // Рос. оториноларингология. 2005. № 3.

40. Юнусов А. С., Сайдулаева А.И. Хирургическое лечения врожденной атрезии хоан с сопутствующей патологией полости носа (синехии полости носа, искривление носовой перегородки) у детей // Российская оториноларингология. 2013. №5 (66). URL: https://cyberleninka.ru/article/n/hirurgicheskoe-lecheniya-vrozhdennoy-atrezii-hoan-s-soputstvuyuschey-patologiey-polosti-nosa-sinehii-polosti-nosa-inp-u-detey (дата обращения: 07.07.2025).

41. Abdelhamid HI, Awad AMM, Albadea AMA, Khaled IA, El-Anwar MW, El-Ahl MAS. A novel technique with butterfly splint for middle turbinate

stabilization in sinus surgery. Eur Arch Otorhinolaryngol. 2024 Mar;281(3):1325-1330. doi: 10.1007/s00405-023-08322-0. Epub 2023 Nov 15. PMID: 37966539

42. Abdullah D. A. The Common Complications after Septoplasty and Septorhinoplasty: A Report in a Series of 127 Cases// International Journal of Otolaryngology and Head & Neck Surgery, Vol.6 No.6, 2017

43. Akbari E, Philpott CM, Ostry AJ, Clark A, Javer AR. A double-blind randomised controlled trial of gloved versus ungloved merocel middle meatal spacers for endoscopic sinus surgery. Rhinology. 2012 Sep;50(3):306-10. doi: 10.4193/Rhino11.215. PMID: 22888489.

44. Al-Raggad DK, El-Jundi AM, Al-Momani OS, Al-Serhan MM, Nawasrah OO, Qhawi MA, Husban AM. Suturing of the nasal septum after septoplasty, is it an effective alternative to nasal packing? Saudi Med J. 2007 Oct;28(10):1534-6. PMID: 17914515.

45. Bansal M. Diseases of Ear, Nose and Throat. Head and Neck surgery. — Jaypee Brothers Medical Publishers (P) Ltd., 2013. — 746 p.

46. Bloom JD, Kaplan SE, Bleier BS, Goldstein SA. Septoplasty complications: avoidance and management. Otolaryngol Clin North Am. 2009 Jun;42(3):463-81. doi: 10.1016/j.otc.2009.04.011. PMID: 19486742.

47. Bugten V, Nordgård S, Skogvoll E, Steinsvåg S. Effects of nonabsorbable packing in middle meatus after sinus surgery. Laryngoscope. 2006 Jan;116(1):83-8. doi: 10.1097/01.mlg.0000184581.67185.6e. PMID: 16481815

48. Burduk PK, Wierzchowska M, Grześkowiak B, Kaźmierczak W, Wawrzyniak K. Clinical outcome and patient satisfaction using biodegradable (NasoPore) and non-biodegradable packing, a double-blind, prospective, randomized study. Braz J Otorhinolaryngol. 2017 Jan-Feb;83(1):23-28. doi: 10.1016/j.bjorl.2016.01.001. Epub 2016 Mar 28. PMID: 27068885; PMCID: PMC9444764.

49. Chambers DW, Davis WE, Cook PR, Nishioka GJ, Rudman DT. Long-term outcome analysis of functional endoscopic sinus surgery: correlation of

symptoms with endoscopic examination findings and potential prognostic variables. Laryngoscope. 1997 Apr;107(4):504-10. doi: 10.1097/00005537-199704000-00014. PMID: 9111381.

50. Cheng Y, Xue F, Wang TY, Ji JF, Chen W, Wang ZY, Xu L, Hang CH, Liu XF. Analyses and treatments of postoperative nasal complications after endonasal transsphenoidal resection of pituitary neoplasms. Medicine (Baltimore). 2017 Apr;96(15):e6614. doi: 10.1097/MD.0000000000006614. PMID: 28403108; PMCID: PMC5403105.

51. Chung JH, Cosenza MJ, Rahbar R, Metson RB. Mitomycin C for the prevention of adhesion formation after endoscopic sinus surgery: a randomized, controlled study. Otolaryngol Head Neck Surg. 2002 May;126(5):468-74. doi: 10.1067/mhn.2002.124705. PMID: 12075219.

52. Chung YJ, An SY, Yeon JY, Shim WS, Mo JH. Effect of a Chitosan Gel on Hemostasis and Prevention of Adhesion After Endoscopic Sinus Surgery. Clin Exp Otorhinolaryngol. 2016 Jun;9(2):143-9. doi: 10.21053/ceo.2015.00591. Epub 2016 Apr 19. PMID: 27090275; PMCID: PMC4881319

53. Constantino ER, Leal R, Ferreira CC, Acioly MA, Landeiro JA. Surgical outcomes of the endoscopic endonasal transsphenoidal approach for large and giant pituitary adenomas: institutional experience with special attention to approach-related complications. Arq Neuropsiquiatr. 2016 May;74(5):388-95. doi: 10.1590/0004-282X20160042. PMID: 27191235.

54. Costa F, Robiony M, Salvo I, Toro C, Sembronio S, Politi M. Simultaneous functional endoscopic sinus surgery and esthetic rhinoplasty in orthognathic patients. J Oral Maxillofac Surg. 2008 Jul;66(7):1370-7. doi: 10.1016/j.joms.2008.01.008. PMID: 18571019.

55. Côté DW, Wright ED. Triamcinolone-impregnated nasal dressing following endoscopic sinus surgery: a randomized, double-blind, placebo-controlled study. Laryngoscope. 2010 Jun;120(6):1269-73. doi: 10.1002/lary.20905. PMID: 20513050

56. Dhingra P.L., Dhingra S. Diseases of Ear, Nose and Throat. — Elsevier India: 6th Revised edition, 2013. — 490 p.

57. Friedman M, Landsberg R, Tanyeri H. Middle turbinate medialization and preservation in endoscopic sinus surgery. Otolaryngol Head Neck Surg. 2000 Jul;123(1 Pt 1):76-80. doi: 10.1067/mhn.2000.105921. PMID: 10889485

58. Grzeskowiak B, Wierzchowska M, Walorek R, Seredyka-Burduk M, Wawrzyniak K, Burduk PK. Steroid vs. antibiotic impregnated absorbable nasal packing for wound healing after endoscopic sinus surgery: a randomized, double blind, placebo-controlled study. Braz J Otorhinolaryngol. 2019 Jul-Aug;85(4):473-480. doi: 10.1016/j.bjorl.2018.04.002. Epub 2018 May 10. PMID: 29807811; PMCID: PMC9443042.

59. Havel M, Betz CS, Leunig A, Sroka R. Diode laser-induced tissue effects: in vitro tissue model study and in vivo evaluation of wound healing following non-contact application. Lasers Surg Med. 2014 Aug;46(6):449-55. doi: 10.1002/lsm.22256. Epub 2014 May 16. PMID: 24839034.

60. Helal M, Messiha N, Amayem A, el-Maghraby A, Elsherif Z, Dabees M. Intraoperative mitomycin-C versus postoperative topical mitomycin-C drops for the treatment of pterygium. Ophthalmic Surg Lasers. 1996 Aug;27(8):674-8. PMID: 8858633.

61. Henriquez OA, Schlosser RJ, Mace JC, Smith TL, Soler ZM. Impact of synechiae after endoscopic sinus surgery on long-term outcomes in chronic rhinosinusitis. Laryngoscope. 2013 Nov;123(11):2615-9. doi: 10.1002/lary.24150. Epub 2013 May 13. PMID: 23670876; PMCID: PMC3867012.

62. Hondronikos N, Alomari A, Schrader M, Knappe UJ. Rhinological Consequences of Microsurgical Endonasal-Transsphenoidal Surgery for Pituitary Tumors. Exp Clin Endocrinol Diabetes. 2021 Mar;129(3):157-162. doi: 10.1055/a-1155-6269. Epub 2020 May 7. PMID: 32380562.

63. Hosemann W, Draf C. Danger points, complications and medico-legal aspects in endoscopic sinus surgery. GMS Curr Top Otorhinolaryngol Head Neck

Surg. 2013 Dec 13;12:Doc06. doi: 10.3205/cto000098. PMID: 24403974; PMCID: PMC3884541.

64. Hwang CS, Al Sharhan SS, Kim BR, Kim SI, Kim JW, Cho HJ, Yoon JH, Kim CH. Randomized controlled trial of steroid-soaked absorbable calcium alginate nasal packing following endoscopic sinus surgery. Laryngoscope. 2018 Feb;128(2):311-316. doi: 10.1002/lary.26871. Epub 2017 Sep 22. PMID: 28940582

65. Inanli S, Sari M, Yazici MZ. The results of concurrent functional endoscopic sinus surgery and rhinoplasty. J Craniofac Surg. 2008 May;19(3):701-4. doi: 10.1097/SCS.0b013e3180690182. PMID: 18520386.

66. Jung YG, Hong JW, Eun YG, Kim MG. Staging for rhinosinusitis. // Otolaryngol Head Neck Surg. 1997; 117:0–40. doi: 10.1016/S0194-59989770005-6.

67. Kanaya T, Kohno N. Submucosal Inferior Turbinoplasty Using a New Continuous Suction Irrigation Method. Front Surg. 2017 May 8;4:24. doi: 10.3389/fsurg.2017.00024. PMID: 28534029; PMCID: PMC5420560

68. Kassam AB, Thomas A, Carrau RL, Snyderman CH, Vescan A, Prevedello D, Mintz A, Gardner P. Endoscopic reconstruction of the cranial base using a pedicled nasoseptal flap. Neurosurgery. 2008 Jul;63(1 Suppl 1):ONS44-52; discussion ONS52-3. doi: 10.1227/01.neu.0000297074.13423.f5. PMID: 18728603.

69. Ketcham AS, Han JK. Complications and management of septoplasty. Otolaryngol Clin North Am. 2010 Aug;43(4):897-904. doi: 10.1016/j.otc.2010.04.013. PMID: 20599092

70. Korkut AY, Teker AM, Eren SB, Gedikli O, Askiner O. A randomised prospective trial of trans-septal suturing using a novel device versus nasal packing for septoplasty. Rhinology. 2010 Jun;48(2):179-82. doi: 10.4193/Rhin09.098. PMID: 20502757.

71. Lazar RH, Younis RT, Long TE, Gross CW. Revision functional endonasal sinus surgery. Ear Nose Throat J. 1992 Mar;71(3):131-3. PMID: 1572271

72. Lee J, Lee H, Lee HK, Chang M, Park M, Baek S. Effectiveness of Synthetic Polyurethane Foam as a Nasal Packing Material in Endoscopic Endonasal Dacryocystorhinostomy. J Craniofac Surg. 2015 Oct;26(7):2207-11. doi: 10.1097/SCS.0000000000001985. PMID: 26468811.

73. Li H, Wang M, Wu YX, Wang S, Xing ZM. Nasal septum suture combined with inferior turbinate coblation after septoplasty: Does it improve quality of life and reduce complications? World J Otorhinolaryngol Head Neck Surg. 2017 Mar 17;3(1):44-48. doi: 10.1016/j.wjorl.2017.02.002. PMID: 29204578; PMCID: PMC5683602.

74. Lund VJ, Kennedy DW. Staging for rhinosinusitis. Otolaryngol Head Neck Surg. 1997 Sep;117(3 Pt 2):S35-40. doi: 10.1016/S0194-59989770005-6. PMID: 9334786.

75. Lund VJ, Kennedy DW. Objective usefulness of thin silastic septal splints after septal surgery. // Am J Rhinol Allergy. 2011;25:182–185. doi: 10.2500/ajra.2011.25.3584. I

76. Malki D, Quine SM, Pfleiderer AG. Nasal splints, revisited. J Laryngol Otol. 1999 Aug;113(8):725-7. doi: 10.1017/s0022215100145037. PMID: 10748847.

77. Marcus B, Patel Z, Busquets J, Hwang PH, Cook TA. The utility of concurrent rhinoplasty and sinus surgery: a 2-team approach. Arch Facial Plast Surg. 2006 Jul-Aug;8(4):260-2. doi: 10.1001/archfaci.8.4.260. PMID: 16847172.

78. Muhammad IA, Nabil-ur Rahman. Complications of the surgery for deviated nasal septum. J Coll Physicians Surg Pak. 2003 Oct;13(10):565-8. doi: 10.2003/JCPSP.565568. PMID: 14588169.

79. Musy PY, Kountakis SE. Anatomic findings in patients undergoing revision endoscopic sinus surgery. Am J Otolaryngol. 2004 Nov-Dec;25(6):418-22. doi: 10.1016/j.amjoto.2004.06.002. PMID: 15547811.

80. Naghibzadeh B, Peyvandi AA, Naghibzadeh G. Does post septoplasty nasal packing reduce complications? Acta Med Iran. 2011;49(1):9-12. PMID: 21425063.

81. Nayak DR, Balakrishnan R, Hazarika P. Prevention and management of synechia in pediatric endoscopic sinus surgery using dental wax plates. Int J Pediatr Otorhinolaryngol. 1998 Dec 15;46(3):171-8. doi: 10.1016/s0165-5876(98)00124-4. PMID: 10190587:

82. Nomura K, Hemmi T, Sugawara M, Kakuta R. A Combination of Silicone Sheets for the Treatment of Adhesions in the Nasal Cavity. Cureus. 2024 Dec 15;16(12):e75755. doi: 10.7759/cureus.75755. PMID: 39811218; PMCID: PMC11732496.

83. Oswaldo A. Henriquez, Rodney J. Schlosser, Jess. C Mace, Timothy L. Smith, Zachary M. Soler. Impact of synechiae after endoscopic sinus surgery on longterm outcomes in chronic rhinosinusitis. Laryngoscope. 2013;123(11):2615-2619. https://doi.org/10.1002/lary.24150

84. Padalhin A, Ryu HS, Yoo SH, Abueva C, Seo HH, Park SY, Min JW, Chung PS, Woo SH. Evaluation of sodium hyaluronate-based composite hydrogels for prevention of nasal adhesions. Biomed Mater. 2024 Aug 27;19(5). doi: 10.1088/1748-605X/ad6d22. PMID: 39116908.

85. Roozbahany NA, Khajavi M, Abbaszadeh H. Complication of conventional septoplasty. Journal of Hearing Sciences and Otolaryngology. 2015;1(1):1- 4Rettinger G, Kirsche H. Complications in septoplasty. Facial Plast Surg. 2006 Nov;22(4):289-97. doi: 10.1055/s-2006-954847. PMID: 17131271.

86. Samarei R, Rasouli J, Mehdikhani F. Efficacy of triamcinolone acetonide-impregnated Gelfoam nasal pack in management of chronic sinusitis with nasal polyps following endoscopic sinus surgery: a perfectly matched,

placebo-controlled trial study. Eur Arch Otorhinolaryngol. 2022 Jun;279(6):2915-2924. doi: 10.1007/s00405-021-07071-2. Epub 2021 Sep 24. PMID: 34559269

87. Senanayake P, Salati H, Wong E, Bradshaw K, Shang Y, Singh N, Inthavong K. The impact of nasal adhesions on airflow and mucosal cooling - A computational fluid dynamics analysis // Respir Physiol Neurobiol. 2021 Nov;293:103719. doi: 10.1016/j.resp.2021.103719. Epub 2021 Jun 17. PMID: 34147672

88. Shafik AG, Youssef TA. Benefit of combined endoscopic sinus surgery and aesthetic rhinoplasty. Auris Nasus Larynx. 2013 Feb;40(1):71-5. doi: 10.1016/j.anl.2012.05.003. Epub 2012 May 23. PMID: 22633419.

89. Shoman N, Gheriani H, Flamer D, Javer A. Prospective, double-blind, randomized trial evaluating patient satisfaction, bleeding, and wound healing using biodegradable synthetic polyurethane foam (NasoPore) as a middle meatal spacer in functional endoscopic sinus surgery. J Otolaryngol Head Neck Surg. 2009 Feb;38(1):112-8. PMID: 19344620.

90. Shone, G. R., Clegg R. T. Nasal adhesions // Laryngol Otol. — 1987. — № 101(6). — P. 555-557.

91. Shrime MG, Tabaee A, Hsu AK, Rickert S, Close LG. Synechia formation after endoscopic sinus surgery and middle turbinate medialization with and without FloSeal. Am J Rhinol. 2007 Mar-Apr;21(2):174-9. doi: 10.2500/ajr.2007.21.2986. PMID: 17424874.

92. Sieśkiewicz A, Rogowski M, Olszewska E. Wybrane zastosowania lasera diodowego w chirurgii laryngologicznej [Selected applications of diode laser in laryngological surgery]. Otolaryngol Pol. 2008;62(5):549-52. Polish. doi: 10.1016/S0030-6657(08)70312-3. PMID: 19004255

93. Stammberger, H. Functional endoscopic sinus surgery. Concept, indications and results of the Messerklingcr technique [Text] / H. Stammberger, W. Posawetz // Eur Arch Otorhinolaryngol. — 1990. — № 247(2). — P. 63-76. — DOI: doi:10.1007/bf00183169.

94. Tan BK, Chandra RK. Postoperative prevention and treatment of complications after sinus surgery. Otolaryngol Clin North Am. 2010 Aug;43(4):769-79. doi: 10.1016/j.otc.2010.04.004. PMID: 20599081

95. Tewfik MA, Valdes CJ, Zeitouni A, Sirhan D, Di Maio S. The endoscopic hemi-transseptal approach to the sella turcica: operative technique and case-control study. J Neurol Surg B Skull Base. 2014 Dec;75(6):415-20. doi: 10.1055/s-0034-1383855. Epub 2014 Jun 27. PMID: 25452900; PMCID: PMC4240765.

96. Uluyol S. Effects of Silver Nitrate Cauterization on Middle Turbinate Synechia after Endoscopic Sinus Surgery. Otolaryngol Head Neck Surg. 2017 Sep;157(3):515-518. doi: 10.1177/0194599817702875. Epub 2017 Apr 18. PMID: 28417704

97. Wang WW, Dong BC. Comparison on effectiveness of trans-septal suturing versus nasal packing after septoplasty: a systematic review and meta-analysis. Eur Arch Otorhinolaryngol. 2017 Nov;274(11):3915-3925. doi: 10.1007/s00405-017-4709-2. Epub 2017 Sep 15. PMID: 28917002.

98. Witte, M. B., Barbul A. General principles of wound // Surgical Clinics of North America. — 1997. — Vol. 77, № 3. — P. 509-528.

99. White A, Murray JA. Intranasal adhesion formation following surgery for chronic nasal obstruction. Clin Otolaryngol Allied Sci. 1988 Apr;13(2):139-43. doi: 10.1111/j.1365-2273.1988.tb00754.x. PMID: 3416505.

100. Xu JJ, Busato GM, McKnight C, Lee JM. Absorbable Steroid-Impregnated Spacer After Endoscopic Sinus Surgery to Reduce Synechiae Formation. Ann Otol Rhinol Laryngol. 2016 Mar;125(3):195-8. doi: 10.1177/0003489415606446. Epub 2015 Sep 21. PMID: 26391092.

101. Yamaoka WY, Gregório LC. The use of Mitomycin-C to reduce synechia in middle meatus in sinus surgery: preliminary results. Braz J Otorhinolaryngol. 2012 Oct;78(5):44-50. doi: 10.5935/1808-8694.20120007. PMID: 23108819; PMCID: PMC9450735.