Государственное бюджетное учреждение здравоохранения города Москвы
«Научно-исследовательский клинический институт оториноларингологии
имени Л. И. Свержевского» Департамента здравоохранения города Москвы

На правах рукописи

Степанова Мария Михайловна

ОСОБЕННОСТИ ТЕЧЕНИЯ ХРОНИЧЕСКОГО ТОНЗИЛЛИТА НА ФОНЕ ГАСТРОЭЗОФАГЕАЛЬНОЙ РЕФЛЮКСНОЙ БОЛЕЗНИ

Диссертация на соискание учёной степени кандидата медицинских наук
Специальность: 3.1.3 – Оториноларингология

Научный руководитель:
доктор медицинских наук **Н.А. Петухова**

Москва, 2026

ОГЛАВЛЕНИЕ

СПИСОК СОКРАЩЕНИЙ..... 5

ВВЕДЕНИЕ..... 6

Глава 1. ЛИТЕРАТУРНЫЙ ОБЗОР 12

1.1 Актуальные аспекты эпидемиологии, этиологии, патогенеза, диагностики и клинико-морфологических особенностей течения хронического тонзиллита... 12

1.1.1 Современные представления эпидемиологии и этиологии хронического тонзиллита..... 12

1.1.2 Актуальный взгляд на патофизиологические и патоморфологические процессы и при хроническом тонзиллите. 14

1.1.3 Микробиоценоз ротоглотки при хроническом тонзиллите. 20

1.1.4 Взаимосвязь микробиоценозов ротоглотки и кишечника при хроническом тонзиллите..... 22

1.2 Патогенетическое взаимодействие гастроэзофагеальной рефлюксной болезни с хроническим тонзиллитом. 25

1.2.1 Гастроэзофагеальная рефлюксная болезнь: эпидемиология, этиология, патогенез, клиника, диагностика, лечение и влияние на ЛОР-органы..... 25

1.2.2 Участие эндотоксина в развитии хронического воспаления при хроническом тонзиллите. 36

Глава 2. МАТЕРИАЛЫ И МЕТОДЫ ИССЛЕДОВАНИЯ..... 40

2.1 Общая характеристика исследуемых пациентов. 40

2.2 Оценка анамнестических и клинических проявлений хронического тонзиллита..... 41

2.3 Комплексная микробиологическая диагностика нёбных миндалин. 44

2.4 Диагностическое исследование регионарного и системного воспаления. ... 44

2.5 Диагностика и лечение гастроэзофагеальной рефлюксной болезни. 45

2.6 Патоморфологическое исследование нёбных миндалин. 48

2.7 Методы статистической обработки результатов исследования. 50

Глава 3. КЛИНИКО-ДИАГНОСТИЧЕСКАЯ ХАРАКТЕРИСТИКА ХРОНИЧЕСКОГО ТОНЗИЛЛИТА У ПАЦИЕНТОВ С ГАСТРОЭЗОФАГЕАЛЬНОЙ РЕФЛЮКСНОЙ БОЛЕЗНЬЮ. РЕЗУЛЬТАТЫ СОБСТВЕННОГО ИССЛЕДОВАНИЯ 52

3.1 Общая характеристика пациентов. 52

3.2 Клинические характеристики пациентов с хроническим тонзиллитом 53

3.3 Результаты микробиологических исследований с поверхности и из лакун нёбных миндалин у пациентов с хроническим тонзиллитом 59

3.4 Биохимические характеристики и результаты селективного мониторинга эндотоксина у пациентов с хроническим тонзиллитом 64

3.3 Изменения течения хронического тонзиллита у пациентов после лечения гастроэзофагеальной рефлюксной болезни 67

Глава 4. Патогистологическое исследование удалённых нёбных миндалин у пациентов с токсико-аллергическими формами хронического тонзиллита. 85

Глава 5. Биохимические характеристики и результаты селективного мониторинга эндотоксина у пациентов с токсико-аллергическими формами хронического тонзиллита после двусторонней тонзиллэктомии. 90

ЗАКЛЮЧЕНИЕ 95

ВЫВОДЫ 106

ПРАКТИЧЕСКИЕ РЕКОМЕНДАЦИИ 107

СПИСОК ЛИТЕРАТУРЫ 109

БЛАГОДАРНОСТЬ 132

ПРИЛОЖЕНИЕ 133

СПИСОК СОКРАЩЕНИЙ

ХТ - хронический тонзиллит

ТАФ - токсико-аллергическая форма

НМ - нёбные миндалины

БГСА – β-гемолитический стрептококк группы А

ЛПС - липополисахариды

ЖКТ - желудочно-кишечного тракта

ЭГДС - эзофагогастродуоденоскопия

ЭТ – эндотоксин

ГЭРБ – гастроэзофагеальная рефлюксная болезнь

ЛФР – ларингофаренгиальный рефлюкс

ИСР – Индекс симптомов рефлюкса

ШРП - Шкала рефлюксных признаков

ВАШ – визуально-аналоговая шкала

ИПП – ингибиторы протоновой помпы

hsСРБ – высокочувствительный С реактивный белок

ИЛ-6 – интерлейкин-6

ФНО-а – фактор некроза опухоли альфа

ВВЕДЕНИЕ

Актуальность исследования

Хронический тонзиллит (ХТ), особенно среди взрослого трудоспособного населения, сохраняет устойчивые позиции среди наиболее распространённых заболеваний в оториноларингологической практике [54; 56; 95]. Несмотря на постоянное усовершенствование консервативных и хирургических подходов к лечению, заболеваемость ХТ остаётся стабильно высокой, а его осложнённые формы нередко становятся причиной значительных нарушений в иммунной, сердечно-сосудистой и других систем организма. ХТ как инфекционно-воспалительное заболевание с иммунопатологическим компонентом формирует устойчивый очаг инфекции в нёбных миндалинах, способный оказывать влияние на различные органы и провоцировать развитие системных нарушений [2; 99].

В последние годы возрастает интерес к выявлению факторов, усугубляющих течение ХТ. Особое внимание уделяется гастроэзофагеальной рефлюксной болезни (ГЭРБ), которая может быть не только сопутствующим, но и патогенетически значимым фактором в развитии воспалительных процессов в ротоглотке. Хронический заброс желудочного содержимого в глотку нарушает барьерные свойства слизистой оболочки, способствует изменению регионарного микробиоценоза, активации многочисленных воспалительных каскадов и развитию персистирующего воспаления [25; 79; 150].

В современных научных исследованиях все больше внимания уделяется концепции дисбактериальных эндогенных сообществ (микробиоты) как этиологических агентов заболеваний органов слизистых оболочек [142; 177].

В настоящее время комплексные и системные изменения в качественном и количественном составе микробиоты ротоглотки у пациентов с ХТ активно и продуктивно изучаются в различных медицинских направлениях [17; 56].

Патофизиологическое взаимодействие между ХТ и ГЭРБ, по-видимому, имеет комплексный характер, затрагивающий как местные, так и системные иммунные и метаболические механизмы. Рефлюксное раздражение слизистой

оболочки верхних дыхательных путей может снижать её защитные свойства, создавая условия для бактериальной адгезии. Дисбаланс микробиоты ротоглотки способствует длительной персистенции патобионтов, усилению продукции провоспалительных цитокинов и развитию патологических иммунных реакций [117; 144].

Отсутствие патогномоничных объективных симптомов и неспецифичность клинической картины ХТ затрудняют постановку диагноза и выбор рациональной лечебной тактики. При этом существующие методы консервативной терапии, не учитывающие гастроэзофагеальное влияние, нередко оказываются малоэффективными и не предотвращают рецидивов и прогрессирования заболевания [57; 77]. В исследовании Мулдашевой А.А. у всех обследованных пациентов с простой формой ХТ был выявлен ГЭРБ, что отрицательно влияло на клиническое течение и фарингоскопическое проявление данной патологии. В связи с этим автор делает вывод о том, что простая форма ХТ – результат воздействия ларингофарингеального рефлюкса на нёбные миндалины, а не результат самостоятельного инфекционно-воспалительного процесса [61]. Влияние ГЭРБ на токсико-аллергические формы ХТ не проводилось.

Учитывая многофакторный характер патогенеза ХТ, представляется рациональным подходить к его изучению с междисциплинарных позиций, интегрируя научные данные оториноларингологии, гастроэнтерологии, иммунологии и микробиологии. Особую ценность приобретают исследования, направленные на выявление взаимосвязей между патологией пищеварительного тракта и состоянием полости ротоглотки. Такой угол зрения позволяет расширить понимание механизмов патогенеза хронического воспаления сложной патологии, определить её объективные диагностические маркёры и разработать более эффективные персонализированные принципы лечения.

Таким образом, исследование патогенетической роли ГЭРБ в течении ХТ является актуальной задачей современной оториноларингологии. Вектор таких

исследований направлен на расширение знаний о механизмах патогенеза ХТ в ассоциации с ГЭРБ, а также на повышение качества медицинской помощи пациентам с данной патологией со снижением риска осложнений и с улучшением прогноза заболевания.

Цель исследования – совершенствование лечебно-диагностической тактики у пациентов с хроническим тонзиллитом в ассоциации с гастроэзофагеальной рефлюксной болезнью.

Задачи исследования:

1. Изучить клинические особенности всех форм хронического тонзиллита, ассоциированного с гастроэзофагеальной рефлюксной болезнью, и без неё.
2. Проанализировать результаты микробиологического исследования лакун и зевной поверхности нёбных миндалин у пациентов с хроническим тонзиллитом, ассоциированным с гастроэзофагеальной рефлюксной болезнью, и без данной патологии.
3. Провести сравнительный анализ результатов гистологического исследования нёбных миндалин у пациентов с хроническим тонзиллитом в сочетании с гастроэзофагеальной рефлюксной болезнью и без неё.
4. Выполнить сравнительный анализ результатов исследования хронической системной воспалительной реакции у пациентов с хроническим тонзиллитом в сочетании с гастроэзофагеальной рефлюксной болезнью и без неё с помощью регионарных и системных маркёров воспаления.

Научная новизна исследования

Впервые получены достоверные данные, подтверждающие негативное влияние гастроэзофагеальной рефлюксной болезни на клиническое течение всех форм хронического тонзиллита, а также продемонстрирована актуальность исключения патологии желудочно-кишечного тракта у пациентов с тонзиллярной патологией.

Впервые дана микробиологическая характеристика слизистой оболочки зевной поверхности, свидетельствующая об отсутствии клинически значимого бактериального обсеменения, и лакун нёбных миндалин, демонстрирующая широкий спектр микроорганизмов с представителями кишечной группы и разнообразные полимикробные ассоциации, у больных всех форм хронического тонзиллита, ассоциированного с гастроэзофагеальной рефлюксной болезнью.

Впервые определены концентрации эндотоксина в ротовой жидкости и плазме крови, а также высокочувствительного С-реактивного белка в качестве высокоинформативных регионарных и системных маркёров хронического воспалительного процесса при тонзиллярной патологии.

Впервые проведён сравнительный морфологический анализ тканей нёбных миндалин у пациентов с токсико-аллергическими формами хронического тонзиллита в сочетании с гастроэзофагеальной рефлюксной болезнью и без таковой. Таким образом было доказано более тяжёлое течение хронического тонзиллита при наличии рефлюксной патологии.

Практическая значимость работы

Впервые установлена взаимосвязь между наличием гастроэзофагеального рефлюкса и отягощением клинического течения всех форм хронического тонзиллита с усилением местных и системных воспалительных проявлений, что обосновывает необходимость обязательного обследования пациентов данной категории на предмет патологии верхних отделов желудочно-кишечного тракта.

Предложен и научно обоснован новый подход к диагностике хронического тонзиллита с определением уровня регионарных (эндотоксин ротовой жидкости) и системных (эндотоксин плазмы крови, высокочувствительный С-реактивный белок) биомаркёров воспаления, позволяющих повысить уровень объективной информации клинической оценки хронического тонзилллита и обоснованности выбора терапевтической тактики.

Полученные данные обладают высокой клинической значимостью и могут быть внедрены в практику оториноларингологов при оказании

специализированной помощи как в условиях стационара, так и амбулаторно. Акцентирование необходимости междисциплинарного взаимодействия оториноларингологов и гастроэнтерологов в аспекте этой патологии при оказании специальной медицинской помощи пациентам с хроническим тонзиллитом позволяет реализовать комплексный подход к диагностике и лечению этого заболевания, направленные на повышение эффективности терапии и снижение риска осложнений и рецидивов.

Основные положения, выносимые на защиту:

1. Наличие гастроэзофагеального рефлюкса у пациентов со всеми формами хронического тонзиллита ассоциируется с более тяжёлым клиническим течением заболевания.

2. У пациентов с хроническим тонзиллитом и гастроэзофагеальной рефлюксной болезнью формируется более выраженная трансформация микробиоценоза лакун миндалин с увеличением доли грамотрицательных бактерий, в том числе, за счёт дислокации по протяжению кишечной группы микроорганизмов, что способствует усугублению воспаления в нёбных миндалинах.

3. Определение комплекса воспалительных регионарных и системных биомаркёров (эндотоксина ротовой жидкости, эндотоксина плазмы крови и высокочувствительного С-реактивного белка) позволяет повысить верификацию степени воспалительной реакции и выраженности патологического процесса в нёбных миндалинах, а также обосновать персонифицированный выбор лечебной тактики хронического тонзиллита.

Личный вклад автора

Концептуальное обоснование цели и постановка исследовательских задач осуществлялись автором совместно с научным руководителем. Самостоятельно выполнены сбор клинического материала, анкетирование и комплексное обследование пациентов, включённых в исследование. Автор принимала непосредственное участие в проведении всех хирургических вмешательств в

рамках клинической части работы. Кроме того, автором осуществлён тщательный анализ результатов, включая систематизацию и сравнительное сопоставление полученных данных, а также их статистическая интерпретация с использованием современных методов статистики. Материалы исследования легли в основу ряда научных публикаций, в том числе написанных в соавторстве, и являются результатом личного вклада автора. Все полученные в процессе исследования данные были автором обобщены и оформлены в виде диссертации.

Апробация результатов исследования

Основные положения работы и результаты исследования были доложены и обсуждены на: еженедельной научно-практической видеоконференции ГБУЗ «НИКИО им. Л.И. Свержевского» ДЗМ (Москва, 2024г, 2025г); на научно-практической конференции с международным участием, посвященной 300-летию Российской Академии Наук: «Актуальные вопросы инфекционной патологии: от самых распространенных заболеваний до почти забытых» (Москва, 2024г); 70-й и 71-й научно-практической конференции «Молодые учёные российской оториноларингологии» (Санкт-Петербург, 2024, 2025г) - за выступление с докладом на 71-й научно-практической конференции «Молодые учёные российской оториноларингологии» (Санкт-Петербург, 2025г) получен диплом I степени.

Апробация диссертации состоялась на заседании научно-практической конференции ГБУЗ «НИКИО им. Л.И. Свержевского» ДЗМ 27.06.2025, протокол заседания №20.

Публикации материалов исследования

По результатам исследований опубликовано 9 печатных работ, из них 5 - в центральной печати.

Объём и структура диссертации

Диссертационная работа изложена на 135 страницах основного текста. Структура исследования включает введение, обзор литературы, 4 глав собственных исследований, заключения, выводов, практических рекомендаций,

приложения, благодарности и списка литературы, включающего 189 источников, из которых 101 представляют отечественные публикации, а 88 — зарубежные источники. Материал иллюстрирован 18 таблицами и 16 графическими изображениями.

Глава 1. ЛИТЕРАТУРНЫЙ ОБЗОР

1.1 Актуальные аспекты эпидемиологии, этиологии, патогенеза, диагностики и клинико-морфологических особенностей течения хронического тонзиллита

1.1.1 Современные представления эпидемиологии и этиологии хронического тонзиллита

В условиях стремительного развития фармакологии и технологического прогресса в медицине ХТ продолжает занимать одно из ведущих мест среди оториноларингологической патологии. Доля данной нозологии в общей структуре хронических ЛОР-заболеваний варьируется в пределах 22–40%, при этом среди взрослого населения этот показатель составляет от 6% до 37% [54; 56; 95].

Следует подчеркнуть, что в настоящее время распространённость ХТ значительно возросла по сравнению с началом XX века, когда уровень заболеваемости составлял 4–10%. Этот рост сопровождается увеличением частоты регионарных гнойно-воспалительных тонзиллогенных осложнений [8; 19; 34].

Высокая распространённость ХТ среди трудоспособного населения и немалое число сопряжённых с этим заболеваний объясняет повышенное внимание к данной проблеме в различных медицинских отраслях [32; 76; 84]. Согласно данным Всемирной организации здравоохранения, патологии НМ коррелируют с более чем 100 заболеваниями и осложнениями, которые существенно ухудшают качество жизни пациентов и могут приводить к инвалидизации и летальному исходу. Сопряжённые с ХТ заболевания часто

протекают в субклинической или латентной форме, что затрудняет их диагностику и приводит к выявлению данных состояний преимущественно на стадии декомпенсации [2; 99].

В современной медицинской практике ХТ рассматривается как полиэтиологическая патология, характеризующаяся многообразием микроорганизмов, число которых может варьировать в пределах 100–160 видов [27; 42]. Стрептококки, стафилококки, неферментирующие бактерий, грибы рода *Candida,* лимфотропные вирусы и др. относятся к возможным микробным агентам, которые влияют на развитие данного заболевания [95; 97]. Кроме того, изучается значимость анаэробных микроорганизмов, доля которых среди выявленных изолятов может варьировать в пределах 23–53% [26].

В этиологической структуре ХТ значительное внимание уделяется β-гемолитическому стрептококку группы А (БГСА), частота выявления которого среди взрослого населения колеблется в пределах 10–15% до 28,3% [33; 69; 95]. Данная бактерия представляет собой неподвижный, неспорообразующий, факультативно-анаэробный грамположительный кокк, обладающий широким спектром факторов патогенности. Он характеризуется способностью к внутриклеточной интернализации посредством механизма адгезии CD44, а его природным резервуаром служат НМ [78; 88; 155]. Формирование и развитие патологического процесса обусловлено влиянием экстрацеллюлярных факторов патогенности, среди которых значительную роль играют стрептококковые пирогенные экзотоксины. Помимо этого, в патогенезе участвует широкий спектр факторов вирулентности, включая адгезины, протеазы, хемокины, ферменты, обладающие разрушающим действием, а также белки, цитолизины и токсические соединения. Их совокупное воздействие приводит к перестройке бактериального транскриптома, активации экспрессии факторов вирулентности, нарушению регуляции иммунного ответа, избыточной стимуляции Т-клеток, усиленной продукции цитокинов и развитию системного токсического эффекта. На данный момент установлено, что около 50% белковых продуктов,

кодируемых генами БГСА, остаются гипотетическими или их функциональное назначение остаётся неустановленным [186].

Среди ключевых факторов патогенности БГСА, детально изученных в научных исследованиях, особое значение имеет М-белок, обладающий типоспецифическими антигенными свойствами и играющий важную роль в защите бактерий от фагоцитоза. В настоящее время идентифицировано порядка 380 emm-типов данного белка [133]. Кроме того, данный патоген способен синтезировать ряд биологически активных соединений, включая О-стрептолизин, дезоксирибонуклеазу-Б, группоспецифический полисахарид А и стрептогиалуронидазу, которые обеспечивают его выживание, репликацию и размножение в макроорганизме. Однако применение титров антител к этим биологически активным соединениям в диагностике ХТ остаётся дискуссионным, поскольку исследования демонстрируют противоречивые результаты [63; 93]. Это обусловлено вариабельностью титров в зависимости от времени, прошедшего после инфицирования БГСА [49; 107], различиями в пороговых значениях, обусловленными возрастными, географическими и сезонными факторами [128], а также высокой вероятностью ложноположительных результатов, связанными с неспецифичностью метода при ряде других патологических состояний [127].

Исследования с программой определения взаимосвязи между особенностями клинического течения ХТ и фенотипическими характеристиками штамма БГСА пока не привели к убедительным результатам. Антигенная структура моновозбудителя, а также его способность к синтезу суперантигенов и пирогенных токсинов не демонстрируют достоверной корреляции с клиническими проявлениями заболевания.

1.1.2 Актуальный взгляд на патофизиологические и патоморфологические процессы и при хроническом тонзиллите.

В современных научных исследованиях все больше внимания уделяется концепции дисбактериальных эндогенных сообществ (микробиоты)

как этиологических агентов заболеваний органов слизистых оболочек. При этом микробиота функционирует синергично, как для разрушения гомеостаза системы «микро – макроорганизм», так и для гомеостаза самого регионарного микробного сообщества [142; 177].

В настоящее время комплексные и системные изменения в качественном и количественном составе микробиоты ротоглотки у пациентов с ХТ активно и продуктивно изучаются в различных медицинских направлениях [17; 56].

Классические подходы к диагностике и выбору тактики лечения пациентов с ХТ основаны на анализе анамнестических данных и клинических проявлений. Однако отсутствие специфических патогномоничных симптомов данного заболевания затрудняет точность диагностики, что может приводить к некорректной интерпретации клинической картины. В частности, интенсивность субъективных жалоб пациентов с ХТ нередко не соответствует выраженности фарингоскопической картины [57; 75; 77].

Вероятность развития системных осложнений обусловливают высокую частоту хирургического вмешательства при ХТ. Однако данная тактика лечения вызывает дискуссии в международном сообществе оториноларингологов. Гистологический анализ удалённых НМ у 200 пациентов продемонстрировал, что у 7,5% исследуемых морфологическая структура соответствовала норме, у 10% выявлялись характерные изменения, указывающие на хроническое воспаление. В остальных случаях наблюдалась гиперплазия лимфоидной ткани [179].

Несмотря на разнообразие разработанных методов профилактики и терапии ХТ, включая как консервативные, так и хирургические подходы [18; 39; 50], одной из ключевых причин недостаточной эффективности лечения и профилактики этого хронического заболевания остаётся отсутствие комплексного, системного подхода, учитывающего состояние всего организма в целом.

Хроническое воспаление НМ формируется вследствие нарушения структурно-функциональной целостности слизистой оболочки, изменений в регионарной лимфоидной ткани, перестройки микроциркуляторного русла и активации лимфангиогенеза, что рассматривается в концепции теории эпителиально-эндотелиального дистресс-синдрома [43]. НМ относятся к носоглоточно-ассоциированной лимфоретикулярной ткани – *nasopharyngeal-associated lymphoreticular tissues* (NALT), входящей в состав мукозального иммунного комплекса (mucosa-associated lymphoid tissue, MALT) [12; 53]. Данная автономная подсистема иммунитета распространяется на все эпителиальные барьерные ткани организма. НМ классифицируются как вторичные субэпителиальные лимфоидные структуры с множеством крипт, окружённых лимфофолликулярными зонами (В-области), и с диффузной лимфоидной тканью (Т-области). В отличие от других вторичных лимфоидных органов, они обладают рядом уникальных особенностей: отсутствие герметичности, отсутствие афферентных лимфатических сосудов и принадлежность к лимфоэпителиальным органам, что позволяет им сочетать свойства слизистой оболочки и лимфоидной ткани. Эти свойства определяют ключевую роль НМ в обеспечении как местного, так и гуморального иммунитета [83; 167].

Эпителий НМ выполняет не только барьерную функцию, но и активно формирует крипты, образуя в них многочисленные эпителиальные складки, широко анастомозирующие между собой. Это является важной морфологической особенностью органа со своей собственной экосистемой [81; 106]. За счёт этого значительно увеличивается площадь контакта слизистой оболочки с микробиотой, что играет ключевую роль в процессах иммунной регуляции и поддержании механизмов местной защиты [71]. В слизистой оболочке крипт отмечается высокая концентрация лимфоцитарных клеток. В- и Т-лимфоциты зонами инфильтрируют всю толщу эпителиального слоя, что обусловливает формирование специфической морфофункциональной зоны, обозначаемой как лимфоэпителий [167].

Патоморфологическая организация эпителия крипт существенно отличается от структуры эпителиального покрова свободной поверхности НМ. Ключевыми характеристиками данной области являются значительное количество специализированных М-клеток, расположенных в местах «разрывов» слизистой оболочки, высокая васкуляризация с формированием сети капилляров в этих локусах, а также нарушение целостности базальной мембраны. Эти особенности обусловлены функциональной необходимостью обеспечения тесного взаимодействия между эффекторными клетками, оптимизации иммунных реакций, реализуемых посредством прямого транспорта антигенов, а также поддержания постоянного синтеза секреторного компонента и иммуноглобулинов [134; 168].

М-клетки обладают уникальной способностью к активному захвату антигенов посредством эндоцитоза, последующей их везикуляции и транспорта в субэпителиальное пространство. Этот процесс обеспечивает взаимодействие с иммунокомпетентными клетками лимфоидной ткани, способствуя формированию отдельных функциональных микрокупе НМ [134].

В условиях хронического воспалительного процесса эпителий крипт НМ подвергается выраженному истончению, атрофии и изъязвлениям, что ведёт к нарушению его структурной организации [60]. Развитие кистозно-изменённых и рубцовых крипт значительно затрудняет эвакуацию содержимого лакун, тем самым способствуя длительному контакту патогенных микроорганизмов с иммунными клетками и усугубляя воспалительный процесс [11; 28; 62]. Продолжительное влияние токсических метаболитов патогенной микробиоты приводит к дисфункции мукоцилиарного клиренса, что обусловлено уменьшенной продукции муцина [159]. При ХТ структурные изменения паренхимы НМ проявляются нарушением организации герминативных центров и межфолликулярных зон. Этот процесс происходит в результате склерозирования стромы в следствии апоптоза и аноикоза лимфоэпителия [9; 10; 59].

Начальные проявления хронического воспалительного процесса, характерные для лакунарной и лакунарно-паренхиматозной форм тонзиллита, отражаются в дистрофических изменениях эпителия, выстилающего лакуны, а также в нарушениях структуры прилежащих участков паренхимы. Ослабление барьерной функции эпителиального покрова вследствие дистрофии способствует распространению патологического процесса на более глубокие слои лимфоидной ткани миндалин. На следующем этапе наблюдается выраженная альтерация тканей, разрастание соединительнотканных элементов в подэпителиальной зоне и формирование воспалительных инфильтратов, которые могут охватывать сразу несколько лимфоидных фолликулов. Завершающая стадия патологического процесса — хронический паренхиматозный и склеротический тонзиллит — характеризуется интенсивным разрастанием соединительной ткани, периваскулярным склерозом сосудов мелкого и среднего калибра, а также деформацией и частичным облитерированием лимфатических капилляров и сосудов [51; 72].

Классификация морфологических изменений НМ при ХТ, предложенная отечественными исследователями, выделяет четыре формы, различающиеся преобладающей локализацией и выраженностью воспалительных и склеротических процессов. Лакунарная форма определяется преимущественным вовлечением стенок и содержимого лакун; паренхиматозная — доминирующими воспалительными изменениями в толще лимфоидной ткани; лакунарно-паренхиматозная — сочетанным поражением лакун и паренхимы; склерозирующая — значительным разрастанием соединительной ткани как в пределах НМ, так и в окружающих их структурах [31].

Система микроциркуляции НМ включает не только кровеносные и лимфатические элементы, но также обладает функционально активным эндотелием высоких посткапиллярных венул, аналогично структуре лимфатических узлов. Данный эндотелий обеспечивает миграцию в НМ до 90% В-лимфоцитов, которые функционируют в качестве клеток памяти с высокой

антигенпрезентирующей активностью [167]. Помимо этого, через данный путь поступает до 82% иммуноцитов, принимающих участие в усиленном синтезе иммуноглобулинов, среди которых IgM составляет 55%, IgG – 36% и IgA –29% [140].

Перемещение антигенов к лимфоидным клеткам НМ осуществляется несколькими путями: непосредственным транспортом через капиллярные стенки, посредством высоких посткапиллярных венул, а также через участки с нарушенной целостностью базальной мембраны [167; 168].

Кроме того, в область крипт активно поступают макрофаги через высокие венулы. В связи с этим НМ, входящие в состав лимфоглоточного кольца Пирогова – Вальдейера, представляют собой значимые регионарные структуры ретикуло-эндотелиальной системы. Так как высокий эндотелий посткапиллярных венул активен в формировании иммунного ответа с первых этапов антигенной стимуляции, обеспечивая быструю мобилизацию клеточных элементов защиты.

Воспалительные процессы слизистой оболочки сопровождаются двумя ключевыми биологическими явлениями: лимфангиогенез и адаптивное ремоделирование кровеносных сосудов, что составляет единую биологическую реакцию. Это осуществляется с помощью сосудистой (кровеносной и лимфатической) перестройки, а также вовлечением лейкоцитов и лимфоцитов [102; 145].

В этой связи лимфангиогенез надо рассматривать как динамическую, контекстно-зависимую реакцию, изменяющую естественный ход воспалительной реакции и/или восстанавливающую поражённые ткани [164]. Сложные механизмы равновесия пролимфангиогенеза и антилимфангиогенеза определяются продуцентами внеузелковых В-лимфоцитов [105] и Т-лимфоцитов, которые тонко реагируют на изменение концентрации липополисахаридов (ЛПС) грамотрицательных бактерий [183]. Хроническое воспаление в слизистой оболочки любого органа и регионарная адаптивная

перестройка артериальных и лимфатических капилляров, помимо нарушения транспорта лимфы, характеризуются нарушением артериального кровоснабжения, связанного с шунтированием артериальной крови и, как следствие, ишемическим потенцированием повреждения [139].

Дисфункция эндотелия сосудов и лимфатических капилляров в условиях воспаления проявляется повышенной проницаемостью сосудистой стенки, активацией медиаторов клеточного взаимодействия, таких как хемокины и цитокины, а также развитием патологического неоангиогенеза. Эти процессы играют ключевую роль в прогрессировании воспалительных изменений и формировании сосудистых аномалий, что влияет на течение патологического процесса и потенциал восстановления тканей [118].

1.1.3 Микробиоценоз ротоглотки при хроническом тонзиллите.

Современные исследования в области биологии предоставляют обширные доказательные данные о механизмах, обеспечивающих поддержание гомеостаза и поддержания здоровья микробиомом. Кроме того, установлена его значимая роль в инициировании и модуляции воспалительных процессов, а также в развитии связанных с ними патологических состояний [35; 74].

Современное представление организма человека и его комменсальной (от лат. *com*-«с», «вместе» и *mensa* –«стол»; буквально «за одним столом») микробиоты заключается в виде ***суперорганизма - голобионта***, ГБ **(**префикс *holo* от греч. *ολόκληρο* – целое). Структурно-функциональные единицы последнего являются динамичными, взаимовлияющими, тесно зависящими от внешней среды и друг от друга, а общая длина метагенома превышает ДНК макроорганизма на несколько порядков [108].

Микробные партнёры организма осуществляют многочисленные метаболические функции, не закодированные в человеческом геноме, но необходимые для его полноценного метаболизма и поддержания здоровья. Микробиоценоз представляет собой высокочувствительную систему, реагирующую изменением численного состава и функциональных

характеристик на колебания внешних и внутренних факторов, что делает его важным индикатором физиологических и патологических процессов в организме [87].

Метаболический профиль микробных сообществ отражает их функциональную активность и напрямую зависит от сбалансированности биотопа [29; 70; 85]. Современные подходы молекулярно-генетического анализа микробиома включают хроматографические методы, среди которых особое значение имеют газовая жидкостная хроматография и газожидкостная хроматография с масс-спектрометрией. Эти методы позволяют исследовать конечные продукты метаболизма бактерий, формируя целостное представление о составе и функциональной активности микробных сообществ [119].

Рост патогенных микроорганизмов и дисбаланс симбиотической микробиоты неизбежно приводят к формированию локального или распространённого дисбиоза и воспалению [16.]. Таким образом, увеличение численности патобионтов может выступать в качестве потенциальной точки перелома в развитии нозосимбиотических взаимоотношений (греч. *νόσος* — «болезнь»; *συμ-βίωσις* — «совместная жизнь»), в том числе в НМ [177]. Современные исследования демонстрируют, что значительные изменения микробного состава происходят уже в субклинических стадиях патологических состояний, что подчёркивает важность ранней диагностики микробиологических нарушений [162].

Гомеостазированный микробиом НМ реализует ряд защитных механизмов, препятствующих колонизации и инфицированию потенциальными патогенами. Среди ключевых факторов регуляции микробного баланса микробиома выделяют конкуренцию за питательные субстраты с одной стороны, с другой - продукцию специфических бактериоцинов, обладающих антимикробной активностью. В результате в ротоглотке и НМ формируется динамическое равновесие между условно-патогенной и симбиотической микробиотой [98; 110].

Важным фактором патогенеза ХТ является нарушение естественного микробиоценоза ротоглотки с образованием биоплёнок [41; 114].

По данным различных исследований трудно переоценить роль феномена образования биоплёнок в патогенезе ХТ. Данные микробные сообщества функционируют не по принципу конкуренции, а посредством кооперативных взаимодействий. Этот процесс регулируется механизмом «чувство кворума» (*quorum sensing, QS*) и сохраняет при этом способность активно кооперативно продуцировать токсины и вырабатывать устойчивость к антибактериальным препаратам. Одной из уникальных особенностей биоплёнок является способность их микроорганизмов в ответ на неблагоприятные условия среды трансформироваться в планктонные формы, что позволяет сохранять инфекционный потенциал. Существенным фактором, влияющим на данный процесс, является применение субингибирующих доз антибиотиков, которые способствуют селекции устойчивых клеток-персистентов внутри зрелых биоплёночных структур [153]. Бактериологические исследования, проведённые перед выполнением тонзиллэктомии на НМ, выявили наличие зрелых биоплёнок с высокой видовой разнообразностью, значительную часть которых составляли анаэробные микроорганизмы. Кроме того, было установлено, что хирургическое удаление НМ при ХТ не приводит к существенным изменениям состава микробиоты полости рта [121].

1.1.4 Взаимосвязь микробиоценозов ротоглотки и кишечника при хроническом тонзиллите.

Микробиоценозы ротоглотки и кишечника представляют собой одни из наиболее разнообразных по видовому и количественному составу биотопов желудочно-кишечного тракта (ЖКТ). Их взаимовлияние играет важную роль в поддержании гомеостаза и здоровья организма. В ротоглотке содержится порядка 10^{10}–10^{12} КОЕ/мл микроорганизмов, тогда как в кишечнике численность микробных популяций достигает ~10^{14}–10^{15} КОЕ/мл [141].

Полость рта представляет собой сложный микробиологический локус, обусловленный её анатомическим строением. Основным регулятором взаимодействий между биотопами данной среды выступает слюна, выполняющая буферную и защитную функции. В составе микробиоценоза ротоглотки у здоровых лиц доминируют облигатные (альфа и гамма стрептококки, нейсерии), добавочные (стафилококки, нетоксигенные коринобактерии, гемофильная палочка) и транзиторные (эшерихии, клебсиеллы, энтеробактерии, протей, микрококки, ацинетобактерии, моракселлы, псевдомонады, грибы рода Candida) микроорганизмы, которые адаптированы к колонизации в этом биотопе и активно взаимодействуют с местными эпителиальными клетками и лимфаденоидной тканью [55]. Однако надо заметить, что определить точный состав микробиоценоза полости рта сложно, поскольку эта среда постоянно подвергается воздействию экзогенных бактерий из пищи, воды и воздуха. Критичные сдвиги состава биотопа ротоглотки с формированием нарушения барьерной функции полости рта может привести к распространению продуцентов микроорганизмов, в том числе ЛПС в системный кровоток, что инициирует воспалительные и иммунные реакции в организме [166].

В последние годы накоплено значительное количество данных, свидетельствующих о роли изменения микробиоценоза полости рта в патогенезе ряда системных заболеваний: сердечно-сосудистых [120], ревматоидного артрита [185], нефропатии IgA [124] и другие.

По данным литературы имеется доказанное взаимодействие биотопов пародонтальных карманов и НМ и их совместного влияния на течение ХТ [96]. Грамотрицательные микроорганизмы пародонта обладают особенно агрессивной способностью к инвазии и персистенции в ткани НМ, эффективно избегая иммунного надзора и индуцируя локальное воспаление и системные цитокиновые эффекты. В результате данных событий повышается уровень

эндотоксина (ЭТ) в биотопе, что способствует формированию хронического воспаления в НМ [138].

Ежедневно в пищеварительный тракт из полости рта поступает порядка 8×10^{11} микроорганизмов. Установлены факты ассоциации микробов этих биотопов [162], а также возможность взаимной транслокации микроорганизмов этих биотопов, участвующих в передаче генов антибиотикорезистентности, и ответственных за антилизоцимную, антиинтерфероновую и антицитокиновую активность [103]. Loganathan A. et al. в результате своих исследований установили присутствие в мазках с поверхности НМ микроорганизмы, характерные для кишечной микробиоты, включая Enterococcus faecalis и Escherichia coli при различных формах ХТ [154]. Близкое анатомическое расположение и возможность непосредственного контакта между этими микробными экосистемами способны существенно влиять на физиологические характеристики бактерий, провоцируя значительные изменения в их метаболической активности и адаптивных механизмов [113].

В настоящее время анализом многочисленных полных последовательностей бактериального генома было продемонстрировано, что основной силой эволюции микроорганизмов является механизм горизонтального переноса генов. Последнее фундаментально влияет на формирование структуры бактериальных геномов и на пластичность адаптационного потенциала бактерий с увеличением общей приспособляемости прокариота в ареале своего существования [123; 182]. Кроме того исследования показали, что антибиотики в субингибирующих концентрациях могут способствовать переносу мобильных генетических элементов с формированием множественно лекарственно-устойчивых, экстремально устойчивых и пан-устойчивых бактерий. Также верифицирован и изучен уникальный протективный для всех биотопов организма механизм микробиоценоза кишечника MATE (*microbial adhesion – triggered endocytosis*), обусловленный адгезией комменсальных бактерий к энтероциту с везикуляцией

секретируемого белка P3340, стимулирующего дифференцировку Т-хелперов (Th17) всех биотопов организма [153].

Таким образом, биотопы ЖКТ, включая орофарингеальный геомикробиом, имеют тесные анатомо-функциональные связи и генный обмен, в результате чего состав их может широко варьировать по непрерывному градиенту с тесным, нелинейным взаимодействием.

1.2 Патогенетическое взаимодействие гастроэзофагеальной рефлюксной болезни с хроническим тонзиллитом.

1.2.1 Гастроэзофагеальная рефлюксная болезнь: эпидемиология, этиология, патогенез, клиника, диагностика, лечение и влияние на ЛОР-органы.

В связи с вышесказанным, при изучении проблемы ХТ важно учитывать влияние одной из распространённой патологии ЖКТ - гастроэзофагеальной рефлюксной болезни (ГЭРБ), что среди взрослого населения составляет 40–60% во всем мире [46; 184] и 34,2% в России [58]. В исследовании Мулдашевой А.А. у всех обследованных пациентов с простой формой ХТ был выявлен ГЭРБ, что отрицательно влияло на клиническое течение и фарингоскопическое проявление данной ЛОР-патологии [61].

Монреальский консенсус 2005 года определил ГЭРБ как «хроническое рецидивирующее заболевание, обусловленное нарушением моторно-эвакуаторной функции органов гастроэзофагеальной зоны и характеризующееся регулярно повторяющимся забросом в пищевод желудочного и, в ряде случаев, дуоденального содержимого, что приводит к появлению клинических симптомов, ухудшающих качество жизни пациентов, к повреждению слизистой оболочки дистального отдела пищевода с развитием в нем дистрофических изменений неороговевающего многослойного плоского эпителия в виде катарального или эрозивно-язвенного эзофагита (рефлюкс-эзофагита), а у части больных в виде цилиндроклеточной метаплазии» [79].

В настоящее время наблюдается определённая российская и мировая тенденция как увеличения заболеваемости и распространённости ГЭРБ, так и расширения возрастного диапазона этих пациентов преимущественно за счёт молодого возраста [3]. Эти тенденции могут объясняться несколькими факторами: затруднённой диагностикой заболевания в связи с разнообразием маскированных клинических проявлений [73; 101], многочисленными попытками самостоятельного лечения и нежелания обращаться к врачу, изменением образа жизни и пищевых привычек современным обществом [24; 30].

Клинические проявления ГЭРБ у пациентов принято разделять на пищеводные (изжогу, одинофагию, дисфагию, кислую отрыжку) и внепищеводные (кардиальные, лёгочные, оториноларингологические и стоматологические). Наличие последних также известно как ларингофарингеальный рефлюкс (ЛФР) в медицинской практике. По данным Монреальской классификации экстраэзофагеальные признаки в свою очередь подразделяют на две группы. В первую включены симптомы и заболевания, связь которых научно доказана с ГЭРБ. К ним относятся хронический кашель, связанный с рефлюксом, хронический ларингит, бронхиальная астма и эрозии эмали зубов. Ко второй группе относят хронический фарингит, синусит, средний отит, тонзиллит, связь развития и прогрессирования которых с ГЭРБ предполагается и активно изучается [30].

Термин “ларингофарингеального рефлюкса” был предложен J. Koufman в 1991 г. [147]. В 2002 г было принято понятие «ларингофарингеальная рефлюксная болезнь (рефлюкс-ларингит)» Американской академией отоларингологии и хирургии головы и шеи (American Academy of Otolaryngology – Head and Neck Surgery – AAO-HNS) [151], объединяющее проявления, связанные с регургитацией гастродуоденального содержимого в глотку и её последующим повреждением [150].

По некоторым данным, проявления ЛФР наблюдаются у 82,6-88,5% пациентов с ГЭРБ [52]. С позиции врача-оториноларинголога необходимо особенно акцентировать внимание осмотру гортаноглотки, поскольку согласно литературным данным, в 16% случаев изменения в этой области, могут являться единственными признаками заболевания [172]. В ходе 11-летнего периода наблюдений было установлено, что количество обращений пациентов к ЛОР-врачам по поводу ЛФР увеличилось в пять раз [112]. ЛФР регистрируется с равной частотой как у мужчин, так и у женщин [131]. Совокупность представленных данных свидетельствует о значительном увеличении распространённости ЛФР, что обязывает необходимость владения знаниями о симптоматике и современных методах диагностики этого состояния.

В настоящее время определение ЛФР всё ещё остаётся спорным, как и вопрос его патогенеза. Многие исследователи считают, что это форма внепищеводных симптомов ГЭРБ, есть и альтернативная точка зрения - относить ЛФР к самостоятельному заболеванию со своим механизмом патогенеза. Тем не менее, выделяют две основные патофизиологические теории ЛФР: рефлюксная теория и теория рефлекторной стимуляции (рефлекторная теория) [181].

В основе патогенеза рефлюкса находится обратный ток содержимого желудка в глотку и гортань, вызывая прямое и опосредованное повреждение слизистой оболочки. Эффекты рефлюкса связаны с прямым повреждающим воздействием соляной кислоты, пепсина, трипсина и желчных кислот, а также цитокин-опосредованным повреждением слизистой оболочки органов [25; 91].

В физиологических условиях организм имеет антирефлюксный механизм: верхний и нижний пищеводные сфинктеры, диафрагмальная ножка, перистальтика пищевода, связанная с глотанием, а также кислотоустойчивость и способность слизистой оболочки пищевода очищаться [180]. Любой фактор, который может повлиять на тонус пищеводного сфинктера, включая диету, дисфункцию вегетативной нервной системы, или анатомические аномалии сфинктера/пищевода, может быть вовлечён в развитие ЛФР.

Физиологичная нейтрализация агрессивного рефлюката в просвете пищевода происходит благодаря защитным действиям гликопротеина, муцина, поступающими со слюной из глотки и вырабатываемыми собственными железами пищевода, что позволяет выдерживать частые и достаточно длительные периоды воздействия заброса.

По сравнению с эпителием пищевода слизистая оболочка верхних дыхательных путей менее устойчива к воздействию даже кратковременных и редких эпизодов желудочного рефлюктата [117]. Физиологической нормой считается около 50 эпизодов гастроэзофагельного рефлюкса, но для значимых повреждений слизистой гортани достаточно трёх, приводящих к нарушению функции реснитчатого респираторного эпителия, разрушению естественного муцинового барьера и последующему стазу слизи [144]. В глотке отсутствует возможность проведения перистальтических движений для эвакуации содержимого желудка в отличии от пищевода, что увеличивает время воздействия рефлюктата, усугубляя повреждение [111].

Патологические изменения полости рта на фоне ЛФР связывают с ацидификацией слюны, снижением её буферной ёмкости за счёт неорганических компонентов (ионов калия, натрия, кальция, фосфатов), а также с дисбалансом орального микробиоценоза вследствие увеличения пула грамотрицательной микробиоты [4; 64; 89].

При прямом механизме повреждения тканей запускаются механизмы формирования хронического воспаления в этих областях посредством выработки провоспалительных цитокинов - интерлейкинов-1, -6, -8, -10 и фактора некроза опухолей α и с привлечением Т-клеток и нейтрофилов в повреждённую ткань. Эти процессы усугубляют повреждение тканей стимуляцией мезенхимальных и эндотелиальных клеток, продуцирующих пул медиаторов воспаления с формированием порочного круга [65; 178].

Вагусно-опосредованный антирефлюксный механизм определяется общей иннервацией пищевода, органов дыхательной и сердечно-сосудистой системы,

связанной единым эмбриональным происхождением посредством стимуляции блуждающего нерва и вагусной рефлекторной дугой. В физиологическом состоянии при стимуляция нервных рецепторов в глотке кислыми веществами вызывается бронхоспазм, накопление липкой слизи, непроизвольное глотание, рефлексы закрытия голосовой щели и кашлевой. Из-за постоянного воздействия ЛФР пациенты чаще начинают кашлять и прочищать горло для облегчения дискомфорта в горле, усугубляя отёк и повреждение слизистой оболочки горла, что приводит к сенсорным нарушениям горла и формированию порочного круга [115].

В рамках обсуждения клинических аспектов важно дифференцировать пищеводные и экстраэзофагеальные проявления ГЭРБ.

Изжога, как пищеводный симптом ГЭРБ, является наиболее распространенным признаком и составляет более чем 75%, однако среди пациентов с ЛФР она встречается лишь у 40% [115; 132].

Необходимо отметить, что симптоматика ЛФР недостаточно специфична, что требует от ЛОР-врача проведения тщательной дифференциальной диагностики воспалительных процессов в глотке.

По результатам зарубежных исследований наиболее частыми проявлениями ЛФР являются дискомфорт в горле, дисфония, желание постоянно прочищать горло, кашель, дисфагия и ощущение инородного тела или кома в горле [132; 151]. Что коррелирует с исследованием И. Б. Анготоевой и др., в котором были выявлены следующие основные жалобы: ощущение комка в горле – 68%, осиплость – 45%, ощущение жжения за грудиной – 67%, неприятный привкус во рту после чистки зубов – 20%, неприятный привкус во рту в течение всего дня – 62%, кашель сухой по утрам – 34%, повышенное слюнообразование – 80%, першение в горле – 98% [6].

Изменения со стороны гортани при ЛФР обусловлены близостью расположения к пищеводу и проявляются рефлюкс-индуцированным ларингитом разной степени выраженности и образованиями гортани [22; 48].

Наиболее характерной находкой в этой области считается «задний ларингит», или пахидермия гортани, для которого свойственна отёчность, пастозность, гиперемия слизистой оболочки черпаловидных хрящей и межчерпаловидной области [169].

Частой фарингоскопической находкой являются отёк и гиперемия задней стенки глотки, воспаление нёбных дужек, налёт на языке [100; 130]. В единственном исследовании влияния ЛФР на простую форму ХТ Мулдашева А. А. установила, что пациентам характерны следующие проявления: жалобы на боль и дискомфорт в горле, в том числе першение и ком в горле; частое образование казеозных пробок; признаки Гизе (Guisez), В.Н.Зака, Б.С. Преображенского, выраженность которых уменьшалась после проведения противорефлюксной терапии [61]. Влияние ГЭРБ на токсико-аллергические формы ХТ не проводилось.

По данным исследований установлена прямая связь между ЛФР и галитозом, гипосмией и дисгевзией [45; 90; 104].

В настоящее время до сих пор нет единого подхода изучения ЛФР в связи с отсутствием универсального диагностического метода, являющимся одновременно и простым в использовании, и достоверно точным.

Полиморфизм жалоб и разнообразие оториноларингологических симптомов при ЛФР послужило причиной разработок различных тестов, опросников для его диагностики. Неинвазивными и доступными методами исследования являются разработанные на сегодняшний день около 20 систем оценок клинических проявлений ГЭРБ, учитывающие преимущественно пищеводные симптомы и не оценивающие динамический контроль клинической картины в ходе лечения [6].

В качестве диагностики ларингеальных проявлений внепищеводной формы ГЭРБ широкую популярность получил валидированный и чувствительный опросник “Индекс симптомов рефлюкса” (ИСР) [109], адаптированный на русский язык Кокориной Е.В. [38]. Этот опросник включает

в себя девять симптомов проявлений рефлюкса: охриплость, першение, чрезмерное отхаркивание слизи или стекание по задней стенке глотки, дисфагия, кашель после еды или лежа, затруднённое дыхание или эпизоды удушья, мучительный или надсадный кашель, ощущение кома в горле, пищеводные симптомы ГЭРБ (изжога, боль за грудиной, кислая отрыжка), которые оцениваются по 5 балльной шкале в зависимости от степени тяжести [109]. Максимально возможный балл составляет 45, в то время как значение, превышающее 13, интерпретируется как выявление ЛФР, что может коррелировать с данными суточной pH-импедансометрии [111]. По данным литературы у пациентов с установленным диагнозом ЛФР средний показатель ИСР составлял от 14,7 до 23,98 баллов [6; 23].

С целью объективизации оценки клинико- функционального состояния гортани применяется шкала рефлюксных признаков (ШРП) 2001г. С помощью гибких трансназальных или жёстких трансоральных ларингоскопов выявляется наличие 8 следующих признаков: отёк в подскладочном пространстве, вентрикулярная облитерация, эритема/гиперемия, отёк голосовых складок, диффузный отёк гортани, гипертрофия задней комиссуры, гранулёмы или грануляции, утолщение эндоларингеальной слизистой. При сумме баллов более 7 по ШРП у пациента с 95%-й вероятностью подтверждается это заболевание [109].

В своей работе Кузьмин Д.М. и др. получили 7 балльные средние значения по ШРП у пациентов с внепищеводными проявлениями ранее установленного диагноза ГЭРБ, что подтверждает наличие ЛФР. Среди выявленных изменений со стороны гортани пациентов: у 95% - патологическая гиперемия и утолщение слизистой оболочки гортани разной степени выраженности, у 60% - гипертрофия задней комиссуры слизистой гортани. Вентрикулярная облитерация и гиперпластические процессы слизистой оболочки в виде гранулём и грануляций у обследованных выявлены не были. При анализе полученных результатов при помощи опросника ИСР, средние значения которого составили 16 баллов, и

ШРП была определена прямая корреляция между клиническими симптомами и патологическими изменениями гортани [44]. Эта же связь была подтверждена и в исследовании Анготоевой И.Б. и др. [5].

Наряду с ШРП для оценки состояния гортани на фоне ЛФР используется отечественная классификация по Иванченко Г.Ф., в основе которой в соответствии с выраженностью изменений в заднем отделе гортани выделяют 3 типа пахидермии [21]. При исследовании патологии гортани, ассоциированной с ГЭРБ, в исследовании у большинства пациентов согласно данной классификации определялись первые два типа пахидермии [48].

Наряду с этим выявляемые сходные ларингоскопические признаки могут быть проявлениями и нерефлюксной этиологии: аллергией, курением, чрезмерной голосовой нагрузкой [125].

К инструментальным методам диагностики ГЭРБ относится суточное pH-мониторирование, обладающее чувствительностью 93,3% и специфичностью 90,4% [80; 126; 143]. Данный способ диагностики ЛФР обладает следующими недостатками: отсутствием единого мнения относительно нормальных диапазонов pH и вариантов расположения зондов [116; 149; 151]; неспособностью обнаружения более агрессивного слабощелочного или смешанного рефлюктата [14]; возможностью усиления симптомов при выполнении в разгар заболевания [82]; достаточно нагрузочно для пациента; недоступностью в рутинной практике в амбулаторных условиях.

Самым распространённым методом диагностики ГЭРБ считается эзофагогастродуоденоскопия (ЭГДС), которая определяет связанные с ГЭРБ повреждения тканей, варьирующиеся от эндоскопически негативной или позитивной формы, до пищевода Барретта и аденокарциномы пищевода [1; 22; 151].

Важно заметить - отсутствие визуальных признаков изменения слизистой пищевода при проведении ЭГДС достоверно точно не исключает патологического рефлюкса при наличии клинических данных и может являться

эндоскопически негативной формой заболевания. Для катарального рефлюкс-эзофагита свойственны катаральные изменения нижней трети пищевода (эритема, отёк, повышенная ранимость) и отсутствие отчётливых повреждений слизистой (эрозий, язв, пищевода Баррета). Согласно заключению Всемирного конгресса гастроэнтерологов, состоявшемуся в Лос–Анджелесе в 2002 году, все эти проявления относятся к неэрозивной форме ГЭРБ [3; 175].

По данным литературы неэрозивная форма ГЭРБ диагностируется примерно в 60-70% случаев, рефлюкс-эзофагит - в 37%, пищевод Барретта - в 3% [13; 15; 20].

В исследовании Tan J. и др. при выполнении ЭГДС эзофагит был обнаружен у 50% пациентов с пищеводными проявлениями ГЭРБ и лишь у 20% пациентов с ЛФР [173]. Полученные результаты соответствуют данным, описанным в когортном исследовании, проведённом в Японии [161]. Встречаемость недостаточности кардии и дуодено-гастрального рефлюкса составляет 16,9 % и 9,3 % у пациентов с ГЭРБ [68]. Даже при отсутствии видимых макроскопических изменений слизистой оболочки пищевода гистологическая структура демонстрирует значительное разнообразие. Микроскопическое исследование биопсийного материала выявляет признаки эзофагита, включающие вакуольную дистрофию клеток, акантоз, утолщение базального слоя, стаз внутриэпителиальных сосудов, фиброз и диффузную воспалительную инфильтрацию подэпителиальной основы. Кроме того, наблюдается гиперплазия тёмноклеточных лимфоидных фолликулов, а также изменения, характеризующиеся дис-, пара- и гиперкератозом, лейкоплакией, клеточной дисплазией и формированием очагов метаплазии по типу Барретта [86]. При электронно-микроскопическом исследовании во всех случаях ГЭРБ отмечается расширение межклеточных контактов слизистой оболочки пищевода [187], деструкция комплексов апикального соединения, снижение продукции белков плотных контактов [122]. В исследовании В.В. Кизима и др. у пациентов с подтверждённой ГЭРБ методом ЭГДС и клиническими проявлениями ЛФР при

патогистологическом исследовании операционного материала слизистой оболочки гортани отмечались следующие изменения: хроническое воспаление различной степени дисплазии многослойного плоского эпителия (лёгкой в 20%; умеренной в 11,1%; тяжёлой в 4,4%) и выраженный кератоз эпителия 15,6%, из них с акантозом 43% [36].

Гистологические изменения, выявленные в слизистой оболочке гортани у пациентов с ЛФР, демонстрируют аналогичность с поражениями, характерными для повреждения пищевода при ГЭРБ. Иммунологическое исследование слизистой оболочки гортани у пациентов с ЛФР показало высокое содержание поверхностных маркеров цитотоксических Т-лимфоцитов (CD8) [171]. Такие морфологические признаки могут рассматриваться в качестве потенциальных диагностических маркёров ЛФР. Однако следует учитывать, что проведение подобных исследований сопряжено с методологическими сложностями, что ограничивает их широкое применение в клинической практике. Патоморфологические исследования НМ у пациентов с ГЭРБ не проводились.

В проспективном мультицентровом открытом когортном исследовании ларингеальные симптомы выявлялись у 10,4% исследуемых и достоверно чаще в группе с эрозивным эзофагитом [170]. В своём исследовании Katsinelos, P. et al. определили прямую корреляционную связь между диагностированной ГЭРБ и наличием у пациентов признаков заднего ларингита в 75% и отёком Рейнке в 100% при проведении ЭГДС [174].

Отмечено, что между эндоскопической картиной и результатами опросника ИСР корреляция не определялась [68], как и между продолжительностью заболевания и вероятностью формирования эзофагита [37].

Одной из отличительных особенностей ГЭРБ всех форм является несоответствие между выраженностью клинических симптомов и степенью повреждения слизистой пищевода, по этой причине клинически отличить одну форму от другой не представляется возможным. При этом по данным

литературы доказано, что качество жизни у пациентов с неэрозивной рефлюксной болезнью снижается так же, как у пациентов с эрозивной формой [30; 187].

В связи трудоёмкостью и дороговизной инструментальных инвазивных исследований было предложено проведение диагностической пробы ингибиторами протонной помпы (ИПП) [6], которые стойко и длительно снижают агрессивность рефлюктата и лишь опосредованно, путём уменьшения объёма секреции желудочного сока, влияют на моторику [66; 79]. Подтверждением диагноза является улучшение симптомов и уменьшение или разрешение воспалительных явлений после 3-месячного курса приёма низких доз ИПП дважды в день с постепенным снижением до однократной вечерней дозы в течение 1 месяца [6; 7; 40].

Недостаточная эффективность или полное отсутствие положительного терапевтического ответа на консервативное лечение ГЭРБ при её воздействии на гортань может быть обусловлено необратимыми изменениями в тканях. В частности, на определённых стадиях патологического процесса возможно утрачивается способность пахидермии к регрессии, что снижает эффективность стандартных методов терапии [92].

В исследовании Анготоевой И. Б. и др. после пробы с ИПП у всех пациентов зарегистрировано статистически значимое уменьшение симптомов ЛФР уже после 1 недели применения и продолжалось к 6-й неделе. Значение ИСР среди всех пациентов снизилось с 15,2±4,43 до 7,5±1,54 балла. По ШРП также обнаружено уменьшение с 8 (5; 10) до 0 (0; 3) баллов [6], что было продемонстрировано и в работе Г. И. Нукусбекова и др., характеризующееся значительным снижением как ИРС ($p < 0,001$), так и ШРП ($p < 0,001$) после месяца лечения [23]. Аналогичная эффективность (более 85%) купирования симптомов ЛФР на фоне приёма ИПП подтверждалась в ряде других исследований [152; 188].

Несмотря на значительное число гипотез, объясняющих механизмы развития патологического рефлюкса, а также множество предложенных диагностических стратегий и терапевтических подходов, вопрос патогенеза ГЭРБ остаётся открытым. С учётом нарастающей распространённости данной патологии и многообразия оториноларингологических проявлений ГЭРБ, необходим комплексный междисциплинарный подход. Его реализация позволит расширить диагностические возможности в отношении ЛФР-ассоциированных заболеваний, усовершенствовать алгоритмы выявления данной патологии и повысить эффективность её комплексной терапии.

1.2.2 Участие эндотоксина в развитии хронического воспаления при хроническом тонзиллите.

По данным результатов современных исследований по мере прогрессирования ГЭРБ установлен дисбаланс микробиоты пищевода с увеличеним доли грамотрицательных микроорганизмов, что даёт возможность предположить об иммуно-опосредованности воспаления, обусловленного дисбиозом, с чем также связано увеличение концентрации ЛПС, способствующего восприимчивости к воспалению и заболеваниям [156].

Внешняя мембрана грамотрицательных бактерий, при разрушении её являясь поставщиком эндотоксина (ЭТ), в большей степени защищает от антибиотиков, красителей и детергентов. Такая защита делает грамотрицательные бактерии устойчивыми к лизоциму и селективным антибиотикам. При этом нерациональное применение антибиотиков вызывает дисбиоз микробиоценоза с увеличением грамотрицательной группы бактерий [47; 136].

ЛПС (эндотоксин, ЭТ) представляет собой основной структурный компонент внешней стенки грамотрицательных бактерий. Он является мощным инициатором воспалительных процессов и представляет собой ключевой патоген-ассоциированный молекулярный паттерн, который является наиболее часто применяемым в экспериментальных работах воспаления. Даже

незначительное его присутствие в системном кровотоке, обусловленное бактериальной инфекцией, способно активировать воспалительный ответ посредством взаимодействия с Toll-подобными рецепторам. В результате ЛПС играет центральную роль в развитии патофизиологических проявлений, характерных для инфекционных заболеваний [157]. Грамотрицательная инфекция является наиболее неблагополучным фоном для развития любой патологии. В организме человека действуют как локальные, так и системные регуляторные механизмы, обеспечивающие гомеостаз и препятствующие эндотоксинемии и неконтролируемой системной воспалительной реакции [160].

Надо отметить, воспаление и молекулярные механизмы его развития активно изучаются и, исторически ранее принятое представление о метаболизме и воспалении как об отдельных физиологических процессах, в настоящее время научно обоснованно пересматривается. При этом открыты были новые механизмы феномена воспаления в виде метаболического перепрограммирования, получившего определение иммунометаболизм, способствующий развитию слабовыраженного хронического воспаления со сложной дихотомической системой регуляции, в котором роль ЭТ трудно переоценить [158; 163].

Главный принцип «взаимоотношений» организма человека с ЛПС состоит в следующем: реакция на ЛПС должна быть очень чувствительной, но дозированной [135]. Управление и контроль над очагами хронической грамотрицательной инфекции должны быть особой, специальной частью стандартного лечения пациентов. Любой стимул, поступающий от бактериального агента в клетки слизистой оболочки, воспринимается особой структурой – мультипротеиновым комплексом (инфламмасомой). Таким образом активируются цистеиновые протеазы семейства каспаз, непосредственно разворачивающие последующий цитокиновый каскад вплоть до апоптоза [165].

Сбалансированность активности и численности Toll-подобных рецепторов в сочетании с уровнем ЛПС играет важную роль в прогнозировании течения инфекционного процесса, определяя его исход – либо выздоровление, либо развитие осложнений. Избыточное содержание ЭТ способствует «блокировке» свободных рецепторов, что дестабилизирует иммунный ответ слизистой оболочки на инфекционный агент, провоцируя нарушение баланса регуляторных белков Toll-подобных рецепторов и формируя реакцию гиперчувствительности [176].

Гетеротипический микробиом и длительно сохраняющееся повышение концентрации системного эндотоксина (в 2- 3 раза), что определяется как хроническая эндотоксиновая агрессия, являются основой дисметаболических заболеваний, которые характеризуются хроническим системным воспалением [137].

В экспериментальном моделировании дисбиотических изменений кишечной микробиоты, индуцированных P. gingivalis, выявлено угнетение экспрессии генов, ответственных за синтез белков плотных межклеточных соединений в эпителии кишечника. Эти изменения сопровождались активизацией транскрипции генов, кодирующих воспалительные цитокины, увеличением концентрации ЭТ, а также повышением уровней биомаркёров развития диабета и сердечно-сосудистых патологий [189].

Сценарий хронического регионарного воспалительного цикла в любом регионе, в том числе в НМ, в значительной степени зависит от продолжающейся циркуляции и уровня концентрации системных патоген-ассоциированных молекулярных паттернов. Наиболее изученным из них является ЭТ [129], который инициирует каскадную активацию провоспалительных цитокинов, способствуя развитию хронической эндотоксиновой агрессии. Этот процесс поддерживает как системную воспалительную реакцию, так и локальное воспаление любой локализации, в том числе, в тонзиллофарингеальном локусе [148].

Слизистые оболочки являются важнейшими источниками и одновременно одними из основных органов-мишеней хронической эндотоксиновой агрессии. Необходимо рассматривать микробиом, гликокаликс, слизистую оболочку и её ассоциированную лимфоидную ткань, эндотелий артериальных, лимфатических капилляров и венул, а также эндотелий общей циркуляционной системы организма с его протективными органами и структурами в виде ***единого морфо-функционального модуля*** [43]. Такой подход позволяет системно представить этиопатогенетические механизмы ХТ, включая его взаимосвязь с ГЭРБ, а также определять перспективность и целесообразность дальнейших исследований, направленных на разработку инновационных терапевтических стратегий хронического тонзиллярного воспаления.

Глава 2. МАТЕРИАЛЫ И МЕТОДЫ ИССЛЕДОВАНИЯ

Диссертационная работа выполнена на базе ГБУЗ «Научно-исследовательский клинический институт оториноларингологии имени Л.И. Свержевского» Департамента здравоохранения города Москвы с 2022 по 2025 гг.

2.1 Общая характеристика исследуемых пациентов.

В рамках проведённого исследования были обследованы 150 пациентов с ХТ. Из них 70 мужчин и 80 женщин старше 18 лет (медиана возраста (Me) составила 28, квартили [Q1 - 21; Q3 - 34] лет).

В первую группу (I) вошли 75 исследуемых с установленным диагнозом ХТ, у которых заболевание протекало на фоне подтверждённого ГЭРБ. Внутри данной группы пациенты были дополнительно стратифицированы на три подгруппы по 25 человек, в соответствии с клинико-патогенетическим вариантом ХТ. В частности, подгруппа Ia включала больных с простой формой ХТ, тогда как подгруппы Ib и Ic представляли собой пациентов с ТАФ I и ТАФ II соответственно.

Вторая группа (II) аналогичным образом состояла из 75 пациентов с ХТ без ГЭРБ. Подразделение данной когорты на подгруппы IIa, IIb и IIc также проводилось по аналогичным клиническим критериям, идентичным тем, что применялись для первой группы, что обеспечивало сопоставимость данных при последующем сравнительном анализе.

Исходя из поставленных цели и задач нами были выделены критерии включения и исключения в исследование.

Критерии включения:

- возраст старше 18 лет мужчин и женщин;
- пациенты с верифицированным диагнозом ХТ простая форма, которым проводились 2-3 курса консервативной терапии с положительным эффектом;

- пациенты с установленным диагнозом ХТ ТАФ I степени, которым в связи с неэффективностью 2- 3 курсов консервативной терапии рекомендована двусторонняя ТЭ;
- пациенты с диагностированным ХТ ТАФ II степени;
- отсутствие противопоказаний для проведения оперативного вмешательства;
- подписанное информированное согласие пациента на участие в клиническом исследовании и обработку персональных данных.

Критерии исключения:

- острое воспалительное заболевание или обострение хронического заболевания любой локализации на момент исследования;
- тяжёлая сопутствующая патология в состоянии декомпенсации, в том числе онкологические заболевания;
- беременность и период лактации;
- отказ пациента от обследования и лечения.

2.2 Оценка анамнестических и клинических проявлений хронического тонзиллита.

В качестве первого этапа распределения пациентов по указанным группам проводился сбор с последующим анализом жалоб и данных анамнеза, а также анкетирование с использованием специально разработанной анкеты-опросника (приложение 1).

Степень выраженности токсико-аллергических системных проявлений ХТ у пациентов были оценены с использованием визуально-аналоговой шкалы (ВАШ), диапазон которой варьировался от 0 до 5 баллов. При этом 0 указывало на отсутствие признаков, а 5 соответствовал их максимальной выраженности (таблица 2.1).

Таблица 2.1. Оценка выраженности токсико-аллергических системных проявлений ХТ по ВАШ.

Токсико-аллергические проявления ХТ	**Баллы**
Слабость/утомляемость	0 1 2 3 4 5
Субфебрильная температура	0 1 2 3 4 5
Артралгия	0 1 2 3 4 5
Сердцебиение, боль в области сердца	0 1 2 3 4 5
Миалгия	0 1 2 3 4 5

Всем пациентам проводился осмотр ЛОР-органов с повышенной детализацией данных мезофарингоскопии, при проведении которой нами определялись состояния слизистой оболочки следующих анатомических структур: ротоглотки, мягкого и твёрдого неба, передних и задних нёбных дужек, задней стенки глотки. При этом оценивалось наличие или отсутствие клинических признаков ХТ: изменение величины НМ, наличие патологических масс в лакунах НМ, гиперемии краёв нёбных дужек (признак Гизе), валикообразного утолщения краёв нёбных дужек (признак Б.С. Преображенского), отёка верхних отделов задних и передних нёбных дужек (признак В.Н.Зака), сращения и спаек НМ с нёбными дужками и/или треугольной складкой.

Как представлено в таблице 2.2, для оценки степени выраженности мезофарингоскопических признаков, в том числе проявлений ХТ, у пациентов использовали ВАШ от 0 до 5 баллов, где 0 - отсутствие проявления, а 5 - крайняя его выраженность. Исключением в этой шкале является признак гипертрофии НМ, который оценивался от 0 до 3 баллов в соответствии с 3 степенями увеличения НМ согласно диагностическим критериям Преображенского Б. С. [68]. Согласно критериям данной классификации условными ориентирами для

определения степени гипертрофии НМ являлась горизонтальная линия, проведённая через край нёбно-язычной (передней) дужки, и вертикальная линия, проведённая через середину язычка. При этом для определения степени гипертрофии НМ расстояние между обозначенными линиями делилось на три равные части: I степень – увеличение миндалины на 1/3 этого расстояния; II степень – миндалина занимает 2/3 промежутка; III степень – миндалины доходят до язычка и соприкасались друг с другом.

Таблица 2.2. Оценка выраженности мезофарингоскопических признаков у пациентов с ХТ по ВАШ.

Мезофарингоскопические признаки	**Баллы**
Застойная гиперемия передних нёбных дужек (признак Гизе)	0 1 2 3 4 5
Отёчность верхних краёв передних и задних нёбных дужек (признак В.Н.Зака)	0 1 2 3 4 5
Валикообразное утолщение краёв передних нёбных дужек (признак Б.С.Преображенского)	0 1 2 3 4 5
Сращение и спайки НМ с нёбными дужками и/или треугольной складкой	0 1 2 3 4 5
Патологическое содержимое в лакунах НМ	0 1 2 3 4 5
Гипертрофия НМ	0 1 2 3
Гипертрофия лимфоидной ткани задней стенки глотки и/или боковых валиков	0 1 2 3 4 5
Бледность/атрофия слизистой оболочки задней стенки глотки	0 1 2 3 4 5
Постназальный синдром	0 1 2 3 4 5
Налёт на языке	0 1 2 3 4 5

2.3 Комплексная микробиологическая диагностика нёбных миндалин.

У всех пациентов были взяты образцы с зевной поверхности и из лакун НМ с целью диагностики качественно-количественного состава выделенных микроорганизмов.

Методика исследования заключалась в следующем: при помощи стерильного ватного тампона проводился забор биоматериала, во время которого избегались касания слизистой оболочки других анатомических областей. Затем алюминиевые аппликаторы с диаметром тампона 2-3 мм помещались в транспортные системы 110С на основе среды Эймса и полученные биоматериалы в течение 2 часов доставлялись в ГБУЗ «Диагностический центр лабораторных исследований» ДЗМ, где первым этапом в течение 3 часов проводилась предварительная инкубация в термостате при температуре 37˚С, после чего проводился посев на плотные питательные среды. Далее в течение 48 часов посевы инкубировались в термостате при 37˚С. Полученные колонии микроорганизмов анализировались макро- и микроскопически, а также подсчитывались по количеству колоний каждого вида. Затем осуществлялось выделение и подсчёт чистой культуры микробиоты на скошенном агаре.

2.4 Диагностическое исследование регионарного и системного воспаления.

Дополнительно у всех пациентов определялись специальные показатели регионарной и системной воспалительной реакции, к которым относятся уровень концентрации ЭТ в ротовой жидкости и следующие показатели в венозной крови: уровни концентрации ЭТ, интерлейкина-6 (ИЛ-6), фактора некроза опухоли альфа (ФНО-а) и высокочувствительного С-реактивного белка (hsСРБ).

Определение уровня концентрации ЭТ в ротовой жидкости и в венозной крови проводили методом газожидкостной масс-спектрометрии, методика проведения которой заключалась в следующем: утром строго натощак производился забор ротовой жидкости в пробирки типа эппендорф объемом 0,5 мл и венозной крови в пробирки с реагентом из этилендиаминуксусной кислоты объёмом 2 мл. Исследуемые материалы доставлялись в лабораторию в течение 2

часов вместе с хладоэлементами. Анализ материала проводили на хроматографе МАЭСТРО 7820А, совмещённым с квадрупольным селективным масс-спектрометром AdgelentTechnologies 5975 с диапазоном масс 2-1000 аем, имеющем разрешающую способность 0,5 аем во всём рабочем диапазоне. Режим анализа 120° С - 2 мин, далее программированное изменение температуры - 5 град/мин до 300-320º С град. Пробоподготовка для изучения состава микробных маркёров заключалась в специальной химической обработке для получения гексанового экстракта анализируемого продукта [67]. Вещества на хроматограмме определяли по массспектрам, используя стандартную программу идентификации прибора, основанную на базе данных NBS. Концентрацию бактериального ЭТ рассчитывали как сумму концентраций отдельных компонентов клеточной стенки грамотрицательных микроорганизмов [94]. Данные исследования выполнялись на базе ФБУН МНИИЭМ им. Г.Н. Габричевского.

Уровни ИЛ-6 и ФНО-а определялись хемилюминесцентным методом в венозной крови. Методом иммунотурбидиметрии определяли в венозной крови показатель hsСРБ, использующийся терапевтическими специалистами в качестве подтверждённого системного чувствительного маркера хронического воспаления и оценивающегося по уровням воспалительной реакции (менее 1,0 мг/л – низкий, 1-3 мг/л – средний, более 3 мг/л – высокий) [146]. Данные анализы проводились на базе ГБУЗ «Диагностический центр лабораторных исследований» ДЗМ.

2.5 Диагностика и лечение гастроэзофагеальной рефлюксной болезни.

Все пациенты проходили специальное анкетирование, направленное на выявление симптомов, характерных для ГЭРБ с акцентом внимания для идентификации проявлений ЛФР. Для этого использовался валидированный и чувствительный опросник “Индекс симптомов рефлюкса” (ИСР) [109], адаптированный на русский язык Кокориной Е.В. [38]. ИРС, представленный в таблице 2.3, состоит из девяти вопросов о наличии и степени проявлений

признаков ГЭРБ. Каждый из симптомов оценивался за период последнего месяца по 5 балльной шкале, где 0 баллов - отсутствие жалоб, а 5 – выраженное проявление. Интерпретация общего результата опросника ИРС проводилась следующим образом: менее 9 баллов - отрицательный (ЛФР отсутствует), 9-13 баллов - сомнительный, 13 и более - положительный (ЛФР выявлен). Максимально возможный балл составлял 45. Время анкетирования пациентов с помощью опросника ИСР составило примерно 3-5 минут.

Таблица 2.3. Опросник «Индекс симптомов рефлюкса»

В течение последнего месяца, насколько следующие проблемы Вас беспокоили?	Баллы
1. Охриплость	0 1 2 3 4 5
2.Чувство першения в горле	0 1 2 3 4 5
3. Чрезмерное отхаркивание слизи или затекание из носа	0 1 2 3 4 5
4. Затруднения при глотании пищи, жидкости или таблеток	0 1 2 3 4 5
5. Кашель после еды или после перехода в горизонтальное положение	0 1 2 3 4 5
6. Затруднения дыхания или эпизоды удушья	0 1 2 3 4 5
7. Мучительный или надсадный кашель	0 1 2 3 4 5
8. Ощущение чего-то липкого в горле или комка в горле	0 1 2 3 4 5
9. Изжога, боль в груди, кислая отрыжка	0 1 2 3 4 5
Всего (баллы)	

В случае выявления сомнительного или положительного результата ИСР пациенту была рекомендована консультация гастроэнтеролога с дальнейшим

инструментальным обследованием в объёме проведения ЭГДС. В процессе эндоскопического обследования получали биоптат слизистой оболочки желудка, который использовался для диагностирования инфекции Helicobacter pylori при помощи тест-системы Хелпил.

В исследование включались пациенты с подтверждённым диагнозом ГЭРБ гастроэнтерологом на основании анамнестических и клинико-инструментальных данных.

Каждому пациенту с ХТ в ассоциации с ГЭРБ назначалась профильным специалистом комплексная терапия, включающая коррекцию образа жизни и консервативную терапию.

К важным мерам модификации поведения относились снижение избыточной массы тела, отказ от курения и исключение факторов, повышающих внутрибрюшное давление (тугая одежда, поднятие тяжестей, работа с наклоном туловища). Также рекомендовалось избегать переедания, придерживаться регулярного трёх-четырёхразового питания и отказаться от приёма пищи за два часа до сна, а при наличии ночной изжоги или регургитации рекомендовалось приподнимать головной конец кровати. Диетотерапия исключала продукты, провоцирующие ГЭРБ: томаты, кислые фруктовые соки, газообразующие и жирные продукты, шоколад, кофе, алкогольные и газированные напитки.

К ключевой части фармакотерапии ГЭРБ относилось назначение стандартной дозы ингибиторов протонной помпы (ИПП): эзомепразол 40 мг. Согласно рекомендациям Российской гастроэнтерологической ассоциации по диагностике и лечению ГЭРБ 2020 г. длительность курса обострения неэрозивной формы ГЭРБ составляло 4 недели, а рефлюкс-эзофагита – 8 недель с последующим проведением контрольного эндоскопического исследования [30]. Помимо этого назначались антациды по требованию (алюминия фосфат 2,08 г, комбинированные препараты — магалдрат 400 или 800 мг и симетикон 20 или 40 мг, алюминия гидроксид 400 мг и магния гидроксид 400 мг) и прокинетики (итоприда гидрохлорид 50 мг 3 раза в день).

При выявлении Helicobacter pylori быстрым уреазном тестом назначался курс эрадикации данной инфекции согласно разработанным клиническим рекомендациям по диагностике и лечению Helicobacter pylori у взрослых [30].

Клиническая ремиссия ГЭРБ определялась как устойчивое отсутствие характерных симптомов заболевания в течение не менее 7 дней [30]. В случае сохранения клинических проявлений и/или отсутствия эпитализации эрозий по данным контрольной ЭГДС после завершения курса терапии ИПП в стандартной дозе рекомендовалось проведение pH-импедансометрии.

После проведения лечения ГЭРБ все пациенты I группы вновь проходили ряд обследований: анкетирование ИСР, оценивались изменения мезофарингоскопической картины и токсико-аллергических проявлений ХТ по ВАШ, микробиологический посев зевной поверхности и из лакун НМ, биомаркёры регионарного и системного воспаления. По результатам этих мероприятий определялась тактика ведения исследуемых по поводу ХТ: динамическое амбулаторное наблюдение в течение 12 месяцев или хирургическое лечение в объёме двустронней тонзиллэктомии.

2.6 Патоморфологическое исследование нёбных миндалин.

Пациентам, которым показано оперативное вмешательство по поводу ХТ, в качестве предоперационной подготовки проводилось общепринятое лабораторное обследование: общие клинические анализы крови и мочи, биохимическое исследование крови, коагулограмма, исследование крови на групповую и резус-принадлежность, а также электрокардиография. Эти участники исследования в обязательном порядке были дополнительно консультированы врачом-стоматологом и врачом-терапевтом с целью исключения тяжёлой сопутствующей патологии и противопоказаний к хирургическому вмешательству. Результаты ЭГДС и заключение врача-гастроэнтеролога в нашем исследовании были крайне важны в аспекте выявления отсутствия противопоказаний для предстоящего хирургического лечения под действием комбинированной эндотрахеальной анестезии.

Всем этим пациентам обеих групп была проведена двусторонняя тонзиллэктомия под действием комбинированной эндотрахеальной анестезии при помощи использования «холодного» инструмента классическим методом.

Удалённые НМ погружались в контейнер с 10 % забуференным нейтральным формалином (pH 7,2-7,4) и в течение 12 часов доставлялись в патологоанатомическое отделение Государственного бюджетного учреждения здравоохранения «Городскую клиническую больницу № 1 им. Н.И. Пирогова» Департамента здравоохранения города Москвы с целью патоморфологической верификации диагноза.

После первоначальной фиксации биоматериала из крупного образца вырезались небольшие фрагменты толщиной 3-4 мм и длиной до 18 мм. Затем каждый из них помещали в промаркированные гистологические кассеты, после чего через 18-20 часов начинался процесс обработки биоматериала с использованием вакуумного автоматического аппарата Leica ASP 6025. Далее образцы заливались парафином при температуре 60-63°С. После их охлаждения проводилась микротомия полученных парафиновых блоков на микротоме ThermoFisher Scientific HM 325. Окрашивание срезов гематоксилином и эозином осуществлялось в автоматическом мультистейнере Leica ST 5020, а для заключения под стекло применялась среда «Витрогель».

Морфологические признаки ХТ, представленные в таблице 2.4, оценивались в поле зрения при увеличении ×400. Данный анализ проводился с помощью ВАШ: 0 – отсутствие признака, 1 – менее 10% от общей площади исследуемой зоны, 2 – 10-30%, 3 – 30-50%, 4 – 50-80%, 5 – более 80%.

Длительность послеоперационного наблюдения пациентов в рамках исследования составила 6 месяцев с последующей оценкой биомаркёров регионарного и системного воспаления.

Таблица 2.4. Патоморфологические признаки ХТ с использованием ВАШ

Гистологическая структура	**Изменения**	**Баллы**
Поверхностный эпителий	Эрозии	0 1 2 3 4 5
	Воспаление	0 1 2 3 4 5
Эпителий крипт	Эрозии	0 1 2 3 4 5
	Воспаление	0 1 2 3 4 5
Содержимое просвета крипт	Воспаление	0 1 2 3 4 5
	Нити фибрина	0 1 2 3 4 5
	Актиномицеты	0 1 2 3 4 5
Собственная пластинка	Склероз	0 1 2 3 4 5
	Васкуляризация и полнокровие сосудов	0 1 2 3 4 5
Лимфоидная ткань	Склероз	0 1 2 3 4 5
	Грануляция	0 1 2 3 4 5
	Васкуляризация и полнокровие сосудов	0 1 2 3 4 5

2.7 Методы статистической обработки результатов исследования.

Сбор данных, их последующая коррекция, систематизация исходной информации и визуализация полученных результатов осуществлялись в электронных таблицах Microsoft Office Excel (2016). Статистическая обработка результатов проводилась средствами языка Питон (Python 3.11.).

Количественные показатели оценивались на предмет соответствия нормальному распределению, для этого использовался критерий Шапиро-Уилка. Проверка на нормальность распределения показала, что данные в исследовании не имеют нормального распределения. Поэтому в дальнейшем расчёты производились методами непараметрической статистики.

В качестве центра распределения была посчитана медиана, а в качестве показателей вариации – квартили (Me [Q1; Q3]). Для сравнения двух

несвязанных выборок использовался U-критерий Манна-Уитни. Для сравнения трёх и более несвязанных выборок использовался критерий Краскела-Уоллиса, являющийся непараметрической альтернативой однофакторного дисперсионного анализа.

Результаты качественных признаков выражены в абсолютных числах с указанием долей (%). Сравнение номинальных данных в группах проводилось при помощи критерия $\chi 2$ Пирсона. В тех случаях, когда число ожидаемых наблюдений в любой из ячеек четырёхпольной таблицы было менее 10, для оценки уровня значимости различий использовался точный критерий Фишера.

С целью изучения взаимосвязи между явлениями, представленными количественными данными использовался непараметрический метод – расчёт коэффициента ранговой корреляции Спирмена (Rs), для дихотомических переменных – коэффициент корреляции Мэтьюса (Rm). Интерпретация полученных значений корреляции производится по Шкале Чеддока: слабая — от 0,1 до 0,3; умеренная — от 0,3 до 0,5; заметная — от 0,5 до 0,7; высокая — от 0,7 до 0,9; весьма высокая (сильная) — от 0,9 до 1,0.

Различия считались статистически значимыми при $p \leq 0,05$.

Глава 3. КЛИНИКО-ДИАГНОСТИЧЕСКАЯ ХАРАКТЕРИСТИКА ХРОНИЧЕСКОГО ТОНЗИЛЛИТА У ПАЦИЕНТОВ С ГАСТРОЭЗОФАГЕАЛЬНОЙ РЕФЛЮКСНОЙ БОЛЕЗНЬЮ. РЕЗУЛЬТАТЫ СОБСТВЕННОГО ИССЛЕДОВАНИЯ

3.1 Общая характеристика пациентов.

Всего было обследовано 150 пациентов в возрасте от 18 до 60 лет (28,0 [21; 34] лет), из них 70 (47%) мужчин и 80 (53%) женщин.

С целью выявления особенностей течения ХТ у пациентов с ГЭРБ, была сформирована выборка из двух клинических групп. В первую (I) группу были включены 75 пациентов с ХТ, у которых заболевание сочеталось с наличием ГЭРБ. Внутри группы пациенты были распределены на равные подгруппы по 25 человек в зависимости от формы ХТ: в подгруппу Ia вошли лица с простой формой ХТ, в подгруппы Ib и Ic — пациенты с ТАФ I и II соответственно.

Вторая (II) группа была представлена 75 пациентами с ХТ, но без признаков ГЭРБ. Структура распределения по подгруппам (IIa, IIb, IIc) в зависимости от формы ХТ полностью соответствовала аналогичной системе, применённой для I группы.

Сравнительная характеристика участников обеих групп по возрасту и полу представлена в таблице 3.1.

Таблица 3.1. Возрастно-половой профиль участников исследования

	Всего	**I группа** (ХТ+ГЭРБ)	**II группа** (ХТ без ГЭРБ)	**p**
Пол	(n=150)	(n=75)	(n=75)	
мужской	70 (47%)	31 (41%)	36 (48%)	p = 0.546
женский	80 (53%)	44 (59%)	39 (52%)	
Возраст, лет	28.0 [21.0; 34.0]	28.0 [21.25; 33.75]	27.0 [21.0; 33.75]	p = 0.945

Примечание к таблице 3.1: *ХТ – хронический тонзиллит; ГЭРБ – гастроэзофагеальная рефлюксная болезнь; p – достоверность разницы соответствующих показателей между группами пациентов.*

Анализ данных, представленных в таблице 3.1, свидетельствует об отсутствии достоверных различий между исследуемыми группами по половому (p = 0,546) и возрастному (p = 0,945) критериям. Примечательно также, что все участники исследования с диагнозом ХТ относятся к категории лиц трудоспособного возраста. Этот факт акцентирует внимание на высокой медико-социальной значимости заболевания, обусловленной его влиянием на качество жизни и профессиональную активность пациентов.

3.2 Клинические характеристики пациентов с хроническим тонзиллитом

Результаты сбора анамнестических данных и анализ жалоб пациентов, а также показателей мезофарингоскопии представлены в таблицах 3.2, 3.3 и 3.4.

Таблица 3.2. Результаты данных анамнеза и жалоб пациентов с ХТ обеих групп (n=150).

Анамнестические данные и жалобы у пациентов с ХТ	**I группа** (ХТ+ГЭРБ, n=75)	**II группа** (ХТ без ГЭРБ, n=75)	**p**
боль в горле	61 (81%)	52 (69%)	p=0.160
дискомфорт в горле	75 (100%)	54 (72%)	**p<0.001**
неприятный запах изо рта	56 (75%)	39 (52%)	**p=0.049**
частое образование казеозных пробок	56 (75%)	39 (52%)	**p=0.049**
наличие ангин в анамнезе	71 (95%)	56 (75%)	**p=0.026**
сопряжённые с ХТ заболевания	25 (33%)	25(33%)	p=1.000
в анамнезе ГЭРБ	36 (48%)	0 (0%)	**p<0.001**

Примечание к таблице 3.2: *ХТ – хронический тонзиллит; ГЭРБ – гастроэзофагеальная рефлюксная болезнь; p – достоверность разницы соответствующих показателей между группами пациентов, «жирным» шрифтом выделены достоверные показатели; % вычислены от общего количества пациентов в каждой группе.*

Анализ сведений, представленных в таблице 3.2, демонстрирует, что наиболее распространёнными клиническими проявлениями у пациентов обеих исследуемых групп были ощущение дискомфорта и боли в горле, а также эпизоды ангин в анамнезе. При сравнении признаков ХТ у исследуемых I и II групп были выявлены следующие особенности: жалобы на дискомфорт в горле регистрировались у всех пациентов I группы (100%) и у 72% пациентов II группы; наличие в анамнезе перенесённых ангин — у 95% и 75% соответственно. Такие проявления, как неприятный запах изо рта и частое образование казеозных пробок, встречались у 75% и 52% обследованных соответственно. Полученные различия оказались статистически достоверными ($p < 0,05$).

Дополнительно установлено, что у 48% пациентов I группы ранее уже была диагностирована ГЭРБ, в то время как во II группе подобных случаев зарегистрировано не было. Установлено различие в частоте обострений тонзиллита между исследуемыми группами. У пациентов I группы эпизоды ангин наблюдались с регулярностью 2–3 раза в течение календарного года, в то время как у большинства участников II группы обострения заболевания регистрировались единично — не более одного раза в год либо имели место исключительно в анамнезе в детском возрасте.

Анализ полученных данных установил различия в выраженности клинических проявлений ХТ у пациентов I группы, что обусловлено наличием сопутствующего воспалительного поражения глотки и ЖКТ. Выявленные особенности позволяют обоснованно предположить, что наличие ГЭРБ оказывает значительное влияние на формирование и прогрессирование клинической картины ХТ. Таким образом, патологический гастроэзофагеальный рефлюкс следует рассматривать в качестве существенного модифицирующего фактора, усугубляющего течение тонзиллярной патологии.

Необходимым направлением в рамках комплексной оценки пациентов с ХТ являлось выявление системных токсико-аллергических проявлений данного заболевания. К числу проявлений относилось: выраженная общая слабость,

повышенная утомляемость, длительный субфебрилитет, а также суставно-мышечный болевой синдром (артралгии и миалгии), дискомфорт в области сердца и учащённое сердцебиение. У пациентов с простой формой ХТ обеих групп (Ia и IIa) данных жалоб не было, в отличие от пациентов с ХТ ТАФ I и II исследуемых групп (Ib; Ic; IIb; IIc). Для количественной характеристики степени выраженности указанных симптомов применялась ВАШ, обеспечивающая объективизацию субъективных жалоб пациентов, результаты которых представлены на рисунке 3.1 и в таблице 3.3.

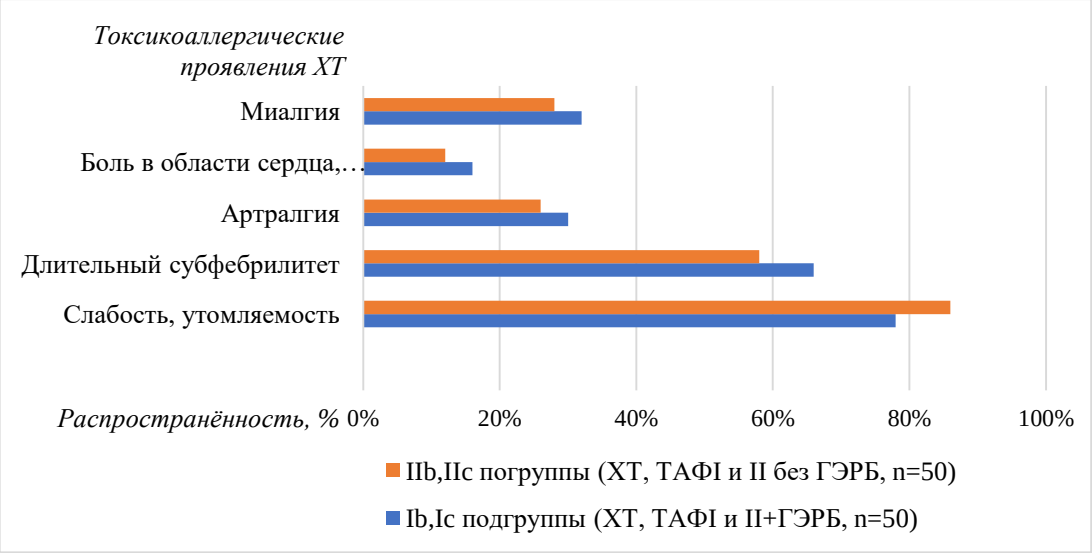

Рисунок 3.1. Сравнительная оценка результатов выраженности токсико-аллергических проявлений ХТ у пациентов клинических подгрупп (n=100).

Проведённый сравнительный анализ результатов, представленных на рисунке 3.1, позволил выявить преобладающие системные токсико-аллергические симптомы у пациентов с ТАФ ХТ с и без ГЭРБ. Наиболее часто регистрировались жалобы на общую слабость и повышенную утомляемость, наблюдаемые у 39 обследованных пациентов Ib, Ic подгрупп и у 43 — IIb, IIc. Длительное субфебрильное состояние отмечалось у 33 и 29 пациентов соответственно. Артралгический синдром диагностировался в 15 случаях в Ib, Ic подгруппах и в 13 — во IIb, IIc. Менее выраженной оказалась частота таких

проявлений, как боль в области сердца и ощущение учащённого сердцебиения (16% и 12% соответственно), а также миалгии (32% — в первых и 28% — во вторых подгруппах). Указанные данные демонстрируют высокую распространённость токсико-аллергических проявлений ХТ, но при этом их выраженность достоверно статистически не различается между группами (p > 0,05).

Таблица 3.3. Сравнительная оценка результатов выраженности токсико-аллергических проявлений ХТ у пациентов клинических подгрупп по данным ВАШ (n=100).

Токсико-аллергические проявления ХТ	**Выраженность признака в баллах; клинические группы**		**p**
	Ib,Ic подгруппы (ХТ, ТАФI и II+ГЭРБ, n=50)	IIb,IIc погруппы (ХТ, ТАФI и II без ГЭРБ, n=50)	
Слабость/утомляемость	3.3 ± 1.4	3.1 ± 1.4	p=0.696
Длительный субфебрилитет	2.1 ± 1.4	1.9 ± 1.6	p=0.695
Артралгия	1.3 ± 1.6	1.2 ± 1.5	p=0.921
Боль в области сердца, сердцебиение	0.7 ± 1.1	0.7 ± 1.0	p=0.959
Миалгия	1.1 ± 1.4	0.9 ± 1.2	p=0.855

Примечание к таблице 3.3: *ХТ – хронический тонзиллит; ТАФ – токсико-аллергическая форма; ГЭРБ – гастроэзофагеальная рефлюксная болезнь; p – достоверность разницы соответствующих показателей между группами пациентов.*

Анализ сведений, представленных в таблице 3.3, свидетельствует об отсутствии статистически значимых различий (p>0,05) в выраженности токсико-аллергических симптомов ХТ между исследуемыми клиническими подгруппами. Средние значения оценки интенсивности симптомов по ВАШ у пациентов Ib, Ic подгрупп, ассоциированных с ГЭРБ, составили соответственно 3,3; 2,1; 1,3; 0,7 и 1,1 балла. В то же время, во IIb, IIc подгруппах средние

показатели выраженности аналогичных проявлений по ВАШ составили 3,1; 1,9; 1,2; 0,7 и 0,9 балла.

Полученные результаты позволяют предположить, что наличие сопутствующей гастроэзофагеальной рефлюксной патологии не оказывает достоверного влияния на степень выраженности токсико-аллергических проявлений у пациентов с ХТ.

В процессе клинического обследования пациентов с ХТ повышенное внимание в ходе мезофарингоскопии уделялось характеристике местных признаков данного заболевания. В таблице 3.4 представлены усреднённые значения степени выраженности выявленных признаков с применением ВАШ у пациентов обеих исследуемых групп.

Наиболее распространёнными регионарными изменениями, диагностируемыми у обследуемых обеих групп, являлись типичные для ХТ признаки, описанные Гизе (Guisez), В.Н. Заком и Б.С. Преображенским, а также наличие патологического содержимого в лакунах НМ. Проведённый сравнительный анализ полученных данных продемонстрировал статистически значимое преобладание указанных признаков у пациентов I клинической группы по сравнению с пациентами II группы ($p<0,05$), что может свидетельствовать о более выраженном локальном воспалительном процессе в условиях сопутствующей гастроэзофагеальной патологии.

У обследуемых пациентов I клинической группы статистически значимо чаще регистрировались выраженные морфологические изменения слизистой задней стенки глотки, а также наличие налёта на языке. Эти признаки, выступающие как возможные косвенные признаки нарушений со стороны ЖКТ, достоверно преобладали по сравнению с соответствующими проявлениями у пациентов с ХТ, не ассоциированным с ГЭРБ ($p<0,05$).

Таблица 3.4. Сравнительная оценка результатов выраженности мезофарингоскопических признаков по данным ВАШ у пациентов с ХТ обеих групп (n=150).

Мезофарингоскопические признаки	**Величина признака в баллах; клинические группы**		**p**
	у I группы (ХТ+ГЭРБ, n=75)	у II группы (ХТ без ГЭРБ, n=75)	
Застойная гиперемия передних нёбных дужек (признак Гизе)	3.5 ± 0.8	3.1 ± 0.6	**p=0.008**
Отёчность верхних краёв передних и задних нёбных дужек (признак В.Н.Зака)	3.4 ± 0.8	2.9 ± 0.6	**p=0.001**
Валикообразное утолщение краёв передних нёбных дужек (признак Б.С.Преображенского)	3.3 ± 0.8	3.0 ± 0.6	**p=0.047**
Спайки НМ с нёбными дужками	1.5 ± 1.6	1.1 ± 1.4	p=0.377
Патологическое содержимое в лакунах НМ	2.3 ± 1.8	1.2 ± 1.4	**p=0.001**
Гипертрофия НМ	0.9 ± 0.9	0.8 ± 0.9	p=0.889
Гипертрофия лимфоидной ткани задней стенки глотки и/или боковых валиков	1.0 ± 1.4	0.2 ± 0.5	**p=0.002**
Бледность и атрофия слизистой оболочки задней стенки глотки	1.2 ± 1.5	0.2 ± 0.6	**p<0.001**
Слизистое отделяемое на задней стенке глотки	2.7 ± 1.4	0.7 ± 0.9	**p<0.001**
Налёт на языке	1.3 ± 1.4	0.3 ± 0.7	**p<0.001**

Примечание к таблице 3.4: *ХТ – хронический тонзиллит; ГЭРБ – гастроэзофагеальная рефлюксная болезнь; НМ – нёбная миндалина; p – достоверность разницы соответствующих показателей между группами пациентов, «жирным» шрифтом выделены достоверные показатели.*

3.3 Результаты микробиологических исследований с поверхности и из лакун нёбных миндалин у пациентов с хроническим тонзиллитом

Проведённый микробиологический анализ зевной поверхности НМ у пациентов обеих клинических групп позволил идентифицировать 8 видов микроорганизмов. Общее количество выявленных колониеобразующих единиц не превышало 10^4 КОЕ/мл, что свидетельствует об отсутствии клинически значимого бактериального обсеменения. Следует отметить, что у 12 обследуемых (16%) во II клинической группе рост микробиоты не был зафиксирован.

У большинства пациентов в обеих клинических группах высеивались представители условно-патогенной микробиоты глотки (Neisseria spp., Corynebacterium spp., Streptococcus viridans, Staphylococcus epidermidis, Staphylococcus aureus, Klebsiella pneumoniae, Klebsiella oxytoca), а также представитель патогенных бактерий (Streptococcus pyogenes (Group A).

Анализ видового спектра микробиоты, идентифицированной с зевной поверхности слизистой оболочки НМ у пациентов с ХТ, продемонстрировал отсутствие статистически значимых различий между клиническими группами I и II ($p>0,05$).

Как видно из таблицы 3.5 при анализе результатов культурального посева из лакун НМ у пациентов I клинической группы были установлены 19 видов микроорганизмов, а во второй – 11 представителей микробиоты, титр которых в обеих группах превышал 10^4 КОЕ/мл.

Проведённое микробиологическое исследование содержимого лакун НМ показало, что у пациентов I клинической группы значительно чаще определялись

условно-патогенные и патогенные микроорганизмы в концентрации, превышающей 10^4 КОЕ/мл, по сравнению с пациентами II группы.

Таблица 3.5. Сравнительная оценка результатов микробиологического посева из лакун НМ у пациентов с ХТ обеих групп (n=150).

Микроорганизмы, более 10^4 КОЕ/мл	**I группа** (ХТ+ГЭРБ, n=75)	**II группа** (ХТ без ГЭРБ, n=75)	**p**
Условно-патогенные			
Neisseria spp.	21 (28%)	6 (8%)	**p<0.001**
Corynebacterium spp.	6 (8%)	3 (4%)	p=0.300
Streptococcus viridans	33 (44%)	30 (40%)	p=0.620
Staphylococcus aureus	45 (60%)	39 (52%)	p=0.320
Staphylococcus epidermidis	3 (4%)	3 (4%)	p=1.000
Klebsiella pneumoniae	6 (8%)	3 (4%)	p=0.300
Klebsiella oxytca	3 (4%)	3 (4%)	p=1.000
Candida albicans	21 (28%)	15 (20%)	p=0.250
Enteroccus faecalis	6 (8%)	0 (0%)	**p=0.010**
Escherichia coli	9 (12%)	0 (0%)	**p<0.001**
Enterococcus cloacae	9 (12%)	0 (0%)	**p<0.001**
Raoultella ornithinolytica	3 (4%)	0 (0%)	p=0.080
Патогенные			
Streptococcus disgalaccia	3 (4%)	3 (4%)	p=1.000
Streptococcus pyogenes (Group A)	3 (4%)	3 (4%)	p=1.000
Haemophilus influenzae	3 (4%)	3 (4%)	p=1.000
Pseudomonas spp.	3 (4%)	0 (0%)	p=0.080
Acinetobacter junii	3 (4%)	0 (0%)	p=0.080
Enterobacter	9 (12%)	0 (0%)	**p<0.001**

Примечание к таблице 3.5: *ХТ – хронический тонзиллит; ГЭРБ – гастроэзофагеальная рефлюксная болезнь; p – достоверность разницы соответствующих показателей между группами пациентов, «жирным» шрифтом выделены достоверные показатели.*

Наиболее выраженные различия между группами отмечены в отношении следующих представителей микробиоты. Neisseria spp. обнаруживались у 21 пациента I группы против 6 во II группе ($p < 0,001$). Escherichia coli, Enterococcus cloacae и Enterobacter spp. идентифицированы только в I группе (по 9 обследованных на каждый вид), тогда как во II группе эти бактерии не выявлялись ($p < 0,001$ для всех трёх случаев), что может свидетельствовать, что забросы содержимого ЖКТ способствуют возникновению условий колонизации этого региона данными бактериями. Enterococcus faecalis был обнаружен у 8% пациентов I группы и отсутствовал во II группе ($p = 0,010$), что также подтверждает значимую роль желудочно-кишечного компонента в нарушении микробной экологии в ротоглотке и в НМ при ХТ, ассоциированном с ГЭРБ.

Для ряда других условно-патогенных и патогенных микроорганизмов, таких как Streptococcus viridans, Staphylococcus aureus, Candida albicans, Klebsiella spp., статистически значимых различий между группами не выявлено ($p > 0,05$), несмотря на относительно большее определение их в I группе.

В аспекте нашей работы нас особенно интересовало определение грамотрицательных бактерий. Как было описано ранее, липополисахаридный компонент клеточной мембраны последних (ЭТ) может запускать каскадную активацию синтеза провоспалительных цитокинов, инициируя формирование устойчивого состояния эндотоксинемии и хронической эндотоксиновой агрессии. На основании сведений, приведённых в таблице 3.5, у пациентов с ХТ были выявлены следующие грамотрицательные бактерии: Neisseria spp. Klebsiella pneumoniae, Klebsiella oxytca, Raoultella ornithinolytica, Haemophilus influenzae, Pseudomonas spp., Acinetobacter junii, Escherichia coli, Enterococcus cloacae, Enterobacter.

У пациентов обеих клинических групп микробиота лакун НМ, характеризовалась преимущественным формированием полимикробных ассоциаций, в то время как изолированное наличие отдельных микробных видов (монокультур) регистрировалось значительно реже.

Таблица 3.6. Вариации микробных ассоциаций у пациентов с ХТ в сочетании с ГЭРБ (n=75).

Вариации бактериальных ассоциаций	**I группа** (n=75)
Staphylococcus aureus+ Enterococcus clouacae + Enterococcus faecalis	3 (4%)
Staphylococcus aureus+ Escherichia coli	4 (5%)
Staphylococcus aureus+ Escherichia coli+ Streptococcus viridans	5 (7%)
Stapylococcus aureus + Candida albicans	5 (7%)
Stapylococcus aureus + Enterobacter	9 (12%)
Stapylococcus aureus + Candida albicans + Enterococcus sp	3 (4%)
Neisseria spp. + Streptococcus viridans	7 (9%)
Streptococcus viridans + Streptococcus disgalaccia	3 (4%)
Candida albicans+ Pseudomonas spp	3 (4%)
Staphylococcus epidermidis + Corynebacterium spp	6 (8%)
Corynebacterium spp + Klebsiella oxytca	3 (4%)
Raoultella ornithinolytica + Stapylococcus aureus	3 (4%)
Neisseria spp. + Streptococcus viridans + Acinetobacter junii	3 (4%)
Klebsiella pneumoniae + Streptococcus viridans	6 (8%)
Neisseria spp. + Streptococcus viridans + Candida albicans	8 (11%)
Neisseria spp. + Streptococcus viridans + Streptococcus pyogenes (Group A)	3 (4%)
Streptococcus viridans + Staphylococcus aureus + Candida albicans	8 (11%)

Примечание к таблице 3.6: *% вычислены от общего количества пациентов в каждой группе.*

По представленным данным в таблице 3.6 у пациентов I клинической группы были выявлены 17 вариантов микробных ассоциаций, наиболее часто включающих *Staphylococcus aureus, Candida albicans, Streptococcus viridans*, а также представителей кишечной группы микроорганизмов, таких как *Escherichia coli, Enterococcus faecalis* и *Enterobacter spp.* Выявленные ассоциации

отличались высокой степенью таксономического разнообразия и включали как условно-патогенные, так и патогенные бактерии, что может указывать на выраженные нарушения микробного гомеостаза ротоглотки.

Как видно из таблицы 3.7, во II клинической группе пациентов был выявлен достоверно статистически ($p<0,05$) меньший спектр микробных ассоциаций, представленный семью различными вариантами комбинаций микроорганизмов по сравнению с I группой.

Таблица 3.7. Вариации микробных ассоциаций у пациентов с ХТ без ГЭРБ (n=75).

Вариации бактериальных ассоциаций	**II группа** (n=75)
Stapylococcus aureus + Haemophilus influenzae	3 (4%)
Streptococcus viridans + Staphylococcus aureus	12 (16%)
Streptococcus viridans + Candida albicans	7 (9%)
Neisseria spp. + Streptococcus viridans + Streptococcus pyogenes (Group A)	3 (4%)
Neisseria spp. + Streptococcus viridans	3 (4%)
Corynebacterium spp + Klebsiella oxytca	3 (4%)
Streptococcus viridans + Staphylococcus aureus + Candida albicans	8 (11%)

Примечание к таблице 3.7: *% вычислены от общего количества пациентов в каждой группе.*

Представленные данные свидетельствуют, что в I группе преобладают полимикробные колонии, включающие как бактериальные, так и грибковые компоненты, что отражает сложный характер нарушений микробной экосистемы у данной категории пациентов и указывает на более выраженную тенденцию к формированию устойчивых микробных сообществ в условиях ассоциированного хронического воспаления НМ. Сравнительный анализ микробиологических данных показал, что у пациентов I клинической группы спектр колонизирующих лакуны миндалин микроорганизмов был значительно шире по сравнению с пациентами II группы. У данной категории лиц достоверно чаще ($p<0,05$) выявлялись представители кишечной микробиоты (Escherichia coli, Enterococcus cloacae, Enterobacter spp.) и Neisseria spp., что свидетельствует о существенном

нарушении микробиоценоза НМ. Качественный анализ состава микробиоты, полученной с зевной поверхности слизистой оболочки НМ, не выявил статистически значимых различий между I и II клиническими группами ($p>0,05$), что указывает на преимущественное влияние рефлюкс-ассоциированной патологии на состав микробиоты лакун миндалин, а не поверхностной слизистой оболочки НМ. Это подчёркивает необходимость учёта факторов гастроэзофагеального рефлюкса при выработке индивидуализированной тактики лечения пациентов с ХТ, направленной не только на санацию НМ, но и на коррекцию патологии ЖКТ.

3.4 Биохимические характеристики и результаты селективного мониторинга эндотоксина у пациентов с хроническим тонзиллитом

Одним из важных направлений настоящего исследования явился анализ динамики показателей нарушения биоэкологии ротоглотки и системного воспалительного ответа у пациентов с ХТ. Полученные результаты представлены в таблице 3.8.

У пациентов обеих исследуемых клинических групп наблюдалось увеличение концентраций ЭТ как в ротовой жидкости, так и в плазме крови по сравнению с референсными значениями (норма $< 0,5$ нмоль/мл). Однако при сравнении этих показателей между группами статистически значимая разница ($p<0,05$) была установлена лишь для уровня концентрации ЭТ в ротовой жидкости (I - 25,00 ± 9,64 и II – 11,56 ± 5,48 нмоль/мл), что демонстрирует более выраженный регионарный дисбаланс микробиоценоза при ХТ на фоне ГЭРБ.

Повышенный уровень концентрации ЭТ в плазме крови в обеих группах (I - 1,33 ± 0,81 и II – 1,15 ± 0,78 нмоль/мл) демонстрирует в равной степени функциональную недостаточность эндотоксинсвязывающих и эндотоксинэлиминирующеих структур организма, к которым относятся органы РЭС и их продуценты - ЛПВП и др. Устойчивое повышение концентрации ЭТ в 2–3 раза по сравнению с физиологической нормой определяется как состояние хронической эндотоксиновой агрессии. Подобная персистенция эндотоксиновой

нагрузки рассматривается как один из ключевых патогенетических факторов, поддерживающих хронический воспалительный процесс органа - мишени.

Таблица 3.8. Результаты концентрации ЭТ ротовой жидкости и показателей системного воспаления у пациентов с ХТ обеих групп (n=150).

Клинические группы	**ЭТ ротовой жидкости и маркёры системного воспаления**				
	ЭТ ротовой жидкости (норма <0.5 нмоль/мл)	ЭТ плазмы крови (норма <0.5 нмоль/мл)	hsCРБ плазмы крови, (норма <1.0 мг/л)	ИЛ-6 плазмы крови (норма 0-5,9 пг/мл)	ФНО-α (N=0-6.0 пг/мл)
I группа (ХТ+ГЭРБ, n=75)	25.00 ± 9.64	1.33 ± 0.81	3.45 ± 1.78	3.69 ± 2.9	<1
II группа (ХТ без ГЭРБ, n=75)	11.56 ± 5.48	1.15± 0.78	1.87 ± 1.34	3.45 ± 2.45	<1
p	**p=0.041**	p=0.187	**p=0.039**	p=0.346	p=1.000

Примечание к таблице 3.8: *ХТ – хронический тонзиллит; ГЭРБ – гастроэзофагеальная рефлюксная болезнь; ЭТ – эндотоксин; hsCРБ – высокочувствительный С-реактивный белок; ИЛ-6 – интерлейкин-6; ФНО-α фактор некроза опухолей- α; p – достоверность разницы соответствующих показателей между группами пациентов; «жирным» шрифтом выделены достоверные показатели.*

Полученные результаты уровня концентрации hsCРБ в плазме крови сравниваемых групп имели существенные различия: у пациентов первой группы среднее значение составило $3{,}45 \pm 1{,}78$ мг/л, что определяется как индикатор высокого риска развития хронического системного воспалительного процесса. У пациентов второй группы данный показатель составил $1{,}87 \pm 1{,}34$ мг/л, что соответствует среднему уровню риска развития системного воспаления. Статистическая обработка данных подтвердила достоверность различий между группами по этому параметру ($p<0{,}05$).

Обращают на себя внимание, полученные результаты аналогичных параметров у пациентов с простой формой ХТ: повышение уровня концентрации ЭТ в ротовой жидкости составило (14,50 ± 8,00 нмоль/мл), в плазме крови - (1,55 ± 1,08 нмоль/мл), уровень hsСРБ составил (2,04 ± 0,48 мг/л). При сочетании ХТ простая форма с ГЭРБ отмечается тенденция к ещё большему увеличению уровня концентрации ЭТ в ротовой жидкости (16,57 ± 10,53 нмоль/мл) и более выраженному росту уровня hsСРБ (3,82 ± 2,93 мг/л), уровень концентрации ЭТ в крови составил (1,12 ± 0,26 нмоль/мл). Результаты не имели статистически достоверной разницы ($p>0,05$).

Результаты показателей уровня провоспалительных цитокинов — ИЛ-6 и ФНО-α в обоих клинических наблюдениях продемонстрировали значения в пределах физиологической нормы. Это может свидетельствовать о недостаточной диагностической ценности указанных биомаркёров для выявления хронического системного воспалительного ответа у пациентов с ХТ в условиях данного исследования.

В проведённом исследовании установлено, что у пациентов обеих клинических групп выявлено повышение уровня концентрации ЭТ в ротовой жидкости и плазме крови по сравнению с нормой (<0,5 нмоль/мл). При этом статистически значимая разница между группами ($p<0,05$) была установлена по уровню концентрации ЭТ в ротовой жидкости, что указывает на более выраженное нарушение микробиоценоза ротоглотки у пациентов с ХТ на фоне ГЭРБ. Уровень показателя hsСРБ был достоверно выше в I группе ($3,45 \pm 1,78$ мг/л против $1,87 \pm 1,34$ мг/л; $p<0,05$), что соответствует более высокому риску развития системного воспаления у пациентов с сочетанной патологией. Концентрации ИЛ-6 и ФНО-α оставались в пределах нормы, что ограничивает их диагностическую значимость в исследуемой выборке.

Полученные в настоящем исследовании результаты подтверждают ранее выдвинутую гипотезу о неблагоприятном патофизиологическом влиянии гастроэзофагеального рефлюкса на состояние слизистой оболочки ротоглотки и

НМ у пациентов с ХТ. Таким образом, установленная тенденция с более выраженными проявлениями клинических, микробиологических, метаболических регионарных и системных маркёров воспаления при ХТ на фоне ГЭРБ, позволяет при этой ассоциации предположить наличие аддитивного механизма многокомпонентного воздействия, способствующего более тяжёлому течению ХТ.

3.3 Изменения течения хронического тонзиллита у пациентов после лечения гастроэзофагеальной рефлюксной болезни

В процессе оториноларингологического осмотра пациентам обеих групп проводилась ларингоскопия с использованием гибких трансназальных или жёстких трансоральных ларингоскопов. У всех пациентов исследуемых групп не было выявлено образований гортани. Морфологические изменения данной анатомической зоны, характерные для ГЭРБ, оценивались в соответствии с классификацией, предложенной Иванченко Г.Ф. Согласно полученным данным в I группе у 48 пациентов (64%) был диагностирован первый тип пахидермии, тогда как у 27 пациентов (36%) установлен второй тип пахидермии. Во II группе патологических изменений в области гортани обнаружено не было.

Проведённый статистический анализ вышеуказанных изменений в области гортани продемонстрировал достоверную разницу между исследуемыми группами ($p<0,05$), что указывает на значимую параллель между наличием ГЭРБ и развитием специфических морфологических изменений в области гортани у пациентов с ХТ. Эти данные подтверждают необходимость включения ларингоскопии в диагностический алгоритм при подозрении на внепищеводные проявления гастроэзофагеального рефлюкса у пациентов с ХТ.

Всем пациентам было предложено заполнить опросник «Индекс симптомов рефлюкса» (ИСР). В I группе согласно полученным данным опросника ИСР (значение среднего показателя по группе $14,2 \pm 3,2$) у 54 (72%) пациентов результаты были положительными и у 21 (28%) – сомнительными. Во II группе результаты по ИСР были отрицательными у всех 75 пациентов (среднее

значение 3,4 ± 1,9 балла).Самыми распространёнными жалобами пациентов в I и II клинических группах по ИСР были следующие: першение в горле – 72 человека (I группа) и 39 человек (II группа), постназальный синдром - 66 больных (I группа) и 33 больных (II группа), ком в горле - 57 пациентов (I группа) и 30 пациентов (II группа). Изжогу периодически испытывали всего 54 пациента из обеих групп. Реже всего встречались жалобы на дисфагию и затруднение дыхания.

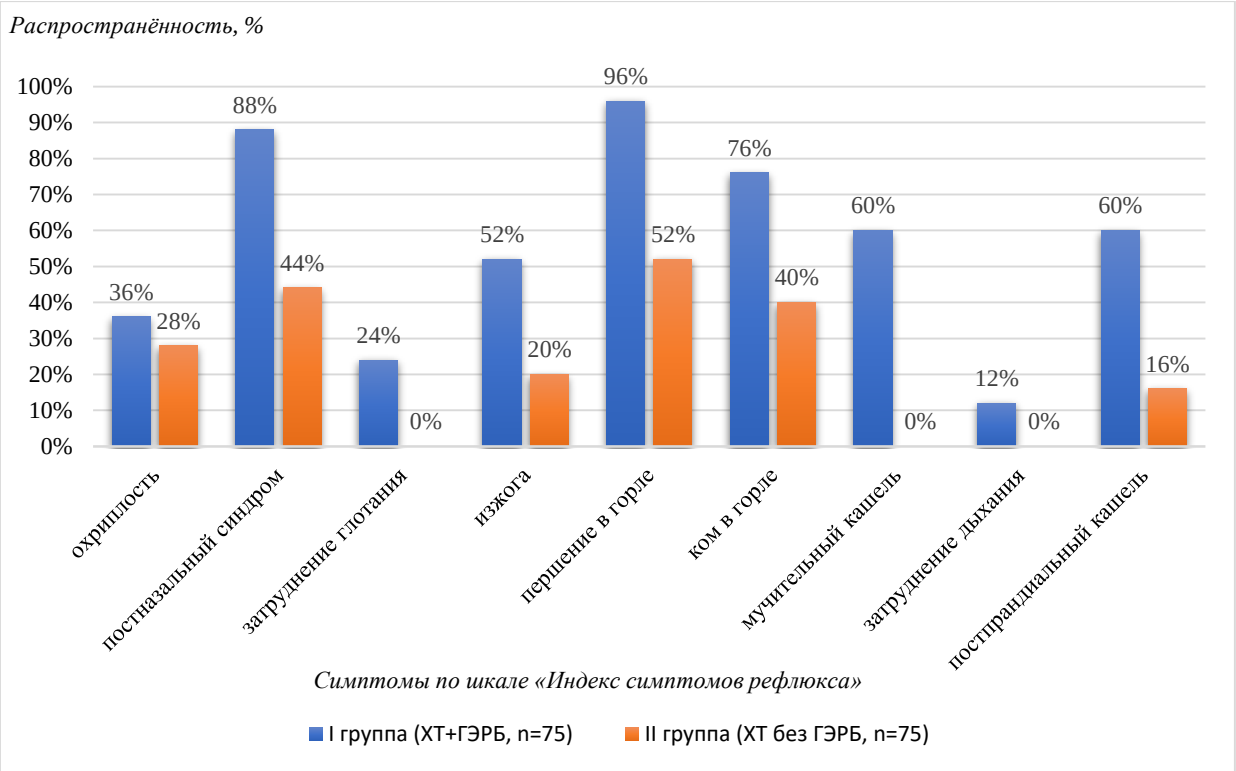

Рисунок 3.2. Сравнительная оценка результатов выраженности клинических симптомов у пациентов с ХТ обеих групп по шкале «Индекс симптомов рефлюкса» (n=150).

Результаты определения распространённости жалоб пациентов по группам представлены на рисунке 3.2. Среди наиболее выраженных и статистически значимых клинических проявлений, зарегистрированных у пациентов с ХТ в сочетании с ГЭРБ, преобладали симптомы: признаки постназального затёка у 88% испытуемых; изжога наблюдалась у 52% обследованных; жалобы на першение в горле отмечались у 96% участников, «ком в горле», а также приступы

кашля, в том числе, возникающие после приёма пищи, встречались у 76%, 60% и 60% пациентов соответственно.

При проведении корреляционного анализа, представленного на рисунке 3.3, весьма высокую корреляционную связь (от 0,9 до 1,0) имеют следующие переменные: фарингоскопический признак слизистого отделяемого на задней стенке глотки - симптом ИСР постназальный синдром: (R=1,0; p<0,001), а так же налёт на языке при фарингоскопии - признак ИСР изжога: (R=1,0; p<0,001)

Заметная прямая корреляционная связь (от 0,5 до 0,7) имеет пара фарингоскопический признак слизистого отделяемого на задней стенке глотки - симптом ИСР постпрандиальный кашель (R=0,601; p<0,001).

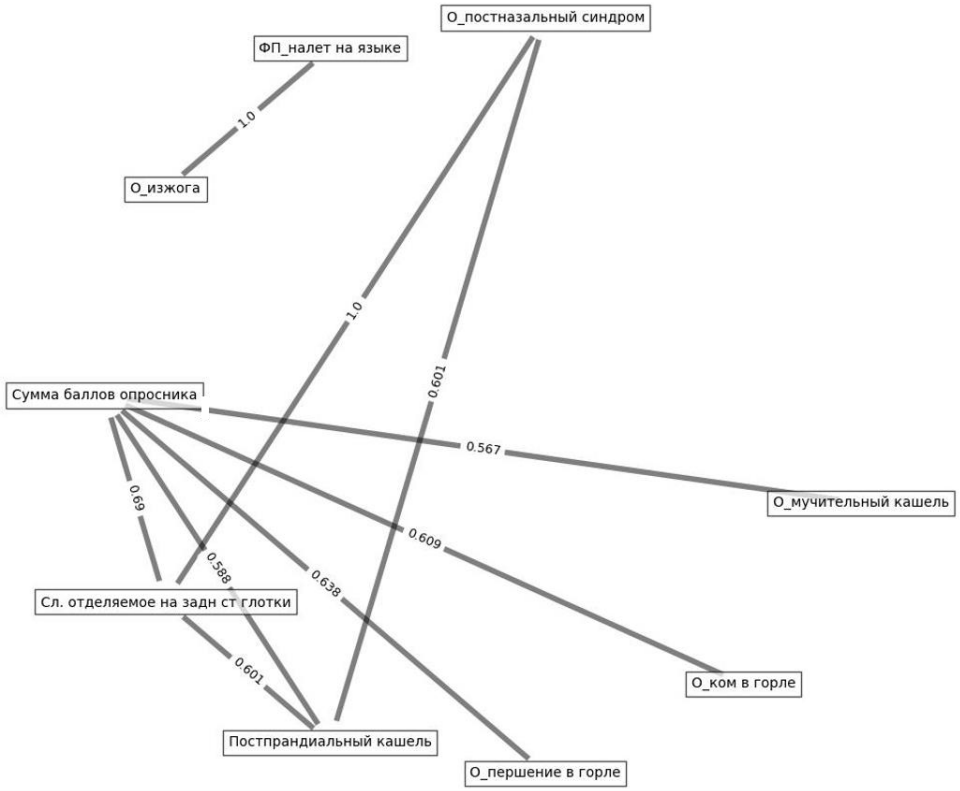

Рисунок 3.3. Статистически значимые корреляции выраженности симптомов ИСР и мезофарингоскопической симптоматики у пациентов с хроническим тонзиллитом в ассоциации с ГЭРБ (n=75).

Пациенты, у которых на основании результатов опросника ИСР были выявлены сомнительные либо положительные показатели, были направлены на консультацию к врачу-гастроэнтерологу с целью проведения комплексного

обследование и уточнения диагноза. В рамках общепринятого клинического протокола основным инструментальным методом верификации данной патологии выступает ЭГДС, которая предоставляет возможность тонкой визуальной оценки морфологических изменений обследуемых органов ЖКТ, включая как эндоскопически невыраженные формы заболевания, так и выраженные патологические состояния, вплоть до пищевода Барретта и аденокарциномы. Полученные в ходе настоящего исследования результаты ЭГДС у пациентов I клинической группы приведены на рисунке 3.4 и в таблице 3.9.

Таблица 3.9. Результаты ЭГДС у пациентов I клинической группы (ХТ+ГЭРБ, n=75).

Эндоскопически негативная форма ГЭРБ	Эндоскопически позитивная форма ГЭРБ					
	Неэрозивная (катаральная)	Эрозивная				
		Тип I	Тип II	Тип III	Тип IV	Тип V (пищевод Баретта)
15 (20%)	33 (44%)	21(28%)	0 (0%)	0 (0%)	0 (0%)	6 (8%)

Примечание к таблице 3.9: *ГЭРБ – гастроэзофагеальная рефлюксная болезнь; % вычислены от общего количества пациентов в группе.*

Как видно из представленных данных таблицы 3.9, в нашем исследовании у большинства (n=33) пациентов I клинической группы по ЭГДС были выявлены катаральные изменения слизистой пищевода, что составило 44% от общего количества пациентов данной группы. У 15 исследуемых (20%) определялась эндоскопически негативная форма ГЭРБ. Из 6 пациентов (8%) с пищеводом Барретта грыжа пищеводного отверстия диафрагмы диагностирована в 1 случае.

В ходе проведения ЭГДС осуществлялось взятие фрагмента слизистой оболочки желудка, предназначенного для последующего выявления

инфицирования *Helicobacter pylori* с использованием диагностического набора «Хелпил». У всех исследуемых 75 пациентов тест был отрицательным.

В результате исследований пациенты были распределены по форме рефлюксной болезни на эрозивную (n=27) и неэрозивную (n=48).

При проведении корреляционного анализа, представленного на рисунке 3.4, заметные прямые корреляционные связи (от 0,5 до 0,7) имеют положительные результаты опросника ИСР с полученными данными ЭГДС: эрозивной формой I типа (R=0,571; p<0,001) и катаральным рефлюкс-эзофагитом (R=0,509; p<0,001).

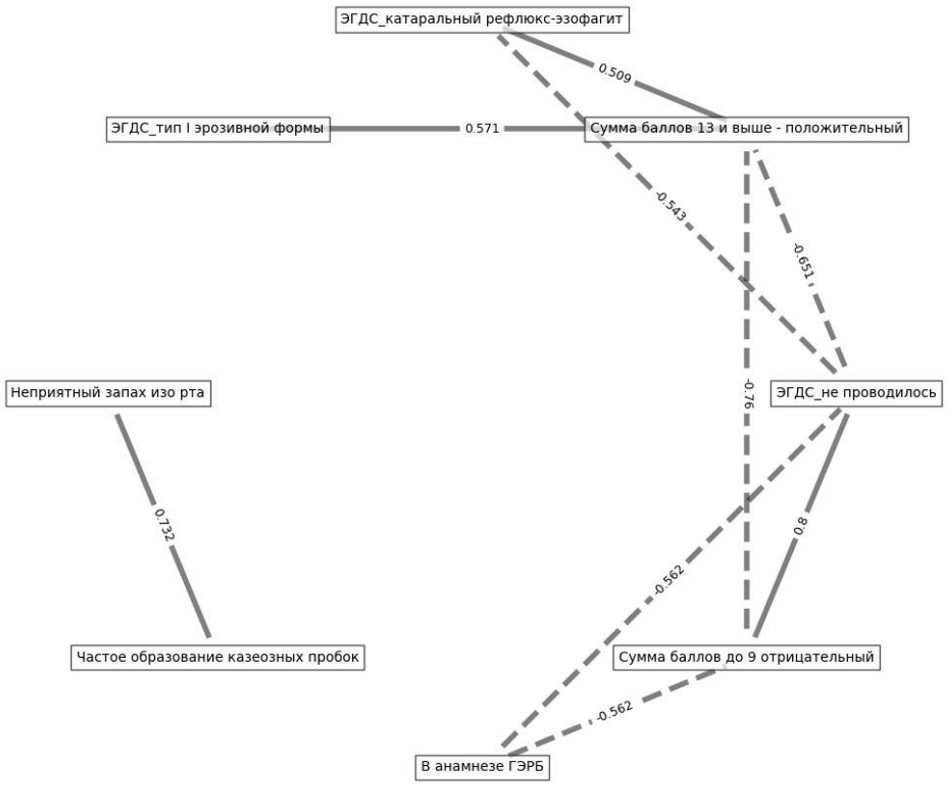

Рисунок 3.4. Статистически значимые корреляции клинико-диагностических показателей у пациентов с хроническим тонзиллитом в ассоциации с ГЭРБ (n=75).

Примечание: *сплошная линия – прямая (положительная) корреляционная взаимосвязь;* п*унктирная линия – обратная (отрицательная) корреляционная взаимосвязь*

Заметными обратными корреляционными взаимосвязями (от 0,5 до 0,7) обладают пары: наличие в анамнезе ГЭРБ - отрицательный результат опросника ИСР (R=- 0,562; p<0,001), наличие в анамнезе ГЭРБ - ЭГДС не проводилось (R= -0,562; p<0,001).

Между жалобой на неприятный запах изо рта и частое образование казеозных пробок (R=0,732; p<0,001) установлена высокая положительная корреляционная связь (от 0,7 до 0,9).

Каждому пациенту, у которого ХТ протекал в сочетании с ГЭРБ, профильным специалистом назначался индивидуальный комплекс лечебных мероприятий, включающий модификацию образа жизни, а также проведение медикаментозной терапии. После наступления у всех 75 пациентов клинической и у 27 из них эндоскопической ремиссии ГЭРБ было предложено пройти вновь анкетирование ИСР, данные которых отражены в таблице 3.10.

После проведённого лечения у всех пациентов I группы результаты по ИСР были отрицательными (среднее значение 4,6 ± 2,6 балла). После проведённого лечения ГЭРБ у пациентов с ХТ статистически значимо (p<0,05) уменьшилась интенсивность следующих признаков: охриплость (с 0,7 ± 1,1 до 0,2 ± 0,5 баллов), постназальный синдром (с 2,7 ± 1,4 до 0,7 ± 1,0 баллов), затруднение глотания (с 0,5 ± 0,9 до 0,2 ± 0,4 баллов), изжога (с 1,3 ± 1,4 до 0,4 ± 0,7 баллов), першение в горле (с 2,8 ± 1,3 до 1,4 ± 0,9 баллов), ком в горле (с 2,4 ± 1,6 до 0,8 ± 0,9 баллов), мучительный кашель (с 1,8 ± 1,7 до 0,5 ± 0,9 баллов), постпрандиальный кашель (с 1,8 ± 1,6 до 0,4 ± 0,6 баллов).

В связи с полученной положительной динамикой после лечения ГЭРБ у пациентов с ХТ проведение pH-импедансометрии не было целесообразным.

Таблица 3.10. Сравнительная оценка результатов выраженности признаков опросника «Индекс симптомов рефлюкса» по ВАШ у пациентов I группы до и после лечения ГЭРБ (n=75)

Признак опросника	**I группа до лечения ГЭРБ** (ХТ+ГЭРБ, n=75)	**I группа после лечения ГЭРБ** (ХТ+ГЭРБ, n=75)	**p**
Охриплость	0.7 ± 1.1	0.2 ± 0.5	**p=0.004**
Постназальный синдром	2.7 ± 1.4	0.7 ± 1.0	**p<0.001**
Затруднение глотания	0.5 ± 0.9	0.2 ± 0.4	**p=0.032**
Изжога	1.3 ± 1.4	0.4 ± 0.7	**p<0.001**
Першение в горле	2.8 ± 1.3	1.4 ± 0.9	**p<0.001**
Ком в горле	2.4 ± 1.6	0.8 ± 0.9	**p<0.001**
Мучительный кашель	1.8 ± 1.7	0.5 ± 0.9	**p<0.001**
Затруднение дыхания	0.2 ± 0.5	0.0 ± 0.2	p=0.080
Постпрандиальный кашель	1.8 ± 1.6	0.4 ± 0.6	**p<0.001**

Примечание к таблице 3.10: *ХТ – хронический тонзиллит; ГЭРБ – гастроэзофагеальная рефлюксная болезнь; p – достоверность разницы соответствующих показателей между группами пациентов, «жирным» шрифтом выделены достоверные показатели.*

Сравнение клинических групп исследования по степени выраженности показателей опросника ИСР наглядно изображено на диаграмме рисунка 3.5. При проведении сравнительного анализа степени выраженности указанных симптомов у пациентов I группы с ХТ после лечения ГЭРБ и исследуемых II группы с ХТ без ГЭРБ статистическая разница не была выявлена (p>0,05).

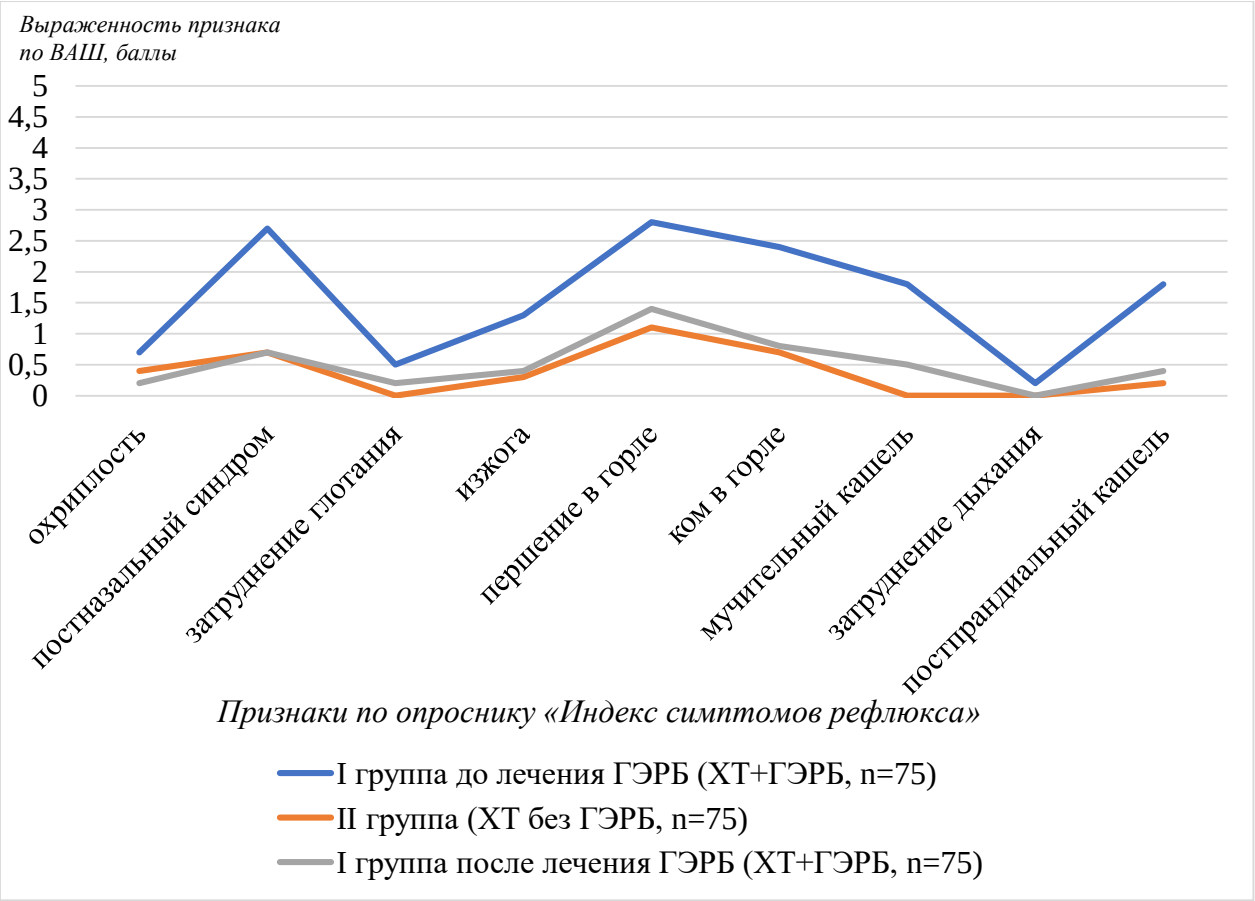

Рисунок 3.5. Сравнительная оценка результатов выраженности признаков опросника ИСР по ВАШ у пациентов с ХТ обеих групп (n=150).

Применение комплексного диагностического подхода, включающего оценку ЖКТ с использованием шкалы ИСР, оценкой ларингоскопии, проведением ЭГДС, а также использование лечебно-диагностической пробы ИПП, позволило объективно установить наличие ГЭРБ у пациентов с ХТ. Такая интегративная методика обследования обеспечила обоснованное и достоверное разделение исследуемой выборки на две клинические группы, отличающиеся по наличию признаков рефлюксной патологии.

После лечения ГЭРБ также оценивался уровень клинических проявлений ХТ, динамика изменений микробиоты НМ и маркёров системного воспаления у пациентов I группы.

С целью объективизации клинических изменений в полости ротоглотки у пациентов с ХТ и сопутствующей ГЭРБ была проведена вновь количественная

оценка мезофарингоскопических признаков с использованием ВАШ, представленных в таблице 3.11.

Таблица 3.11. Сравнительная оценка результатов выраженности мезофарингоскопических признаков по данным ВАШ у пациентов I группы до и после лечения ГЭРБ (n=75).

Мезофарингоскопические признаки	**Величина признака в баллах; клинические группы**		**p**
	у I группы до лечения ГЭРБ (ХТ+ГЭРБ, n=75)	у I группы после лечения ГЭРБ (ХТ без ГЭРБ, n=75)	
Признак Гизе	3.5 ± 0.8	2.9 ± 0.7	**p=0.048**
Признак В.Н.Зака	3.4 ± 0.8	2.8 ± 0.8	**p=0.047**
Признак Б.С.Преображенского	3.3 ± 0.8	3.1 ± 0.6	p=0.067
Спайки НМ с нёбными дужками	1.5 ± 1.6	1.5 ± 1.6	p=1.000
Патологическое содержимое в лакунах НМ	2.3 ± 1.8	0.9 ± 1.2	**p < 0.001**
Гипертрофия НМ	0.9 ± 0.9	0.9 ± 0.9	p=1.000
Гипертрофия лимфоидной ткани задней стенки глотки и/или боковых валиков	2.0 ± 1.4	1.8 ± 1.2	p=0.075
Бледность и атрофия слизистой оболочки задней стенки глотки	1.2 ± 1.5	1.2 ± 1.5	p=1.000
Слизистое отделяемое на задней стенке глотки	2.7 ± 1.4	0.7 ± 1.0	**p<0.001**
Налёт на языке	1.3 ± 1.4	0.4 ± 0.7	**p<0.001**

Примечание к таблице 3.11: *НМ – нёбная миндалина; ГЭРБ – гастроэзофагеальная рефлюксная болезнь; p – достоверность разницы соответствующих показателей между группами пациентов, «жирным» шрифтом выделены достоверные показатели.*

Полученные данные свидетельствуют о достоверном снижении выраженности ряда клинических проявлений ХТ после проведённого курса лечения ГЭРБ у пациентов I группы. Так, отмечено уменьшение застойной гиперемии передних нёбных дужек (p=0,048), признака В.Н.Зака (p=0,047), а также выраженности патологического содержимого в лакунах НМ (p<0,001). Существенные положительные изменения также зафиксированы в отношении наличия слизистого отделяемого на задней стенке глотки (p<0,001) и налёта на языке (p<0,001), что отражает уменьшение выраженности признаков, косвенно свидетельствующих о патологии ЖКТ.

При этом изменения по ряду других признаков, таких как наличие спаек между НМ и дужками, валикообразное утолщение их краёв (признак Б. С. Преображенского), гипертрофия НМ, а также лимфоидной ткани задней стенки глотки и бледность/атрофия её слизистой не достигли статистически значимого снижения уровня (p>0,05), что, вероятно, связано с более стойкими, необратимыми морфологическими перестройками, не поддающимися ремоделированию.

Сравнительный анализ выраженности мезофарингоскопических признаков, демонстрировавших достоверную динамику у пациентов I клинической группы после проведённого лечения ГЭРБ, по отношению к аналогичным показателям во II группе, не выявил статистически значимых различий между исследуемыми выборками (p>0,05). Указанные результаты визуализированы в форме диаграммы на рисунке 3.6, что подтверждает сопоставимость клинических проявлений после коррекции рефлюксной патологии.

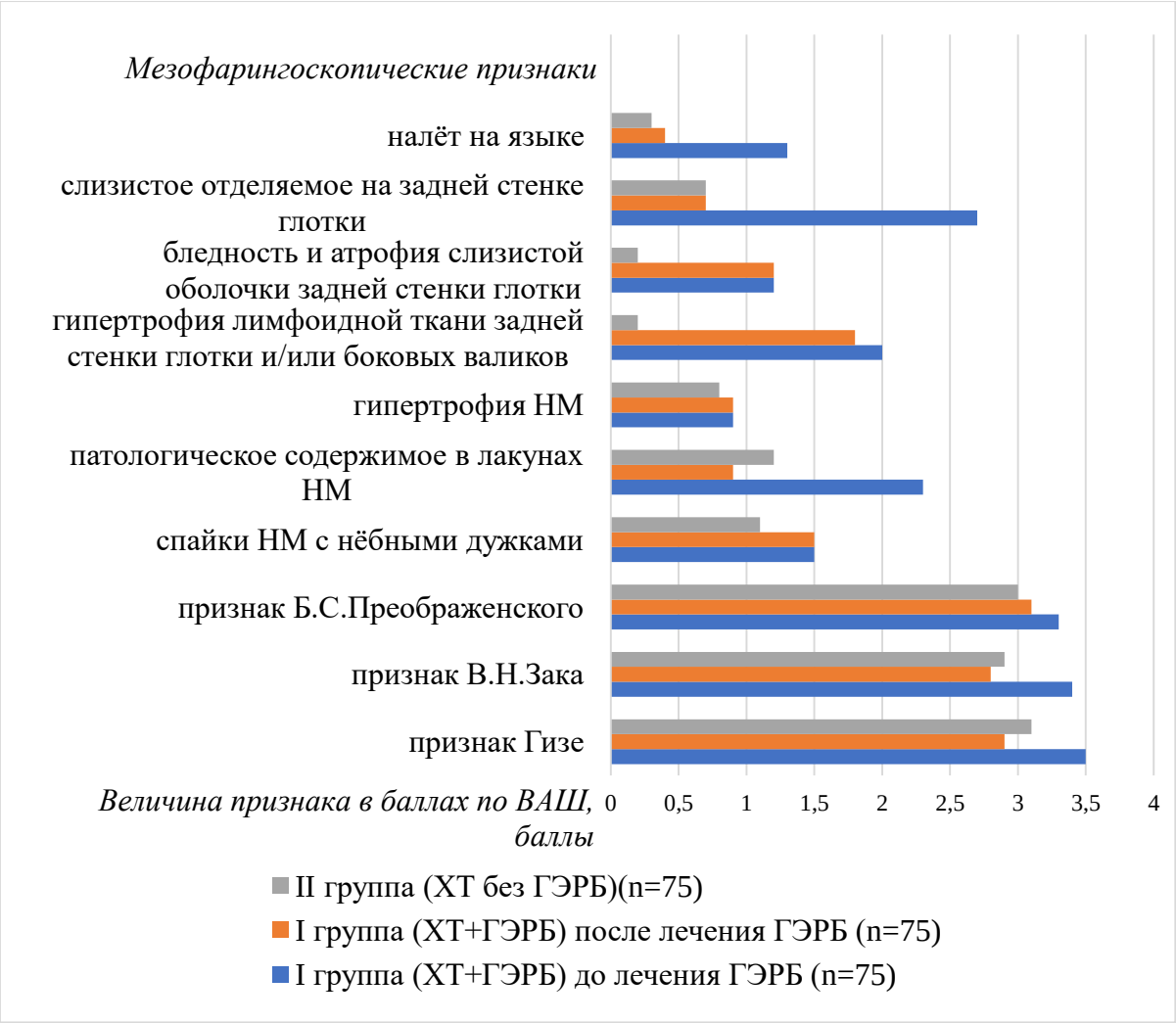

Рисунок 3.6. Сравнительная оценка результатов выраженности мезофарингоскопических признаков по ВАШ у пациентов с ХТ обеих групп (n=150).

Следовательно, проведённая терапия гастроэзофагеального рефлюкса у пациентов первой клинической группы с ХТ способствовала регрессу ряда локальных воспалительных изменений в области НМ. В частности, наблюдалось достоверное снижение степени выраженности таких диагностически значимых признаков, как застойная гиперемия передних нёбных дужек (признак Гизе), их отёчность (признак В.Н.Зака), а также уменьшение объёма патологического содержимого в лакунах.

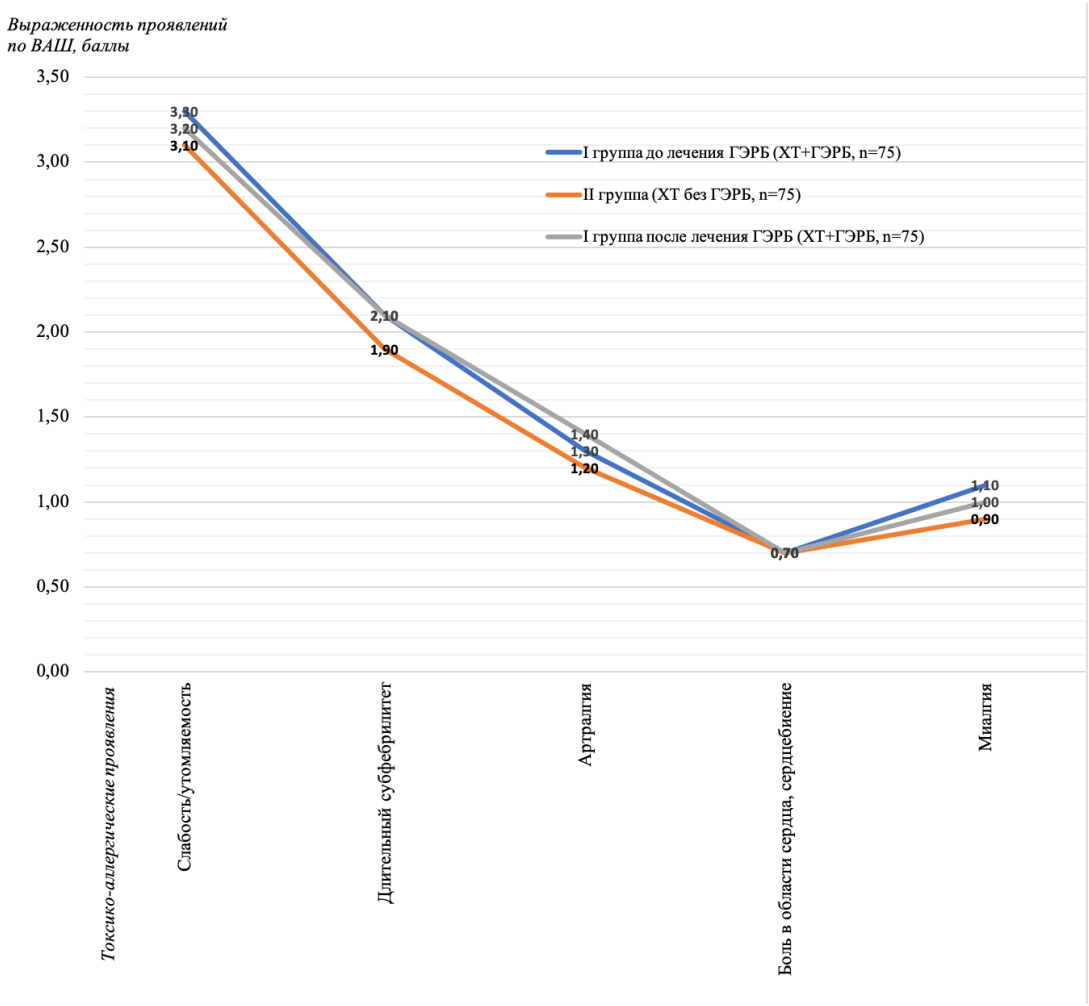

Рисунок 3.7. Сравнительная оценка результатов степени выраженности токсико-аллергических признаков по ВАШ у пациентов с ХТ (n=150).

Сравнительная оценка степени выраженности токсико-аллергических симптомов по ВАШ у пациентов первой клинической группы с ХТ как до, так и после проведённой терапии по поводу ГЭРБ, а также у пациентов второй группы не выявила статистически значимых различий между группами ($p>0,05$). Эти данные представлены на диаграмме рисунка 3.7.

Микробиологическое исследование зевной поверхности НМ, проведённое у пациентов первой группы после курса терапии ГЭРБ, выявило присутствие также 9 микробных видов. При этом совокупное количество колониеобразующих единиц не превышало клинически значимого порогового значения 10^4 КОЕ/мл. У трёх обследованных (4%) пациентов микробный рост не был зарегистрирован вовсе.

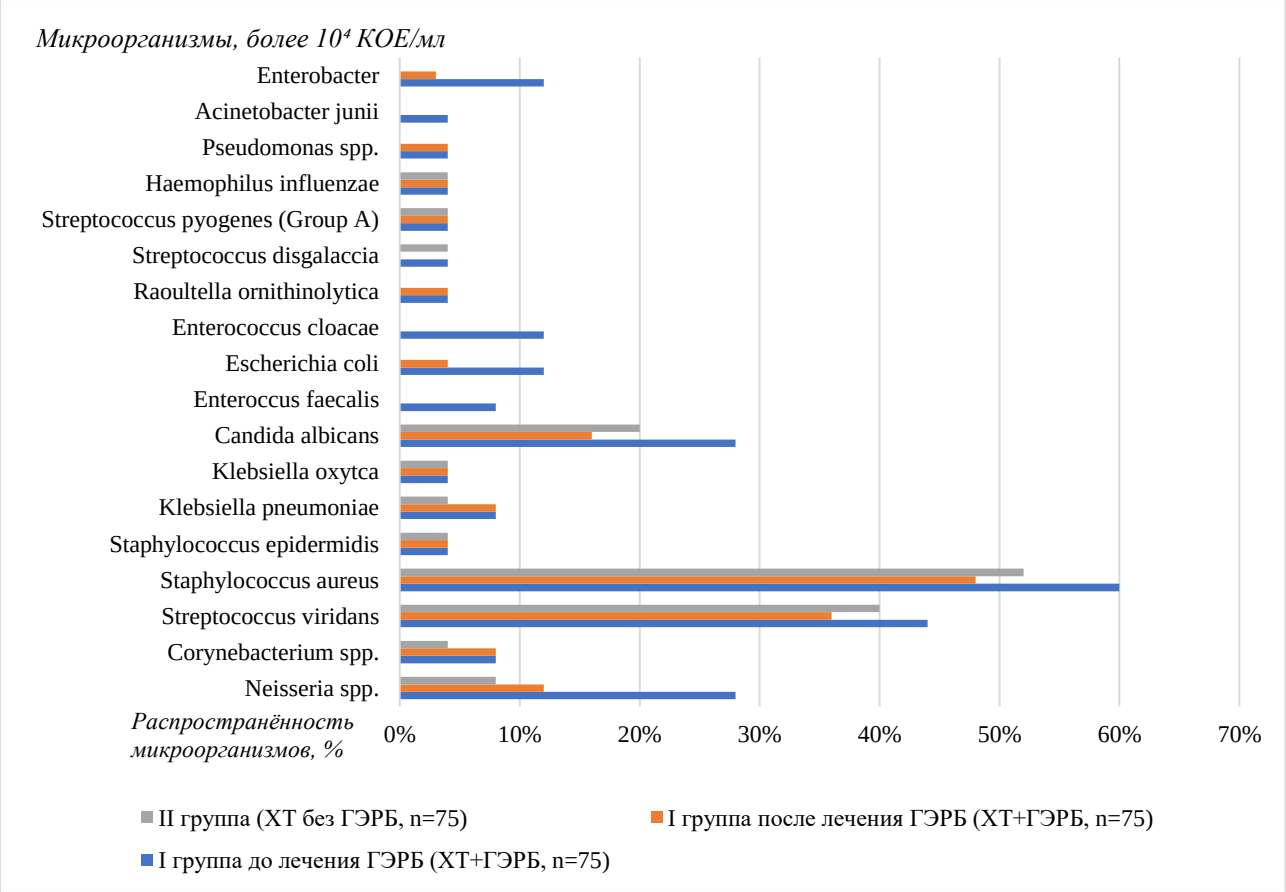

Рисунок 3.8. Результаты микробиологического посева из лакун НМ у пациентов с ХТ обеих групп (n=150).

Сравнительный анализ качественного состава условно-патогенной и патогенной микробиоты, выявленный с поверхности слизистой НМ у пациентов с ХТ, не выявил достоверных различий между клиническими группами до и после противорефлюксной терапии ($p>0,05$).

Как видно из рисунка 3.8, анализ видового состава микробиоты из лакун НМ у пациентов с ХТ, продемонстрировал статистически значимое ($p<0,05$) снижение уровня колонизации бактериальными представителями ЖКТ в результате противорефлюксной терапии.

Таким образом, полученные данные подтверждают влияние ГЭРБ на характер микробной колонизации лакун НМ у пациентов с ХТ. Назначение данной терапии способствует снижению микробной нагрузки, что, вероятно,

оказывает положительное воздействие на течение воспалительного процесса и эффективность лечебных мероприятий основного заболевания.

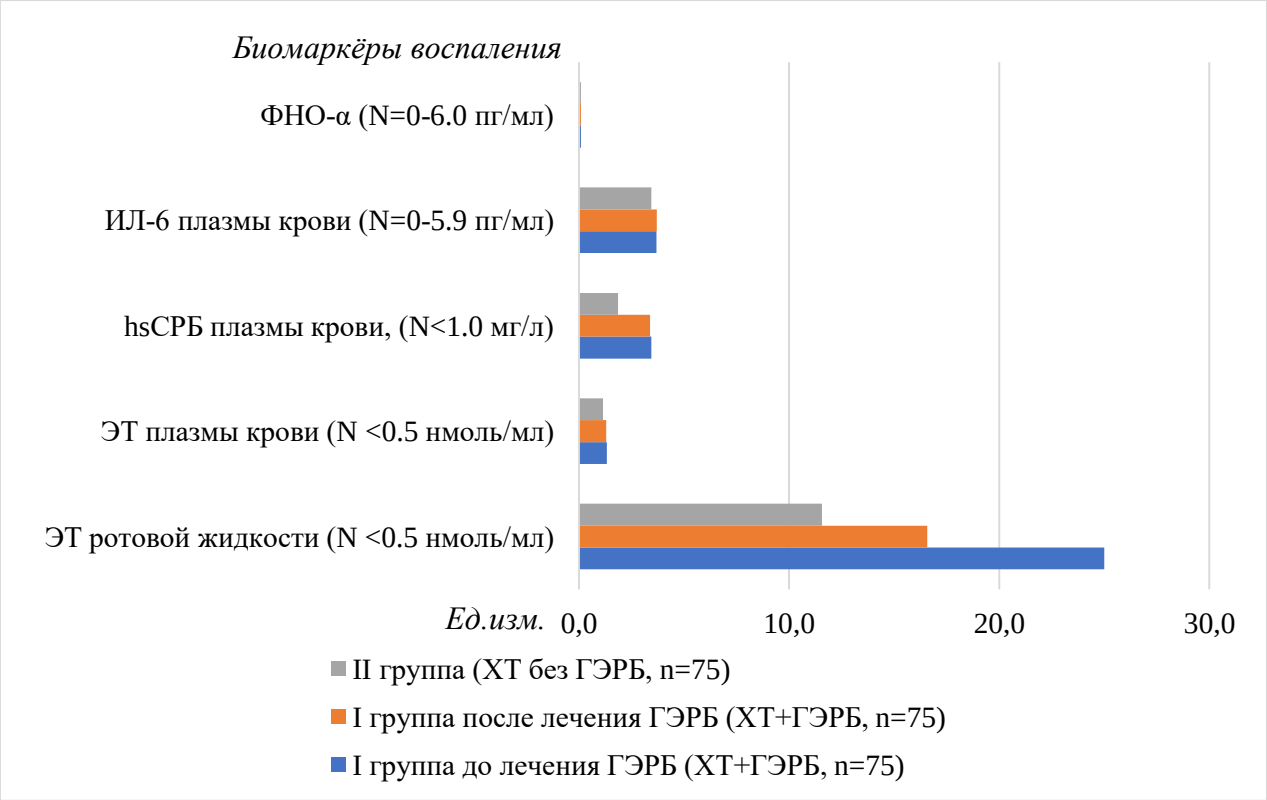

Рисунок 3.9. Сравнительная оценка показателей системного воспаления и уровня концентрации ЭТ ротовой жидкости у пациентов с ХТ обеих групп (n=150).

Примечание к рисунку 3.9: *ХТ – хронический тонзиллит; ГЭРБ – гастроэзофагеальная рефлюксная болезнь; ЭТ – эндотоксин; hsCРБ – высокочувствительный С-реактивный белок; ИЛ-6 – интерлейкин-6; ФНО-α – фактор некроза опухолей- α.*

Динамика биомаркёров хронического воспаления оценивалась в контексте проводимого лечения, что позволило выявить особенности течения воспалительного процесса и эффективность проведённого терапевтического воздействия. Обобщённые результаты лабораторных и клинико-диагностических наблюдений представлены на рисунке 3.9.

Оценка уровня концентрации ЭТ в ротовой жидкости у пациентов первой клинической группы после проведённого курса лечения гастроэзофагеального рефлюкса выявила статистически значимое снижение его уровня: с $25{,}00 \pm 9{,}64$

до 16,57 ± 7,48 нмоль/мл ($p<0,05$). Полученные данные указывают на тенденцию к частичному снижению выраженности местного дисбиоза. Данные результаты демонстрируют, что после проведения консервативной терапии ГЭРБ у пациентов с ХТ сохраняется регионарный дисбаланс микробиоценоза.

Однако при анализе уровня концентрации ЭТ в плазме крови различий между показателями до и после лечения ГЭРБ показателями зафиксировано не было ($p>0,05$). Это может свидетельствовать о равнозначной сниженной активности системных детоксикационных механизмов, отвечающих за связывание и выведение ЭТ, независимо от проведённого лечения.

Определение уровня концентрации hsCRP после лечения, характеризующего степень системного воспаления, продемонстрировало лишь незначительное снижение (с 3,45 ± 1,78 до 3,39 ± 1,67 мг/л), не имеющее статистической значимости ($p>0,05$). При этом сохраняющееся повышение hsCRP рассматривается как предиктор высокого риска хронического системного воспалительного процесса.

Дополнительный анализ уровней провоспалительных цитокинов — ИЛ-6 и ФНО-α — показал, что их значения в течение всего периода наблюдения находились в пределах физиологической нормы у всех пациентов, что указывает на отсутствие чувствительности этих биомаркёров в рамках данного исследования.

Проведение антирефлюксной терапии у пациентов с ХТ способствует снижению уровню концентрации ЭТ в ротовой жидкости, что свидетельствует о частичном восстановлении местного иммунного равновесия. Однако системные показатели воспаления, такие как hsCRP и ЭТ плазмы крови, существенно не изменяются, что подчёркивает сохраняющийся риск хронического системного воспалительного процесса и требует комплексного подхода к терапии, в том числе в аспекте ХТ.

В результате лечения ГЭРБ пациенты с простой формой ХТ, отнесённые к подгруппе Iа, были переведены на дальнейшее амбулаторное диспансерное

наблюдение оториноларингологом, как и пациенты IIа подгруппы. Дополнительно предусматривалось необходимость динамического наблюдения гастроэнтерологом для подгруппы Iа в течение последующих двенадцати месяцев.

Спустя год все у пациентов подгруппы Iа вновь оценивались жалобы, свойственные для ХТ, и мезофарингоскопические проявления, что представлено на рисунках 3.10 и 3.11.

Сравнительный анализ жалоб пациентов подгруппы Iа до и спустя год после лечения ГЭРБ продемонстрировал статистически достоверную положительную динамику клинических симптомов ХТ ($p<0,05$). Частота жалоб на боль в горле снизилась с 72% до 8%, а дискомфорт в горле — со 100% до 16%. Существенно уменьшилось также количество пациентов, предъявлявших жалобы на неприятный запах изо рта (с 60% до 16%) и частое образование казеозных пробок (с 64% до 20%).

Особо примечательно, что лишь у 8 пациентов было лишь по 1 эпизоду ангины за 12 месяцев наблюдения, а у остальных ангины отсутствовали. Это может свидетельствовать о снижении частоты обострений ХТ после успешной коррекции рефлюксной патологии. В обоих временных срезах отсутствовали данные о наличии сопряжённых с ХТ заболеваний и токсико-аллергических проявлений.

Таким образом, результаты анализа указывают на существенную улучшение симптоматики ХТ после терапии ГЭРБ, что подтверждает патофизиологическую взаимосвязь между этими состояниями и подчёркивает необходимость комплексного подхода в лечении данной категории пациентов.

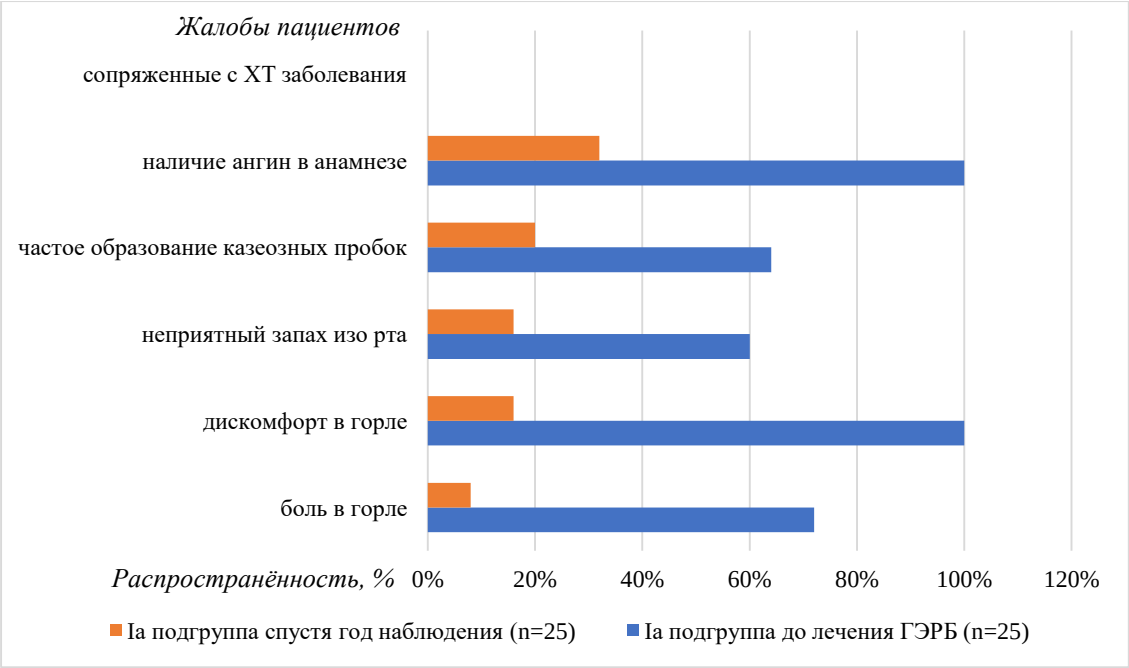

Рисунок 3.10. Сравнительная оценка результатов выраженности показателей жалоб пациентов простой формы ХТ на фоне ГЭРБ (n=25).

После проведённого лечения зафиксировано статистически достоверное снижение ($p<0,05$) выраженности ключевых диагностических признаков ХТ у пациентов простой формы, включая признаки Гизе (с 3,5 до 3,0 баллов) и В.Н.Зака (с 3,4 до 3,0), а также уменьшение патологического содержимого в лакунах НМ (с 2,3 до 0,5), что отображено на рисунке 3.11.

При этом такие параметры, как признак Б.С.Преображенского, наличие спаек между НМ и нёбными дужками, гипертрофия НМ, а также патологическое изменение слизистой оболочки задней стенки глотки, остались без существенной динамики.

В течение двенадцатимесячного периода наблюдения после проведения противорефлюксной терапии у большинства пациентов с простой формой ХТ, ассоциированного с ГЭРБ, отмечалась положительная динамика. Жалобы исследуемых этой группы пациентов демонстрировали тенденцию к регрессу, вплоть до полного исчезновения у некоторых. Вместе с тем, характерные клинические признаки хронического воспалительного процесса НМ, хотя и характеризовались снижением выраженности, но сохранялись у всех.

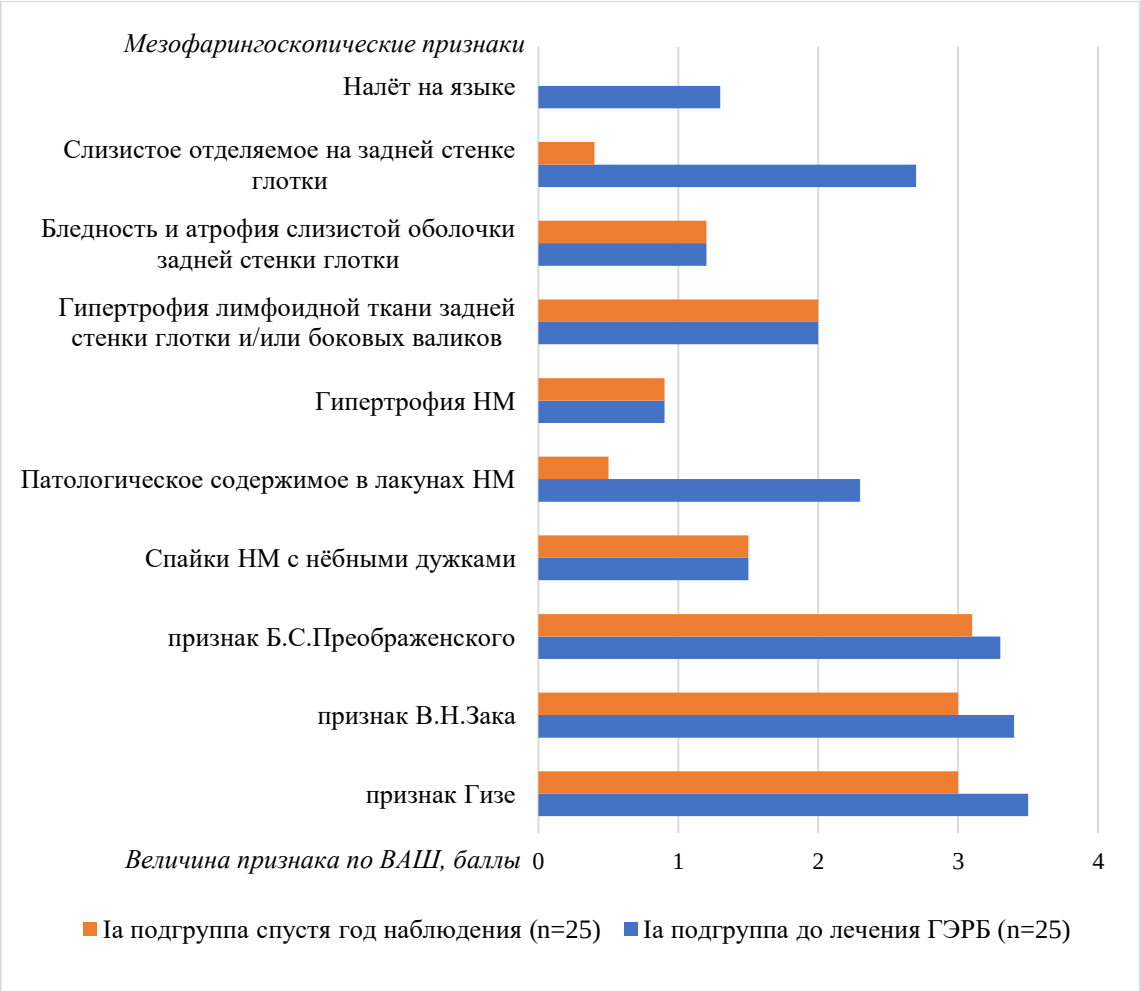

Рисунок 3.11. Динамика оценки выраженности симптоматики при мезофарингоскопии у пациентов простой формы ХТ на фоне ГЭРБ (n=25).

У лиц с сохраняющимися показаниями к оперативному вмешательству в подгруппах IIb, IIc и у пациентов на фоне ранее проведённой терапии по поводу ГЭРБ (подгруппы Ib, Ic) было принято решение о необходимости выполнения двусторонней тонзиллэктомии. Хирургическое лечение проводилось на базе НИКИО им. Л.И. Свержевского, с последующим обязательным морфологическим исследованием резецированных тканей НМ.

Глава 4. Патогистологическое исследование удалённых нёбных миндалин у пациентов с токсико-аллергическими формами хронического тонзиллита.

Особенности анатомо-морфологических характеристик НМ обеспечивают одни из ключевых функций организма, к которым относятся барьерная и защитная. Однако при ХТ миндалины утрачивают свои функциональные свойства, трансформируясь в хронический очаг инфекции, способный оказывать системное влияние на организм.

В последние годы всё большее внимание уделяется изучению мультифакторных механизмов формирования хронического воспаления в НМ, в том числе потенциальной роли ГЭРБ в прогрессировании ХТ. Предполагается, что воздействие компонентов гастроэзофагеального рефлюктата, включая соляную кислоту, пепсин и желчные кислоты, на слизистую ротоглотки инициирует каскад воспалительных реакций, в том числе через цитокин-опосредованные механизмы. Это, в свою очередь, может приводить к деструктивно-дистрофическим изменениям ткани миндалин, нарушению их архитектоники и снижению местной иммунной защиты. В связи с этим особую научную и практическую значимость приобретает гистологическое исследование НМ у пациентов с ХТ, особенно в сочетании с признаками рефлюкс-ассоциированного воздействия.

В рамках настоящего исследования была проведена сравнительная морфологическая оценка НМ, удалённых в результате двусторонней тонзиллэктомии у 100 пациентов с клинически подтверждённым диагнозом хронического тонзиллита. Все включённые в исследование случаи соответствовали критериям ТАФ I и II степени заболевания. Ib и Ic подгруппы включали по 25 пациентов с ТАФ I степени при наличии неэффективности курсов консервативной терапии (не менее двух) и ТАФ II степени, сочетающихся с клинико-инструментально подтверждённой ГЭРБ. Подруппы IIb и IIc

аналогичны по структуре и состояли из 50 пациентов с сопоставимыми клиническими характеристиками, но без признаков ГЭРБ.

Удалённые миндалины подвергались стандартному гистологическому анализу согласно методике, изложенной во второй главе диссертационной работы.

Таблица 3.12. Результаты степени выраженности патоморфологических признаков НМ токсико-аллергических форм ХТ по ВАШ (n=100).

Патоморфологический признак		**Величина признака в баллах; клинические подгруппы**		**p**
		Ib и Ic подгруппы (ХТ, ТАФ I и II+ГЭРБ, n=50)	IIb и IIc подгруппы (ХТ, ТАФ I и II без ГЭРБ, n=50)	
поверхностный эпителий	эрозии	0.56 ± 0.28	0.84 ± 0.20	p=0.677
	воспаление	4.12 ± 0.34	3.35 ± 0.29	**p=0.031**
эпителий крипт	эрозии	1.33 ± 0.31	1.28 ± 0.27	p=0.316
	воспаление	3.95 ± 0.21	3.0 ± 0.24	**p=0.047**
содержимое просвета крипт	воспаление	2.91 ± 0.31	1.73 ± 0.27	**p=0.026**
	нити фибрина	2.11 ± 0.28	2.5 ± 0.71	p=0.214
	актиномицеты	1.95 ± 0.11	1.8 ± 0.18	p=0.547
собственная пластинка	склероз	3.48 ± 0.16	2.19 ± 0.15	**p=0.016**
	васкуляризация и полнокровие сосудов	3.21 ± 0.22	1.83 ± 0.28	**p<0.001**
лимфоидная ткань	грануляция	4.01 ± 0.19	3.03 ± 0.18	**p=0.045**
	склероз	3.96 ± 0.13	2.24 ± 0.19	**p<0.001**
	васкуляризация и полнокровие сосудов	2.81 ± 0.28	1.5 ± 0.71	**p=0.021**

Сравнительный морфологический анализ тканей НМ, удалённых у пациентов с ХТ, выявил статистически значимые различия между клиническими

подгруппами с сопутствующей ГЭРБ (Ib, Ic) и без неё (IIb, IIc). Эти данные представлены в таблице 3.12.

У пациентов с ХТ на фоне ГЭРБ наблюдалась более выраженная нейтрофильная инфильтрация, продемонстрированная на рисунках 3.12 и 3.14, поверхностного эпителия ($4{,}12 \pm 0{,}34$ против $3{,}35 \pm 0{,}29$ балла, $p=0{,}031$), эпителия крипт ($3{,}95 \pm 0{,}21$ против $3{,}0 \pm 0{,}24$ балла, $p=0{,}047$), а также в содержимом просвета крипт ($2{,}91 \pm 0{,}31$ против $1{,}73 \pm 0{,}27$ балла, $p=0{,}026$). В лимфоидной ткани степень грануляции и склероза, представленные на рисунке 3.13, также были достоверно выше ($p=0{,}045$ и $p<0{,}001$ соответственно), что свидетельствует о большей активности воспалительного процесса и более выраженных морфологических изменениях.

Особого внимания заслуживает выраженность склеротических изменений и сосудистых нарушений в структуре собственной пластинки, представленные на рисунке 3.15. У пациентов с ГЭРБ зафиксированы более высокие значения склероза ($3{,}48 \pm 0{,}16$ против $2{,}19 \pm 0{,}15$ балла, $p=0{,}016$), васкуляризации и полнокровия сосудов ($3{,}21 \pm 0{,}22$ против $1{,}83 \pm 0{,}28$ балла, $p<0{,}001$). Эти данные демонстрируют наличие более существенных воспалительных структурных тканевых и микроциркуляторных нарушений при сочетании ХТ с рефлюксной патологией.

Таким образом, гистологическая картина миндалин у пациентов с ХТ в сочетании с ГЭРБ характеризуется большей степенью выраженности признаков сосудистых изменений и воспалительного ремоделирования тканей (рис. 3.16), что может свидетельствовать о более тяжёлом, персистирующем течении заболевания в данных подгруппах.

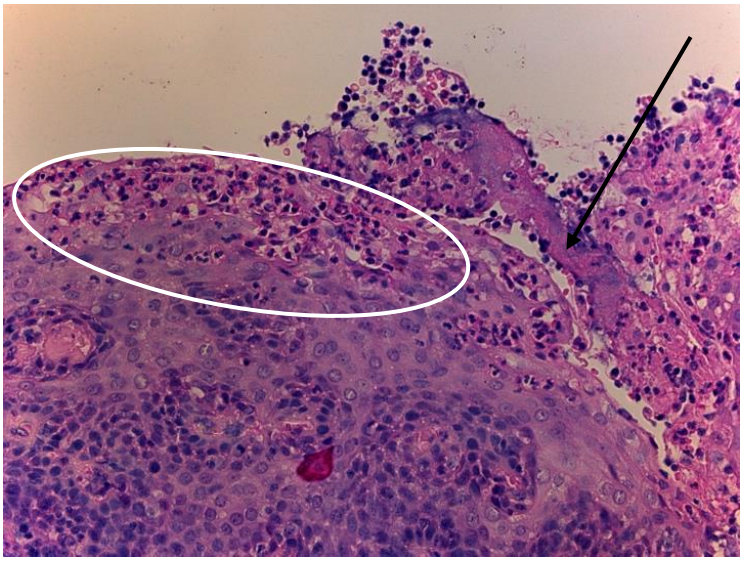

Рис.3.12. Биоптат миндалины. Выраженная инфильтрация нейтрофилами (белый овал) и эрозия (чёрная стрелка) поверхностного эпителия, окраска гематоксилин-эозин, увел. х400

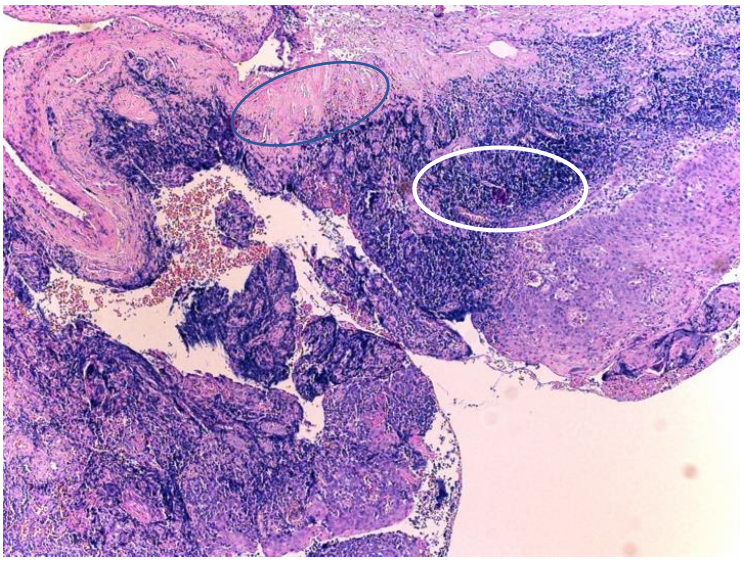

Рис.3.13. Биоптат миндалины. Выраженные поля склероза (белый овал) и грануляции (синий овал), окраска гематоксилин-эозин, увел. х100

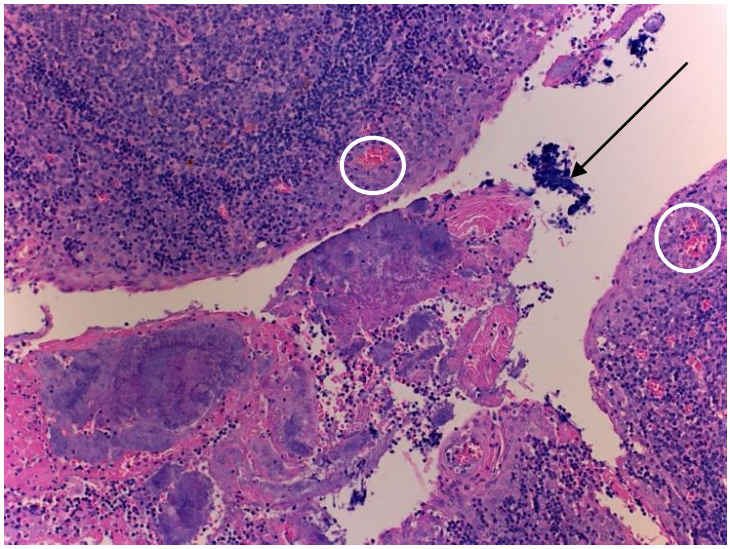

Рис.3.14. Биоптат миндалины. Нити фибрина, актиномицеты и нейтрофилы в просвете крипт (чёрная стрелка). Полнокровие и кровоизлияния сосудов микроциркуляторного русла лимфоидной ткани (белые круги), окраска гематоксилин-эозин, увел. х400

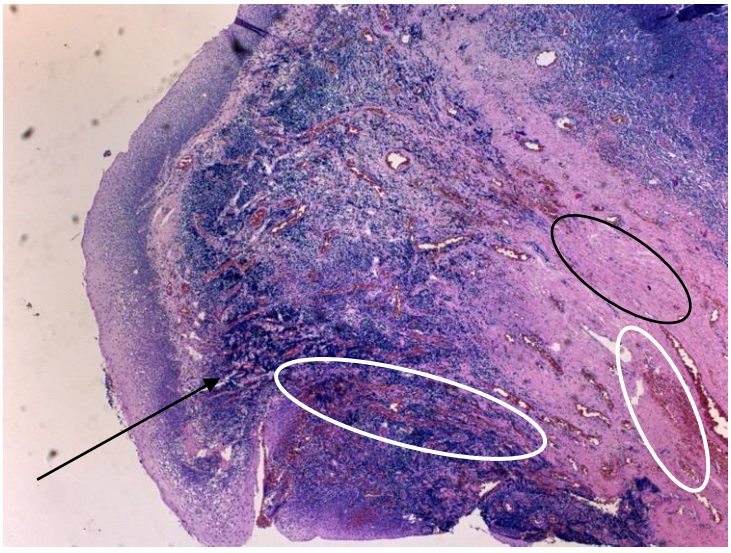

Рис. 3.15. Биоптат миндалины. Выраженные поля склероза (чёрный овал) и грануляции (чёрная стрелка). Полнокровие и кровоизлияния сосудов микроциркуляторного русла собственной пластинки и лимфоидной ткани (белые овалы), окраска гематоксилин-эозин, увел. х100

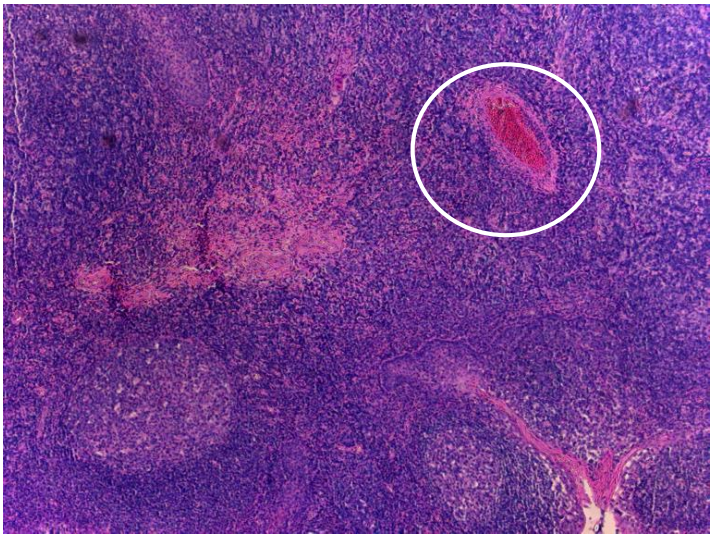

Рис. 3.16. Биоптат миндалины. Полнокровный сосуд в лимфоидной ткани (белый круг), окраска гематоксилин-эозин, увел. х400

Глава 5. Биохимические характеристики и результаты селективного мониторинга эндотоксина у пациентов с токсико-аллергическими формами хронического тонзиллита после двусторонней тонзиллэктомии.

Одним из значимых аспектов проведённого исследования явилось изучение динамики маркёров регионарной и системной воспалительной реакции у пациентов с ХТ. Оценка проводилась в два временных среза: на этапе предоперационного обследования и через шесть месяцев после двусторонней тонзиллэктомии. Такой подход позволил определить характер отдалённых изменений биоэкологии ротоглотки и системной воспалительной реакции организма, ассоциированных с устранением хронического очага инфекции в области НМ. Сводные данные по данному направлению представлены в таблицах 3.13 и 3.14.

По данным таблицы 3.13, установлено, что уровень концентрации ЭТ в ротовой жидкости у пациентов с ХТ на фоне ГЭРБ был статистически значимо выше (14,00 ± 8,85 нмоль/мл) по сравнению с пациентами без рефлюксной патологии (8,63 ± 5,48 нмоль/мл; p=0,049), что свидетельствует о статистически достоверно более выраженном нарушении подвижного равновесия микробиоты

ротоглотки на фоне ГЭРБ . Уровень концентрации ЭТ в плазме крови также соответствовал повышенным показателям у пациентов обеих подгрупп, однако различие не достигло статистической значимости (p=0.172).

Таблица 3.13. Результаты концентрации ЭТ ротовой жидкости и показателей системного воспаления у пациентов с токсико-аллергическими формами ХТ до двусторонней тонзиллэктомии (n=100).

Клинические группы	**ЭТ ротовой жидкости и маркёры системного воспаления**				
	ЭТ ротовой жидкости (норма <0.5 нмоль/мл)	ЭТ плазмы крови (норма <0.5 нмоль/мл)	hsСРБ плазмы крови, (норма <1.0 мг/л)	ИЛ-6 плазмы крови (норма 0-5,9 пг/мл)	ФНО-α (N=0-6.0 пг/мл)
Ib, Ic (ХТ, ТАФI и II + ГЭРБ, n=50)	14.00 ± 8.85	1.54 ± 0.83	3.01 ± 1.51	3.78 ± 3.17	<1
IIb, IIc (ХТ, ТАФI и II без ГЭРБ, n=50)	8.63 ± 5.48	1.05± 0.54	1.71 ± 1.26	3.25 ± 2.32	<1
p	**p=0.049**	p=0.172	**p=0.041**	p=0.302	p=1.000

Примечание к таблице 3.13: *ХТ – хронический тонзиллит; ГЭРБ – гастроэзофагеальная рефлюксная болезнь; ЭТ – эндотоксин; hsСРБ – высокочувствительный С-реактивный белок; ИЛ-6 – интерлейкин-6; ФНО-α фактор некроза опухолей- α; p – достоверность разницы соответствующих показателей между группами пациентов; «жирным» шрифтом выделены достоверные показатели.*

При сравнительном анализе уровней hsСРБ в плазме крови у пациентов различных клинических групп были выявлены различия. У пациентов ТАФ ХТ с сопутствующей ГЭРБ среднее значение данного показателя составило 3,01 ± 1,51 мг/л, что свидетельствует о высоком риске развития системной

воспалительной активности. Во вторых подгруппах уровень hsCРБ был достоверно ниже и составил 1,71 ± 1,26 мг/л, что является маркёром умеренного риска развития системной воспалительной реакции. Применение методов статистической обработки подтвердило значимость различий между группами по данному биомаркёру (p<0,05), что позволяет рассматривать hsCРБ как чувствительный индикатор определения степени выраженности системного хронического метаболического воспаления у данной категории пациентов.

При этом показатели ИЛ-6 и ФНО-α в обеих группах оставались в пределах физиологической нормы, а различия между ними были статистически незначимыми (p=0,302 и p=1,000 соответственно).

Таблица 3.14. Результаты концентрации ЭТ ротовой жидкости и показателей системного воспаления у пациентов с токсико-аллергическими формами ХТ после двусторонней тонзиллэктомии (n=100).

Клинические группы	**ЭТ ротовой жидкости и маркёры системного воспаления**				
	ЭТ ротовой жидкости (норма <0.5 нмоль/мл)	ЭТ плазмы крови (норма <0.5 нмоль/мл)	hsCРБ плазмы крови, (норма <1.0 мг/л)	ИЛ-6 плазмы крови (норма 0-5,9 пг/мл)	ФНО- α (N=0-6.0 пг/мл)
Ib, Ic (ХТ, ТАФI и II + ГЭРБ, n=50)	9.54 ± 5.72	0.62 ± 0.41	1.51 ± 1.62	3.52 ± 3.10	<1
IIb, IIc (ХТ, ТАФI и II без ГЭРБ, n=50)	5.99 ± 3.25	0.59 ± 0.45	1.29 ± 0.78	3.07 ± 2.33	<1
p	**p=0.048**	p=0.313	**p=0.047**	p=0.295	p=1.000

Примечание к таблице 3.14: *ХТ – хронический тонзиллит; ГЭРБ – гастроэзофагеальная рефлюксная болезнь; ЭТ – эндотоксин; hsСРБ – высокочувствительный С-реактивный белок; ИЛ-6 – интерлейкин-6; ФНО-α фактор некроза опухолей- α; p – достоверность разницы соответствующих показателей между группами пациентов; «жирным» шрифтом выделены достоверные показатели.*

Результаты лабораторного мониторинга состояния пациентов через шесть месяцев после проведённого хирургического вмешательства по поводу ХТ обобщены в таблице 3.14.

По завершении указанного периода было зафиксировано снижение уровня концентраций ЭТ как в ротовой жидкости (в I группе — $9{,}54 \pm 5{,}72$ нмоль/мл, во II — $5{,}99 \pm 3{,}25$ нмоль/мл), так и в сыворотке крови (соответственно $0{,}62 \pm 0{,}41$ и $0{,}59 \pm 0{,}45$ нмоль/мл). Несмотря на положительную динамику, значения оставались выше физиологической нормы, что указывает на сохраняющееся нарушение микробиоценоза ротоглотки и, как следствие, продолжающееся поступление бактериального ЭТ в системный кровоток.

Показатель hsСРБ через полгода после двусторонней тонзиллэктомии у пациентов первых подгрупп уменьшился и составил $1{,}51 \pm 1{,}62$ мг/л, что свидетельствует об умеренном риске системного воспаления, так же как у лиц вторых подгрупп, у которых данный показатель составил $1{,}29 \pm 0{,}78$ мг/л. Это подтверждает наличие не только неблагоприятного влияния ГЭРБ на течение ХТ, но и сохраняющийся воспалительный фон у пациентов вторых подгрупп без сочетанной патологии.

В то же время уровни провоспалительных цитокинов — ИЛ-6 и ФНО-α — как до, так и после оперативного лечения оставались в пределах референсных значений у всех участников исследования. Этот факт свидетельствует о недостаточной чувствительности указанных биомаркёров для оценки системного воспалительного ответа у пациентов с ХТ в рамках данной работы.

Таким образом, даже спустя полгода после хирургического лечения по поводу ХТ у пациентов не было достигнуто полного восстановление микробного

гомеостаза, особенно в случаях сочетания ХТ с ГЭРБ. Это подчёркивает необходимость дальнейшего наблюдения за состоянием здоровья у данных пациентов с разработкой комплексных послеоперационных реабилитационных мероприятий, направленных на восстановление сбалансированности микробиоценоза ротоглотки и коррекцию малоинтенсивного системного воспаления. Это может способствовать снижению сохраняющейся эндотоксинемии и нивелированию хронического воспалительного потенциала, что, в конечном счёте, позволит повысить эффективность хирургического лечения, улучшит качество жизни пациентов в отдалённом послеоперационном периоде и предотвратит риски метаболического перепрограммирования иммунитета у пациентов с ХТ на фоне ГЭРБ.

ЗАКЛЮЧЕНИЕ

Несмотря на многолетнюю научную проработку и значительный объем клинических наблюдений, ХТ продолжает оставаться актуальной проблемой современной оториноларингологии. До настоящего времени сохраняется активная научная дискуссия в отношении оптимальных подходов к диагностике, классификации и лечебной тактике при данной патологии. Высокая распространённость ХТ, как хронического рецидивирующего заболевания с частыми обращениями за медицинской помощью, а также широкий спектр локальных и системных осложнений обусловливают необходимость в дальнейшем углублённом исследовании и изучении этого заболевания.

Особую обеспокоенность вызывает способность ХТ провоцировать развитие вторичных патологических состояний, вовлекающих различные органы и системы организма, включая сердечно-сосудистую, мочевыделительную и опорно-двигательную. Это обстоятельство может значительно снижать качество жизни пациентов и приводить к их инвалидизации, что определяет междисциплинарную значимость данной патологии и требует внимания не только оториноларингологов, но и специалистов различных медицинских направлений.

В условиях клинической практики диагностика ХТ по-прежнему в основном базируется на анализе субъективных жалоб, данных анамнеза и визуальной оценки локальных признаков поражения НМ. Однако клинические проявления ХТ нередко маскируются в виде симптомов других заболеваний носоглотки, полости рта и желудочно-кишечного тракта, что нередко затрудняет выявлять истинную природу тонзиллярного воспаления, а также наличие сопряжённых с ним патологий, осложняющих клиническую картину.

Особое внимание заслуживает ГЭРБ, которая вследствие своих этиопатогенетических механизмов может оказывать существенное влияние на течение ХТ. Ретроградный заброс содержимого желудка и двенадцатиперстной кишки в полость ротоглотки способен нарушать гомеостаз микробиоценоза

региона, провоцировать обострение хронического воспаления миндалин, снижать эффективность стандартной терапии и способствовать прогрессированию заболевания.

В связи с вышеизложенным, включение методов диагностики рефлюксной патологии в комплексное обследование пациентов с ХТ представляется патогенетически обоснованным. Учёт возможного влияния ГЭРБ позволяет точнее прогнозировать характер течения тонзиллярной патологии и определять индивидуализированную лечебную стратегию, направленную не только на купирование воспаления, но и на устранение факторов, способствующих его хроническому течению.

В программу исследования, проведённого в НИКИО им.Л.И.Свержевского, были включены 150 пациентов с различными формами ХТ. В соответствии с целью и задачами исследования все пациенты были разделены на две группы: I (n=75) - с ХТ с подтверждённой ГЭРБ и была разделена на три подгруппы по 25 человек (Ia — с простой формой ХТ, Ib — с ТАФ I степени, Ic — с ТАФ II степени); II группа (n=75) - с ХТ без признаков ГЭРБ и стратифицировалась на равные подгруппы IIa, IIb и IIc по тем же клинико-патогенетическим критериям.

Диагностика ХТ включала систематизированный сбор анамнестических сведений и анализ субъективных жалоб, а также клинический осмотр с повышенным вниманием при проведении мезофарингоскопии с целью подробного исследования клинической картины, включающей локальные изменения НМ и задней стенки глотки. Выраженность как местных воспалительных признаков, так и системных токсико-аллергических реакций, регистрировалась с использованием пятибалльной ВАШ, что обеспечивало количественную оценку и повышало объективность анализа клинических проявлений.

Сравнительный анализ выявил, что все пациенты с ХТ на фоне ГЭРБ (I группа) жаловались на дискомфорт в горле (100%), тогда как во II группе —

только 72%. Перенесённые ангины отмечались у 95% пациентов I группы и у 75% — II группы. Неприятный запах изо рта и частое образование казеозных пробок встречались у 75% обследованных I группы и у 52% II группы. Различия оказались статистически значимыми ($p<0,05$). Частота обострений также варьировалась: у пациентов с ГЭРБ ангины возникали 2–3 раза в год, тогда как у большинства больных без признаков ГЭРБ — не чаще одного эпизода в год или только в анамнезе. Эти данные позволяют обоснованно заключить, что наличие ГЭРБ усугубляет клиническое течение ХТ, способствуя его более выраженному и рецидивирующему характеру.

Сравнительный анализ выраженности токсико-аллергических проявлений ХТ по шкале ВАШ между группами с сопутствующей ГЭРБ и без неё статистически значимых различий не выявил ($p>0,05$). У лиц простой формы ХТ обеих групп токсико-аллергические симптомы отсутствовали. Полученные результаты позволяют предположить, что наличие сопутствующей ГЭРБ не оказывает достоверного влияния на степень выраженности токсико-аллергических проявлений у пациентов с ХТ.

При фарингоскопическом обследовании пациентов с ХТ акцент был сделан на локальные морфологические изменения. В обеих клинических группах преобладали характерные местные проявления этого заболевания, включая признаки Гизе, В.Н.Зака и Б.С.Преображенского и наличие патологического содержимого в лакунах НМ. Однако у пациентов с ХТ, ассоциированным с ГЭРБ, указанные проявления выявлялись достоверно чаще, чем у лиц без рефлюксной патологии ($p<0,05$). Также у этой группы значительно чаще фиксировались выраженные изменения слизистой оболочки задней стенки глотки и налёт на языке — признаки, которые могут косвенно указывать на участие патологии ЖКТ в патогенезе заболевания ($p<0,05$).

Микробиологическое исследование зевной поверхности слизистой оболочки НМ выявило 8 видов микроорганизмов у пациентов обеих групп, при этом количественные показатели ($<10^4$ КОЕ/мл) не позволили квалифицировать

их как клинически значимую контаминацию. У 16% пациентов второй группы рост микроорганизмов не наблюдался, а состав микробиоты на поверхности слизистой оболочки НМ статистически не различался между группами ($p>0,05$). Аналогичные результаты были получены в исследовании пациентов с простой формой ХТ и ЛФР с поверхности НМ, где диагностировались условно-патогенные и патогенные микроорганизмы в клинически незначимых количествах [61].

Однако культуральный анализ содержимого лакун выявил более широкий спектр микроорганизмов у пациентов с ХТ, ассоциированным с ГЭРБ (19 против 11 видов соответственно). Наиболее существенные различия касались выявления Neisseria spp. (у 21 пациента с ГЭРБ против 6 без; $p<0,001$), а также бактерий кишечной группы: Escherichia coli, Enterococcus cloacae и Enterobacter spp., обнаруженных исключительно у пациентов с ГЭРБ (по 9 случаев на каждый вид; $p<0,001$). Enterococcus faecalis регистрировался у 8% пациентов с ГЭРБ и отсутствовал в контрольной группе ($p=0,010$), что подтверждает участие гастроэзофагеального рефлюкса в существенном нарушении микробного гомеостаза ротоглотки. Полимикробные ассоциации преобладали в обеих группах, однако спектр таких ассоциаций у пациентов с ГЭРБ был существенно шире — 17 вариантов против 7 в контрольной группе ($p<0,05$). Зафиксированные различия свидетельствуют о более выраженном нарушении локального микробиоценоза при ХТ в условиях ГЭРБ, что может способствовать усилению воспалительных реакций, нарушению эпителиального барьера и активации системных патогенетических механизмов.

Установленные грамотрицательные микроорганизмы в НМ обеих групп являются источником эндотоксина. Последний выступает не только биомаркёром микробной активности, но и инициирует воспалительную реакцию в результате нарушенного геомикробиома и образования устойчивых микробных сообществ в виде биоплёнки.

У пациентов обеих клинических групп зафиксировано превышение уровня эндотоксина в слюне и плазме крови по сравнению с физиологической нормой (N< 0,5 нмоль/мл). Однако статистически значимая межгрупповая разница (p<0,05) выявлена в концентрации эндотоксина в ротовой жидкости: у больных с ХТ и ГЭРБ она составила 25,00 ± 9,64 нмоль/мл, тогда как в группе без ГЭРБ — 11,56 ± 5,48 нмоль/мл. Это может свидетельствовать о более выраженном дисбалансе локального микробиоценоза и снижении эффективности регионарной защиты у пациентов с сопутствующей рефлюксной патологией.

Повышенные значения эндотоксина в плазме (1,33 ± 0,81 нмоль/мл в I группе и 1,15 ± 0,78 нмоль/мл во II группе) указывают на функциональную недостаточность систем детоксикации, проявляющуюся в виде хронической эндотоксиновой агрессии, способной поддерживать хроническое системное воспаление.

Среди исследованных воспалительных маркёров значимые различия между группами были зафиксированы в уровнях концентрации высокочувствительного С-реактивного белка (hsCRP). У пациентов с ХТ на фоне ГЭРБ средняя концентрация составила 3,45 ± 1,78 мг/л, что соответствует высокому риску развития хронического воспалительного процесса, тогда как во второй группе данный показатель был ниже — 1,87 ± 1,34 мг/л (p<0,05), соответствующий среднему риску развития хронического воспаления.

Концентрации ИЛ-6 и ФНО-α у всех пациентов оставались в пределах нормы, что может свидетельствовать о их ограниченной информативности при выявлении хронического воспаления в аспекте ХТ.

В рамках комплексной оценки состояния пациентов с ХТ изначально был проведён скрининг исследование на наличие гастроэзофагеального рефлюкса с использованием опросника «Индекс симптомов рефлюкса» (ИСР). В первой группе средний балл составил 14,2 ± 3,2; положительные результаты получены у 72% обследованных, сомнительные — у 28%. Во второй группе все участники продемонстрировали отрицательные показатели (в среднем 3,4 ± 1,9 балла).

Наиболее часто у пациентов первой группы фиксировались следующие симптомы: першение в горле (96%), постназальный синдром (86%), ощущение инородного тела в горле (76%), изжога (52%), а также мучительный и постпрандиальный кашель (по 60%).

Лица с подозрением на рефлюкс по данным опросника были направлены на углублённое гастроэнтерологическое обследование, включавшее эзофагогастродуоденоскопию (ЭГДС). Эндоскопически подтверждённые изменения пищевода зарегистрированы у 44% пациентов первой группы в виде катарального эзофагита. У 20% диагностирована эндоскопически негативная форма заболевания, у 28% - эрозивная форма I типа и у 8% — признаки пищевода Барретта.

Пациенты с ХТ на фоне ГЭРБ получали противорефлюксную терапию, включавшую коррекцию образа жизни и медикаментозное лечение. После достижения клинической ремиссии у всех 75 пациентов и эндоскопической — у 27 из них, было проведено повторное анкетирование по опроснику ИСР. Среднее значение составило $4{,}6 \pm 2{,}6$ балла, что соответствовало отрицательному результату у всех участников. После терапии ГЭРБ у пациентов I группы отмечено достоверное ($p<0{,}05$) снижение выраженности большинства симптомов, за исключением затруднённого дыхания. Сравнительный анализ с пациентами II группы показал отсутствие статистически значимых различий проявлений по ИСР после лечения ($p>0{,}05$).

Фарингоскопическая картина у пациентов I группы после лечения также претерпела позитивные изменения. Зафиксировано достоверное снижение выраженности застойной гиперемии передних нёбных дужек ($p=0{,}048$), признака В.Н.Зака ($p=0{,}047$), а также уменьшение патологического содержимого в лакунах миндалин ($p<0{,}001$). Существенное улучшение выявлено при оценке изменений задней стенки глотки и налёта на языке (оба показателя $p<0{,}001$), что может свидетельствовать о нормализации состояния ЖКТ, негативно влияющее на клинические данные мезофарингоскопии.

При этом оценка токсико-аллергических проявлений по визуальной аналоговой шкале не показала значимых различий ни между группами, ни до и после терапии ГЭРБ ($p > 0,05$).

Микробиологический анализ зевной поверхности миндалин после противорефлюксного лечения выявил сохранение 9 видов микробиоты, однако концентрация не превышала 10^4 КОЕ/мл, а у 4% пациентов рост отсутствовал. Качественный состав микробиоты до и после лечения не различался существенно ($p > 0,05$), однако отмечено снижение колонизации микроорганизмами гастроинтестинального происхождения ($p < 0,05$).

Таким образом, противорефлюксная терапия оказывает позитивное влияние на клиническое течение ХТ, снижает микробную нагрузку и способствует регрессу локальных воспалительных проявлений.

В рамках оценки эффективности терапии ГЭРБ у пациентов с ХТ была проведена динамическая оценка маркёров воспаления. Результаты показали, что уровень концентрации эндотоксина в ротовой жидкости после лечения достоверно снизилась с $25,00 \pm 9,64$ до $16,57 \pm 7,48$ нмоль/мл ($p<0,05$), что может свидетельствовать о частичной нормализации микробиоценоза и ослаблении местного воспаления. Тем не менее, снижение показателя концентрации эндотоксина в крови зарегистрировано не было ($p>0,05$), что указывает на сохраняющееся нарушение системных механизмов детоксикации.

Показатель высокочувствительного С-реактивного белка (hsCRP), отражающий степень системного воспаления, после лечения уменьшился незначительно (с $3,45 \pm 1,78$ до $3,39 \pm 1,67$ мг/л), но эта разница не достигла статистической значимости ($p>0,05$). Сохранение повышенных значений hsCRP может рассматриваться как повышенный риск развития хронической воспалительной активности.

Уровни провоспалительных цитокинов — интерлейкина-6 (ИЛ-6) и фактора некроза опухоли альфа (ФНО-α) — во всех случаях оставались в пределах референтных значений.

Таким образом, несмотря на частичную регрессию регионарного воспаления, лечение ГЭРБ не обеспечило восстановления системного противовоспалительного баланса у пациентов с ХТ, что требует дальнейшего изучения перспективных общеорганизменных компенсаторных, протективных механизмов.

После проведения противорефлюксной терапии пациенты с простой формой ХТ из подгруппы Iа были переведены на амбулаторное наблюдение оториноларинголога, как и пациенты IIа подгруппы. Для контроля состояния ЖКТ предусматривалось дополнительное наблюдение гастроэнтеролога в течение года.

По завершении двенадцатимесячного периода повторная оценка симптомов и клинических признаков выявила улучшение состояния пациентов простой формы на фоне ГЭРБ. Частота жалоб на боль в горле снизилась с 72% до 8%, ощущение инородного тела в глотке — со 100% до 16%, неприятный запах изо рта — с 60% до 16%, а количество случаев образования казеозных пробок — с 64% до 20% ($p<0,05$ для всех показателей). Лишь у восьми пациентов зафиксирован однократный эпизод ангины, у остальных обострения ХТ отсутствовали. Отмечено достоверное снижение выраженности местных признаков ХТ: признак Гизе — с 3,5 до 3,0 баллов, В.Н.Зака — с 3,4 до 3,0, патологическое содержимое в лакунах — с 2,3 до 0,5 ($p<0,05$).

Таким образом, наблюдение в течении года показало клиническое улучшение у пациентов с простой формой ХТ после устранения рефлюксного фактора. Несмотря на сохраняющееся наличие клинико-морфологических изменений, характерных для ХТ, выраженность клинических признаков заболевания уменьшилась, что подтверждает отрицательное влияние ГЭРБ на течение ХТ и подчёркивает целесообразность комплексного терапевтического подхода к этой сочетанной патологии.

В этом аспекте хотелось бы заметить, что по результатам исследования Мулдашевой А.А. у пациентов с простой формой ХТ и ларинго-фарингеальным

рефлюксом после проведения противорефлюксной терапии наблюдалось полное купирование местных признаков ХТ. В связи с чем автор делает вывод - «простая форма ХТ – результат воздействия ЛФР на НМ, а не результат самостоятельного инфекционно-воспалительного процесса» [61].

Простая форма ХТ по результатам нашего исследования обращает на себя внимание высокими уровнями концентраций ЭТ в полости рта, в плазме крови, и hsCRP. При этом сохраняется тенденция некоторого увеличения этих показателей при ассоциации ХТ простая форма с ГЭРБ, хотя результаты групп не имели статистически достоверной разницы.

Таким образом, полученные в наших исследованиях данные дали основание полагать, что к простой форме ХТ целесообразно подходить со специально разработанной программой изучения с позиции исследования стадий этиопатогенеза хронического воспаления, с использованием современных научных знаний и с привлечением новейших технологий.

Целеполаганием и результатом этих исследований мог бы стать фактический ответ на важнейший вопрос оториноларингологии - возможно ли на этапе ХТ простая форма предотвращение прогрессирования патологического процесса или оно неотвратимо? Что в свою очередь позволило бы заложить алгоритм научно обоснованной программы диагностики, профилактики и терапии ХТ на стадии простая форма. К такому выводу мы пришли после проработки и анализа литературных данных современных исследований по проблеме воспаления [163; 158].

У пациентов, входящих в подгруппы Ib, Ic после адекватного курса противорефлюксной терапии и подгруппы (IIb, IIc) при наличии показаний, было выполнено оперативное вмешательство — двусторонняя тонзиллэктомия. Резецированные ткани НМ подвергались обязательному гистологическому анализу.

Сравнение морфологических характеристик выявило выраженные различия между подгруппами с наличием рефлюксной патологии и без неё. У

пациентов с сочетанием ХТ и ГЭРБ отмечалась более интенсивная воспалительная инфильтрация в поверхностном эпителии (4,12 ± 0,34 против 3,35 ± 0,29 балла, p = 0,031), в эпителии крипт (3,95 ± 0,21 против 3,0 ± 0,24 балла, p = 0,047), а также признаки воспаления в их просвете (2,91 ± 0,31 против 1,73 ± 0,27 балла, p = 0,026). Дополнительно у данной категории пациентов были зафиксированы достоверно более выраженные признаки грануляции и склероза в лимфоидной ткани (p = 0,045 и p<0,001 соответственно). Существенные различия отмечались по уровню склеротических изменений (3,48 ± 0,16 против 2,19 ± 0,15 балла, p = 0,016), а также отмечалась более повышенная васкуляризация и признаки большего полнокровия сосудов (3,21 ± 0,22 против 1,83 ± 0,28 балла, p < 0,001) у пациентов с сочетанной патологией.

Полученные данные подтверждают, что морфологическая структура миндалин при ХТ сопряжённым с гастроэзофагеальным рефлюксом претерпевает более выраженные воспалительно-деструктивные и сосудистые изменения. Это может свидетельствовать о более тяжёлом течении основного заболевания в условиях сопутствующей рефлюксной патологии и требует комплексного, междисциплинарного подхода в диагностике и стратегии лечения.

Через шесть месяцев после тонзиллэктомии у пациентов наблюдалось снижение концентраций эндотоксина как в ротовой жидкости (I группа — с 14,00 ± 8,85 до 9,54 ± 5,72 нмоль/мл; II группа — с 8,63 ± 5,48 до 5,99 ± 3,25 нмоль/мл), так и в сыворотке крови (с 1,54 ± 0,83 до 0,62 ± 0,41 и с 1,05± 0,54 до 0,59 ± 0,45 нмоль/мл соответственно). Несмотря на положительную динамику, показатели оставались выше нормативных значений, что отражает сохраняющийся дисбаланс микробиоценоза ротоглотки и продолжающееся поступление бактериальных компонентов в кровоток.

Показатель hsCРБ через полгода у пациентов всех подгрупп уменьшился у первых с 3,01 ± 1,51 до 1,51 ± 1,62 мг/л и с 1,71 ± 1,26 до 1,29 ± 0,78 у вторых, что свидетельствует об умеренном риске системного воспаления.

В то же время уровни провоспалительных цитокинов — ИЛ-6 и ФНО-α — как до, так и после оперативного лечения оставались в пределах референсных значений у всех участников исследования. Этот факт свидетельствует о недостаточной чувствительности указанных биомаркёров для оценки системного воспалительного ответа у пациентов с ХТ в рамках данной работы.

В итоге следует отметить, что проведённое исследование позволило разработать способы детекции сочетанной патологии и стратегию ведения пациентов с ХТ в ассоциации с ГЭРБ, оказывающей отягощающее влияние на течение хронического воспаления НМ. Комплексный, междисциплинарный анализ интегрально обозначенных целевых факторов этой сочетанной патологии позволяет эффективнее усовершенствовать тактику и стратегию лечения хронического тонзиллярного воспаления.

ВЫВОДЫ

1. Все формы хронического тонзиллита в ассоциации с ГЭРБ характеризуются более тяжёлым клиническим течением и местными проявлениями, чем хронический тонзиллит без этой патологии: достоверно более выраженные жалобы (95-100% против 72-75%), более частые обострения (91% против 60%), более выраженные признаки Гизе (3,5 ± 0,8 против 3,1 ± 0,6 баллов), В.Н.Зака (3,4 ± 0,8 против 2,9 ± 0,6 баллов), Б.С.Преображенского (3,3 ± 0,8 против 3,0 ± 0,6 баллов), наличие патологического содержимого в лакунах нёбных миндалин (2,3 ± 1,8 против 1,2 ± 1,4 баллов) ($p < 0,05$).

2. Изменения микробиологического содержимого лакун нёбных миндалин более выражено у пациентов хроническим тонзиллитом на фоне ГЭРБ по сравнению с таковым при хроническом тонзиллите без ГЭРБ: более широкий спектр микроорганизмов (19 против 11 видов), включая представителей кишечной группы (Escherichia coli, Enterococcus cloacae и Enterobacter spp.), обнаруженных исключительно у этих больных; более разнообразное количество полимикробных ассоциаций (17 против 7 вариантов) ($p < 0,05$).

3. Гистологическая структура нёбных миндалин при хроническом тонзиллите на фоне ГЭРБ характеризуется достоверно более выраженным воспалительным и склеротическим процессом, чем у пациентов с хроническим тонзиллитом без ГЭРБ: более выраженное воспаление в эпителии поверхностного слоя (4,12 ± 0,34 против 3,35 ± 0,29 баллов) и крипт миндалин (3,95 ± 0,21 против 3,0 ± 0,24 баллов), ткани межфолликулярных зон (4,01 ± 0,19 против 3,03 ± 0,18 баллов); более высокие показатели признаков склероза лимфоидной ткани (3,96 ± 0,13 против 2,24 ± 0,19 баллов) и собственной пластинки (3,48 ± 0,16 против 2,19 ± 0,15 баллов); васкуляризации и сосудистого полнокровия лимфоидной ткани (2,81 ± 0,28 против 1,5 ± 0,71 баллов) и собственной пластинки (3,21 ± 0,22 против 1,83 ± 0,28 баллов) ($p < 0,05$), что

указывает на более тяжёлое течение хронического тонзиллита при наличии рефлюксной патологии.

4. Хронический тонзиллит, сопряжённый с ГЭРБ, ассоциируется с достоверно более высокими показателями концентрации эндотоксина ротовой жидкости, а также высокочувствительного С-реактивного белка по сравнению у пациентов с хроническим тонзиллитом без ГЭРБ как до (25,00 ± 9,64 против 11,56 ± 5,48 нмоль/мл и 3,45 ± 1,78 против 1,87 ± 1,34 мг/л, соответственно), так и после проведённого комплексного лечения - противорефлюксной терапии (16,57 ± 7,48 нмоль/мл и 3,39 ± 1,67 мг/л, соответственно) и двусторонней тонзиллэктомии (9,54 ± 5,72 против 5,99 ± 3,25 нмоль/мл и 1,51 ± 1,62 против 1,29 ± 0,78 мг/л, соответственно) ($p < 0,05$).

ПРАКТИЧЕСКИЕ РЕКОМЕНДАЦИИ

1. В целях своевременного выявления проявлений гастроэзофагеальной рефлюксной болезни у пациентов с хроническим тонзиллитом, врачам-оториноларингологам рекомендуется, помимо стандартного клинико-инструментального обследования ЛОР-органов, рутинно использовать валидированный опросник, известный как «Индекс симптомов рефлюкса». При наличии сомнительных либо положительных результатов анкетирования необходимо направлять пациента на консультацию к врачу-гастроэнтерологу для проведения углублённой диагностики.

2. В случае подтверждения диагноза гастроэзофагеальной рефлюксной болезни, пациентам данной категории рекомендуется проведение курса комплексной терапии под наблюдением врача-гастроэнтеролога, продолжительность которого определяется индивидуально в зависимости от тяжести заболевания, составляющего, как правило, от четырёх до восьми недель. По завершении этого лечебного этапа, не ранее чем через одну неделю, необходимо проведение повторной оценки состояния ЛОР-органов врачом-

оториноларингологом для разработки дальнейшей тактики ведения пациента с хроническим тонзиллитом.

3. У пациентов с хроническим тонзиллитом токсико-аллергической формы I степени в сочетании с гастроэзофагеальной рефлюксной болезнью целесообразно рассматривать преимущественно хирургическую тактику лечения.

СПИСОК ЛИТЕРАТУРЫ

1. Акименко, Р. И. Функциональные методы диагностики ГЭРБ (литературный обзор) / Р. И. Акименко, О. М. Хромцова, И. Б. Хлынов // Вестник Уральского государственного медицинского университета. — 2018. — №2. — С. 5–9.
2. Аксенова, А. В. Постстрептококковые заболевания в клинической практике / А. В. Аксенова, Н. А. Шостак, О. А. Гусева // Вестник оториноларингологии. — 2016. — № 81(2). — С. 39–43.
3. Анализ эффективности скрининга для лечения гастроэзофагеальной рефлюксной болезни в поликлиническом звене / М. В. Лисина, Л. А. Личман, И. Н. Гребенкина [и др.] // Регулярные выпуски «РМЖ». — 2017. — №17. — С. 1211-1214.
4. Анготоева, И. Б. Анализ микробиоты с поверхности нёбных миндалин у пациентов с ларингофарингеальным рефлюксом / И. Б. Анготоева, М. М. Магомедова // Российская оториноларингология. – 2022. – №2. – С. 8-15.
5. Анготоева, И. Б. Результаты исследования консервативного лечения ларингеальных проявлений ларингофарингеального рефлюкса / И. Б. Анготоева, М. М. Магомедова // Медицинский совет. – 2021. – № 18. – С. 28-33.
6. Анготоева, И. Б. Усовершенствование ранней диагностики экстраэзофагеального рефлюкса в рутинной оториноларингологической практике (Диагностика ларингофарингеального рефлюкса) / И. Б. Анготоева, А. А. Мулдашева // Оториноларингология. Восточная Европа. – 2014. – № 2(15). – С. 16-26.
7. Ахмедов, В. А. Современные взгляды на безопасность длительной терапии ингибиторами протонной помпы. Обзор литературы / В. А. Ахмедов, В. А. Ноздряков // РМЖ. – 2017. – №10. – С.765-768.
8. Бабияк, В. И. Клиническая оториноларингология: руководство для врачей / В. И. Бабияк, Я. А. Накатис. – СПб.: Гиппократ, 2005. – 800 с.

9. Блоцкий, А. А. Морфологические изменения небных миндалин при хроническом неспецифическом тонзиллите / А. А. Блоцкий, А. А. Григоренко, В. В. Антипенко // Амурский медицинский журнал. — 2013. — № 1(01). — С. 69–72.
10. Блоцкий, А. А. Хронический тонзиллит: монография / А. А. Блоцкий, В. В. Антипенко. — Благовещенск: ФГБОУ ВО Амурская ГМА МЗ РФ, 2018. — 207 с.
11. Бондарева, Г. П. Иммуноморфологические особенности хронического тонзиллита / Г. П. Бондарева, Н. А. Антонова, П. Л. Чумаков // Вестник оториноларингологии. — 2013. — № 78(3). — С. 12–16.
12. Быкова, В. П. Современные представления о структуре и функции миндалин лимфаденоидного глоточного кольца / В. П. Быкова // Актуальная оториноларингология. — 2002. — № 4. — С. 2–11.
13. Внепищеводные маски гастроэзофагеальной рефлюксной болезни / О. И. Костюкевич, А. К. Рылова, Н. В. Рылова [и др.] // РМЖ. Медицинское обозрение. — 2018. — №7(II). — С. 76-81.
14. Возможности pH-импедансометрии и манометрии высокого разрешения при ведении пациентов с рефрактерной гастроэзофагеальной рефлюксной болезнью / И. В. Маев, Е. В. Баркалова, М. А. Овсепян [и др.] // Терапевтический архив. — 2017. — № 89(2). — С. 76-83.
15. Гаус, О. В. Современная тактика ведения больных с пищеводом Барретта / О. В. Гаус, В. А. Ахмедов, И. С. Зайцева // РМЖ. — 2019. — № 5. — С. 41-44.
16. Гофман, В. В. Дисбиотическое состояние слизистой оболочки небных миндалин как локальное проявление системного микроэкологического дисбаланса — основная причина возникновения хронического тонзиллита (аналитический обзор) / В. В. Гофман // Российская оториноларингология. — 2014. — № 4. — С. 32–40.

17. Гудова, Н. В. Изучение микробиоценоза ротоглотки у детей методом микробиом-ассоциированной метаболомики: специальность 03.02.03 "Микробиология": автореферат диссертации на соискание ученой степени кандидата биологических наук / Гудова Наталия Владимировна. – Москва, 2023.
18. Гуров, А. В. Актуальные вопросы лечения хронического тонзиллита / А. В. Гуров, А. В. Мужичкова, А. А. Келеметов // Медицинский Совет. — 2021. — № 6. — С. 67–73.
19. Давыдовский, А. Г. Гипотеза функциональной системы хронической тонзиллярной и метатонзиллярной патологии / А. Г. Давыдовский, М. В. Песоцкая // Мед. Журн. — 2011. — № 2. — С. 138-141.
20. Данилов, Д. В. Результаты эндоскопической диагностики у пациентов, страдающих эрозивной формой ГЭРБ / Д. В. Данилов, А. Г. Шулешова // Гастроэнтерология Санкт-Петербурга. – 2022. – № 1-2. – С. 14. – EDN TQSKJU
21. Дайхес, Н. А. Клинико-функциональное состояние гортани при пахидермии межчерпаловидной области / Н. А. Дайхес, А. А. Ханамиров, Г. Ф. Иванченко // Голос и речь. — 2015. — №1. — С.10-14.
22. Диагностика ларингофарингеального рефлюкса: обзор / И. Б. Анготоева, А. К. Айларов, С. Я. Косяков [и др.] // Медицинский совет. — 2021. — №15. — С. 48–57.
23. Диагностическая значимость акустического анализа голоса у лиц голосовой профессий с ларингофарингеальным рефлюксом / Г. И. Нукусбекова, Д. Е. Тогузбаева, С. А. Таукелева [и др.] // Фармация Казахстана. — 2023. — № 2. — С. 97-102.
24. Дифференцированный подход к выбору ИПП у пациента с ГЭРБ в практике врача амбулаторного звена на клиническом примере / И. Г. Пахомова, Г. Ю. Кнорринг, Т. Н. Кочегура, Е. Ю. Павлова // Медицинский совет. — 2020. — № 21. — С. 118–125.

25. Дуоденогастроэзофагеальный рефлюкс и патология билиарного тракта / Ю. П. Успенский, Ю. А. Фоминых, А. А. Гнутов, В. Н. Филиппова // Фарматека. — 2021. — № 28(2). — С. 54–59.
26. Дюков, Л. А. Оценка состояния микробиоценоза кишечника как способ диагностики хронического тонзиллита / Л. А. Дюков, И. А. Шульга, М. В. Скачков // Российская оториноларингология. — 2009. — № 6. — С. 40-45.
27. Енин, И. П. Микрофлора небных миндалин при хроническом тонзиллите / И. П. Енин, В. А. Батурин, Е. В. Щетинин // Вестник оториноларингологии. — 2013. — № 4. — С. 21–22
28. Ермолаев, А. Г. Особенности морфофункционального состояния небных миндалин при различных формах хронического тонзиллита: специальность 00.00.00 "Другие специальности": диссертация на соискание ученой степени кандидата медицинских наук / Ермолаев Александр Геннадьевич. — М., 2021. — 114 с.
29. Затевалов, А. М. Интегральная оценка состояния микробиоценозов биотопов желудочно-кишечного тракта и методы коррекции их нарушений: специальность 03.02.03 "Микробиология": автореферат диссертации на соискание ученой степени доктора биологических наук /Затевалов Александр Михайлович. — Москва, 2016. — 22 с. — EDN ZQCGHN.
30. Ивашкин, В. Т. Клинические рекомендации Российской гастроэнтерологической ассоциации, Научного сообщества по содействию клиническому изучению микробиома человека, Российского общества профилактики неинфекционных заболеваний, Межрегиональной ассоциации по клинической микробиологии и антимикробной химиотерапии по диагностике и лечению H. pylori у взрослых / В. Т. Ивашкин, Т. Л. Лапина, И. В. Маев // Российский журнал гастроэнтерологии, гепатологии, колопроктологии. — 2022. — № 32(6). — С. 72–93.

31. Калинин, Д. В., Гистоархитектоника глоточной миндалины в возрастном аспекте. морфометрическое и иммуногистохимическое исследование / Калинин Д. В., Быкова В. П. // Архив Патологии. - 2011. - №1. - С. 14-1815 (117).
32. Карпищенко, С. А. Тонзиллит и тонзиллогенные заболевания / С. А. Карпищенко, Г. В. Лавренова, С. В. Баранская // Вестник оториноларингологии. — 2016. — № 81(4). — С. 69–71.
33. Карпищенко, С. А. Хронический тонзиллит: представление о микробном пейзаже небных миндалин / С. А. Карпищенко, О. М. Колесникова // Фарматека. — 2015. — № 4. — С. 13–17.
34. Каспранская, Г. Р. Хронический тонзиллит: разные взгляды на старую проблему / Г. Р. Каспранская, А. С. Лопатин // Медицинский Совет. — 2013. — № 5-6. — С. 69-71.
35. Катола, В. М. Роль орального микробиома в развитии воспаления и соматической патологии / В. М. Катола, В. Е. Комогорцева // Бюллетень физиологии и патологии дыхания. — 2018. — № 68. — С. 117–122.
36. Кизим, В. В. Клинико-морфологические проявления ларингофарингеального рефлюкса / В. В. Кизим, С. К. Боенко, Е. А. Юренко // Архив клінічноі та експериментальноі медицини. — 2011. — Т. 20, № 1. — С. 37-40. – EDN QZELIP.
37. Клинически значимые стигмы выраженности ГЭРБ и диссоциация со степенью повреждения слизистой пищевода – обязательность эзофагопротекции? / И. В. Матошина, М. А. Ливзан, М. М. Федорин, И. В. Лаптева // Экспериментальная и клиническая гастроэнтерология. — 2021. — № 1(6). —С. 5-11.
38. Кокорина, В. Э. Диагностика и лечение заболеваний ЛОР-органов, обусловленных гастроэзофагеальной рефлюксной болезнью: специальность 14.01.03 "Болезни уха, горла и носа": диссертация на

соискание ученой степени кандидата медицинских наук / Кокорина Виктория Эдуардовна. — Хабаровск, 2010.

39. Консервативное лечение больных хроническим тонзиллитом с использованием современной ирригационной терапии / А. И. Крюков, Г. Ю. Царапкин, А. С. Товмасян, С. А. Панасов // Московская медицина. — 2019. — №6(34). — С. 59.
40. Косяков, С. Я. Диагностика и лечение простой формы хронического тонзиллита у пациентов с ларингофарингеальным рефлюксом / С. Я. Косяков, И. Б. Анготоева, А. А. Мулдашева // Российская оториноларингология. — 2016. — № 1 (80). — С. 42-47.
41. Кренделев, М. С. Роль биопленок в патогенезе тонзиллита / М. С. Кренделев // Здоровье. Медицинская экология. Наука. — 2016. — № 2(65). — С. 52–55.
42. Крюков, А. И. Роль микрофлоры в этиологии хронического тонзиллита / А. И. Крюков, М. А. Сухина, В. Г. Жуховицкий // Вестник оториноларингологии. — 2010. — № 3. — С. 4–6.
43. Крюков, А. И. Эпителиально-эндотелиальный дистресс-синдром – эволюция ЛДС Савельева / глава 11 в монографии «Липидный дистресс-синдром Савельева»/ А. И. Крюков, Н. А. Петухова. — Москва: Боргес, 2018. — 580 с.
44. Кузьмин, Д. М. Диагностика ларингофарингеального рефлюкса как внепищеводного проявления ГЭРБ / Д. М. Кузьмин, Т. В. Фионова, Ж. В. Привалова // Здоровье населения и качество жизни: электронный сборник материалов X Всероссийской с международным участием научно-практической конференции, Санкт-Петербург, 30 марта 2023 года. – Санкт-Петербург: ФГБОУ ВО Северо-Западный государственный медицинский университет им. И.И. Мечникова Минздрава России, 2023. – С. 293-299.

45. Лавренова, Г. В. ЛОР-патология как причина халитоза / Г. В. Лавренова, С. А. Карпищенко, О. А. Куликова // Российская оториноларингология. — 2015. — № 4. — С. 65–68.
46. Лезебник, Л. Б. Диагностика и лечение патологии пищевода, желудка и желчевыводящих путей, связанной с нарушением моторной функции / Л. Б. Лезебник, Е. Ю. Еремина, А. А. Машарова — Саранск: 2007. — 139 с.
47. Лекция 2 факторы резистентности и иммунологические механизмы защиты слизистой оболочки / Н. П. Чеснокова, Е. В. Понукалина, Н. В. Полутова, М. Н. Бизенкова // Научное обозрение. Реферативный журнал. — 2018. — № 1. — С. 60-62.
48. Лечение патологии гортани, ассоциированной с гастроэзофагеальной рефлюксной болезнью / А. И. Крюков, С. Г. Романенко, Н. А. Пронина [и др.] // Вестник оториноларингологии. — 2022. — № 87(6). — С. 19-25.
49. Мальцева, Г. С. Клиническое значение определения ревматоидного фактора, С-реактивного белка, антистрептолизина-О у больных с хроническим тонзиллитом / Г. С. Мальцева, М. А. Уханова, Е. В. Тырнова // Российская оториноларингология. — 2010. — № 4(47). — С. 45–51.
50. Мальцева, Г. С. Особенности клинического течения и консервативного лечения хронического тонзиллита на современном этапе / Г. С. Мальцева, О. Н. Гринчук // Эффективная фармакотерапия. — 2011. — № 3. — С. 16–20.
51. Мальцева, Г. С. Современные этиологические, патогенетические и клинические основы диагностики и лечения хронического тонзиллита: специальность 14.01.03 "Болезни уха, горла и носа": автореферат диссертации на соискание ученой степени кандидата медицинских наук / Мулдашева Алия Амангалиевна. — Санкт-Петербург, 2008. — 46 с.
52. Маски гастроэзофагеальной рефлюксной болезни. Итоги 20 лет наблюдений / И. В. Маев, А. Н. Казюлин, Г. Л. Юренев [и др.] // Фарматека. — 2018. — № 13. — С. 30-43.

53. Метод диагностики степени активности и стадии хронизации хронического тонзиллита: инструкция к применению № 014-0315: утв. М-вом здравоохранения Респ. Беларусь 07.05.2015 / Учреждение-разработчик УО «ГрГМУ»; авт.: В. М. Цыркунов, Н. А. Рыбак, Н. И. Прокопчик [и др.] — Гродно, 2015. — 6 с.
54. Микробиологические и морфологические аспекты хронического тонзиллита / В. М. Цыркунов, Н. А. Рыбак, А. В. Васильев, Р. Ф. Рыбак // Инфекционные болезни. — 2016. — Т. 14. № 1. — С. 42–47.
55. Микробиоценоз слизистых оболочек ротоглотки у детей, больных ангиной / Л. В. Феклисова, С. П. Казакова, Л. А. Галкина [и др.] // Детские инфекции. — 2006. — №2. — С. 27-31.
56. Микробный состав микрофлоры ротоглотки у больных с тонзиллярной патологией / О. Ю. Борисова, В. А. Алешкин, А. С. Пименова [и др.] // Инфекция и иммунитет. — 2015. — Т. 5, № 3. — С. 225–232.
57. Мирзоева, Е. З. Способ отбора информационно значимых симптомов хронического тонзиллита и хронического фарингита / Е. З. Мирзоева // Российская оториноларингология. — 2015. — № 2(75). — С. 60–63.
58. Многоцентровое исследование распространенности симптомов гастроэзофагеальной рефлюксной болезни у пациентов поликлиник в России / Д. С. Бордин, Р. А. Абдулхаков, М. Ф. Осипенко [и др.] // Терапевтический архив. — 2022. — № 94(1). — С. 48–56.
59. Морфологические критерии активности и стадии хронического тонзиллита / Н. А. Рыбак, В. М. Циркунов, Н. И. Прокопчик [и др.] // Здравоохранение. — 2015. — №11. — С. 36-42.
60. Морфофункциональное состояние небных миндалин при различных формах хронического тонзиллита / В. Т. Пальчун, А. И. Крюков, А. В. Гуров [и др.] // Медицинский Совет. — 2020. — № 16. — С. 150–159.
61. Мулдашева, А. А. Особенности клинического течения и лечения простой формы хронического тонзиллита у пациентов с ларингофарингеальным

рефлюксом: специальность 14.01.03 "Болезни уха, горла и носа": автореферат диссертации на соискание ученой степени кандидата медицинских наук / Мулдашева Алия Амангалиевна. — Москва, 2016. — 22 с. — EDN ZQBUCZ.

62. Нёбные миндалины: физиология и патология / В. Т. Пальчун, А. И. Крюков, А. В. Гуров, А. Г. Ермолаев // Вестник оториноларингологии. — 2019. — № 84(6). — С. 11-16.
63. Неоднозначность диагностической ценности некоторых методов лабораторной диагностики при хроническом тонзиллите / Е. Л. Савлевич, М. А. Жарких, В. С. Козлов [и др.] // Медицинский Совет. — 2016. — № 9. — С. 54–57.
64. Нестерова, А. А. Особенности лакунарного микробиома при хроническом тонзиллите у больных с гастроэзофагеальным рефлюксом / А. А. Нестерова, В. В. Вермиенко // Российская оториноларингология. — 2018. — № 1(92). — С. 85-92.
65. Новиков, Д. К. Клиническая иммунопатология. Руководство / Д. К. Новиков, П. Д. Новиков. — М.: Мед. лит., 2009. — 464 с.
66. Осипенко, М. Ф. Вопросы безопасности ингибиторов протонной помпы / М. Ф. Осипенко, М. Скалинская, М. А. Ливзан // Лечащий врач. — 2016. — № 8. — С. 28.
67. Осипов, Г. А. Способ определения родового (видового) состава ассоциации микроорганизмов. Патент РФ 2086642; 1997.
68. Особенности клинических и эндоскопических проявлений ГЭРБ у пациентов на амбулаторном приеме / М. С. Турчина, М. И. Лупанов, М. В. Букреева, Ж. Е. Анненкова // Актуальные проблемы медицины. — 2020. — № 43(2). — С. 187–195.
69. Особенности эпидемиологии хронического тонзиллита в современных условиях оказания специализированной ЛОР-помощи / А. И. Крюков, А.

В. Аксенова, А. Ф. Захарова [и др.] // Вестник оториноларингологии. — 2013. — № 78(3). — С. 4–7.

70. Оценка степени микробиологических нарушений микрофлоры ротоглотки и кишечника с помощью методов математического моделирования / А. М. Затевалов, Е. П. Селькова, С. С. Афанасьев [и др.] // Клиническая лабораторная диагностика. — 2016. — № 61(2). — С. 117- 121.

71. Пальчун, В. Т. Патогенетические особенности формирования хронической тонзиллярной патологии / В. Т. Пальчун, А. В. Гуров, О. А. Гусева // Вестник оториноларингологии. — 2018. — № 83(2). — С. 30-33.

72. Пальчун, В. Т. Хронический тонзиллит в оперативном лечении ревматических стенозов митрального клапана: специальность 14.01.03 "Болезни уха, горла и носа": автореферат диссертации на соискание ученой степени кандидата медицинских наук / Пальчун Владимир Тимофеевич. — Москва, 1962.

73. Петрова, Л.Г. Фаринголарингеальный рефлюкс как одна из причин хронического секреторного среднего отита / Л. Г. Петрова, В. В. Чайковский, П. Р. Рыбак // Вестник оториноларингологии. — 2013. — № 78(1). — С. 19-21.

74. Петухова, Н. А. Эпителиальная дисфункция при гнойно-воспалительных заболеваниях ЛОР-органов / Н. А. Петухова // Вестник оториноларингологии. — 2017. — № 82(5). — С. 64-70.

75. Портенко, Е. Г. Анализ информативности симптомов хронического тонзиллита / Е. Г. Портенко, Г. М. Портенко, Г. П. Шматов // Российская оториноларингология. — 2006. — № 4(23). — С. 14–21.

76. Преображенский, Б. С. Ангина, хронический тонзиллит и сопряженные с ними общие заболевания / Б. С. Преображенский, Г. Н. Попова. — М.: Медгиз, 1970. — 450 с.

77. Противоречивые аспекты современных представлений о проблеме хронического тонзиллита / С. Я. Косяков, И. Б. Анготоева, Д. П. Поляков, А. А. Мулдашева // Consilium Medicum. — 2016. — №11. — С. 55-58.
78. Профилактика стрептококковой (группы А) инфекции. Федеральные клинические рекомендации. — М.: Министерство здравоохранения Российской Федерации, 2013. — 41 с.
79. Рекомендации Российской гастроэнтерологической ассоциации по диагностике и лечению гастроэзофагеальной рефлюксной болезни / В. Т. Ивашкин, И. В. Маев, А. С. Трухманов [и др.] // Российский журнал гастроэнтерологии, гепатологии, колопроктологии. — 2020. — № 30(4). — С. 70–97.
80. РН-метрия пищевода и желудка при заболеваниях верхних отделов пищеварительного тракта / С. И. Рапопорт, А. А. Лакшин, Б. В. Ракитин, М. М. Трифонов // Под ред. акад. РАМН Ф.И. Комарова. — М.: ИД “МЕДПРАКТИКА” — М, 2005. — 208 с.
81. Рыбак, Н. А. Микробиологическая и клинико-морфологическая диагностика хронического тонзиллита: специальность / 14.01.09 "Инфекционные болезни": диссертация на соискание ученой степени кандидата медицинских наук / Рыбак Наталья Анатольевна. — Минск, 2017. — 149 с.
82. Рябова, М. А. Влияние различных видов фаринголарингеального рефлюкса на состояние гортани / М. А. Рябова, Д. И. Василевский, Д. И. Филиппов // Folia Otorhinolaryngologiae et Pathologiae Respiratoriae. — 2020. — № 26(3). — С. 70–80.
83. Савлевич, Е. Л. Современные представления о роли небных миндалин в системе иммунитета и анализ применения иммунотропных препаратов при хроническом тонзиллите / Е. Л. Савлевич, В. С. Козлов, И. Б. Анготоева // Российская оториноларингология. — 2018. — № 6. — С. 48–55.

84. Салтанова, Ж. Е. Хронический тонзиллит, этиологические и патогенетические аспекты развития метатонзиллярных осложнений / Ж. Е. Салтанова // Вестник оториноларингологии. — 2015. — № 80(3). — С. 65–70.
85. Современные методы изучения микрофлоры желудочно-кишечного тракта человека / Е. А. Полуэктова, О. С. Ляшенко, О. С. Шифрин [и др.] // Российский журнал гастроэнтерологии, гепатологии, колопроктологии. — 2014. — № 2. — С. 85-91.
86. Солоденова, М. Е. Варианты гистологической картины у пациентов с эндоскопически негативной гастроэзофагеальной рефлюксной болезнью / М. Е. Солоденова, Е. В. Лузина, А. А. Бочков // Сибирский медицинский журнал. — 2006. — № 65(7). — С. 74-77.
87. Способ прогнозирования дестабилизации микробиоценоза организма млекопитающего. Пат. №2377311 РФ: зарег. 27.12.2009 / С. В. Грачев, Ю. В. Несвижский [и др.].
88. Товмасян, А. С. Значение симбиотических взаимодействий пиогенного стрептококка при хроническом тонзиллите: специальность 14.00.04 "Болезни уха, горла и носа": автореферат диссертации на соискание ученой степени кандидата медицинских наук / Товмасян Анна Семеновна. — М., 2009. — 24 с.
89. Трифонов, В.Д. Ионный состав слюны как показатель моторных нарушений в верхних отделах ЖКТ у детей // Актуальные проблемы абдоминальной патологии у детей: 10-й Конгресс гастроэнтерологов России. Москва, 19–21 марта 2003 г. / Под общей редакцией акад. РАМН В.А. Таболина. — М., 2003.
90. Тулупов, Д. А. Галитоз при хронической ЛОР-патологии у детей / Д. А. Тулупов, Д. Н. Бахмутов, Е. П. Карпова // Вестник оториноларингологии. — 2013. — № 5. — С. 59–61.

91. Успенский, Ю. П. Дуоденогастроэзофагеальный рефлюкс: современное состояние проблемы / Ю. П. Успенский, Ю. А. Фоминых, А. А. Гнутов // Медицинский алфавит. — 2020. — № 37. — С. 11–16.
92. Ханамиров, А.А. Морфо-функциональное состояние гортани при пахидермии межчерпаловидной области / А.А. Ханамиров, С.И. Лемешко, Г.Ф. Иванченко // Материалы XIV Российского конгресса 108 оториноларингологов «Наука и практика в оториноларингологии». - Вестник оториноларингологии. — 2015. — №5 (приложение). — С.186-187.
93. Хафизова, Ф. А. Клинико-лабораторное и иммуноморфологическое обоснование тактики лечения разных клинических форм хронического тонзиллита: специальность 14.01.03 "Болезни уха, горла и носа": автореферат диссертации на соискание ученой степени кандидата медицинских наук / Хафизова Флюра Асхатовна. — М., 2012. — 45 с.
94. Хромато-масс-спектрометрическое исследование микробных жирных кислот в биологических жидкостях человека и их клиническая значимость / А. Г. Платонова, Г. А. Осипов, Н. Б. Бойко [и др.] // Клиническая лабораторная диагностика. — 2015. — № 12. — С. 46-55.
95. Хронический тонзиллит. Клинические рекомендации. — М: Министерство здравоохранения Российской Федерации, 2024.
96. Хронический тонзиллит и заболевания пародонта / А. И. Крюков, Е. К. Кречина, А. С. Товмасян [и др.] // Вестник оториноларингологии. — 2023. — № 88(1). — С. 27-34.
97. Хроническое воспаление нёбных миндалин, ассоциированное с вирусом Эпштейна-Барр / Л. А. Барышевская, Т.Ю. Владимирова, О. В. Зелева, Е. В. Колдова // Наука и инновации в медицине. — 2018. — № 1(9). — С. 6–10.
98. Хуснутдинова, Л. М. Межбактериальные взаимодействия на слизистой оболочке миндалин человека: специальность 03.00.07 "Болезни уха, горла

и носа": автореферат диссертации на соискание ученой степени кандидата медицинских наук / Хуснутдинова Лилия Мидехатевна. — Оренбург, 2004. — 23 с.

99. Шостак, Н. А. Ревматическая лихорадка неисчезающее заболевание: состояние вопроса, клинические наблюдения / Н. А. Шостак, А. А. Клименко, И. В. Новиков // Рациональная фармакотерапия в кардиологии. — 2010. — № 6(3). — С. 349-358.

100. Яровой, И. Ю. Дополнительная диагностика хронического фарингита, обусловленного гастроэзофагеальной рефлюксной болезнью, методом определения показателя микрокристаллизации ротовой жидкости / И. Ю. Яровой // Медицинский журнал. — 2017. — № 3. — С. 145–147.

101. Яровой, И. Ю. Оценка эффективности лечения хронического фарингита, обусловленного гастроэзофагеальным рефлюксом / И. Ю. Яровой, А. Ч. Буцель // Лечебное дело. — 2022. — № 3. — С. 30–33.

102. Alitalo, K. The lymphatic vasculature in disease / K. Alitalo // Nat Med. — 2011. — Vol. 17(11). — P. 1371-1380.

103. A new family of lysozyme inhibitors contributing to lysozyme tolerance in gram-negative bacteria / L. Callewaert, A. Aertsen, D. Deckers, et al. // PLoS Pathog. — 2008. — Vol. 4(3).

104. An assessment of olfactory function in patients with laryngopharyngeal reflux disease / D. M. Emre, A. Dalgic, M. O. Avincsal, et al. // ACTA Otorhinolaryngologica Italica. — 2017. — Vol. 137, N1. — P. 71-77.

105. Angeli, V. B cell-driven lymphangiogenesis in inflamed lymph nodes enhances dendritic cell mobilization / V. Angeli, F. Ginhoux, J. Llodrà // Immunity. — 2006. — Vol. 24(2). — P. 203-215.

106. Arambula, A. Anatomy and physiology of the palatine tonsils, adenoids, and lingual tonsils / A. Arambula, J. R. Brown, L. Neff // World J Otorhinolaryngol Head Neck Surg. — 2021. — Vol. 7(3). — P. 155-160.

107. Ayoub, E. M. Immune response to group A streptococcal infections / E. M. Ayoub // The Pediatric infectious disease journal. — 1991. — Vol. 10. — P. 15-19.

108. Baquero, F. The microbiome as a human organ / F. Baquero, C. Nombela // CMI. — 2012. — Vol. 18. — P. 2–4.

109. Belafsky, P. C. Laryngopharyngeal reflux symptoms improve before changes in physical findings / P. C. Belafsky, G. N. Postma, J. A. Koufman // Laryngoscope. — 2001. — Vol. 111(6). — P. 979-981.

110. Brook, I. Treatment Challenges of Group A Beta-hemolytic Streptococcal Pharyngo-Tonsillitis / I. Brook // Int Arch Otorhinolaryngol. — 2017. — Vol. 21(3). — P. 286-296.

111. Ceil biology of laryngeal epithelial defenses in health and disease: further studies / N. Johnston, D. Bulmer, C. A. Gill et al. // The Annals of otology, rhinology, and laryngology. — 2003. — Vol. 112. — P. 481-491.

112. Changing impact of gastroesophageal reflux in medical and otolaryngology practice / K. W. Altman, R. M. Stephens, C. S. Lyttle, K. B. Weiss // Laryngoscope. — 2005. — Vol. 115(7). — P. 1145-1153.

113. Characterizing a model human gut microbiota composed of members of its two dominant bacterial phyla / M. A. Mahowald, F. E. Rey, H. Seedorf, et al. // Proc Natl Acad Sci U S A. — 2009. — Vol. 106(14). — P. 5859-5864.

114. Cho S. W. What Does the Microbiome in the Tonsil Tell Us? / S. W. Cho, S. K. Yang // Clin Exp Otorhinolaryngol. — 2021. — Vol. 14(3). — P. 247-248.

115. Comparison of Characteristics According to Reflux Type in Patients With Laryngopharyngeal Reflux / J. S. Lee, A. R. Jung, J. M. Park, et al. // Clin Exp Otorhinolaryngol. — 2018. — Vol. 11(2). — P. 141-145.

116. Correlation of pH probe-measured laryngopharyngeal reflux with symptoms and signs of reflux laryngitis / J. P. Noordzij, A. Khidr, E. Desper, et al. // Laryngoscope. — 2002. — Vol. 112(12). — P. 2192-2195.

117. Cumpston E. C. Dual pH with Multichannel Intraluminal Impedance Testing in the Evaluation of Subjective Laryngopharyngeal Reflux Symptoms/ E. C. Cumpston, J. H. Blumin, J. M. Bock // Otolaryngol Head Neck Surg. — 2016. — Vol. 155(6). — P. 1014-1020.

118. Deban L. Multiple pathogenic roles of microvasculature in inflammatory bowel disease: a Jack of all trades / L. Deban, C. Correale, S. Vetrano // Am J Pathol. — 2008. — Vol. 172(6). — P. 1457-1466.

119. Dennemont J. Differentiation of Campylobacter jejuni, C. coli, C. lary and C. fetus fatty acid profiles obtained by gas chromatography mass spectrometry and by their hippurate hydrolysis / J. Dennemont, A. Roupas, M. Heitz // Mitt. Geb. Lebensmittelunters. Hyg. — 1992. — Vol. 83(2). — P. 142–150.

120. Detection of periodontal bacteria in atheromatous plaque by nested polymerase chain reaction / E. Figuero, M. Sánchez-Beltrán, S. Cuesta-Frechoso, et al. // J Periodontol. — 2011. — Vol. 82(10). — P. 1469-1477.

121. Diener V. N. What is the influence of tonsillectomy on the level of periodontal pathogens on the tongue dorsum and in periodontal pockets / V. N. Diener, A. Gay, M. B. Soyka // BMC Oral Health. — 2018. — Vol. 18(1). — P. 62.

122. Dilated intercellular spaces and shunt permeability in nonerosive acid-damaged esophageal epithelium / N. A. Tobey, S. S. Hosseini, C. M. Argote et al. // Am J Gastroenterol. — 2004. — Vol. 99(1). — P. 13–22.

123. Distribution of tetracycline and erythromycin resistance genes among human oral and fecal metagenomic DNA / L. A. Seville, A. J. Patterson, K. P. Scott, et al. // Microb Drug Resist. — 2009. — Vol. 15(3). — P. 159-166.

124. Dysbiosis in the Salivary Microbiome Associated with IgA Nephropathy-A Japanese Cohort Study / A. Khasnobish, L. Takayasu, K. I. Watanabe, et al. // Microbes Environ. — 2021. — Vol. 36(2).

125. Eckley C. A. Using RSI and RFS scores to differentiate between reflux-related and other causes of chronic laryngitis / C. A. Eckley, R. Tangerina // Braz J Otorhinolaryngol. — 2023. — Vol. 89(1). — P. 54-59.

126. Efficacy of once-daily esomeprazole treatment in patients with laryngopharyngeal reflux evaluated by 24-hour pH monitoring / O. Reichel, J. Keller, G. Rasp, et al. // Otolaryngol Head Neck Surg. — 2007. — Vol.136(2). — P. 205-210.

127. Evaluation of the Validity of High Serum Antistreptolysin O Titre Only, as an Indication for Tonsillectomy / R. Hembrom, B. K. Roychaudhuri, A. K. Saha, et al. // Indian J Otolaryngol Head Neck Surg. 2014. — Vol. 66(3). — P. 232- 236.

128. Evaluation & revaluation of upper limits of normal values of anti-streptolysin O & anti-deoxyribonuclease B in Mumbai / M. G. Karmarkar, V. Venugopal, L. Joshi, R. Kamboj // Indian J Med Res. — 2004. — Vol. 119. — P. 26-28.

129. Erridge Clett. Endogenous ligands of TLR2 and TLR4: agonists or assistants? / Clett. Erridge // Journal of Leukocyte Biology. — 2010. — Vol. 87. — P. 989-999.

130. Factors associated with lingual tonsil hypertrophy in Canadian adults / M. S. Harris, B. W. Rotenberg, K. Roth, L. J. Sowerby // J. Otolaryngol. Head Neck Surg. — 2017. — Vol. 46. — P. 32.

131. Farrokhi F. Laryngeal disorders in patients with gastroesophageal reflux disease / F. Farrokhi, M. F. Vaezi // Minerva Gastroenterol Dietol. — 2007. — Vol. 53(2). — P. 181-187.

132. Ford C. N. Evaluation and management of laryngopharyngeal reflux / C. N. Ford // JAMA. — 2005. — Vol. 294(12). — P. 1534-1540.

133. Friães A. Changes in emm types and superantigen gene content of Streptococcus pyogenes causing invasive infections in Portugal / A.Friães, J.

Melo-Cristino, M. Ramirez // Scientific Reports. — 2019. — Vol. 9(1). — P. 18051.

134. Gebert A. M-cells in the rabbit tonsil exhibit distinctive glycoconjugates in their apical membranes / A. Gebert // J Histochem Cytochem. — 1996. — Vol. 44(9). — P. 1033-1042.

135. Gioannini T. L. Regulation of interactions of Gram-negative bacterial endotoxins with mammalian cells / T. L. Gioannini, J. P. Weiss // Immunol Res. 2007. — Vol. 39(1-3). — P. 249-260.

136. Gupta R. S. Origin of diderm (Gram-negative) bacteria: antibiotic selection pressure rather than endosymbiosis likely led to the evolution of bacterial cells with two membranes / R. S. Gupta // Antonie Van Leeuwenhoek. — 2011. — Vol. 100(2). — P. 171-182.

137. Gut microbiota and diabetes: from pathogenesis to therapeutic perspective / R. Burcelin, M. Serino, C. Chabo, et al. // Acta Diabetol. — 2011. — Vol. 48(4). — P. 257-273.

138. Han Y. W. Mobile microbiome: oral bacteria in extra-oral infections and inflammation / Y. W. Han, X. Wang // J Dent Res. — 2013. — Vol. 92(6). — P. 485-491.

139. Hatoum O. A. Paradox of simultaneous intestinal ischaemia and hyperaemia in inflammatory bowel disease / O. A. Hatoum, D. G. Binion, D. D. Gutterman // Eur. J. Clin. Invest. — 2005. — Vol. 35(10). — P. 599–609.

140. Heike N. Morphology and immunology of the human palatine tonsil / N. Heike, G. Andreas, P. Reinhard // Anat. Embryol. — 2001. — Vol. 204. — P. 367–373.

141. Human Microbiome Project. URL: http://www.hmpdacc.org (дата обращения: 17.10.2024).

142. Iacob S. Intestinal Microbiota as a Host Defense Mechanism to Infectious Threats / S. Iacob, D. G. Iacob, L. M. Luminos // Front Microbiol. — 2019. — Vol. 9. — P. 3328.

143. Involvement of Laryngopharyngeal Reflux in Ocular Diseases: A State-of-the-Art Review / M. Mayo-Yáñez, S. Viña-Vázquez, J. R. Lechien, et al. // J Voice. — 2023. — Vol. 37(4). — P. 586-597.

144. Johnston N. Pepsin and carbonic anhydrase isoenzyme III as diagnostic markers for laryngopharyngeal reflux disease / N. Johnston, J. Knight, P. W. Dettmar // Laryngoscope. — 2004. — Vol. 114(12). — P. 2129-2134.

145. Kim H. Inflammation-associated lymphangiogenesis: a double-edged sword? / H. Kim, R. P. Kataru, G. Y. Koh. // J Clin Invest. — 2014. — Vol. 124(3). — P. 936-942.

146. Koenig W. C-Reactive protein, a sensitive marker of inflammation, predicts future risk of coronary heart disease in initially healthy middle-aged men: results from the MONICA (Monitoring Trends and Determinants in Cardiovascular Disease) Augsburg Cohort Study, 1984 to 1992 / W. Koenig, M. Sund, M. Fröhlich, et al. // Circulation. — 1999. — Vol. 99(2). — P. 237-242.

147. Koufman J. A. The otolaryngologic manifestations of gastroesophageal reflux disease (GERD): a clinical investigation of 225 patients using ambulatory 24-hour pH monitoring and an experimental investigation of the role of acid and pepsin in the development of laryngeal injury / J. A. Koufman // Laryngoscope. — 1991. — Vol. 101. — P. 1-78.

148. Kramer C. D. Microbiota, Immune Subversion, and Chronic Inflammation / C. D. Kramer, C. A. Genco // Front. Immunol. — 2017. — Vol. 8. — P. 255.

149. Laryngopharyngeal Reflux and Benign Vocal Fold Lesions: A Systematic Review and Meta-analysis / Q. W. Ren, G. Lei, Y. L. Zhao, et al. // Otolaryngol Head Neck Surg. — 2024. — Vol. 170(2). — P. 309-319.

150. Laryngopharyngeal reflux disease: Updated examination of mechanisms, pathophysiology, treatment, and association with gastroesophageal reflux disease / N. Cui, T. Dai, Y. Liu, et al. // World J Gastroenterol. — 2024. — Vol.30(16). — P. 2209-2219.

151. Laryngopharyngeal reflux: position statement of the committee on speech, voice, and swallowing disorders of the American Academy of Otolaryngology – Head and Neck Surgery / J. A. Koufman, J. E. Aviv, R. R. Casiano, G. Y. Shaw // Journal of Otolaryngology – Head & Neck Surgery. — 2002. — Vol. 127. — P. 32.

152. Laryngopharyngeal reflux: prospective cohort study evaluating optimal dose of proton-pump inhibitor therapy and pretherapy predictors of response / W. Park, D. M. Hicks, F. Khandwala, et al. // Laryngoscope. — 2005. — Vol. 115(7). — P. 1230-1238.

153. Lebeaux D. Biofilm-related infections: bridging the gap between clinical management and fundamental aspects of recalcitrance toward antibiotics / D. Lebeaux, J. M. Ghigo, C. Beloin // Microbiol Mol Biol Rev. — 2014. — Vol. 78(3). — P. 510-543.

154. Loganathan A. Comparative study of bacteriology in recurrent tonsillitis among children and adults / A. Loganathan, U. D. Arumainathan, R. Raman // Singapore Med J. — 2006. — Vol. 47(4). — P. 271-275.

155. Membranous cells in nasalassociated lymphoid tissue: a portal of entry for the respiratory mucosal pathogen group A streptococcus / H. S. Park, K. P. Francis, J. Yu, P. P. Cleary // J Immunol. — 2003. — Vol. 171(5). — P. 2532–2537.

156. Microbiome and gastroesophageal disease: pathogenesis and implications for therapy / S. M. D'Souza, L. B. Cundra, B. S. Yoo, et al. // Ann Clin Gastroenterol Hepatol. — 2020. — Vol. 4. — P. 20-33.

157. Mohammad S. Role of Metabolic Endotoxemia in Systemic Inflammation and Potential Interventions / S. Mohammad, C. Thiemermann // Front Immunol. — 2021. — Vol. 11. — P. 594150.

158. Morphological Assessment and Biomarkers of Low-Grade, Chronic Intestinal Inflammation in Production Animals / I. Soares, B. L. Belote, E. Santin, et al. // Animals (Basel). — 2022. — Vol. 12(21). — P. 3036.

159. Mucin is produced by clara cells in the proximal airways of antigen-challenged mice / C. M. Evans, O. W. Williams, M. J. Tuvim, et al. // Am J Respir Cell Mol Biol. — 2004. — Vol. 31(4). — P. 382-394.

160. Munford R. S. Detoxifying endotoxin: time, place and person/ R. S. Munford // J Endotoxin Res. — 2005. — Vol. 11(2). — P. 69-84.

161. Obesity and functional constipation; a community-based study in Iran / M. A. Pourhoseingholi, S. A. Kaboli, A. Pourhoseingholi, et al. // J Gastrointestin Liver Dis. — 2009. — Vol.18(2). — P. 151-155.

162. Oral microbiomes: more and more importance in oral cavity and whole body / L. Gao, T. Xu, G. Huang, et al. // Protein Cell. — 2018 May. — Vol. 9(5). — P. 488-500.

163. Pålsson-McDermott E. M. Targeting immunometabolism as an anti-inflammatory strategy / E. M. Pålsson-McDermott, L. A. J. O'Neill // Cell Res. 2020. — Vol. 30(4). — P. 300-314.

164. Paupert J. Lymphangiogenesis in post-natal tissue remodeling: lymphatic endothelial cell connection with its environment / J. Paupert, N. E. Sounni, A. Noel // Mol. Aspects Med. — 2011. — Vol. 32(2). — P. 146–158.

165. Pedra J. H. Sensing pathogens and danger signals by the inflammasome / J. H. Pedra, S. L. Cassel, F. S. Sutterwala // Curr. Opin. Immunol. — 2009. — Vol. 21(1). — P. 10–16.

166. Periodontitis and inflammatory bowel disease: a meta-analysis / Yy. She, Xb. Kong, Yp. Ge, et al. // BMC Oral Health. — 2020. —Vol. 20. — P. 67.

167. Perry M. Immunology of the tonsils / M. Perry, A. Whyte // Immunol Today. — 1998. — Vol. 19(9). — P. 414-421.

168. Perry M. The specialised structure of crypt epithelium in the human palatine tonsil and its functional significance / Perry M. / J Anat. — 1994. — Vol. 185. — P. 111-127.

169. Posterior laryngitis: a disease with different aetiologies affecting health-related quality of life: a prospective case-control study / H. Pendleton, M.

Ahlner-Elmqvist, R. Olsson, et al. // BMC Ear Nose Throat Disord. — 2013. — Vol. 13(1). — P. 11.

170. Prevalence of extra-oesophageal manifestations in gastro-oesophageal reflux disease: an analysis based on the ProGERD Study / D. Jaspersen, M. Kulig, J. Labenz, et al. // Aliment Pharmacol Ther. — 2003. — Vol. 17(12). — P. 1515-1520.

171. Rees Louisa E. N. The Mucosal Immune Response to Laryngopharyngeal Reflux / E. N. Rees Louisa, L. Pazmany // American Journal of respiratory and critical care medicine. — 2008. — Vol.177, №11. — P. 1187-1193.

172. Richter J. E. Ear, nose and throat and respiratory manifestations of gastro-esophageal reflux disease: an increasing conundrum / J. E. Richter / Eur J Gastroenterol Hepatol. — 2004. — Vol. 16(9). — P. 837-845.

173. Role of laryngopharyngeal reflux (LPR) in complications after tonsillectomy in adult patients / J. Tan, X. Li, Y. Zhao, et al. // Acta Oto-Laryngologica. — 2021. — Vol.141, N10. — P. 948-952.

174. Should inspection of the laryngopharyngeal area be part of routine upper gastrointestinal endoscopy? A prospective study / P. Katsinelos, J. Kountouras, G. Chatzimavroudis, et al. // Dig Liver Dis. — 2009. — Vol. 41(4). — P. 283-288.

175. Sivarao D. V. Functional Anatomy and Physiology of the Upper Esophageal Sphincter / D. V. Sivarao, R. K. Goyal // Am J Med. — 2000. — Vol. 108. — P. 27S–37S.

176. Starkhammar M. Toll-like receptor ligands LPS and poly (I:C) exacer-bate airway hyperresponsiveness in a model of airway allergy in mice, independently of inflammation / M. Starkhammar, O. Larsson, S. G. Kumlien // PLoS One. — 2014. — Vol. 9(8).

177. Takiishi T. Intestinal barrier and gut microbiota: Shaping our immune responses throughout life / T. Takiishi, C. I. M. Fenero, N. O. S. Câmara // Tissue Barriers. — 2017. — Vol.5(4).

178. The Esophageal Epithelial Barrier in Health and Disease / C. H. Blevins, P. G. Iyer, M. F. Vela, D. A. Katzka // Clin Gastroenterol Hepatol. — 2018. — Vol. 16(5). — P. 608-617.

179. The histopathology of routine tonsillectomy specimens: results of a study and review of literature / M. Ikram, M. A. Khan, M. Ahmed, et al. // Ear Nose Throat J. — 2000. — Vol. 79(11). — P. 880-882.

180. The Relationship Between Gastroesophageal Reflux Disease and Laryngopharyngeal Reflux Based on pH Monitoring / Y. Wu, J. Wang, Q. Huang, et al. // Ear Nose Throat J. — 2021. — Vol. 100(4). — P. 249-253.

181. The role of gastric and duodenal agents in laryngeal injury: an experimental canine model / T. Adhami, J. R. Goldblum, J. E. Richter, M. F. Vaezi // Am J Gastroenterol. — 2004. — Vol. 99(11). — P. 2098-2106.

182. Tierney B. T. Landscape genetic content in the microbiome of the intestine and oral cavity of a person / B. T. Tierney, Z. Jan, J. M. Luber // Host Cell Microbe. — 2019. — Vol. 26(2). — P. 283-295.

183. T lymphocytes negatively regulate lymph node lymphatic vessel formation / R. P. Kataru, H. Kim, C. Jang, et al. // Immunity. — 2011. —Vol. 34(1). — P. 96-107.

184. Update on the epidemiology of gastro-oesophageal reflux disease: a systematic review / H. B. El-Serag, S. Sweet, C. C. Winchester, J. Dent // Gut. — 2014. — Vol. 63(6). — P. 871-880.

185. Variations in oral microbiome profiles in rheumatoid arthritis and osteoarthritis with potential biomarkers for arthritis screening / B. Chen, Y. Zhao, S. Li, et al. // Sci Rep. — 2018. — Vol. 8(1).

186. Walker M. J. Disease Manifestations and Pathogenic Mechanisms of Group A Streptococcus / M. J. Walker, T. C. Barnett, J. D. McArthur // Clinical Microbiology Reviews. — 2014. — Vol. 27 (2). — P. 264-301.

187. Wang J. S. Observational study on patients with laryngeal cancer and/or vocal leukoplakia concurrent with laryngopharyngeal reflux / J. S. Wang, M. K.

Wu, J. R. Li // Zhonghua Er Bi Yan Hou Tou Jing Wai Ke Za Zhi. — 2018. — Vol. 53(8). — P. 587-591.

188. Wei C. A meta-analysis for the role of proton pump inhibitor therapy in patients with laryngopharyngeal reflux / C. Wei // Eur Arch Otorhinolaryngol. — 2016. — Vol. 273(11). — P. 3795-3801.

189. Yamazaki K. Oral-gut axis as a novel biological mechanism linking periodontal disease and systemic diseases: A review / K. Yamazaki // Jpn Dent Sci Rev. — 2023. — Vol. 59. — P. 273-280.

БЛАГОДАРНОСТЬ

Исследования определения концентрации ЭТ в ротовой жидкости и в венозной крови проводили методом газожидкостной масс-спектрометрии выполнялись на базе ФБУН МНИИЭМ им. Г.Н. Габричевского, за что автор выражает глубокую признательность и благодарность Затевалову Александру Михайловичу, д.б.н., главному научному сотруднику лаборатории диагностики и профилактики инфекционных заболеваний, Гудовой Наталии Владимировной, к.м.н., научному сотруднику лаборатории диагностики и профилактики инфекционных заболеваний, Жиленковой Ольге Геннадьевне, к.м.н., ведущему научному сотруднику лаборатории биологии бифидобактерий.

Анализы определения уровней ИЛ-6, ФНО-а и hsСРБ в венозной крови проводились на базе ГБУЗ «Диагностический центр лабораторных исследований» ДЗМ. Автор выражает глубокую признательность и благодарность Слуцкому Егору Анатольевичу, заместителю директора по медицинской части, врачу клинической лабораторной диагностики.

ПРИЛОЖЕНИЕ

Приложение 1. Анкета-опросник для пациентов с хроническим тонзиллитом.

Фамилия Имя Отчество	
Возраст	
Пол	М Ж
Имеются жалобы на:	
постоянная боль в горле	Да нет
першение, сухость, дискомфорт в ротоглотке	Да нет
чувство кома, инородного тела в ротоглотке	Да нет
неприятный запах изо рта	Да нет
периодические подъемы температуры тела до субфебрильных значений	Да нет
продолжительный период времени отмечается субфебрильная температура	Да нет
слабость, утомляемость, снижение работоспособности	Да нет
выделения пробок из лакун небных миндалин	Да нет
боль, дискомфорт в области сердца	Да нет
сердцебиение, ощущение перебоев в работе сердца	Да нет
боли в суставах, скованность	Да нет
боли в мышцах	Да нет

охриплость	Да нет
постназальный синдром	Да нет
затруднение глотания	Да нет
изжога	Да нет
мучительный кашель	Да нет
затруднение дыхания	Да нет
постпрандиальный кашель	Да нет
Из анамнеза заболевания:	
длительность заболевания (как давно установлен диагноз ХТ)	
наличие ангин в анамнезе	Да нет
частота ангин в год	1-2 р/год, 2-3 р/год, 3-4 р/год, 4 и более в год.
паратонзиллярные абсцессы в анамнезе	Да нет
наличие сопряженной патологии в анамнезе	Да нет
проводились ли курсы промывания лакун небных миндалин	Да нет
количество курсов промываний лакун небных миндалин в год с указанием даты последнего проведенного курса	
наличие ГЭРБ в анамнезе	Да нет
Из анамнеза жизни:	

отягощенный аллергоанамнез (если есть, то указать какие)	Да нет
курение	Да нет
наличие сопутствующей патологии, хронические заболевания (если есть, то указать какие)	Да нет
вредные профессиональные факторы, если есть, указать какие	Да нет