Федеральное государственное автономное образовательное учреждение высшего образования «Российский национальный исследовательский медицинский университет имени Н.И. Пирогова» Министерства здравоохранения Российской Федерации

На правах рукописи

Трусов Владислав Алексеевич

ОПТИМИЗАЦИЯ ПОСЛЕОПЕРАЦИОННОГО ЛЕЧЕНИЯ ПАЦИЕНТОВ, ПЕРЕНЕСШИХ РЕКОНСТРУКТИВНЫЕ ВМЕШАТЕЛЬСТВА НА ГОРТАНИ И ТРАХЕЕ

Диссертация на соискание учёной степени
кандидата медицинских наук

3.1.3. Оториноларингология

Научный руководитель: доктор медицинских наук, профессор
Кирасирова Елена Анатольевна

Москва – 2026

ОГЛАВЛЕНИЕ

СПИСОК СОКРАЩЕНИЙ 4
ВВЕДЕНИЕ 5
ГЛАВА 1. ОБЗОР ЛИТЕРАТУРЫ 11
1.1 Этиология и патогенез рубцового стеноза гортани и трахеи 11
1.2 Методы диагностики рубцового стеноза гортани и трахеи 17
1.3 Методы хирургического лечения рубцового стеноза гортани и трахеи 19
1.4 Разновидности гортанно-трахеальных стентов 21
1.4.1 Т-образные трахеостомические трубки: преимущества и недостатки 22
1.4.2 Альтернативные типы устройств – стент Абулькера 25
1.4.3 Модификации Т-образных трахеостомических трубок 26
1.4.4 Фиксируемые эндоларингеальные стенты 32
1.5 Ограничения существующей методики формирования гортанно-трахеального комплекса в интра- и послеоперационном периоде и предпосылки для создания новых стентов 34
ГЛАВА 2. ХАРАКТЕРИСТИКА ПАЦИЕНТОВ И МЕТОДЫ ИССЛЕДОВАНИЯ 40
2.1. Дизайн исследования и характеристика пациентов с протяжённым рубцовым стенозом гортани и трахеи 40
2.2. Методы обследования пациентов 47
2.2.1 Общеклиническое исследование 47
2.2.2 Общее оториноларингологическое исследование 51
2.2.3 Эндоскопическая диагностика 52
2.2.4. Метод оценки заживления раневой поверхности 53
2.2.5 Мультиспиральная компьютерная томография 55
2.2.6 Микробиологическое исследование 56
2.3 Протокол динамического наблюдения и сроки оценки отдалённых результатов 57
2.4 Разработка анатомически адаптированных стентов для профилактики рестенозирования гортани и трахеи 59
2.5 Технология изготовления анатомически адаптированных стентов 67
2.6 Критерии эффективности лечения рубцовых стенозов гортани и трахеи 70
2.7 Статистические методы обработки данных 71
ГЛАВА 3. РЕЗУЛЬТАТЫ ПРЕДОПЕРАЦИОННОГО ОБСЛЕДОВАНИЯ ПАЦИЕНТОВ С ХРСГТ 72

3.1 Оценка протяжённости и локализации рубцового стеноза у пациентов в основной и контрольной группах 72

3.2 Морфометрическая характеристика рубцовых стенозов у пациентов в основной и контрольной группах. 75

ГЛАВА 4. СРАВНИТЕЛЬНЫЙ АНАЛИЗ РЕЗУЛЬТАТОВ ХИРУРГИЧЕСКОГО ЛЕЧЕНИЯ РУБЦОВЫХ СТЕНОЗОВ ГОРТАНИ И ТРАХЕИ С ИСПОЛЬЗОВАНИЕМ СИЛИКОНОВЫХ СТЕНТОВ И ЛАТЕКСНЫХ ТАМПОНОВ-ОБТУРАТОРОВ..... 81

4.1 Оценка динамики заживления раневой поверхности по данным эндоскопических обследований в послеоперационном периоде..... 81

4.2 Сравнительный анализ микробной колонизации на поверхностях силиконовых стентов и латексных тампонов-обтураторов..... 87

4.3 Сравнительный анализ дискомфорта при стентировании гортани и трахеи в послеоперационном периоде..... 89

4.4 Оценка продолжительности стационарного лечения 92

4.5 Долгосрочная эффективность стентирования, сроки декануляции и факторы, повышающие риск рестенозирования гортанно-трахеального комплекса..... 94

ГЛАВА 5. ОРИГИНАЛЬНОЕ СТЕНТИРОВАНИЕ ГОРТАННО-ТРАХЕАЛЬНОГО КОМПЛЕКСА..... 97

5.1 Алгоритм стентирования ларинготрахеального просвета с использованием разработанных стентов 97

5.2 Клинический пример применения оптимизированного алгоритма 100

ЗАКЛЮЧЕНИЕ 104

ВЫВОДЫ 111

ПРАКТИЧЕСКИЕ РЕКОМЕНДАЦИИ 113

СПИСОК ЛИТЕРАТУРЫ 116

ПРИЛОЖЕНИЯ..... 130

Приложение 1. Патент №2824255. Стент для вестибулярного отдела гортани. 130

Приложение 2. Патент №2783113. Стент для голосового отдела гортани. 131

Приложение 3. Патент №2766303. Стент для подголосового отдела гортани. 132

Приложение 4. Оптимизированный алгоритм стентирования гортанно-трахеального комплекса. 133

Приложение 5. Анкета оценки дискомфорта и функционального статуса при послеоперационном стентировании гортани и трахеи 134

СПИСОК СОКРАЩЕНИЙ

БА – бронхиальная астма

ВАШ – визуально аналоговая шкала

ГБ – гипертоническая болезнь

ГЭРБ – гастроэзофагеальная рефлюксная болезнь

ДТП – дорожно-транспортные происшествия

ИВЛ – искусственная вентиляция лёгких

ИМТ – индекс массы тела

ИПФН – индекс покрытия фибриновым налётом

МРТ – магнитно-резонансная томография

МСКТ – мультиспиральная компьютерная томография

ОКТ – оптическая когерентная томография

ПВХ – поливинилхлорид

ПДТ – пункционно-дилатационная трахеостомия

СД – сахарный диабет

ХОБЛ – хроническая обструктивная болезнь лёгких

ХРСГТ – хронический рубцовый стеноз гортани и трахеи

IL-1, IL-6 – интерлейкины 1, интерлейкины 6

TGF-β – трансформирующий фактор роста β

TNF-α – фактор некроза опухоли α

ВВЕДЕНИЕ

Актуальность темы

Хронический рубцовый стеноз гортани и трахеи (ХРСГТ) представляет собой серьёзную патологию, которая характеризуется стойким сужением просвета дыхательных путей [32]. Эта нозология занимает значительное место среди заболеваний ЛОР-органов в связи с ежегодным увеличением числа пациентов с постинтубационными и посттрахеостомическими осложнениями, а также травмами шеи, вызванных природными и техногенными катастрофами [9, 20, 24]. ХРСГТ неизбежно приводит к возникновению дыхательной недостаточности, нарушению голосовой функции и в ряде случаев к трахеостомии с хроническим канюленосительством [44]. Данная патология значительно ухудшает качество жизни пациентов, способствует их социальной дезадаптации и приносит существенный социально-экономический ущерб, поскольку большинство пациентов с хроническим рубцовым стенозом – люди трудоспособного возраста [49]. Главной целью лечения ХРСГТ является восстановление структуры и функции поражённых дыхательных путей [45]. В настоящее время наряду с классическим этапным методом лечения – ларинготрахеопластикой, выполняемой открытым доступом, – используются современные малоинвазивные эндоскопические вмешательства [80]. Несмотря на совершенствование хирургической техники, риски возникновения рецидива рубцового процесса остаются высокими. Данное осложнение обусловлено длительностью заживления раневой поверхности после проведённого лечения [11].

Одним из наиболее распространённых методов профилактики рестенозирования гортани и трахеи в послеоперационном периоде является стентирование сформированного ларинготрахеального просвета [10]. Однако ни один из существующих прототипов в полной мере не удовлетворяет потребностям оториноларингологов, что обуславливает необходимость разработки стентов нового типа. В связи с этим дальнейшие исследования в этой области, направленные на внедрение и улучшение методик стентирования, могут

сыграть важную роль в повышении качества жизни пациентов с рубцовым стенозом. Таким образом, лечение ХРСГТ является актуальной проблемой, требующей дальнейшего научного поиска.

Цель исследования – повышение эффективности хирургического лечения пациентов с хроническим рубцовым стенозом гортани и начального отдела трахеи с помощью разработки устройств для длительной дилатации гортанно-трахеального просвета.

Задачи исследования

1. На основе анализа литературных данных и результатов собственного исследования изучить этиологическую структуру и ключевые факторы, определяющие тяжесть хронического рубцового стеноза гортани и трахеи, а также провести критический анализ существующих методов профилактики рестенозирования.
2. Разработать оригинальные стенты для длительной дилатации гортанно-трахеального просвета, минимизирующие риски рестенозирования гортани и трахеи в послеоперационном периоде.
3. Оценить эффективность лечения с применением оригинальных стентов.
4. Оптимизировать алгоритм лечения пациентов, перенёсших реконструктивные операции по поводу рубцового стеноза гортани и начального отдела трахеи с использованием разработанных стентов.

Научная новизна исследования

1. Впервые разработана и научно обоснована концепция дифференцированного анатомического стентирования различных отделов гортани, реализованная в серии оригинальных устройств, защищенных патентами РФ № 2824255, № 2782113 и № 2766303. Особенностью разработок является создание геометрии стента, соответствующей морфофункциональным особенностям каждой зоны, что позволяет равномерно распределять дилатирующее давление, минимизировать травматизацию анатомических

структур и формировать физиологичный просвет дыхательных путей на всех этапах репарации.

2. Впервые предложена система двухэтапного стентирования, сочетающая использование универсального капсульного стента в раннем послеоперационном периоде и специализированного анатомически адаптированного стента на этапе длительной дилатации, что обеспечивает преемственность лечения и оптимальные условия для регенерации тканей в зависимости от фазы раневого процесса.

3. На основе применения разработанных устройств создан оптимизированный алгоритм послеоперационного ведения пациентов с хроническим рубцовым стенозом гортани и трахеи, позволяющий достоверно повысить эффективность хирургического лечения за счёт персонализации выбора стента и снижения частоты рестенозирования.

Практическая значимость работы

1. Систематизация и критический анализ существующих методов профилактики рестенозирования гортани и трахеи позволил выявить ключевые проблемы современной тактики лечения пациентов с ХРСГТ в послеоперационном периоде.

2. Разработанные анатомически адаптированные силиконовые стенты показали высокую клиническую эффективность, обеспечив формирование стабильного физиологичного просвета дыхательных путей.

3. Разработана новая концепция анатомически адаптированного стентирования, теоретически обоснована необходимость дифференцированного подхода к стентированию вестибулярного, голосового и подголосового отделов гортани.

4. Внедрение нового алгоритма послеоперационного лечения пациентов с ХРСГТ позволило увеличить частоту успешной деканюляции, сократить сроки стационарного лечения и снизить необходимость повторных оперативных вмешательств.

5. Важным практическим результатом стала проведённая оценка затрат, свидетельствующая об экономической эффективности метода, которая достигается за счёт сокращения сроков госпитализации.

Полученные результаты работы могут быть использованы врачами оториноларингологами и торакальными хирургами при лечении пациентов с ХРСГТ в стационарных и амбулаторных условиях. Предложенная методика представляет собой комплексное решение одной из наиболее сложных проблем современной оториноларингологии.

Основные положения диссертации, выносимые на защиту:

1. Применение анатомически адаптированных силиконовых стентов при реконструктивных операциях на гортани и трахее обеспечивает формирование стабильного физиологичного просвета дыхательных путей и значимо снижает риск рестенозирования.

2. Оптимизированный алгоритм послеоперационного ведения больных хроническим рубцовым стенозом гортани и трахеи, основанный на дифференцированном выборе стента, объективизации заживления и учёте факторов, повышающих риск рестенозирования, позволяет достоверно уменьшить частоту рецидивов, сократить продолжительность стентирования и снизить необходимость в повторных хирургических вмешательствах.

Формы и этапы внедрения

Разработаны и запатентованы устройства для профилактики рестенозирования гортанно-трахеального просвета в послеоперационном периоде в зависимости от уровня и протяжённости стеноза гортани и трахеи, внедрены в стационарное звено ГБУЗ «НИКИО им. Л.И. Свержевского» ДЗМ, ГБУЗ ГКБ им. В.М. Буянова ДЗМ, ГБУЗ «ГКБ им. Д.Д. Плетнёва» ДЗМ. Результаты проведённого исследования включены в педагогический процесс кафедры оториноларингологии им. академика Б.С. Преображенского ИХ ФГАУ ВО «РНИМУ им. Н.И. Пирогова» Минздрава России (Пироговский университет)

при обучении студентов, ординаторов, аспирантов, врачей оториноларингологов.

Личный вклад автора

Автор лично выполнил все этапы исследования: провёл комплексное обследование пациентов, принял участие в их хирургическом лечении и послеоперационном ведении; осуществил сбор, систематизацию, статистическую обработку и интерпретацию полученных данных. Автор лично выполнил анализ полученных данных, что позволило сформулировать выводы и положения, выносимые на защиту, а также представить результаты исследования в виде завершённого научного труда.

Апробация диссертации

Материалы диссертационной работы представлены на научно-практической конференции «Весенний консилиум. Просто о сложном» (Москва, 2023); XI международном междисциплинарном конгрессе по заболеваниям органов головы и шеи (Санкт-Петербург, 2023; получен диплом II степени в конкурсе молодых учёных); «I Международном молодёжном оториноларингологическом форуме» (Гродно, 2023); VII Всероссийском форуме оториноларингологов с международным участием (Москва, 2023); Ежегодной научно-практической конференции оториноларингологов ЦФО (Рязань, 2023); 70-ой научно-практической конференции «Молодые учёные – российской оториноларингологии» (Санкт-Петербург, 2024; получен диплом III степени в конкурсе молодых учёных); XXI Международном Бурденковском научном конгрессе (Воронеж, 2025; получен диплом II степени в конкурсе молодых учёных); XXII, XXIII, XXIV Московских научно-практических конференциях «Оториноларингология: традиции и современность» (Москва, 2024, 2025, 2026); Научно-практической конференции «Амбулаторная и малоинвазивная оториноларингология» (Москва, 2026; получен диплом III степени в конкурсе молодых учёных).

Публикации материалов исследования

По теме диссертационной работы опубликовано 12 научных работ, из них 3 - в журналах перечня ВАК. Получены патенты Российской Федерации на изобретения № 2824255 (Приложение 1), № 2766303 (Приложение 2), № 2782113 (Приложение 3), а также Золотая медаль 25-го Московского международного салона изобретений и инновационных технологий «Архимед» (2022), Серебряная медаль 26-го Московского международного салона изобретений и инновационных технологий «Архимед» (2023) и диплом финалиста конкурса «Успешный патент» за разработку «Стент-дилататор для лечения и профилактики рестеноза у пациентов с рубцовым стенозом вестибулярного и голосового отделов гортани и способ его установки» (Роспатент, Москва, 2024).

Степень достоверности результатов

Достоверность результатов исследования обеспечивается достаточным объёмом клинического материала, применением строгих критериев включения и исключения, репрезентативностью комплексного обследования пациентов, соответствием полученных результатов поставленной цели и задачам исследования, а также использованием современных методов статистической обработки полученных данных.

Объем и структура диссертации

Диссертация изложена на 135 страницах машинописного текста, состоит из введения, обзора литературы, 5 глав собственных исследований, заключения, выводов, практических рекомендаций, списка литературы, включающего 124 источника, из которых 62 отечественных и 62 зарубежных авторов. Работа проиллюстрирована 18 таблицами, 27 рисунками и 2 графиками.

ГЛАВА 1. Обзор литературы

1.1 Этиология и патогенез рубцового стеноза гортани и трахеи

Хронический рубцовый стеноз гортани и трахеи характеризуется формированием стойкой обструкции дыхательных путей, вызванной патологическим разрастанием соединительной ткани. Клиническая картина этого заболевания отличается выраженной симптоматикой, значительно ухудшающей качество жизни пациентов. Ведущее проявление рубцового стеноза – прогрессирующая дыхательная недостаточность с инспираторной одышкой, которая при тяжёлом течении требует выполнения трахеостомии, приводящей к продолжительному канюленосительству и дисфонии. Особую значимость данная патология приобретает в связи с тем, что большинство пациентов с этим заболеванием относятся к трудоспособному возрасту. Потребность в длительном лечении и реабилитации, а также высокий риск инвалидизации обусловливают существенную социально-экономическую нагрузку на систему здравоохранения [32].

Ведущей причиной развития хронического рубцового стеноза дыхательных путей является механическое повреждение гортани и трахеи, возникающее при использовании оротрахеальных или трахеостомических трубок с манжетой, которая применяется для герметизации трахеобронхиального дерева пациента и контура аппарата искусственной вентиляции лёгких (ИВЛ) [21, 83, 115]. По данным ряда авторов, частота возникновения данного осложнения варьируется от 0,2 до 25% и, несмотря на существующую систему профилактики, число пациентов с этим заболеванием не только не уменьшается, но и имеет устойчивую тенденцию к увеличению [49]. В большинстве случаев пациенты обращаются за медицинской помощью в случаях, когда возникает одышка, а стадия стеноза достигает степени суб- и декомпенсации, появляется необходимость проведения неотложной трахеостомии/ретрахеостомии [46]. Отсроченная клиническая манифестация заболевания связана с постепенным развитием рубцового процесса гортанно-трахеального комплекса. Нередко начальные проявления ХРСГТ ошибочно

диагностируются врачами, не являющимися оториноларингологами, как бронхиальная астма (БА) или хроническая обструктивная болезнь лёгких (ХОБЛ) в связи с неспецифичностью клинической симптоматики в дебюте заболевания. Игнорирование патогенетической связи между продолжительной ИВЛ и последующими респираторными нарушениями, а также недостаточное междисциплинарное взаимодействие между медицинскими специалистами приводят к систематическим диагностическим ошибкам.

COVID-19 вызвал рост числа пациентов с вирусной пневмонией, которым требовалась пролонгированная инвазивная респираторная поддержка [70, 98]. В начале пандемии патофизиология, вирулентность и контагиозность SARS-CoV-2 были плохо изучены. Стремительное распространение болезни привело к повышенной нагрузке на отделения реанимации и интенсивной терапии. Эти факторы побуждали медицинский персонал соблюдать меры предосторожности, направленные на минимизацию распространения инфекции за счёт уменьшения аэролизации. Снижение вирусной нагрузки с течением времени обусловливало необходимость пролонгированной ИВЛ и отсрочки трахеостомии до периода, когда прогноз исхода заболевания становился более определённым [87]. По данным некоторых авторов, повышение давления в манжете трахеостомической трубки во время выполнения пронационных манёвров приводило к дополнительной травматизации гортани [19]. У пациентов с COVID-19 наблюдались протромбоцитарное и антифибринолитическое состояния, которые сопровождались повреждением микроциркуляторного русла слизистой оболочки трахеи [79]. Также известно, что высокие дозы системных глюкокортикостероидов, используемые при лечении COVID-19, могут приводить к атрофии слизистой оболочки и нарушать заживление микроповреждений стенки трахеи, которые возникают в результате продолжительной ИВЛ [111].

Патоморфологические исследования в работах M. Shetty (2007 г.) и Н.В. Лафуткиной (2008 г.) показали, что микроскопические изменения в тканях гортани и трахеи развиваются в первые часы после интубации, причём их

тяжесть напрямую зависит от продолжительности ИВЛ [23, 114]. Нарушение микроциркуляции слизистой оболочки с развитием ишемии возникает уже через несколько минут после инсуффляции манжеты интубационной трубки [102]. Воспалительная реакция начинается с образования фибрино-тромбоцитарного сгустка, за которым следует миграция нейтрофилов и макрофагов, выделяющих провоспалительные цитокины (IL-1, IL-6, TNF-α, TGF-β) [69]. В фазе пролиферации фибробласты синтезируют компоненты внеклеточного матрикса, создавая каркас для роста и формирования рубцовой ткани [120]. На ранних этапах каркас в основном состоит из коллагена III типа, гиалуроновой кислоты и фибронектина. Начинается неоангиогенез, при котором происходит формирование рыхлой грануляционной ткани. Часть фибробластов дифференцируется в миофибробласты, способствуя сокращению площади раневой поверхности. Вследствие развития плоскоклеточной метаплазии эпителия возникает нарушение мукоцилиарного клиренса [97]. Эпителизация раневой поверхности продолжается в течение всей фазы пролиферации, кератиноциты с периферии раны начинают пролиферировать и мигрировать к центру, образуя непрерывную базальную мембрану. Макрофаги и миофибробласты способствуют замене коллагена III типа на I тип и редукции сосудистой сети, что приводит к формированию плотного аваскулярного рубца с дефицитом эластических волокон. Фиброз является конечной стадией заживления [90]. Как показало исследование М.К. Недзьведь (2008 г.), при развитии рубцового стеноза гортани и трахеи в тканях одновременно выявляются зоны альтерации, фибринозного воспаления, активного гранулирования и фиброзирования с элементами репарации. Такая мозаичность гистологических изменений обусловлена нарушением созревания соединительной ткани, которая подвергается постоянным структурным и метаболическим изменениям, создавая порочный круг хронического воспаления [7, 28].

Высокая частота постинтубационных осложнений связана с анатомическими строением ларинготрахеального комплекса и особенностями

его кровоснабжения [48]. Для профилактики развития ишемических повреждений тканей гортани и трахеи важен правильный подбор размера трахеостомической трубки, её фиксация в физиологическом положении, а также контроль давления в раздувной манжете трахеостомической трубки, в том числе за счёт использования автоматизированных систем контроля [34, 36, 99, 113].

Все манипуляции медицинского персонала с трахеостомой и санация трахеобронхиального дерева должны выполняться с соблюдением правил асептики, поскольку стенка трахеи служит входными воротами для инфекции. Особую опасность представляет гнойно-некротический хондроперихондрит, имеющий склонность к хронизации. Нередко микробиологические исследования гортанно-трахеального комплекса и области трахеостомы выявляют антибиотикорезистентные штаммы P. aeruginosa, S. aureus и Klebsiella spp. [53]. Исследование Hillel A.T. (2019 г.) продемонстрировало роль микробиоценозных нарушений в патогенезе рубцового стеноза [89].

Многочисленные исследования подтверждают, что пациенты с сопутствующей патологией (ГБ, ХОБЛ, СД, ожирение), а также курильщики имеют повышенную склонность к избыточному образованию грануляционной ткани в области ишемического повреждения [81,88,95,96,109,124]. Важным дополнительным фактором риска является гастроэзофагеальный рефлюкс, при котором длительное воздействие кислого рефлюктата на слизистую оболочку дыхательных путей поддерживает стойкое воспаление [103,68,118]. Особого внимания заслуживают пациенты с тяжёлой черепно-мозговой травмой, у которых в 75% случаев наблюдается угнетение кашлевого и глотательного рефлексов, что приводит к застою трахеобронхиального секрета и повышает риск химического повреждения слизистой протеолитическими ферментами слюны при недостаточной санации надманжеточного пространства трахеостомической трубки [35].

От 4,8 до 12% случаев причиной возникновения рубцового стеноза гортани и трахеи являются закрытые и открытые травмы шеи, возникающие вследствие дорожно-транспортных происшествий (ДТП), бытового травматизма, боевых

действий, а также вследствие химического повреждения и термоингаляционной травмы. Согласно данным статистики, чаще всего таким травмам подвержены мужчины молодого и среднего возраста. Благодаря успехам реаниматологии в последние десятилетия стало возможным спасение жизни тяжело травмированных пациентов с дыхательной недостаточностью, что объясняет увеличение более чем в 2,5 раза числа пациентов с тяжёлыми повреждениями гортани и трахеи [9, 20, 57].

Нередко излишняя травматизация хрящевых полуколец трахеи и повреждение перстневидного хряща возникают в результате нарушения техники выполнения трахеостомии, грубых и многократных попыткок интубации, использования жёстких проводников [31]. Стоит избегать техник трахеостомии, предполагающих фенестрацию передней стенки трахеи. Сформированный лоскут с плохим кровоснабжением способен инфицироваться, некротизироваться и приводить к развитию трахеомаляции, а в дальнейшем – к рубцовому стенозу. Необходим тщательный уход за сформированной трахеостомой [33].

Наряду с классической трахеостомией в отделениях реанимации и интенсивной терапии применяется пункционно-дилатационная трахеостомия (ПДТ). Преимуществом данной манипуляции является её доступность, она выполняется врачами-анестезиологами и не требует участия оториноларинголога. Однако ПДТ не является полноценной альтернативной классической трахеостомии, так как имеет ряд недостатков. Проведение ПДТ ограничено у пациентов с эндоморфным конституциональным типом телосложения, а также у пациентов, имеющих трудности с разгибанием шейного отдела позвоночника, ожирение, увеличенную щитовидную железу [93]. После удаления или случайной дислокации трахеостомической трубки, установленной методом ПДТ, происходит быстрое смыкание и смещение мягких тканей трахеотомического канала, что существенно осложняет повторную экстренную канюляцию и сопряжено с риском асфиксии. Кроме того, технические сложности санации и обтурация трубки вязким секретом способствуют инфицированию и

избыточному росту грануляционной ткани в области стомы с формированием грануляционного козырька вплоть до полной облитерации просвета трахеи. В дополнение к указанным ограничениям важно отметить, что ПДТ преимущественно рассчитана на непродолжительную ИВЛ с последующей плановой декануляцией, что обусловлено повышенным риском осложнений при пролонгированном использовании данного метода. Таким образом, частота развития рубцового стеноза гортани и трахеи при проведении ПДТ выше, чем при классической трахеостомии. При выборе типа трахеостомии необходимо учитывать как индивидуальные анатомические особенности пациентов, так и риски возникновения возможных осложнений [16].

Стеноз гортани и трахеи может возникать при аутоиммунных заболеваниях, таких как гранулёматоз с полиангиитом, рецидивирующий полихондрит, системная красная волчанка, ревматоидный артрит, буллёзный эпидермолиз и амилоидоз. Данная группа пациентов требует повышенного внимания ввиду высокой частоты рестенозирования гортанно-трахеального просвета в связи с активностью основного заболевания, а результаты лечения зависят от своевременной и точной диагностики [63, 110].

Идиопатический хронический рубцовый стеноз гортани и трахеи встречается в 2,5 случаев на 1 миллион человек, чаще – у женщин европеоидной расы в возрасте 47-50 лет [72, 82, 101, 103, 117]. Патофизиология идиопатического стеноза не ясна. Исследователи изучают влияние эстрогена, принимая во внимание почти полное отсутствие этого заболевания у мужчин, а также связь с ГЭРБ [65, 68, 91, 112].

Таким образом, хронический рубцовый стеноз гортани и трахеи – это заболевание, характеризующееся обструкцией дыхательных путей вследствие патологического разрастания соединительной ткани. Наиболее распространённый симптом данного заболевания – прогрессирующая дыхательная недостаточность. Ведущими этиологическими факторами являются механическое повреждение тканей гортанно-трахеального комплекса манжетой эндотрахеальной трубки и последствия закрытых и открытых травм шеи.

Нарушение процесса заживления, включающего такие этапы как воспаление, пролиферация и фиброз, приводит к патологическому разрастанию соединительной ткани. К факторам риска развития рубцового стеноза относят отсутствие контроля давления в манжете эндотрахеальной трубки, отсутствие эндоскопического контроля гортанно-трахеального просвета после продолжительной ИВЛ, нарушение техники трахеостомии, сопутствующие хронические заболевания, такие как ГЭРБ, сердечно-сосудистые заболевания, ХОБЛ, СД, ожирение, а также курение. Профилактика развития рубцового стеноза включает контроль давления в манжете эндотрахеальной трубки, изменение её положения относительно сегментов трахеи, соблюдение правил асептики медицинским персоналом при проведении манипуляций с пациентами, подбор корректного размера трахеостомической трубки, адекватный уход за трахеостомой, коррекцию лечения сопутствующих хронических заболеваний.

1.2 Методы диагностики рубцового стеноза гортани и трахеи

Видеоэндоскопия является основой диагностики ларинготрахеального стеноза. Она позволяет документировать проведение исследования и в дальнейшем производить динамическую оценку изменений при лечении заболевания. Используемые ригидные и гибкие эндоскопы позволяют оценить локализацию, степень сужения просвета гортани и трахеи, а также выявить патологические изменения, возникающие после интубации и трахеостомии. Применение фиброларингоскопии позволяет детально изучить состояние анатомических структур, находящихся ниже голосовой щели, а также при необходимости выполнить биопсию из области рубцового стеноза [26].

Мультиспиральная компьютерная томография (МСКТ) дополняет эндоскопию и позволяет оценить протяжённость рубцового стеноза, выявить ларинго- и трахеомаляцию хрящевых структур [60]. Виртуальная эндоскопия, основанная на данных МСКТ, может быть полезна в тех случаях, когда проведение эндоскопии дыхательных путей ограничено из-за угрозы развития

асфиксии, а также может помочь в планировании оперативных вмешательств и при прогнозировании результатов хирургического лечения.

Рентгенография гортани, выполняемая в прямой и боковой проекциях, в том числе с использованием контраста, на современном этапе развития оториноларингологии имеет историческое значение. Ключевым недостатком лучевых методов диагностики является невозможность оценки состояния слизистой оболочки и проведения биопсии.

Магнитно-резонансная томография (МРТ) незаменима при оценке состояния мягких тканей. Ввиду отсутствия ионизирующего излучения, проведение МРТ возможно у пациентов, которые относятся к группе с повышенной чувствительностью к облучению, например, у детей или у беременных женщин. Высокая разрешающая способность МСКТ и МРТ позволяет получать детальные изображения дыхательных путей в различных плоскостях, что обеспечивает высокую точность диагностики [25].

К инновационным методам исследований относится оптическая когерентная томография (ОКТ), которая позволяет анализировать на микроскопическом уровне структуру рубцовой ткани в области стеноза и позволяет определить глубину распространения фиброза [59]. Применение ОКТ ограничено в связи с низкой доступностью исследования.

Эндоскопическая ультрасонография объединяет возможности эндоскопии и ультразвукового исследования, что позволяет определить толщину хрящевой стенки гортани и трахеи, оценить протяжённость хондромаляции, подтвердить наличие хондроперихондрита, оценить динамику изменений в хрящевой ткани на фоне лечения [30]. Тем не менее, метод применяется крайне редко. Это связано с отсутствием унифицированных алгоритмов проведения процедуры и техническими сложностями, возникающими из-за наличия воздуха в просвете органа, который создаёт акустические помехи и снижает качество визуализации.

Лазерная допплеровская флоуметрия позволяет производить оценку микроциркуляции в области зоны рубцового сужения в реальном времени. Клиническая значимость данного метода остаётся предметом исследований из-

за отсутствия стандартизированных протоколов и влияния внешних факторов на точность производимых измерений [14].

Учитывая ключевые характеристики рассмотренных методов, следует отметить, что максимально объективную оценку степени и структуры рубцового сужения возможно получить только при комплексном подходе, включающем эндоскопическое исследование и КТ-визуализацию [47].

1.3 Методы хирургического лечения рубцового стеноза гортани и трахеи

Основная цель лечения хронического рубцового стеноза гортани и трахеи – восстановление физиологичного просвета дыхательных путей. Существует три основных хирургических метода лечения: ларинготрахеальная резекция с межтрахеальным или трахеогортанным анастомозом, эндоскопическая хирургия и этапные реконструктивно-пластические операции, выполняемые наружным доступом с последующим формированием ларинготрахеального просвета с использованием силиконовой Т-образной трахеостомической трубки.

Ларинготрахеальная резекция эффективна при ограниченных стенозах и деформациях хрящевого каркаса гортани и трахеи, является одноэтапным, однако технически сложным вмешательством, требующим подготовленного медицинского персонала [75]. Вовлечение в рубцовый процесс голосового отдела гортани является противопоказанием для проведения операций данного типа [85]. Несоответствие толщины стенки гортани толщине стенки трахеи может вызывать трудности при адаптации сшиваемых краёв [39]. Оценка отдалённых результатов циркулярной резекции трахеи показывает, что частота осложнений зависит от длины резецируемого участка и обусловлена высоким натяжением тканей в области сформированного анастомоза, нарушением кровоснабжения за счёт излишней мобилизации стенок трахеи [116]. Частота послеоперационных осложнений ларинготрахеального стеноза, несмотря на тенденцию к снижению, остаётся значительной. По данным авторов, этот показатель может достигать 44,6%, а послеоперационная летальность – 7,4% [66, 119]. Риски развития ранних жизнеугрожающих осложнений включают полную

или частичную несостоятельность анастомоза, дислокацию каудального отрезка трахеи в грудную клетку, повреждение нижнего гортанного нерва (при резекции пластинки перстневидного хряща или вследствие послеоперационного периневрального воспаления), фатальное аррозивное кровотечение из-за трахеососудистой фистулы, а также нагноение послеоперационной раны. Эти факторы существенно ограничивают возможность проведения подобных операций у многих пациентов [37, 38].

Эндоскопический метод является менее травматичным, но его эффективность снижается при выраженных хрящевых деформациях, а также при протяжённости стеноза, превышающей 1-2 см. Для удаления рубцовой ткани из ларинготрахеального просвета используется различный адаптированный эндоскопический микроинструментарий в сочетании с радиочастотной абляцией, CO2 и Nd:YAG-лазером [80]. Стоит отметить, что эндоскопические операции могут быть как самостоятельными, так и этапом комплексного лечения.

Этапная ларинготрахеопластика с иссечением рубцовой ткани в области сужения требует длительного лечения, однако она менее подвержена тяжёлым жизнеугрожающим осложнениям [45]. После выполнения рассечения и иссечения рубцового сужения осуществляется формирование стойкой трахеостомы или ларинготрахеостомы достаточного размера с обязательным подшиванием кожи к стенкам трахеи. Такой подход в последующем обеспечивает беспрепятственную установку Т-образной трахеостомической трубки, что является важным техническим аспектом оперативного вмешательства. Главной задачей проводимого реконструктивно-пластического лечения является формирование физиологичного просвета гортани и трахеи с использованием различных стентов-дилататоров [15]. На заключительном этапе лечения проводятся декануляция пациента и ушивание кожно-трахеального дефекта [11]. Использование этого метода позволяет добиться хороших результатов благодаря высокой эффективности, относительной безопасности и

является основным методом лечения сочетанного протяжённого гортанно-трахеального стеноза [62].

Таким образом, лечение хронического рубцового стеноза гортани и трахеи включает три основных хирургических метода. Ларинготрахеальная резекция с анастомозом эффективна при ограниченных стенозах, но технически сложна и сопряжена с высоким риском осложнений. Эндоскопическая хирургия менее травматична, однако её применение ограничено при выраженных деформациях и протяжённых стенозах. Этапная ларинготрахеопластика имеет меньший риск летальных осложнений, но требует длительного лечения. Метод подбирается индивидуально для каждого пациента с учётом тяжести стеноза, его локализации, сопутствующих хронических заболеваний и опыта хирурга. Оптимальный выбор хирургического метода требует взвешенного подхода, учитывающего как преимущества, так и риски каждого варианта оперативного вмешательства.

1.4 Разновидности гортанно-трахеальных стентов

Несмотря на существующие успехи в реконструктивной хирургии рубцового стеноза гортани и трахеи, количество пациентов, страдающих от этого заболевания, по-прежнему остаётся высоким. Сложность и длительность лечения данной патологии обусловлена склонностью к рецидивированию рубцового процесса в послеоперационном периоде. Согласно данным ряда клинических исследований, полная эпителизация реконструированных участков дыхательных путей может занимать от 4 до 18 месяцев [3]. Одним из наиболее распространённых методов профилактики рестенозирования гортани и трахеи является стентирование ларинготрахеального просвета после хирургического лечения. В медицинской литературе описаны различные конструкции стентов, обладающие как определёнными преимуществами, так и недостатками, ограничивающими их использование. Несмотря на активное внедрение и широкое использование стентирования, проблема профилактики и лечения рецидивирующих рубцовых стенозов гортани и трахеи остаётся одной из

наиболее сложных задач современной оториноларингологии. Разработка новых методик стентирования позволит оптимизировать тактику ведения пациентов с хроническим рубцовым стенозом гортани и трахеи.

1.4.1 Т-образные трахеостомические трубки: преимущества и недостатки

А.Ф. Иванов (1925 г.) был одним из первых хирургов, который применил Т-образную трахеостомическую трубку для стентирования гортанно-трахеального просвета после оперативного лечения [8]. Теоретическое обоснование применения Т-образных трубок было дополнено в монографии Д.И. Тарасова и С.Н. Лапченко (1982 г.) [51]. Этот метод по сей день применяется в реконструктивной хирургии полых органов шеи не только у оториноларингологов, но и торакальных хирургов [5, 61]. Трубка имеет краниальное и каудальное отведения, располагающиеся вертикально в гортанно-трахеальном просвете и одно горизонтальное выводное колено в зоне трахеостомы. Использование Т-образной трахеостомической трубки способствует стабилизации трансплантатов после реконструктивных операций и благоприятно сказывается на формировании правильной конфигурации дыхательных путей. Она надёжно фиксируется в ларинготрахеальном просвете без риска дислокации и аспирации. Применение Т-образной трахеостомической трубки с закрытым с помощью специальной заглушки выводным коленом позволяет сохранить возможность дыхания через естественные дыхательные пути и сохранить голосовую функцию, что является немаловажным аспектом при необходимости длительного стентирования [44].

Первые Т-образные трахеостомические трубки изготавливались из резины, что делало их конструкцию ригидной и требовало наличия обширной ларинготрахеостомы, необходимой для проведения ревизии гортанно-трахеального комплекса и осуществления ухода за трубкой. Наличие ларинготрахеостомы способствовало уменьшению передне-заднего размера трахеи, ухудшало эффективность и удлиняло продолжительность лечения за счёт увеличения этапов, связанных с необходимостью реконструктивно-

пластического закрытия дефекта передней стенки трахеи. В связи с этим усилия ряда авторов были направлены на создание разборных вариантов Т-образных трахеостомических трубок [22]. Фейгином Г.А (2008 г.) была предложена разъёмная трахеостомическая трубка, состоящая из двух частей. Верхняя часть канюли была снабжена фланцами, точно соответствующими диаметру нижней части, что позволяло соединять и разъединять трубку. Верхняя часть предназначалась для установки в подголосовом отделе гортани, а нижняя – в трахее. Конструкция данного типа обладала потенциальными преимуществами, в том числе возможностью поэтапной установки через небольшую трахеостому, что облегчало уход за трахеостомической трубкой. Недостатком данного прототипа являлась необходимость точного сопоставления частей друг с другом, потенциальная возможность дислокации частей трубки [54]. Ряд авторов предлагали варианты совершенствования Т-образной трубки за счёт изменения материала изготовления и придания ей большей эластичности. Были предложены для использования стоматологический каучук, полиэтилен, тефлон, акрил, спиракрил и силастик [27, 40, 67]. Оптимальным и укоренившимся в практике стал вариант Т-образной трахеостомической трубки, выполненной из силикона, который был предложен W.W. Montgomery (1965 г.) (Рис. 1.1) [108]. Силикон обладает несколькими важными характеристиками: он является гипоаллергенным, биологически и химическим инертным, поддаётся стерилизации, не деформируется при продолжительном использовании. Гладкость и гидрофобность материала препятствует задержке отделяемого на поверхности трубки. Благодаря эластичности силикона Т-образную трубку можно без затруднений вводить через небольшую трахеостому. Большим преимуществом является возможность моделирования длины краниального и каудального отрезков силиконовой Т-образной трахеостомической трубки с учётом конституции пациента без потери её свойств [50].



Рис. 1.1. Силиконовая Т-образная трахеостомическая трубка (модель W.W. Montgomery)

Стентирование гортанно-трахеального комплекса в послеоперационном периоде с помощью силиконовой Т-образной трахеостомической трубки не лишено недостатков. При расположении краниального отведения выше уровня голосовых складок край трубки может травмировать слизистую оболочку вестибулярного и голосового отделов гортани, что приводит к образованию грануляционной ткани, а вследствие давления стента на основание надгортанника и черпало-надгортанные складки может нарушаться разделительная функция гортани [52, 56, 92]. В случае изменения длины краниального или каудального отведения трубки вновь смоделированная кромка становится грубой. Необработанный край трубки травмирует слизистую оболочку, что приводит к возникновению воспаления и образованию грануляционных разрастаний (Рис. 1.2).

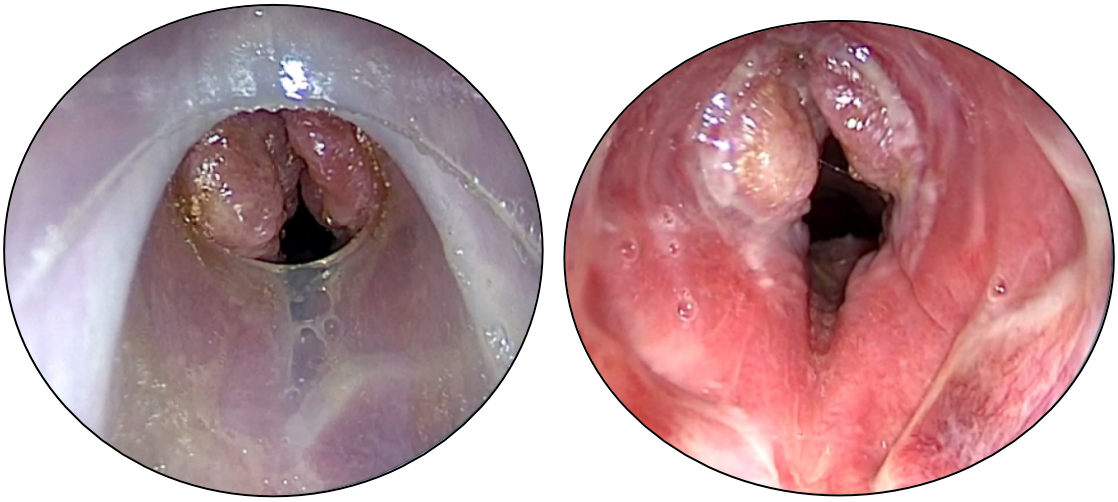

Рис. 1.2. Грануляционные разрастания в подголосовом отделе гортани. Эндофото эндоскопии 70° через трахеостому из положения инверсии до и после удаления трубки

1.4.2 Альтернативные типы устройств – стент Абулькера

В течение длительного времени в клинической практике наряду с Т-образной трахеостомической трубкой применялся монолитный сигарообразный стент Абулькера с тефлоновым покрытием [121, 123]. Начиная с 1970-х годов, B. Grahne, R.T. Cotton, W.S. Crysdale и G.H. Zalzal успешно использовали данный стент для профилактики рестенозирования гортани и трахеи в педиатрической практике [73, 74, 84, 122]. Ключевой особенностью стента Абулькера являлось использование полированного тефлона, обладающего более низким коэффициентом трения по сравнению с силиконом. Теоретически это должно было минимизировать образование грануляционной ткани. Однако недостаточная ригидность основания стента существенно ограничивала эффективность его использования, а многочисленные попытки модификации устройства не привели к значительным улучшениям. Клинические наблюдения выявили ряд серьёзных осложнений при использовании стента Абулькера: было отмечено образование грануляционной ткани в месте контакта проксимальной и дистальной части устройства со слизистой оболочкой гортани и трахеи, образованием зоны компрессионного некроза у основания надгортанника и медиальных частей черпаловидных хрящей, а также случаи дислокации и миграции стента [106, 113]. Длительное воздействие округлого стента на область

передней комиссуры голосовых складок, имеющих конфигурацию в виде острого угла, приводило к изменению формы голосовой щели. Эти изменения приводили к стойким нарушениям голоса, что вынуждало ограничивать срок стентирования 4-6 неделями [71]. Существенные ограничения значительно снижали клиническую значимость стента, особенно в случаях, требующих более продолжительного поддержания просвета дыхательных путей. Дополнительным существенным недостатком являлась техническая сложность процедуры извлечения стента, которая неизбежно требовала проведения манипуляции под общей анестезией.

1.4.3 Модификации Т-образных трахеостомических трубок

Модификации краниального отведения Т-образной трахеостомической трубки, в сравнении со стентом Абулькера, имеют ряд принципиальных преимуществ, делающих их применение более перспективным решением в реконструктивной хирургии гортани и трахеи.

В.В. Рево и соавт. (1981 г.) была запатентована Т-образная трахеостомическая трубка со съёмно-закреплённым элементом для перекрытия краниального отведения (Рис. 1.3) [43]. Предложенная модификация призвана уменьшить травматизацию слизистой оболочки гортани гранями трахеостомической трубки. Ключевым недостатком данного стента является необходимость изготовления специализированной трубки, имеющей в просвете краниального отведения ответные пазы для фиксации съёмно-закреплённого элемента. Помимо увеличения экономических затрат для производства специализированной Т-образной трахеостомической трубки, предложенная модификация уменьшает податливость краниального отведения и затрудняет установку трубки через небольшую трахеостому.

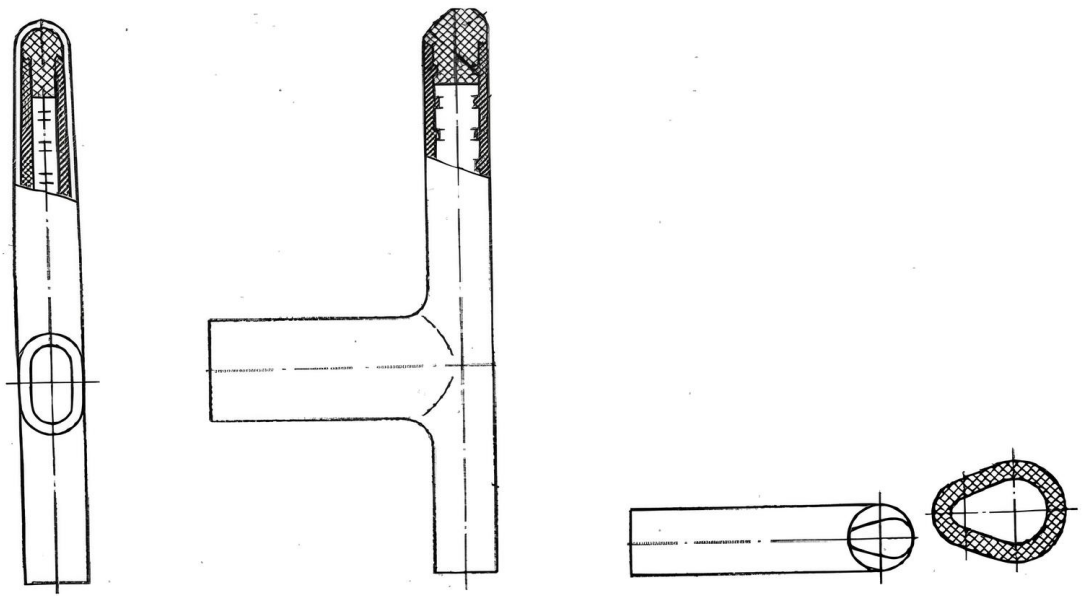

Рис. 1.3. Т-образная трахеостомическая трубка
(В.В. Рево и соавт., 1981 г.)

Э.А. Цветков (1990 г.) рекомендовал использовать Т-образную трахеотомическую трубку с запаянным краниальным отведением [55]. Данная модификация позволяла снизить травматизацию слизистой оболочки гортани, однако данное усовершенствование лишало возможности дыхания через естественные дыхательные пути.

Ж.Е. Комарова и соавт. (2005 г.) разработали приспособление для стентирования ларинготрахеального просвета, которое представляло собой Т-образную трубку с фиксированным на краниальном отведении эластичным колпачком (Рис. 1.4) [13]. Особенностью данного изобретения являлось наличие в конструкции стента специальных ЦМ-пластин, которые в процессе использования выделяли лекарственные вещества, оказывающие благоприятное воздействие на послеоперационную область, способствуя её заживлению. Недостатком устройства являлось отсутствие упругости у колпачка, что могло негативно сказываться на формировании физиологичного гортанно-трахеального просвета.

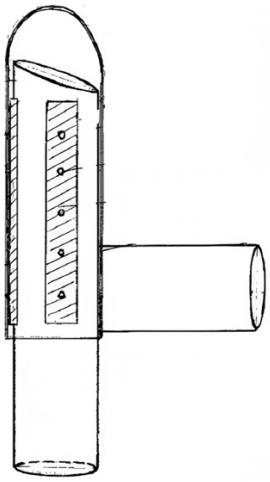

Рис. 1.4. Приспособление для формирования ларинготрахеального просвета (Ж.Е. Комарова и соавт., 2005 г.)

Ещё одной разновидностью модификаций является установка специальной манжеты, располагающейся в просвете краниального отведения Т-образной трахеостомической трубки выше узла разведения. Данное усовершенствование может быть полезно в тех случаях, когда рубцовая деформация приводит к нарушению разделительной функции гортани. В прототипе В.В. Рево (1974 г.) манжета представлена раздувным баллоном (Рис. 1.5), в то время как прототипах В.А. Быстренина и соавт. (1980 г.,1999 г.) (Рис. 1.6), В.Ю. Афонькина и соавт. (2003 г.) (Рис. 1.7), а также ряда зарубежных авторов – наливными гидробаллонами [1, 2, 4, 42, 86, 94, 100].

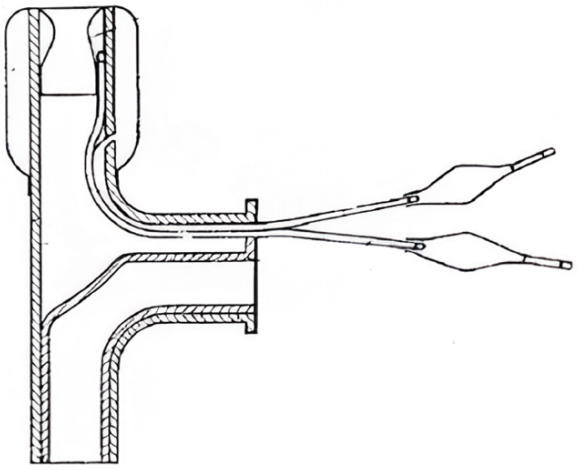

Рис. 1.5. Трахеостомическая трубка с наружной раздувной манжетой (В.В. Рево, 1974 г.)

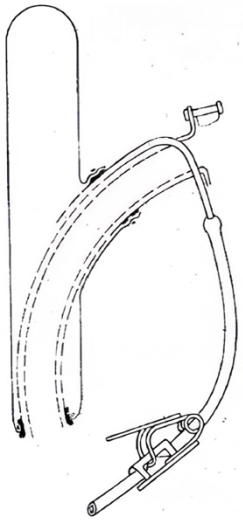

Рис. 1.6. Гортанно-трахеальный протез с дилататором
(В.А. Быстренин и соавт., 1980 г., 1999 г.)

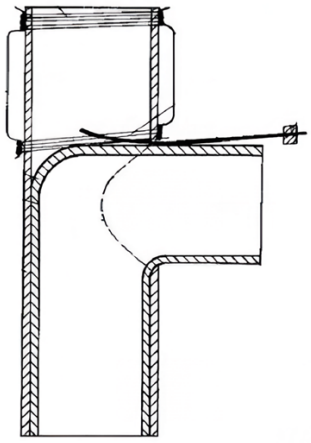

Рис. 1.7. Гортанно-трахеальный протез
(В.Ю. Афонькин и соавт., 2003 г.)

Баллоны в данных прототипах способствуют изоляции раневых поверхностей в послеоперационном периоде, однако давление, которое они оказывают на стенки гортанно-трахеального комплекса во время стентирования, негативным образом может сказываться на трофике тканей, приводить к ишемии и удлинять период эпителизации.

Также известен прототип Т-образной трахеостомической трубки Е.В. Нечаева и соавт. (2011 г.), которая имеет окклюдер, представленный цилиндром с уплотняющимися кольцами, расположенным в просвете краниального отведения выше узла разведения (Рис. 1.8) [29].

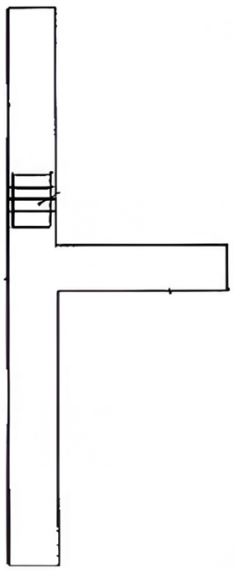

Рис. 1.8. Трахеостомическая трубка с окклюдером
(Е.В. Нечаев и соавт., 2011 г.)

Авторы изобретения отмечают, что использование окклюдера позволяет избежать попадание слюны и пищи в трахею во время стентирования. Недостатком данного изобретения является травматизация вестибулярного отдела гортани краниальной частью трубки, располагающейся выше окклюдера. Глотание жидкой и твёрдой пищи при таком расположении трубки сопряжено с выраженным дискомфортом.

Д.Г. Чирешкиным (1994 г.) было предложено использование Т-образной трахеостомической трубки с фиксированным на её краниальном отведении наконечником латексной резины [58]. Латексный тампон-обтуратор, изготавливающийся из латексного напальчника и поролоновой вставки или вставки из оксицеллюлозой губки, продолжает применяться в клинической практике благодаря своей экономичности и простоте использования. Тампон фиксируется с помощью нерассасывающегося шовного материала к силиконовой Т-образной или трахеостомической трубке из поливинилхлорида (ПВХ).

Внедрение современных синтетических материалов открывает перспективы для разработки более удобных аналогов. Модификации эластичного тампона с ирригационной системой, предложенные Е.А.

Кирасировой и соавт. (2017 г.) (Рис. 1.9) и Н.А. Дайхесом и соавт. (2017 г.) позволяют решать сразу несколько клинических задач: осуществлять эффективную аспирацию раневого экссудата и проводить локальную доставку лекарственных препаратов непосредственно в зону оперативного вмешательства. Эти особенности способствуют значительному снижению риска инфицирования раневой поверхности и создают оптимальные условия для регенерации тканей [6, 18]. Клинические наблюдения демонстрируют, что использование таких усовершенствованных устройств позволяет уменьшить длительность стентирования ларинготрахеального просвета, так как предложенная система способствует сокращению сроков стационарного лечения и реабилитационного периода.

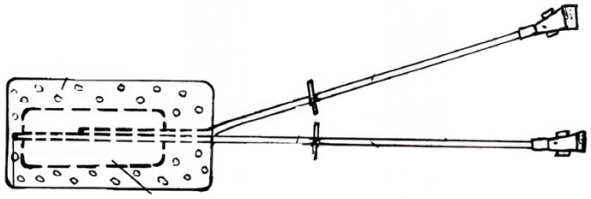

Рис. 1.9. Стент для послеоперационного протезирования голосового отдела гортани (Е.А. Кирасирова и соавт., 2017 г.)

Особого внимания заслуживает предложенный Е.А. Кирасировой и соавт. (2020 г.) тампон на основе оксицеллюлозной губки с гидрогелевым покрытием из альгината натрия (Рис. 1.10).

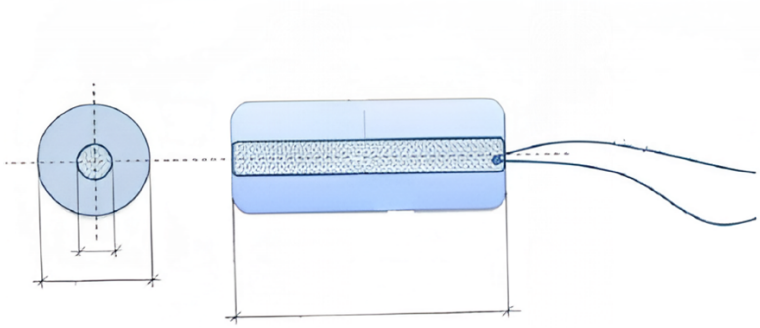

Рис. 1.10. Гидрогелевый тампон для послеоперационного протезирования (Е.А. Кирасирова и соавт., 2020 г.)

Данный тампон обладает репаративными свойствами благодаря уникальным характеристикам альгината. Однако прототип имеет существенный недостаток: он имеет склонность к деформации и нестабилен в условиях постоянной динамической нагрузки в дыхательных путях [17].

1.4.4 Фиксируемые эндоларингеальные стенты

Одной из значимых разработок в современной оториноларингологической практике является самофиксирующийся силиконовый стент Дюмона, оснащённый на наружной поверхности специальными выступами, расположенными в шахматном порядке [76]. Несмотря на риск дислокации и обтурации стента, он остаётся востребованным благодаря доступности и относительной простоте установки [77, 104, 105]. Возможность проведения контроля положения стента и его санация возможна только с использованием эндоскопических методов. Использование стента Дюмона и его аналогов ограничено областью трахеи, его применение для формирования просвета гортани невозможно.

Для профилактики послеоперационного рестенозирования гортани и трахеи активно применяются различные модели эндоларингеальных стентов, фиксируемые шовным материалом в просвете дыхательных путей [41].

Заслуживает внимания стент, разработанный I. Eliachar (1990 г.), который анатомически соответствует внутренним контурам гортани и шейного отдела трахеи (Рис. 1.11) [78]. Конструктивной особенностью устройства является наличие одностороннего клапана в верхней части, обеспечивающего профилактику аспирации и сохранение возможности фонации. Стент фиксируется на шее с помощью гибкого ремешка. Невозможность эндоскопического контроля состояния гортани и трахеи во время использования устройства существенно ограничивает его применение.



Рис. 1.11. Эндоларингеальный стент
(I. Eliachar, 1990 г.)

Альтернативным решением стал стент LT-Mold, изготавливаемый из медицинского силикона, который благодаря анатомической форме точно повторяет контуры голосового и подголосового отделов гортани (Рис. 1.12) [64, 107].

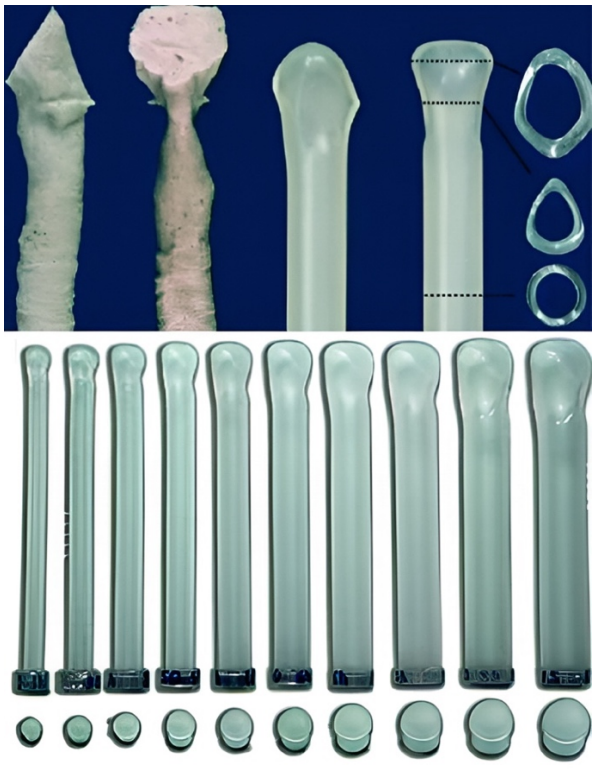

Рис. 1.12. Эндоларингеальные стенты LT-Mold

Гладкая поверхность без острых краёв минимизирует травматизацию слизистой оболочки, снижая риск развития эрозий и грануляций. Устройство представлено в широком размерном диапазоне от 6 до 14 мм в диаметре и от 10 до 36 мм по длине, что позволяет подбирать оптимальную модель в зависимости от протяжённости оперированного участка. Особенностью конструкции является наличие силиконового колпачка на дистальном отведении и полой внутренней части. Однако клиническое применение устройства ограничено необходимостью проведения прямой ларингоскопии как для установки, так и для удаления стента, а также невозможностью визуального контроля состояния дыхательных путей в процессе использования. В ходе клинических наблюдений были зафиксированы случаи миграции конструкции, потери колпачка и последующего разрастания грануляционной ткани в области трахеостомы, что подчёркивает критическую важность надёжной фиксации стента.

1.5 Ограничения существующей методики формирования гортанно-трахеального комплекса в интра- и послеоперационном периоде и предпосылки для создания новых стентов

Анализ различных методов стентирования гортанно-трахеального комплекса в послеоперационном периоде выявил недостатки у существующих прототипов, которые повышают риски рестенозирования и снижают эффективность реконструктивных операций на гортани и трахее. Наиболее распространённым в клинической практике нашего и многих других лечебных учреждений является использование латексного тампона-обтуратора, имеющего вставку из поролона или оксицеллюлозной губки (Рис. 1.13) [53]. Стент-обтуратор устанавливается в ларинготрахеальный просвет после проведённых реконструктивных вмешательств при лечении ХРСГТ и служит для формирования просвета гортанно-трахеального комплекса, а также для уменьшения травматического воздействия на окружающие ткани со стороны краниального отведения силиконовой Т-образной трахеостомической трубки.



Рис. 1.13. Силиконовая Т-образная трахеостомическая трубка с латексным тампоном-обтуратором

Цилиндрическая форма стента не учитывает сложную анатомию гортанно-трахеального комплекса, что приводит к неравномерному распределению давления на стенки дыхательных путей. Клинически значимым недостатком такой геометрии является развитие компрессии слизистой оболочки в зонах избыточного контакта с последующей ишемией, тогда как в участках с недостаточным прилеганием создаются благоприятные условия для роста грануляционной ткани. Пористая структура вставки, даже при обработке антисептическими растворами, способствует накоплению раневого экссудата и создаёт благоприятные условия для микробной адгезии, способствуя поддержанию воспаления. Дополнительным ограничением является использование латекса – материала с высокой аллергенностью. Конструктивные особенности тампона-обтуратора исключают возможность самостоятельного ухода за стентом, требуя врачебного участия для проведения манипуляций при проведении ежедневного ухода за трахеостомой. Эти ограничения подчёркивают необходимость разработки новых решений, учитывающих анатомо-физиологические особенности гортанно-трахеального комплекса.

Современные требования к устройствам для длительного стентирования дыхательных путей в послеоперационном периоде включают ряд ключевых характеристик, обеспечивающих эффективность и безопасность их применения. Первостепенное значение должно придаваться детальному пониманию анатомических особенностей строения гортанно-трахеального комплекса. Вестибулярный отдел гортани, располагающийся от свободного края надгортанника и верхнего края черпаловидных складок до уровня вестибулярных складок, отличается значительной подвижностью составляющих его структур и их активным участием в акте глотания и защитных рефлексах. Голосовой отдел, образованный истинными голосовыми складками, обладает уникальными морфофункциональными характеристиками, собственная пластинка слизистой оболочки этой области имеет слоистую структуру и состоит из эластических и коллагеновых волокон различной плотности. Подголосовой отдел гортани, ограниченный сверху плоскостью, проходящей через свободные края истинных голосовых складок, а снизу – нижним краем перстневидного хряща, анатомически представляет собой наиболее узкий сегмент верхних дыхательных путей, выстланный относительно тонкой слизистой оболочкой с рыхлой подслизистой основой, богатой железами, что в сочетании с ригидным хрящевым каркасом предопределяет высокую частоту развития рубцового стеноза именно в данной локализации [32]. Таким образом, идеальный стент должен точно соответствовать анатомическим особенностям зоны стентирования.

Важным критерием является выбор материала, из которого изготавливается стент. Гортань подвергается постоянным многоплоскостным динамическим воздействиям: значительным вертикальным экскурсиям при глотании, ротационным смещениям при фонации, выраженным деформациям при кашлевом толчке. Физиологическая подвижность гортани требует от стентов сочетания достаточной радиальной ригидности для эффективного поддержания просвета дыхательных путей с необходимой осевой и поперечной эластичностью для адаптации к сложным движениям без создания локальных зон повышенного

давления, ведущих к травматизации слизистой оболочки. Особенности ангиоархитектоники различных отделов гортани, характеризующиеся неравномерным распределением сосудистой сети и наличием зон относительной гиповаскуляризации, диктуют необходимость минимизации компрессионного воздействия стента на ткани. Медицинский силикон на основе платины отвечает этим требованиям, а сочетание гибкости и упругости делает его предпочтительным материалом для изготовления эндоларингеальных стентов.

Анализ патофизиологических механизмов развития послеоперационного рестенозирования гортани и трахеи выявил важную роль избыточного фиброзообразования как конечного результата хронического персистирующего воспалительного процесса, поддерживаемого неадекватным стентированием [28]. Одним из наиболее значимых факторов, инициирующих и пролонгирующих это воспаление, является колонизация поверхности стента микроорганизмами. Они являются источником хронической инфекции, стимулирующей продукцию провоспалительных цитокинов и хемокинов (IL-1, IL-6, TNF-α, TGF-β) клетками макрофагально-моноцитарного ряда и эпителиоцитами, что приводит к стойкой инфильтрации тканей нейтрофилами, лимфоцитами и плазматическими клетками, поддержанию окислительного стресса и прямому запуску каскада патологического рубцевания через активацию TGF-β-зависимых сигнальных путей. Этот процесс усугубляется хронической механической травматизацией слизистой оболочки неанатомичными стентами или стентами из материалов, активно способствующих бактериальной адгезии. Комбинация персистирующей микробной стимуляции и повторяющегося механического повреждения провоцируют неконтролируемую пролиферацию фибробластов, их трансдифференцировку в миофибробласты и гиперпродукцию компонентов внеклеточного матрикса (коллагены I, III типов, фибронектин), что в конечном итоге приводит к формированию плотного рубца. В этом контексте медицинский силикон на основе платины с гладкой гидрофобной поверхностью создаёт неблагоприятные условия для первичной бактериальной адгезии. Абсолютная

химическая инертность материала исключает миграцию пластификаторов и стабилизаторов, что устраняет локальное токсическое и раздражающее воздействие на ткани. Монолитная структура силикона лишает микроорганизмы возможности проникновения в глубину материала и образования защищенных микрониш. Клинически это проявляется значительным снижением частоты инфекционных осложнений и выраженности воспалительной реакции по сравнению с альтернативными материалами, что в сочетании с оптимальными биомеханическими характеристиками позволяет снизить риск развития послеоперационного рестенозирования гортани и трахеи.

Современные стенты должны позволять визуально контролировать состояние гортани и обеспечивать возможность самостоятельного ухода за трахеостомой без врачебного участия. Совокупность этих факторов – анатомическое соответствие, оптимальные биомеханические свойства, устойчивость к адгезии микроорганизмов и удобство эксплуатации – создаёт предпосылки для разработки нового поколения стентов, способных значительно улучшить результаты хирургического лечения рубцовых стенозов гортани и трахеи.

Таким образом, существующие методики стентирования гортанно-трахеального комплекса в послеоперационном периоде имеют существенные ограничения, что снижает их эффективность. Широко применяемые силиконовые Т-образные трубки часто травмируют слизистую оболочку гортани и трахеи, вызывая различные осложнения, а альтернативные типы стентов имеют множество проблем от риска миграции и до невозможности проведения ухода за трахеостомой и трахеостомической трубкой без врачебного участия. Особые сложности возникают при лечении протяжённых рубцовых деформаций, требующих длительного стентирования из-за продолжительного процесса эпителизации и высокого риска рестенозирования гортанно-трахеального комплекса, развивающегося вследствие сложного комплекса патофизиологических механизмов, включающих хроническое воспаление, нарушения микроциркуляции и избыточного фиброзообразования.

Современные стенты в полной мере не учитывают анатомо-физиологические особенности гортанно-трахеальной зоны, что существенно ограничивает их клиническую эффективность. Решение этой проблемы требует разработки новых стентов, которые должны быть адаптированы к анатомии и биомеханике гортани.

ГЛАВА 2. Характеристика пациентов и методы исследования

2.1. Дизайн исследования и характеристика пациентов с протяжённым рубцовым стенозом гортани и трахеи

Данное исследование представляет собой комплексный анализ результатов хирургического лечения пациентов с хроническим рубцовым стенозом гортани и трахеи с применением различных методов стентирования гортани и трахеи в послеоперационном периоде. Работа была выполнена на кафедре оториноларингологии им. академика Б.С. Преображенского ИХ ФГАОУ ВО РНИМУ им. Н.И. Пирогова МЗ РФ, обследование и лечение пациентов проводилось на базе ГБУЗ «НИКИО им. Л.И. Свержевского» ДЗМ. Нами был применён гибридный исследовательский дизайн, интегрирующий проспективное когортное исследование основной группы с ретроспективным анализом группы сравнения. В исследование были включены 119 пациентов, распределённых на две клинически сопоставимые группы.

Основная группа I (n=84) формировалась проспективно в период с января 2022 г. по декабрь 2024 г. и включала больных ХРСГТ, которым выполнялась ларингопластика с применением разработанных силиконовых стентов. В группе было 48 мужчин (57,1%) и 36 женщин (42,9%), средний возраст составил 37,5±11,0 лет, давность заболевания – 18,5±10,2 месяца. В рамках данной группы была проведена стратификация на две клинически значимые подгруппы. Подгруппа **IA** (n=53) – пациенты, которым ларингопластика выполнялась впервые. В подгруппе было 30 мужчин (56,6%) и 23 женщины (43,4%), средний возраст – 36,8±10,5 лет, давность заболевания – 12,3±6,8 месяца. У большинства пациентов подгруппы IA (38 человек, 71,7%) имелась трахеостома. Подгруппа **IБ** (n=31) – больные, которым проводилось этапное хирургическое лечение или требовалось повторное хирургическое вмешательство в связи с возникновением рестенозирования гортани и трахеи, однако до момента участия в исследовании силиконовые стенты в послеоперационном периоде не применялись. В подгруппе было 18 мужчин (58,1%) и 13 женщин (41,9%), средний возраст –

38,7±11,8 лет, давность заболевания – 27,6±9,4 месяца. Канюленосителями были все пациенты подгруппы IБ (31 человек, 100%).

Группа сравнения II (n=35), получавшая лечение в период с января 2019 г. по декабрь 2021 г., в ходе которого применялся латексный тампон-обтуратор, формировалась ретроспективно на основе комплексного анализа медицинской документации больных ХРСГТ, архивных данных КТ гортанно-трахеального комплекса и видеозаписей эндоскопических исследований. В группе было 20 мужчин (57,1%) и 15 женщин (42,9%), средний возраст – 38,2±11,5 лет, давность заболевания – 25,8±10,1 месяца. В этой группе трахеостома на момент лечения имелась у 91,4% пациентов (32 человека), средний срок канюленосительства составил 26,3±8,5 месяцев.

Статистический анализ не выявил значимых различий между подгруппой IБ и группой II по полу (p=0,892), возрасту (p=0,842) и давности заболевания (p=0,412), что подтверждает сопоставимость данных групп по основным демографическим и клиническим характеристикам.

Все участники исследования проходили стандартизированное предоперационное обследование, включавшее комплекс клинических, эндоскопических и лучевых методов исследований. Для обеспечения максимальной сопоставимости групп, хирургический этап лечения был унифицирован: всем пациентам выполнялась открытая ларинготрахеопластика с радикальным иссечением рубцовой ткани и формированием ларинготрахеостомы. Ключевым аспектом методологии, обеспечивающим достоверность сравнения отдалённых результатов, являлся единый стандартизированный протокол, который регламентировал как динамическое наблюдение, так и технические аспекты стентирования. Первые 2 дня после оперативного вмешательства стентирование ларинготрахеального комплекса проводилось с помощью силиконовых стентов у пациентов из группы I и тампона-обтуратора у пациентов из группы II с использованием трахеостомической трубки из поливинилхлорида с раздувной манжетой, применение которой было обусловлено необходимостью предотвращения

попадания раневого отделяемого из зоны реконструкции в нижние дыхательные пути. На 2-е сутки проводилась смена трахеостомической трубки из поливинилхлорида на стандартную силиконовую Т-образную, на краниальной отведение которой устанавливался или силиконовый стент у пациентов из группы I или латексный тампон-обтуратор у пациентов из группы II.

Для формирования клинически однородной когорты и обеспечения методологической строгости исследования были разработаны чёткие критерии отбора. Включению подлежали пациенты старше 18 лет с верифицированным ХРСГТ протяжённостью >1 см и сужением просвета дыхательных путей >1/3. В исследовании не принимали участия пациенты младше 18 лет; больные, имевшие тяжёлую соматическую патологию, которая не позволяла провести плановое хирургическое лечение в условиях монопрофильного стационара. Также были исключены пациенты, имевшие в анамнезе онкологические заболевания гортани и трахеи или перенесённую лучевую терапию этой области.

Для характеристики демографической структуры исследуемой выборки проведён анализ распределения пациентов по возрасту и полу (График 2.1). Полученные данные отражают базовые антропометрические параметры когорты и позволяют оценить репрезентативность сформированных групп сравнения. Гендерное распределение представлено в абсолютных значениях и процентном соотношении. Статистическая обработка включала расчёт среднего возраста (M±σ: 37,8±11,2 лет), медианы (Me: 35 лет) с указанием квартильного размаха [Q1-Q3: 29; 44]. Гендерное распределение показало умеренное преобладание мужчин – 57,1% (68 пациентов) против 42,9% (51 пациент) женщин. Возрастной анализ выявил максимальную частоту случаев в группе 31-40 лет (54 пациента, 45,4%), затем следовали группы 18-30 лет (35 пациентов, 29,4%) и 41-50 лет (19 пациентов, 16,5%). Пациенты старше 50 лет составили 9,2% (11 человек), с равномерным распределением между полами. Статистический анализ подтвердил достоверность выявленных различий ($p<0,05$). Полученные данные подтверждают репрезентативность выборки и соответствуют современным

эпидемиологическим представлениям о демографических характеристиках пациентов с рубцовым стенозом гортани и трахеи.

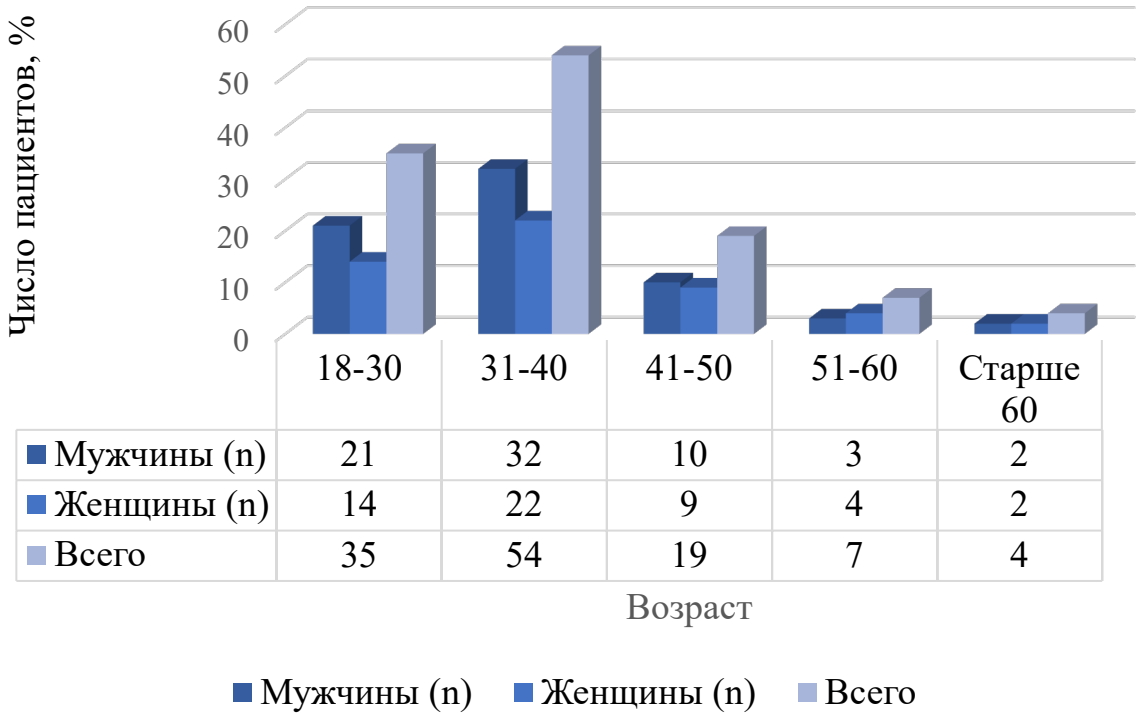

График 2.1. Распределение пациентов по возрасту и полу

Данные демографические характеристики являются важным параметром при оценке однородности исследуемых групп и последующей интерпретации клинических результатов, поскольку возраст и пол могут выступать значимыми факторами, влияющими на процессы репарации тканей гортани и трахеи, а также исходов хирургического лечения. Особое клиническое значение имеет преобладание пациентов трудоспособного возраста (18–50 лет – 90,8%), что подчёркивает социально-экономическую важность исследования.

Распределение пациентов по этиологическим факторам рубцового стеноза гортани и трахеи показало преобладание ятрогенных причин (62,2% всех случаев), что также соответствует современным эпидемиологическим тенденциям. Наиболее распространённым этиологическим фактором оказалась длительная интубация трахеи с ИВЛ (36,1% случаев), при этом 85% таких пациентов находились на искусственной вентиляции лёгких более трёх суток. Осложнения трахеостомии и хирургические травмы гортани составили 26,1%

всех наблюдений. Среди пациентов с трахеостомами особенно высокий риск стеноза отмечался после ПДТ. У многих пациентов рубцовый стеноз развивался вследствие высокой локализации трахеостомы на уровне перстневидного хряща или I кольца трахеи, что создавало предпосылки для возникновения хондроперихондрита и формирования протяжённых циркулярных рубцов с вовлечением подголосового отдела гортани. Использование жёстких трахеостомических трубок также усугубляло повреждение структур гортани. Хирургические травмы гортани, в результате которых возник рубцовый стеноз, в основном были связаны с эндоскопическими вмешательствами: удалением доброкачественных образований голосового отдела гортани. Причинами травм шеи с повреждением хрящей гортани (9,2% всех случаев) являлись последствия ДТП (45,5%), минно-взрывные повреждения (18,2%), суицидальные попытки (9,1%), спортивная травма (9,1%), а также падения с высоты (9,1%). Аутоиммунный генез (гранулёматоз с полиангиитом) был выявлен у 6 пациентов (5,0% всех случаев). Постожоговые изменения наблюдались у 4,2% пациентов исследуемой группы: с ожогом 10-20% гидроксидом натрия, 70% этиловым спиртом и с термоингаляционной травмой. Детальная структура этиологических факторов с абсолютными и относительными показателями представлена в таблице 2.1.

Таблица 2.1

Распределение пациентов в зависимости от этиологии рубцового стеноза

Этиологический фактор	**Подгруппа IA (n = 53)**	**Подгруппа IБ (n = 31)**	**Группа I (n = 84)**	**Группа II (n = 35)**	**Всего (n = 119)**	**p-value (I vs II)**
Интубация трахеи с ИВЛ	21 (39,6%)	12 (38,7%)	33 (39,3%)	10 (28,6%)	43 (36,1%)	0,265
Осложнения трахеостомии/ хирургическая травма гортани	11 (20,8%)	8 (25,8%)	19 (22,6%)	12 (34,3%)	31 (26,1%)	0,182

Продолжение таблицы 2.1

Травма шеи с повреждением хрящей гортани	4 (7,5%)	3 (9,7%)	7 (8,3%)	4 (11,4%)	11 (9,2%)	0,581
Аутоиммунные заболевания	3 (5,7%)	1 (3,2%)	4 (4,8%)	2 (5,7%)	6 (5,0%)	0,825
Термоингаляционная травма и химические ожоги гортани	2 (3,8%)	2 (6,5%)	4 (4,8%)	1 (2,9%)	5 (4,2%)	0,621

Статистический анализ с использованием критерия χ^2 и точного критерия Фишера не выявил значимых различий в распределении этиологических факторов между основной и контрольной группами ($p>0,05$), что подтверждает их сопоставимость по данному параметру. Полученные результаты подчёркивают важность профилактики ятрогенных повреждений как ключевого направления снижения частоты рубцовых стенозов и обосновывают корректность сравнительного анализа результатов лечения между группами, поскольку различия в исходах не могут быть объяснены неоднородностью этиологической структуры исследуемой выборки. Особое внимание следует уделить оптимизации протоколов длительной ИВЛ и техники выполнения трахеостомии как основным предотвратимым факторам развития данной патологии.

Нами был проведён анализ канюленосительства у пациентов всех исследуемых групп, который показал, что в группе I (n=84) 69 пациентов (82,1%) имели трахеостому на момент включения в исследование, что объективно отражает тяжесть заболевания. В подгруппе IA (n=53) трахеостома имелась у 38 пациентов (71,7%), при этом средняя продолжительность канюленосительства к моменту начала участия в исследовании составила 9,8±3,7 месяца. В подгруппе IБ (n=31) 31 пациент (100%) имел трахеостому, что было обусловлено необходимостью продолжения этапного реконструктивного лечения, включающего имплантацию опорных хрящевых структур, либо необходимость повторных оперативных вмешательств в связи развившимся рестенозом

гортанно-трахеального комплекса после лечения в других медицинских учреждениях (8 пациентов – 25,8% случаев, средний срок канюленосительства – 28,1±7,9 месяцев). В контрольной группе II (n=35) 32 пациента (91,4%) имели трахеостому со средним сроком канюленосительства 26,3±8,5 месяца. Сравнительные данные по частоте и длительности канюленосительства в зависимости от клинической группы обобщены в таблице 2.2.

Таблица 2.2

Сравнительная характеристика канюленосительства у пациентов с рубцовым стенозом гортани и трахеи

Параметр	**Подгруппа IA (n = 53)**	**Подгруппа IБ (n = 31)**	**Группа I (n = 84)**	**Группа II (n = 35)**	**p-value***
Канюленосители	38 (71,7%)	31 (100%)	69 (82,1%)	32 (91,4%)	0,215
Средний срок канюленосительства (мес.)	9,8±3,7	28,1±7,9	16,6±5,8	26,3±8,5	0,342
Пациенты с канюленосительством >12 мес.	9 (23,7%)	31 (100%)	40 (58,0%)	25 (78,1%)	0,053
Ретрахеостомия в анамнезе	5 (13,2%)	5 (16,1%)	10 (14,5%)	9 (28,1%)	0,214

** Статистический анализ (критерий χ^2 для качественных, U-критерий Манна-Уитни для количественных показателей) проводился для сравнения подгруппы IБ (n=31) и группы сравнения II (n=35) с целью обеспечения максимальной клинической сопоставимости.*

При сравнении групп IБ и II был сделан методологически обоснованный выбор, основанный на необходимости обеспечения максимальной сопоставимости пациентов по ключевым клиническим параметрам. Подгруппа IБ и группа II были сопоставимы как по частоте трахеостомии (p=0,215), так и по продолжительности канюленосительства (p=0,342), что исключало влияние этих факторов на результаты лечения. Сравнение же подгруппы IA с группой II было бы методологически некорректным из-за существенных различий в исходной тяжести состояния (p<0,001 для показателя длительности канюленосительства) и клинической картине (первичная vs повторная ларингопластика).

Этические аспекты

Обследование пациентов проводилось после получения информированного письменного согласия в строгом соответствии с международными этическими нормами Всемирной организации здравоохранения и требованиями Хельсинской декларации. Протокол исследования был одобрен локальным этическим комитетом (выписка из протокола заседания ЛЭК РНИМУ им. Н.И. Пирогова №223 от «21» ноября 2022 г.).

2.2. Методы обследования пациентов

2.2.1 Общеклиническое исследование

На амбулаторном этапе всем 119 пациентам проводилось стандартизированное общеклиническое исследование по единому протоколу, включавшее несколько ключевых компонентов. Основное внимание уделялось детальному сбору жалоб и анамнеза с их последующей систематизацией по частоте встречаемости.

Распространённость основных жалоб у пациентов с рубцовым стенозом гортани и трахеи представлена на графике 2.2. Пациенты (n=119) предъявляли характерный комплекс жалоб: затруднение дыхания (98,3% случаев – 117 пациентов), особенно выраженное при физической нагрузке; ощущение дискомфорта в гортани (76,5% – 91 пациент); изменение голоса вплоть до афонии (68,9% – 82 пациента); приступообразный кашель (63,0% – 75 пациентов); повышенную утомляемость (57,1% – 68 пациентов); головокружение при физической нагрузке (22,7% - 27 пациентов). У пациентов с длительным канюленосительством (средний срок 16,6±5,8 месяцев в группе I и 26,3±8,5 месяцев в группе II) дополнительно отмечались жалобы на дискомфорт в области трахеостомы (89,1% – 90 из 101 пациента с трахеостомой), затруднение самостоятельного ухода за трахеостомой (67,3% – 68 пациентов), периодическое кровотечение из области трахеостомы (41,6% – 42 пациента).



График 2.2. Распространённость жалоб у пациентов с рубцовым стенозом гортани и трахеи

Особенностью пациентов подгруппы ІБ (n=31) было сочетание указанных жалоб с психологическим дискомфортом из-за необходимости длительного канюленосительства (93,5% – 29 пациентов) и страхом перед повторными операциями (87,1% – 27 пациентов). Полученные данные демонстрируют, что рубцовый стеноз гортани и трахеи сопровождаются выраженными функциональными нарушениями, значительно снижающими качество жизни пациентов, причём выраженность жалоб коррелировала с продолжительностью канюленосительства ($r=0,65$, $p<0,001$).

Особое внимание при сборе анамнеза уделялось временному фактору развития симптоматики, поскольку в большинстве случаев (62,2%) стеноз имел ятрогенное происхождение, преимущественно связанное с длительной интубацией трахеи (36,1% случаев) и осложнениями трахеостомии (26,1%). В нашем исследовании у 18,5% пациентов изначально был установлен ошибочный диагноз БА, что приводило к назначению неэффективной бронхолитической терапии (в среднем в течение 6±2 месяцев) и в конечном итоге – к необходимости

экстренной трахеостомии/ретрахеостомии. Этот факт подчёркивает важность тщательного сбора анамнеза, особенно у пациентов с указанием на перенесённую длительную интубацию или трахеостомию в анамнезе.

Всем пациентам проводилось стандартное предоперационное обследование, включавшее: клинический анализ крови (гемоглобин, эритроциты, лейкоцитарная формула, СОЭ); общий анализ мочи; коагулограмму (АЧТВ, ПТИ, МНО, фибриноген); определение группы крови и резус-фактора; исследование на маркеры инфекций (ВИЧ, сифилис, гепатиты В и С); биохимический анализ крови (общий белок, мочевина, креатинин, глюкоза, АСТ, АЛТ, электролиты); ЭКГ и флюорографию. При наличии сопутствующей патологии выполнялись дополнительные исследования для оценки степени компенсации хронических заболеваний и коррекции принимаемой терапии при необходимости. Тщательно собирался аллергологический анамнез.

В структуре сопутствующей патологии ведущее место занимала гастроэзофагеальная рефлюксная болезнь (ГЭРБ), диагностированная у 50 пациентов (42,0%). Высокая частота ГЭРБ объясняется её непосредственным патогенетическим воздействием на слизистую оболочку дыхательных путей, способствующим развитию и прогрессированию рубцовых изменений. На втором месте по распространённости находились бронхиальная астма и ХОБЛ у 34 пациентов (28,6%). Ожирение (ИМТ≥30) встречалось у 26 пациентов (21,8%) и достоверно увеличивало риск послеоперационных осложнений, включая образование грануляций и удлинение сроков эпителизации, что объясняется лептин-опосредованным хроническим воспалением и метаболическими нарушениями. Сахарный диабет был диагностирован у 23 пациентов (19,3%) и характеризовался наиболее агрессивным течением с выраженными грануляционными разрастаниями в области трахеостомы и формированием грануляционного козырька в просвете дыхательных путей, что было обусловлено патогенетическим влиянием хронической гипергликемии на процессы ангиогенеза и коллагеногенеза. Гипертоническая болезнь (ГБ) была выявлена у 18 пациентов (15,1%) и ассоциировалась с повышенным риском

интраоперационных кровотечений и замедленной эпителизацией, что связано с микроангиопатией и нарушением трофики тканей. Гипотиреоз был выявлен у 5 пациентов (5,0%) и ассоциировался с формированием плотных фиброзных рубцов и увеличением частоты инфекционных осложнений вследствие замедления репаративных процессов и нарушения мукоцилиарного клиренса. Аутоиммунные заболевания (гранулёматоз с полиангиитом) диагностированы у 6 пациентов (5,0%) и требовали особого подхода к иммуносупрессивной терапии в послеоперационном периоде. Детальная структура сопутствующей патологии с частотой встречаемости по каждой нозологии представлена в таблице 2.3.

Таблица 2.3

Наличие сопутствующей патологии в анамнезе у исследуемых групп пациентов

Хронические заболевания	**Подгруппа IA (n = 53)**	**Подгруппа IБ (n = 31)**	**Группа I (n = 84)**	**Группа II (n = 35)**	**Всего (n = 119)**	**p-value (I vs II)**
ГЭРБ	22 (41,5%)	14 (45,2%)	36 (42,9%)	14 (40,0%)	50 (42,0%)	0,521
БА/ХОБЛ	15 (28,3%)	9 (29,0%)	24 (28,6%)	10 (28,6%)	34 (28,6%)	0,843
Ожирение	9 (17,0%)	7 (22,6%)	18 (21,4%)	8 (22,9%)	26 (21,8%)	0,832
СД	8 (15,1%)	6 (19,4%)	16 (19,0%)	7 (20,0%)	23 (19,3%)	0,894
ГБ	8 (15,1%)	5 (16,1%)	13 (15,5%)	5 (14,3%)	18 (15,1%)	0,715
Гипотиреоз	3 (5,7%)	1 (3,2%)	4 (4,8%)	2 (5,7%)	6 (5,0%)	0,934
Аутоиммунные заболевания	2 (3,8%)	2 (6,5%)	4 (4,8%)	2 (5,7%)	6 (5,0%)	0,872

Статистический анализ не выявил значимых различий в частоте сопутствующей патологии между группами сравнения ($p>0,05$), что

подтверждает их сопоставимость. Выявленная структура сопутствующей патологии с преобладанием метаболических нарушений (ожирение у 21,8%, сахарный диабет у 19,3%) над сердечно-сосудистыми заболеваниями (гипертоническая болезнь у 15,1%) отражает особенности изучаемой когорты и специфику работы монопрофильного стационара. Средний возраст пациентов составил 37,8±11,2 лет, что объясняет относительно низкую частоту гипертонической болезни по сравнению с общепопуляционными показателями – в подгруппе старше 50 лет (10,7% выборки) распространённость ГБ достигала 42%. Высокая частота ГЭРБ (42,0%), выявляемая в 1,8 раза чаще, чем в общей популяции, связана как с её патогенетической ролью в формировании рубцовых изменений, так и с активным скринингом у всех поступающих пациентов. Особенности отбора пациентов на плановое хирургическое лечение в ГБУЗ «НИКИО им. Свержевского» ДЗМ проявляются в преимущественном направлении сложных случаев – 84,9% пациентов уже имели трахеостому, 93,5% в подгруппе IБ поступали после неудачного лечения в других лечебных учреждениях, что создаёт «эффект фильтра» для сопутствующей патологии. Метаболические нарушения (ожирение, СД) преобладают в связи с их доказанной ассоциацией с риском ятрогенных повреждений дыхательных путей и более ранним дебютом метаболического синдрома в современной популяции. Выявление гипотиреоза (5,0%) и аутоиммунных заболеваний (5,0%) проводилось целенаправленно у пациентов с особыми характеристиками рубцевания (плотные фиброзные изменения или гранулёматозное воспаление).

2.2.2 Общее оториноларингологическое исследование

Оториноларингологический осмотр проводился по стандартизированному протоколу, включавшему комплексную оценку состояния ЛОР-органов: наружный осмотр, переднюю и заднюю риноскопию, фарингоскопию, непрямую ларингоскопию и отоскопию. При осмотре области трахеостомы оценивались её размеры, состояние окружающих тканей, наличие грануляционных разрастаний и их распространённость, а также соответствие установленной

трахеостомической трубки размерам трахеостомы. Все полученные данные документировались в стандартизированном протоколе обследования.

2.2.3 Эндоскопическая диагностика

Эндоскопическое исследование являлось ключевым методом диагностики и послеоперационного ведения пациентов с рубцовыми стенозами гортани и трахеи. Всем пациентам при поступлении в стационар в первые сутки проводилось комплексное эндоскопическое обследование с использованием современного оборудования фирмы «Karl Storz», включавшее как ригидную, так и фиброларингоскопию. В предоперационном периоде особое внимание уделялось тщательной оценке состояния гортани и трахеи. Использование эндоскопов с различными углами обзора (70° и 90°) и возможностью видеозаписи позволяло детально документировать все изменения, включая локализацию и протяжённость стеноза, степень сужения просвета, характер рубцовых изменений.

Первые 48 часов после оперативного вмешательства положение силиконового стента или латексного тампона-обтуратора контролировали методом ларингоскопии ригидным эндоскопом 90° или с помощью фиброларингоскопии. Трахеостомическую трубку с манжетой не извлекали, чтобы минимизировать травматизацию.

После удаления силиконового стента или латексного тампона-обтуратора и замены трахеостомической трубки из поливинилхлорида на силиконовую Т-образную на 2-е сутки после хирургического лечения начинался этап ежедневного эндоскопического мониторинга, который включал проведение ларингоскопии 90°, которую дополняли эндоскопией 70° через трахеостому в инверсионной позиции для полноценной визуализации зоны реконструкции. На этом этапе особое значение придавалось оценке процессов заживления раневой поверхности, состоянию слизистой оболочки и динамике воспалительных явлений: фибринозных наложений, экссудата, наличия грануляционных разрастаний.

После выписки пациентов из стационара на 5-7 сутки после хирургического лечения начинался этап динамического амбулаторного наблюдения. В первые 2 недели после выписки исследования проводились 2 раза в неделю. В последующие 3 месяца частота осмотров составляла 1 раз в неделю, затем в течение 3-6 месяцев – 1 раз в 2 недели, и наконец, с 7 по 12 месяц после операции – 1 раз в месяц. Такая схема динамического послеоперационного ведения пациентов с ХРСГТ была разработана с учётом биологических особенностей процессов репарации тканей гортани и трахеи и позволяла объективно оценивать отдалённые результаты лечения.

На всех этапах мониторинга особое внимание уделялось оценке процесса эпителизации раневой поверхности. Детально анализировалось влияние типа стента на слизистую оболочку дыхательных путей. Все эндоскопические исследования сопровождались обязательной видеозаписью, что создавало обширный архив объективных данных для последующего анализа и сравнения. Использование стандартизированных протоколов описания эндоскопической картины обеспечивало сопоставимость результатов на разных этапах мониторинга и позволяло выявлять даже минимальные изменения в состоянии гортанно-трахеального комплекса. Комплексный подход к эндоскопической диагностике, включавший как визуальную оценку, так и документирование всех выявленных изменений, являлся важнейшим компонентом успешного лечения пациентов с рубцовыми стенозами гортани и трахеи.

2.2.4. Метод оценки заживления раневой поверхности

Для объективной и стандартизированной оценки выраженности фибриновых наложений была разработана и использована полуколичественная шкала – индекс покрытия фибриновым налётом (ИПФН). Эта шкала, детализированная в таблице 2.4, основывалась на двух ключевых морфометрических параметрах: площади распространённости фибринового налёта на раневой поверхности и его толщине/плотности.

Таблица 2.4

Методика оценки фибринового налёта и расчёта индекса покрытия фибриновым налётом (ИПФН)

Параметр оценки	**Критерии**	**Баллы**
Площадь покрытия раневой поверхности фибрином	Отсутствует	0
	1–25% покрытия	1
	26–50% покрытия	2
	51–75% покрытия	3
	76–99% покрытия	4
	100% покрытия	5
Толщина/плотность фибринового налёта	Отсутствует	0
	Тонкий/рыхлый	0,5
	Умеренно плотный	1
	Очень плотный/массивный	1,5

ИПФН рассчитывался как среднее арифметическое оценок по двум указанным параметрам (ИПФН = (Балл параметра 1 + Балл параметра 2) / 2) и позволял отнести состояние раны к одной из трех строго формализованных категорий: «минимальный» (ИПФН 0,5-1,4), «умеренный» (ИПФН 1,5-2,9) или «обильный» (ИПФН 3,0–5,0) фибриновый налёт. Пороговые значения ИПФН для отнесения раневого процесса к каждой из трёх категорий представлены в таблице 2.5.

Таблица 2.5

Категоризация фибринового налёта по значению индекса покрытия фибриновым налётом (ИПФН), в баллах

Диапазон ИПФН	Категория	Клиническая характеристика
0,5 – 1,4	Минимальный	Единичные тонкие плёнки, незначительные наложения фибрина
1,5 – 2,9	Умеренный	Локальные участки фибринового налёта средней плотности
3,0 – 5,0	Обильный	Плотные фибриновые наложения, покрывающие большую часть раневой поверхности

Использование данной шкалы обеспечивало унификацию оценки в динамике и позволяло проводить корректное сравнение течения послеоперационного периода между группами исследования.

2.2.5 Мультиспиральная компьютерная томография

Мультиспиральная компьютерная томография (МСКТ) гортани и шейного отдела трахеи выполнялась на 256-срезовом томографе General Electric «Revolution HD» в положении пациента лёжа на спине. Исследование проводилось до оперативного лечения и начиналось со сканирующей топограммы на высоте вдоха, после чего проводилось послойное сканирование от верхней челюсти до бифуркации трахеи с толщиной среза 0,5-1,0 мм. Для получения максимально информативных данных использовались функциональные пробы: сканирование на вдохе для оценки просвета дыхательных путей при максимальном расхождении голосовых складок и при фонации звука «и» для анализа подвижности складок и состояния гортанных желудочков. Просмотр полученных снимков и 3D-реконструкции выполнялись в специализированном программном обеспечении Radiant, что позволяло проводить детальный анализ в аксиальной, коронарной и сагиттальной плоскостях. Особое внимание уделялось точному измерению протяжённости стеноза, толщины рубцовой ткани, оценке состояния хрящевого каркаса и выявлению сопутствующих изменений.

Основными преимуществами методики являлись высокая точность измерений (до 0,1 мм), возможность оценки структур, недоступных при эндоскопии, наглядность представления данных для хирурга и отсутствие дискомфорта для пациента. Анализ МСКТ-данных в сочетании с результатами эндоскопического исследования обеспечивал наиболее полное представление о характере и степени поражения гортанно-трахеального комплекса, что имело решающее значение для выбора оптимальной хирургической тактики и прогнозирования результатов лечения. Получаемые трёхмерные модели могли быть представлены как в виде статических изображений, так и в формате динамической визуализации, что значительно улучшало понимание анатомических особенностей каждого случая и облегчало планирование предстоящего оперативного вмешательства.

2.2.6 Микробиологическое исследование

Для объективной оценки влияния микробной колонизации на развитие послеоперационного рестенозирования гортани и трахеи был проведён сравнительный анализ микробной нагрузки на поверхностях разработанных силиконовых стентов (n=84, проспективно) и латексных тампонов-обтураторов (n=35, из имеющихся архивных данных). Забор материала производился на 2-е сутки после оперативного вмешательства, во время плановой смены трахеостомической трубки. Микробиологический анализ выполняли по стандартизированному протоколу, включавшему забор материала стерильным тампоном на фиксированной площади 1 см². Образец помещали в транспортную среду и транспортировали в МНПЦЛИ ДЗМ при 4 ± 2°C в течение интервала ≤40 минут, что исключало изменения в составе микрофлоры. В лаборатории тампон энергично встряхивали в транспортной среде на вортексе (2500 об/мин, 60 секунд) для максимального высвобождения адгезированных микроорганизмов. Полученную суспензию последовательно десятикратно разводили стерильным физиологическим раствором (0,9% NaCl). По 100 мкл каждого разведения высевали в двух экземплярах на селективные среды: Columbia CNA с 5%

бараньей крови (грамположительные бактерии), МакКонки агар (энтеробактерии), шоколадный агар с поливитиксом, Сабуро с хлорамфениколом (грибы) и на Schaedler KV агар с 5% кровью и витамином K1 (анаэробы). Аэробные посевы инкубировали при 37°C 24-48 часов, анаэробные – при 37°C 5-7 суток. После инкубации проводили подсчёт колониеобразующих единиц (КОЕ). Ключевой показатель – микробная нагрузка (КОЕ/см²) – рассчитывали по формуле: КОЕ/см² = N × DF × Vs / (A × Vp), где N – количество колоний на чашке, DF – коэффициент разведения суспензии, Vp – объем посева (0,1 мл), A – площадь забора (1 см²), Vs – объем транспортной среды (1 мл). Изоляты с плотностью колонизации >10³ КОЕ/см² идентифицировали микроскопией окрашенных по Граму препаратов, системой VITEK 2 Compact (тест-карты GN/GP/YST) и верифицировали спорные случаи методом MALDI-TOF MS.

2.3 Протокол динамического наблюдения и сроки оценки отдалённых результатов

Для обеспечения методологической строгости, воспроизводимости результатов и корректного сравнительного анализа между группами был разработан и использован стандартизированный протокол, детализированный в таблице 2.6. Он определял методы, сроки проведения относительно дня оперативного вмешательства и целевые показатели для оценки на каждом этапе лечения – от предоперационной диагностики до долгосрочного наблюдения.

Протокол состоял из пяти последовательных этапов, синхронизированных с клиническим течением заболевания и процессом реабилитации пациента: I) предоперационное обследование; II) ранний послеоперационный период (стационарный этап); III) амбулаторный этап стентирования; IV) этап деканюляции; V) долгосрочное наблюдение.

Представленный анализ эффективности лечения основан на наблюдении с медианой продолжительности 16,5 месяцев; минимальный срок наблюдения при этом составил 12,1 месяцев. Данные сроки соответствуют современным требованиям к оценке отдалённых исходов в реконструктивной хирургии дыхательных путей.

Таблица 2.6

Протокол динамического наблюдения за пациентами основной (I) и контрольной (II) групп

Этап и метод исследования	Сроки проведения	Цель / Примечание
I. Предоперационный этап (все пациенты, n=119)		
Стандартное предоперационное обследование	За 1 день до операции	Оценка операционного риска
Сбор анамнеза, жалоб, осмотр		Оценка исходного состояния
Комплексная видеоэндоскопия		Оценка локализации и степени стеноза
МСКТ с 3D-реконструкцией		Морфометрический анализ, планирование
II. Ранний послеоперационный период		
Интраоперационная установка стента/тампона	В день операции	Начало стентирования
Эндоскопический контроль положения стента	1-е и 2-е сутки	Профилактика дислокации
Оценка ИПФН	На 2-е сутки (перед заменой трубки)	Ключевая точка сравнения
Забор микробиологического материала	На 2-е сутки (при замене трубки)	Анализ микробной колонизации
Ежедневный эндоскопический контроль	3-7-е сутки (ежедневно)	Мониторинг заживления
Обучение самостоятельному уходу за трахеостомой	4-7-е сутки	Подготовка к амбулаторному этапу
Оценка дискомфорта стентирования	5-е сутки	Оценка субъективной переносимости
III. Амбулаторный этап (группа I, n=84)*		
Динамическое эндоскопическое наблюдение	1-2 нед.: 2 р/нед.	Контроль эпителизации и стабильности просвета
	3-6 нед.: 1 р/нед.	
	7-12 нед.: 1 р/2 нед.	
	>12 нед.: 1 р/мес.	
IV. Этап деканюляции		
Начало дыхания через естественные дыхательные пути	При достижении критериев (в среднем 4–6 мес.)	Тестирование функциональной состоятельности
Контрольная эндоскопия	После 24 ч дыхания, перед ушиванием	Подтверждение стабильности

Продолжение таблицы 2.6

V. Долгосрочное наблюдение		
Контрольный осмотр	Через 12 мес. после операции	Ключевая конечная точка
Диспансерное наблюдение в группах риска	1 раз в 6 мес. (после ушивания)	Раннее выявление рецидивов

* Для группы II амбулаторное наблюдение проводилось по стандартной методике (осмотр 1 раз в месяц)

Представленный протокол наблюдения являлся основой для объективного сравнительного анализа эффективности различных методов стентирования. Ключевым элементом, влияющим на все оцениваемые параметры, являлась конструкция и материал самого стента. В связи с выявленными недостатками существующих устройств была предпринята разработка новых анатомически адаптированных стентов, принципы которой изложены в разделе 2.4.

2.4 Разработка анатомически адаптированных стентов для профилактики рестенозирования гортани и трахеи

При разработке эндоларингеальных стентов в качестве материала изготовления нами был использован медицинский силикон на основе платины с твёрдостью 10±2 по Шору 00. Данный материал имеет многолетнюю историю успешного применения в различных областях медицины, что подтверждает его безопасность. Особого внимания заслуживают механические свойства материала: мягкость (10±2 по Шору 00 - данное значение твёрдости было эмпирически определено в ходе биомеханического тестирования как оптимальное) сочетается с необходимой упругостью, позволяющей эффективно поддерживать просвет дыхательных путей, не оказывать избыточного давления на стенки гортани. Гидрофобные свойства поверхности силикона существенно снижают риск бактериальной адгезии, являющейся одной из причин хронического воспаления. Химическая инертность материала гарантирует отсутствие миграции пластификаторов или других потенциально токсичных соединений в окружающие ткани. Важным преимуществом является гипоаллергенность материала, минимизирующая вероятность развития реакций

гиперчувствительности, которая может возникать при использовании латексных изделий. С экономической точки зрения силикон отличается доступностью при сохранении высоких качественных показателей, что делает его привлекательным для широкого клинического применения. Ключевым технологическим преимуществом является способность материала сохранять механические свойства после стерилизации различными методами, включая автоклавирование, что обеспечивает удобство использования и длительный срок службы изделий. Совокупность этих свойств обеспечивает значительное преимущество перед альтернативными материалами.

Нами была разработана система стентирования, включающая универсальный и специализированные анатомически адаптированные стенты для вестибулярного, голосового и подголосового отделов гортани, которые изготавливались в различных типоразмерах (Рис. 2.1). Использование стентов обеспечивало формирование просвета дыхательных путей на всех стадиях заживления реконструируемой области.



Рис. 2.1. Разработанные силиконовые стенты

С учётом специфики раннего послеоперационного периода (первые 2 дня после оперативного вмешательства), характеризующегося наличием нестабильной раневой поверхности, выраженной экссудацией и отёком тканей, был разработан универсальный, имеющий форму капсулы стент, который используется вместе с трахеостомической, оснащённой раздувной манжетой трубкой из поливинилхлорида (Рис. 2.2). Обтекаемая, вытянутая по продольной

оси форма стента без острых углов и выраженных переходов создовало максимально щадящее, атравматичное взаимодействие с тканями в зоне реконструкции. Капсульная форма обеспечивала универсальность применения при стенозах различной локализации. Универсальный стент фиксировался к фланцу трахеостомической трубки из поливинилхлорида с помощью нерассасывающегося шовного материала (Рис. 2.3).



Рис. 2.2. Универсальный силиконовый стент и трахеостомическая трубка из поливинилхлорида с раздувной манжетой



Рис. 2.3. Положение универсального силиконового стента и трахеостомической трубки из поливинилхлорида с раздувной манжетой в ларинготрахеальном просвете по данным КТ

Концепция разработки специализированных стентов для разных отделов гортани основывалась на принципе максимальной адаптированности к особенностям анатомических зон. По мере стабилизации состояния раневой поверхности, уменьшении отёка и снижения объёма раневого отделяемого, трахеостомическая трубка из поливинилхлорида с раздувной манжетой заменялась на стандартную силиконовую Т-образную трахеостомическую трубку, на краниальное отведение которой устанавливался специализированный стент для вестибулярного, голосового или подголосового отделов гортани.

Стент для вестибулярного отдела гортани проектировался с учётом значительной протяжённости этой анатомической зоны и необходимости обеспечения максимальной продольной гибкости для адаптации к физиологическим движениям гортани при глотании (Рис. 2.4).



Рис. 2.4. Силиконовый стент для вестибулярного отдела гортани и его фиксация на силиконовой Т-образной трахеостомической трубке

Вытянутая полусферическая верхняя часть стента обеспечивала равномерное радиальное расширение просвета преддверия гортани без создания локальных зон повышенного давления на надгортанник и черпаловидные хрящи (Рис 2.5, 2.6).

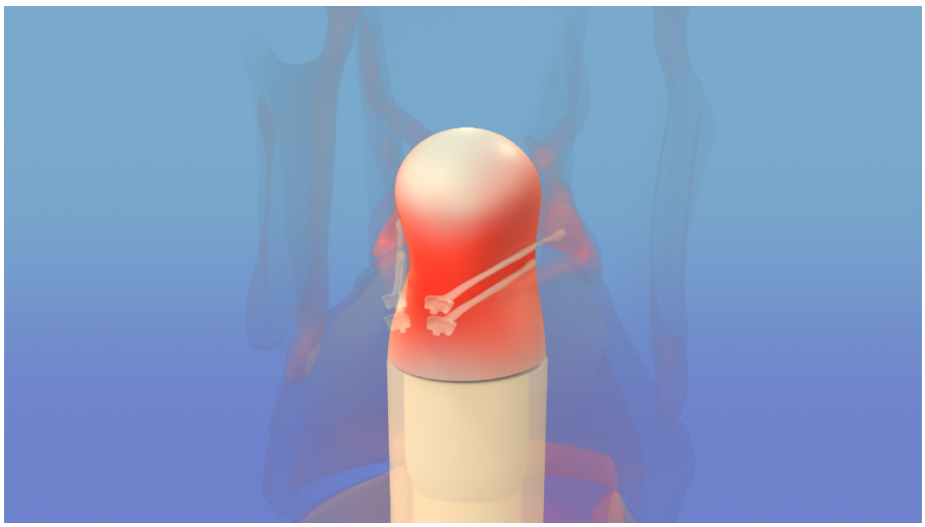

Рис. 2.5. Положение силиконового стента для вестибулярного отдела гортани в ларинготрахеальном просвете



Рис. 2.6. Положение силиконового стента для вестибулярного отдела гортани и силиконовой Т-образной трахеостомической трубки в ларинготрахеальном просвете по данным КТ

Стент для голосового отдела гортани разрабатывался с учётом сложной трёхмерной геометрии голосовой щели (Рис. 2.7). Коническая форма верхней части стента точно соответствовала естественной конфигурации голосовой щели, а поперечное сечение в виде равнобедренного треугольника с округлёнными углами минимизировала давление на свободные края голосовых складок, предотвращая их травматизацию (Рис. 2.8).



Рис. 2.7. Силиконовый стент для голосового отдела гортани и его фиксация на силиконовой Т-образной трахеостомической трубке

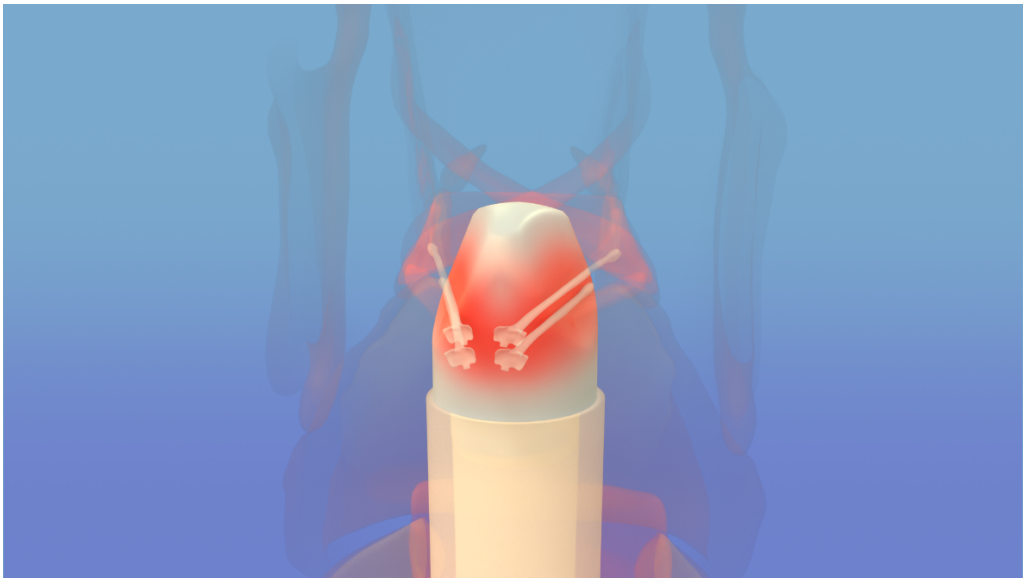

Рис. 2.8. Положение силиконового стента для голосового отдела гортани в ларинготрахеальном просвете

Стент для подголосового отдела гортани разрабатывался с учётом воронкообразной конфигурации этой области (Рис. 2.9). Грибовидная форма стента обеспечивала равномерное распределение дилатирующего воздействия по всей окружности реконструируемого участка и предотвращала травматизацию нижней поверхности истинных голосовых складок (Рис. 2.10).



Рис. 2.9. Силиконовый стент для подголосового отдела гортани и его фиксация на силиконовой Т-образной трахеостомической трубке

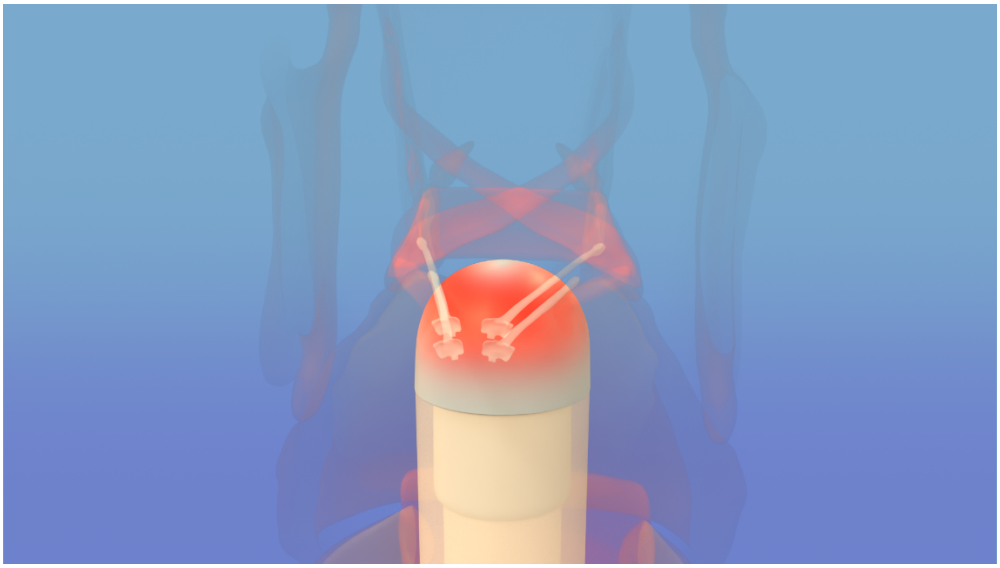

Рис. 2.10. Положение силиконового стента для подголосового отдела гортани в ларинготрахеальном просвете

Предлагаемая концепция совместимости разработанных стентов со стандартной силиконовой Т-образной трахеостомической трубкой (Рис. 2.11) решает проблему обеспечения надёжной, стабильной фиксации стента в просвете дыхательных путей при одновременном сохранении возможности самостоятельного ухода пациента за трахеостомой без врачебного участия.



Рис. 2.11. Силиконовая Т-образная трахеостомическая трубка

Основание специализированных стентов имело цилиндрическую форму и диаметр, соответствующий внутреннему диаметру трубки силиконовой Т-образной трахеостомической трубки. Для достижения стабильности положения конструкции была предусмотрена дополнительная фиксация основания стента к краниальному отведению силиконовой Т-образной трахеостомической трубки с помощью нерассасывающегося монофиламентного шовного материала (полипропилен 4/0 или 5/0). Фиксация гарантировала отсутствие смещения стента даже при максимальных амплитудах физиологических движений гортани (глотание, кашель), а следовательно – и точное позиционирование. Основная часть стентов имеет диаметр, соответствующий наружному диаметру краниального отведения силиконовой Т-образной трахеостомической трубки, является её функциональным продолжением в просвете дыхательных путей. Плавный, непрерывный переход без ступенчатости на границе «трубка-стент» минимизировал риск травматизации слизистой. Высота функциональной части стента была вариабельной и оптимизирована под специфику анатомического отдела: наибольшая (25-40 мм) – для вестибулярного отдела, средняя (15-25 мм) – для голосового отдела и наименьшая (10-20 мм) – для подголосового отдела.

Универсальный стент был представлен в двух вариантах диаметров (11 мм и 13 мм) с вариабельной высотой функциональной части от 10 до 40 мм с шагом 5 мм, что обеспечивало возможность точного индивидуального подбора в зависимости от протяжённости реконструируемого участка.

Разработанные стенты защищены охранными документами Российской Федерации: патенты на изобретения № 2824255 (Приложение 1), № 2766303 (Приложение 2), № 2782113 (Приложение 3).

Таким образом, комплексный подход обеспечивал возможность индивидуального подбора оптимального стента для каждого пациента с учётом его антропометрических особенностей, точной локализации, протяжённости и реконструируемого участка. Применение медицинского силикона в конструкции стентов являлось важным фактором достижения клинической эффективности профилактики рестенозирования гортани и трахеи при значительном снижении риска инфекционно-воспалительных осложнений и оптимизации сроков функциональной реабилитации пациентов

2.5 Технология изготовления анатомически адаптированных стентов

Процесс изготовления стентов с применением современных методов цифрового анализа, аддитивных технологий и прецизионного литья силикона включал несколько этапов.

Первым этапом проводилась компьютерная томография гортани и трахеи пациента с толщиной среза, не превышающей 1,0 миллиметра. Полученные изображения в формате DICOM подвергались компьютерной обработке с использованием специализированного программного обеспечения (3D Slicer) для выполнения сегментации анатомических структур гортани и трахеи, определения границ стенозированных участков, анализа анатомических особенностей дыхательных путей. На основе этих данных производился выбор оптимального типоразмера и конфигурации стента из библиотеки стандартизованных моделей, что обеспечивало точное соответствие индивидуальным анатомическим особенностям пациента.

После выбора конкретной модели стента из библиотеки начиналось изготовление его физического экземпляра. Изготовление мастер-модели выбранного типоразмера стента осуществлялось методом стереолитографической трёхмерной печати с использованием биосовместимых фотополимерных материалов. Процесс стереолитографии выполнялся со слоем толщиной 25 мкм и стопроцентным заполнением, что обеспечивает максимальную точность воспроизведённых геометрических параметров различных типов стентов и заданным качеством поверхности. Предварительно в программном обеспечении принтера генерировались поддерживающие структуры, необходимые для корректного формирования специфических геометрических элементов каждого типа стента в процессе послойного отверждения фотополимера. Процесс печати выполнялся в контролируемых условиях с оценкой температуры, влажности и интенсивности ультрафиолетового излучения в реальном времени.

После завершения процесса трёхмерной печати мастер-модель подвергалась комплексной постобработке, включающей промывку в изопропиловом спирте для удаления остатков нефотополимеризованного материала, аккуратное удаление поддерживающих структур с применением прецизионного инструмента, окончательное ультрафиолетовое отверждение для завершения процессов полимеризации, тщательную шлифовку поверхности абразивными материалами различной зернистости с учётом специфической геометрии стента и финальный контроль геометрических размеров с помощью оптического сканера.

Следующим технологическим этапом являлось изготовление силиконовой формы для литья стента. Мастер-модель предварительно покрывалась тонким слоем разделительного состава для предотвращения адгезии с силиконовым материалом формы. Затем выполняется заливка двухкомпонентным силиконом для изготовления форм с последующей дегазацией смеси в вакуумной камере для удаления воздушных включений. Процесс отверждения силиконовой формы происходил при комнатной температуре с последующим извлечением мастер-

модели и строгим контролем качества внутренней поверхности формы, особенно в зонах сложной геометрии.

Непосредственное изготовление стента осуществляется методом прецизионного литья с использованием медицинского платинового силикона с твёрдостью 10±2 по Шору 00. Силиконовый компаунд, состоящий из основного полимера и платинового катализатора, тщательно перемешивался с последующей дегазацией в вакуумной камере для элиминации газовых включений. Подготовленная силиконовая смесь заливалась в форму, при этом особое внимание уделялось равномерному заполнению сложных геометрических элементов. Для обеспечения равномерного распределения материала и удаления остаточных воздушных пузырьков форма с залитым силиконом помещалась в камеру пониженного, а затем повышенного давления. Процесс отверждения силикона протекал при контролируемых условиях температуры и влажности. После завершения полимеризации выполнялось извлечение готового стента, обрезка технологических заусенцев и облоя, детальный контроль геометрических размеров и качества поверхности. Особое внимание уделялось проверке отсутствия дефектов литья, таких как поры, включения и нарушения геометрии, которые могли негативно повлиять на функциональные характеристики стента.

Завершающим этапом проводилось стерилизация стента путём автоклавирования при температуре 121°C при избыточном давлении ~1 бар, 15-20 минут. После стерилизации стент упаковывался в стерильную медицинскую упаковку с соблюдением требований асептики и снабжался соответствующей маркировкой, включающей информацию о пациенте, типе стента, дате изготовления и сроке годности.

Таким образом, изготовление стента – это процесс, основанный на анатомическом соответствии данным МСКТ, соблюдении технологических регламентов, воспроизводимости результатов и соответствии изделий медицинским стандартам качества.

2.6 Критерии эффективности лечения рубцовых стенозов гортани и трахеи

Для проведения комплексной оценки результатов лечения пациентов с хроническими рубцовыми стенозами гортани и трахеи с использованием стентирования в послеоперационном периоде была разработана система критериев, учитывающая несколько факторов. Основным показателем успешности лечения считается восстановление адекватного просвета дыхательных путей, подтверждённое данными контрольной эндоскопии и мультиспиральной компьютерной томографии. Социально-функциональные критерии включали восстановление трудоспособности с возможностью выполнения работы с умеренной физической нагрузкой, что особенно значимо для пациентов трудоспособного возраста. Для пациентов, хронических канюленосителей, ключевым показателем эффективности лечения являлась успешная деканюляция с восстановлением функции дыхания через естественные дыхательные пути.

Результаты лечения классифицировались на три категории:

- Хорошие – полное восстановление просвета дыхательных путей, отсутствие значимых рубцовых изменений при контрольных исследованиях, успешная деканюляция, полное восстановление трудоспособности, отсутствие жалоб на дыхательный дискомфорт при умеренных физических нагрузках.
- Удовлетворительные – частичное восстановление просвета с остаточным сужением не более 33%, умеренные рубцовые изменения без значимого нарушения дыхательной функции, успешная деканюляция, возможность выполнения работы с незначительными ограничениями физической активности.
- Неудовлетворительные – рестенозирование просвета гортани и трахеи, более чем на 33%, необходимость повторных хирургических вмешательств, невозможность деканюляции, выраженное нарушение дыхательной функции при минимальных физических нагрузках, стойкая утрата трудоспособности.

2.7 Статистические методы обработки данных

Для обеспечения достоверности результатов исследования был применён комплекс современных статистических методов с использованием программного обеспечения: IBM SPSS Statistics v. 26.0 и R v. 4.0.3. Описательная статистика включала расчёт средних значений (M±SD) для нормально распределённых количественных показателей и медиан (Me[Q1-Q3]) для данных с ненормальным распределением, проверяемого критериями Шапиро-Уилка и Колмогорова-Смирнова. Качественные переменные представлены абсолютными и процентными значениями (n, %). Сравнительный анализ между группами проводился с применением t-критерия Стьюдента (нормальное распределение) или U-критерия Манна-Уитни (ненормальное распределение) для количественных показателей, χ^2-критерия Пирсона и точного критерия Фишера (при ожидаемых частотах <5) для качественных переменных. Корреляционный анализ выполнялся с использованием коэффициентов Пирсона (линейные связи) и Спирмена (непараметрические данные), при этом статистически значимыми считались корреляции с $p<0,05$ и $|r|\geq0,3$. Многофакторный анализ включал бинарную логистическую регрессию для качественных исходов и линейную регрессию для количественных показателей с оценкой качества моделей через коэффициент детерминации R^2, тест Хосмера-Лемешоу и ROC-анализ. Для анализа частоты рестенозирования применялся метод Каплана-Мейера с лог-ранговым критерием сравнения кривых выживаемости. Апостериорный расчёт мощности показал значения >80% при $\alpha=0,05$, для множественных сравнений использовалась поправка Бонферрони. Все анализы проводились по принципу «intention-to-treat», пропущенные данные (<5%) обрабатывались методом множественного вменения, статистическая значимость устанавливалась при $p<0,05$ (двусторонний критерий), что соответствовало современным рекомендациям по биомедицинской статистике и обеспечивало высокую достоверность полученных результатов при минимизации систематических ошибок.

ГЛАВА 3. Результаты предоперационного обследования пациентов с ХРСГТ

3.1 Оценка протяжённости и локализации рубцового стеноза у пациентов в основной и контрольной группах

Для комплексной оценки тяжести рубцовых стенозов у исследуемой группы пациентов (n=119) была оценена их протяжённость на основании данных эндоскопии и компьютерной томографии. Этот показатель являлся важным для выбора хирургической тактики и прогноза реабилитационного потенциала. Все случаи классифицировались как изолированные (вовлечён один анатомический отдел гортани, протяжённостью >1 см) и сочетанные (вовлечены два и более смежных отдела гортани и/или шейного отдела трахеи, протяжённостью >1 см). Данные приведены в таблице 3.1.

Таблица 3.1

Распределение пациентов по протяжённости рубцового стеноза

Локализация стеноза	**Подгруппа IA (n = 53)**	**Подгруппа IБ (n = 31)**	**Группа I (n = 84)**	**Группа II (n = 35)**	**Всего (n = 119)**	**p-value (I vs II)**
Изолированные	20 (37,7%)	10 (32,3%)	30 (35,7%)	12 (34,3%)	42 (35,3%)	0,873
Сочетанные	33 (62,3%)	21 (67,7%)	54 (64,3%)	23 (65,7%)	77 (64,7%)	0,949

Анализ распределения по протяжённости подтверждает преобладание тяжёлых, сочетанных стенозов, которые встречались у почти 2/3 пациентов как в основной, так и в контрольной группах. Это отражало тяжесть заболевания пациентов, включённых в исследование, и подчёркивало необходимость применения этапных реконструктивных хирургических вмешательств. Статистический анализ не выявил значимых различий между основной и контрольной группами по частоте изолированных и сочетанных стенозов

(p=0,873 и p=0,949 соответственно). Данные, систематизированные в таблице 3.2, позволяют объективно оценить локализацию стеноза и установить степень сопоставимости групп по этому параметру.

Таблица 3.2

Распределение пациентов по локализации рубцового стеноза

Локализация стеноза	**Подгруппа IA (n = 53)**	**Подгруппа IБ (n = 31)**	**Группа I (n = 84)**	**Группа II (n = 35)**	**Всего (n = 119)**	**p-value (I vs II)**
Вестибулярный	3 (5,7%)	1 (3,2%)	4 (4,8%)	2 (5,7%)	6 (5,0%)	0,842
Вестибулярный + Голосовой	5 (9,4%)	3 (9,7%)	8 (9,5%)	3 (8,6%)	11 (9,2%)	0,871
Голосовой	7 (13,2%)	4 (12,9%)	11 (13,1%)	4 (11,4%)	15 (12,6%)	0,785
Голосовой + Подголосовой	19 (35,8%)	11 (35,5%)	30 (35,7%)	13 (37,1%)	43 (36,1%)	0,882
Подголосовой	10 (18,9%)	5 (16,1%)	15 (17,9%)	6 (17,1%)	21 (17,6%)	0,927
Подголосовой + Шейный отдел трахеи	9 (17,0%)	7 (22,6%)	16 (19,0%)	7 (20,0%)	23 (19,3%)	0,883

Наиболее частыми локализациями были: сочетанное вовлечение голосового и подголосового отделов гортани (36,1% пациентов) и поражение подголосового отдела с распространением на шейный отдел трахеи (19,3%). Эта особенность обусловлена ведущими этиологическими факторами – длительной интубацией с ИВЛ (36,1%) и осложнениями трахеостомии (26,1%). Изолированные стенозы подголосового (17,6%) и голосового (12,6%) отделов, сочетанные поражения вестибулярного и голосового отделов (9,2%), а также

изолированные стенозы вестибулярного отдела (5,0%) встречаются значительно реже. Такая структура распространения рубцовых изменений объясняется особенностями патогенеза постинтубационных и посттрахеостомических поражений, а также критериями включения (пациенты с ограниченными мембранозными стриктурами не включались в исследование). Следует подчеркнуть, что пациенты с изолированными рубцовыми стенозами голосового и вестибулярного отделов гортани протяжённостью более 1 см представляют одну из наиболее сложных категорий больных. Данная локализация особенно характерна для химических ожогов и термоингаляционной травмы гортани, реже возникает при механических повреждениях или при системных заболеваниях. Подвижность структур гортани замедляет процессы эпителизации и повышает риски рестенозирования гортани и трахеи после хирургического лечения. Послеоперационное стентирование этих отделов гортани зачастую провоцирует кашель, может вызывать тошноту и нарушать глотание, а также становится причиной психологического дискомфорта. Эти факторы снижают приверженность пациентов к лечению: нередко пациенты требуют досрочного удаления стента, что влечёт за собой повышенный риск рецидива и необходимость повторных вмешательств. Кроме того, в этой группе чаще отмечаются вторичные воспалительные изменения и грануляционные разрастания, что требует повышенного внимания при послеоперационном наблюдении. Многократные хирургические вмешательства в области голосовых и вестибулярных складок могут приводить к стойкой афонии, дисфагии и выраженному снижению качества жизни пациентов. Важным результатом является отсутствие статистически значимых различий в распределении локализации стенозов между основной и контрольной группами ($p>0,8$ во всех сравнениях), что наряду с сопоставимостью по другим исходным характеристикам обеспечивает корректность дальнейшего анализа эффективности стентирования.

3.2 Морфометрическая характеристика рубцовых стенозов у пациентов в основной и контрольной группах.

На основании комплексного анализа данных предоперационной мультиспиральной компьютерной томографии и эндоскопического обследования нами была проведена детальная оценка ключевых морфометрических характеристик рубцовых стенозов гортани и трахеи. Полученные результаты, систематизированные в таблице 3.3, включают протяжённость стеноза, степень сужения просвета дыхательных путей, а также частоту полной облитерации просвета.

Таблица 3.3

Морфометрические параметры рубцового стеноза у пациентов исследуемых групп

Показатель	Подгруппа IA (n = 53)	Подгруппа IБ (n = 31)	Группа I (n = 84)	Группа II (n =35)	Всего (n = 119)	p-value (I vs II)
Протяжённость стеноза, мм (M±SD)	28,1±8,4	30,4±9,2	29,0±8,7	28,5±9,3	28,8±8,9	0,74
Минимальная протяжённость, мм	11	12	11	11	11	
Максимальная протяжённость, мм	48	62	62	58	62	
Степень сужения просвета, % (M±SD)	77,9±7,6	80,8±8,9	79,0±8,2	80,5±8,1	79,5±8,2	0,39
Минимальная степень сужения, %	35	38	35	36	35	
Максимальная степень сужения, %	100	100	100	100	100	
Число пациентов с полной облитерацией просвета, n (%)	19 (35,8%)	18 (58,1%)	37 (44,0%)	21 (60,0%)	58 (48,7%)	0,112

*Степень сужения оценивалась по минимальной площади просвета на аксиальных срезах МСКТ в % от предполагаемого нормального диаметра.

Морфометрическая оценка подтвердила тяжесть рубцовых поражений в исследуемой когорте, ключевым индикатором которой является высокая частота рубцовой атрезии (100% сужение просвета), диагностированной у 48,7% пациентов. Особенно часто атрезия встречалась в подгруппе IБ (58,1%) и группе II (60,0%). Протяжённость стенозов варьировала от минимальных значений, соответствующих критерию включения (10 мм), до 62 мм (в среднем 28.8±8.9 мм). Степень сужения просвета демонстрировала равномерно высокие значения: средний показатель составил 79.5±8.2% при пороговом критерии >1/3 (>33%), а у 82,3% пациентов превышал 75%. Минимальные значения сужения (35-38%) отмечались лишь у единичных пациентов, что подчёркивает репрезентативность выборки для изучения методов лечения тяжёлых форм рубцового стеноза гортани и трахеи.

На основании проведённого комплексного анализа данных 119 пациентов с рубцовыми стенозами гортани и трахеи были выявлены многочисленные значимые взаимосвязи между морфометрическими характеристиками стеноза и различными клинико-демографическими факторами, что позволило выделить ключевые закономерности формирования и прогрессирования данной патологии.

Гендерные различия проявлялись в более выраженных морфометрических показателях у мужчин: протяжённость 30,2±9,1 мм против 27,0±8,4 мм у женщин ($p=0,049$), степень сужения 81,1±7,8% против 77,4±8,5% ($p=0,015$). Корреляция мужского пола с тяжестью стеноза составила $r=0,23$ ($p=0,013$), что может быть связано с различиями в анатомических размерах дыхательных путей, гормональном статусе и профессиональных факторах риска.

Демографические факторы также демонстрировали значимые корреляции с морфометрическими параметрами. Возраст пациентов положительно коррелировал с протяжённостью стеноза $r=0,31$ ($p=0,001$) и степенью сужения $r=0,28$ ($p=0,003$), при этом наиболее выраженные изменения отмечались в группе старше 50 лет ($n=11$): протяжённость 35,6±10,2 мм, степень сужения 85,4±5,9%,

частота атрезии 72,7%. Это объясняется возрастным снижением репаративных способностей тканей и наличием сопутствующей соматической патологии.

Наиболее выраженная корреляционная связь установлена между этиологическим фактором и морфометрическими параметрами стеноза. Пациенты с длительной интубацией трахеи с ИВЛ (n=43, 36,1%) демонстрировали максимальную протяжённость рубцовых изменений: в среднем 32,4±7,9 мм против 26,1±8,2 мм при других этиологических факторах ($p<0,001$), при этом корреляция между продолжительностью ИВЛ и протяжённостью стеноза составила $r=0,78$ ($p<0,001$). Степень сужения просвета у данной категории пациентов была максимальной: 83,2±6,8% против 76,4±8,9% в остальных группах ($p<0,001$). Особенно критические изменения наблюдались у пациентов, находившихся на ИВЛ более 7 суток (n=29, 67,4%): у них частота полной атрезии достигала 68,9% против 31,2% при ИВЛ менее 7 суток ($\chi^2=8,94$, $p=0,003$). Данная закономерность объясняется прогрессирующим ишемическим повреждением тканей под действием манжеты интубационной трубки, которое со временем усугубляется и приводит к формированию обширных зон некроза с последующим замещением грубой рубцовой тканью.

Пациенты с осложнениями трахеостомии и хирургическими травмами гортани (n=31, 26,1%) характеризовались промежуточными показателями: средняя протяжённость составила 28,9±8,4 мм, степень сужения – 78,1±7,6%, частота атрезии – 45,2%. При этом выявлена сильная корреляция между типом трахеостомии и тяжестью стеноза: пункционно-дилатационная трахеостомия ассоциировалась с более выраженными рубцовыми изменениями по сравнению с классической открытой трахеостомией (средняя степень сужения 82,4±6,1% против 74,8±8,3%, $p=0,012$). Высокая локализация трахеостомы на уровне перстневидного хряща или I кольца трахеи коррелировала с протяжённостью стеноза $r=0,64$ ($p<0,001$) и увеличивала риск вовлечения подголосового отдела гортани в 3,2 раза (OR=3,2; 95% CI: 1,8-5,7; $p<0,001$).

Продолжительность канюленосительства демонстрировала сильную корреляцию с морфометрическими параметрами: $r=0,72$ с протяжённостью

стеноза ($p<0,001$) и $r=0,68$ со степенью сужения ($p<0,001$). У пациентов с канюленосительством более 24 месяцев ($n=34$) средняя протяжённость составила 36,8±9,4 мм против 24,2±7,1 мм при канюленосительстве менее 6 месяцев ($p<0,001$). Частота атрезии увеличивалась с 25,0% при канюленосительстве до 6 месяцев до 70,6% при канюленосительстве более 24 месяцев ($\chi^2=12,89$, $p<0,001$).

У пациентов с травматическими повреждениями шеи, характеризующимися нарушением целостности хрящевой ткани гортани ($n=11$, 9,2%), наблюдалась тенденция к меньшей протяжённости рубцового стеноза: 22,6±6,8 мм, но при этом деформация характеризовалась высокой степенью сужения: 79,8±8,2%, что связано с формированием плотных локальных рубцов в местах нарушения анатомической целостности хрящевого каркаса. У пациентов с минно-взрывными повреждениями ($n=2$) с выраженными деструктивными изменениями хрящей гортани была выявлена атрезия гортанно-трахеального комплекса.

Термоингаляционная травма и химические ожоги гортани ($n=5$, 4,2%) характеризовались относительно небольшой протяжённостью (21,4±5,9 мм) и сопровождались выраженной степенью сужения (86,8±4,2%) и высокой частотой атрезии (80,0%). Это объясняется характером повреждения: химические агенты и высокие температуры вызывают глубокий коагуляционный некроз слизистой оболочки с быстрым формированием плотных циркулярных рубцов, характеризующихся высокой частотой рестенозирования гортани и трахеи.

Существенное влияние на морфометрические характеристики стеноза оказывает сопутствующая патология. Гастроэзофагеальная рефлюксная болезнь ($n=50$, 42,0%) коррелировала с увеличением протяжённости стеноза на 15,8% (30,2±8,9 мм против 26,1±8,4 мм, $p=0,008$) и степени сужения на 8,2% (82,1±7,4% против 75,9±8,6%, $p=0,003$). Механизм воздействия ГЭРБ заключается в хроническом химическом раздражении слизистой оболочки дыхательных путей желудочным содержимым, что поддерживает воспалительный процесс и стимулирует фиброгенез. У пациентов с тяжёлым рефлюкс-эзофагитом (степень

C-D по Лос-Анджелесской классификации, n=18) корреляция с протяжённостью стеноза достигала r=0,74 (p<0,001).

Сахарный диабет (n=23, 19,3%) ассоциировался с наиболее выраженными морфометрическими изменениями: увеличение протяжённости на 22,4% (31,8±9,2 мм против 26,0±8,1 мм, p=0,001), степени сужения на 12,6% (84,2±6,8% против 74,8±8,4%, p<0,001), частоты атрезии до 69,6% против 42,7% у пациентов без диабета (χ^2=5,89, p=0,015). Корреляция между уровнем HbA1c и степенью сужения составила r=0,67 (p<0,001), что подтверждает роль хронической гипергликемии в усугублении рубцового процесса и нарушении коллагенового метаболизма.

Ожирение (ИМТ≥30, n=26, 21,8%) коррелировало с протяжённостью стеноза r=0,43 (p=0,028) и степенью сужения r=0,39 (p=0,047), что объясняется лептин-опосредованным хроническим воспалением и метаболическими нарушениями, влияющими на процессы репарации тканей.

Гипертоническая болезнь (n=18, 15,1%) ассоциировалась с увеличением частоты полной атрезии до 61,1% против 45,5% у нормотензивных пациентов (χ^2=1,94, p=0,164), хотя различие не достигало статистической значимости. Тем не менее выявлена корреляция между уровнем систолического АД и степенью сужения r=0,34 (p=0,039), что может быть связано с микроангиопатией и нарушением трофики тканей.

Гранулёматоз с полиангиитом (n=6, 5,0%) ассоциировался с умеренной протяжённостью (26,8±7,4 мм), но высокой степенью сужения (81,3±6,9%) вследствие специфического гранулематозного воспаления с выраженной пролиферацией соединительной ткани.

Таким образом, многофакторный регрессионный анализ выявил независимые предикторы тяжести стеноза. К факторам, оказывающим наибольшее влияние (R^2=0,73, p<0,001) на протяжённость стеноза, относятся длительность ИВЛ (β=0,34, p<0,001), тяжесть ГЭРБ (β=0,28, p<0,001), возраст пациента (β=0,19, p=0,003) и продолжительность канюленосительства (β=0,24, p<0,001). К факторам, оказывающим наибольшее влияние (R^2=0,68, p<0,001) на

степень сужения рубцового стеноза, относятся: длительность ИВЛ (β=0,29, p<0,001), тяжесть ГЭРБ (β=0,22, p=0,002) и уровень HbA1c при сахарном диабете (β=0,31, p<0,001).

ГЛАВА 4. Сравнительный анализ результатов хирургического лечения рубцовых стенозов гортани и трахеи с использованием силиконовых стентов и латексных тампонов-обтураторов

Основной целью лечения хронического рубцового стеноза гортани и трахеи является не только восстановление проходимости дыхательных путей, но и обеспечение стабильного функционального результата с минимальным риском рестенозирования. Ключевую роль в достижении этой цели играет метод послеоперационного стентирования, призванный поддерживать сформированный просвет в течение всего периода репарации тканей.

В данной главе представлен сравнительный анализ непосредственных и отдалённых результатов хирургического лечения в основной группе (I, n=84), где применялись разработанные анатомически адаптированные силиконовые стенты, и в контрольной группе (II, n=35), где использовался латексный тампон-обтуратор. Сравнение проводилось по ключевым параметрам, определяющим успешность лечения: динамике заживления раневой поверхности, уровню микробной контаминации, субъективному дискомфорту пациентов, продолжительности стационарного этапа, долгосрочной эффективности стентирования, срокам и успешности деканюляции. Результаты данного анализа являются фундаментом для последующего обоснования и детализации оптимизированного клинического алгоритма, который будет представлен в Главе 5.

4.1 Оценка динамики заживления раневой поверхности по данным эндоскопических обследований в послеоперационном периоде

Эндоскопическое обследование пациентов основной группы (I, n = 84) и ретроспективный анализ архивных видеозаписей эндоскопии группы сравнения (II, n = 35) выявили различия в динамике заживления реконструируемой области. Динамическое наблюдение в послеоперационном периоде позволило выделить три фазы репарации: фибринообразование, экссудацию, реорганизацию фибрина с эпителизацией раневой поверхности.

Для объективной оценки интенсивности первой фазы – фибринообразования – во всех случаях применялась стандартизированная шкала ИПФН, детально описанная в разделе 2.2.4. Применение этой методики выявило выраженные и статистически значимые различия между группами пациентов уже на вторые сутки после операции.

Анализ распределения пациентов по категориям фибринового налёта демонстрирует выраженные различия: в то время как в подгруппе IA (n = 53) подавляющее большинство пациентов (90,6%) имели минимальный налёт (ИПФН 0,5-1,4) (Рис. 4.1), а умеренный (Рис. 4.2) или обильный (Рис. 4.3) фибрин (ИПФН ≥1,5) регистрировался лишь у 9,4% больных, в подгруппе IБ (n = 31) распространённый налёт (умеренный или обильный) отмечался уже у 58,1%.

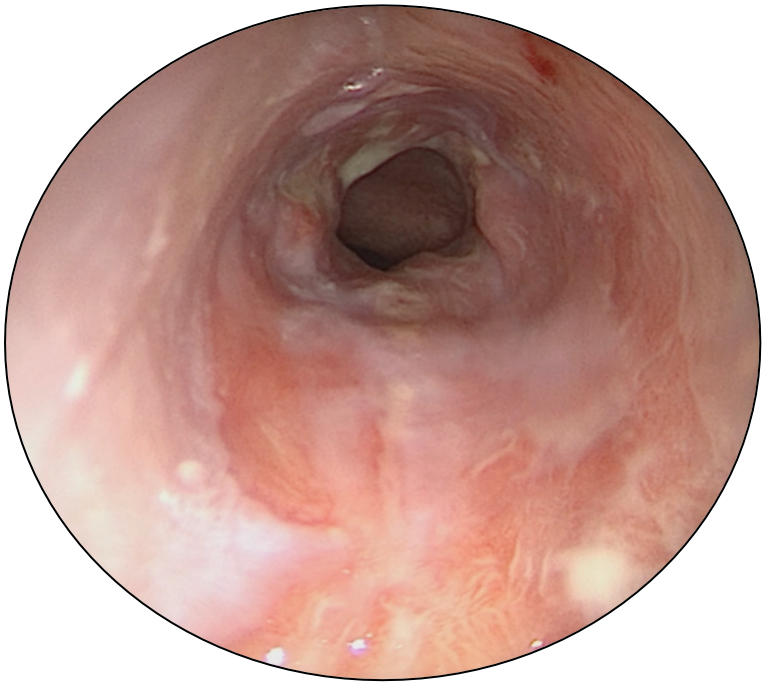

Рис. 4.1. Минимальный фибриновый налёт (ИПФН < 1,5) на 2-е сутки после стентирования

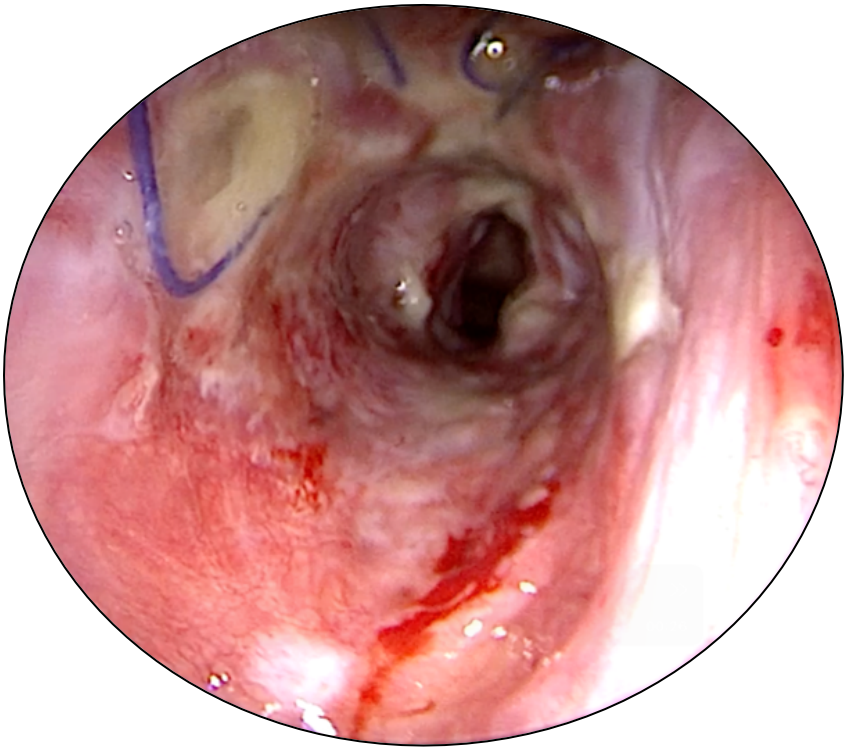

Рис. 4.2. Умеренный фибриновый налёт (ИПФН > 1,5) на 2-е сутки после стентирования латексным тампоном-обтуратором



Рис. 4.3. Обильный фибриновый налёт (ИПФН > 3,0) на 2-е сутки после стентирования латексным тампоном-обтуратором

Наиболее выраженная картина наблюдалась в группе II, где показатель распространённого фибринообразования достигал 94,3% (p<0,001). Эта разница в распределении категорий фибрина находит своё отражение и в медианных значениях ИПФН: медианный ИПФН составил минимальное значение 0,8 [0,5–1,2] в подгруппе IA, был выше в подгруппе IБ – 2,3 [1,8–2,9] и достигал максимума 4,1 [3,5-4,7] в группе II (p<0,001). Сравнительные данные по распределению пациентов по категориям ИПФН и медианным значениям индекса в исследуемых группах обобщены в таблице 4.1.

Таблица 4.1

Сравнительный анализ фибринового налёта на 2-е сутки после хирургического лечения

Категории фибрина (ИПФН), % (n/N)	**Подгруппа IA (n = 53)**	**Подгруппа IБ (n = 31)**	**Группа I (n = 84)**	**Группа II (n = 35)**
Минимальный (0,5-1,4)	90,6% (48/53)	41,9% (13/31)	72,6% (61/84)	5,7% (2/35)
Умеренный (1,5-2,9)	9,4% (5/53)	41,9% (13/31)	21,4% (18/84)	28,6% (10/35)
Обильный (3,0-5,0)	0% (0/53)	16,1% (5/31)	6,0% (5/84)	65,7% (23/35)
Медианный ИПФН [IQR], баллы	0,8 [0,5-1,2]	2,3 [1,8-2,9]	1,1 [0,7-1,8]	4,1 [3,5-4,7]

После фибринообразования у пациентов развивался второй регистрируемый период – период экссудации. Для этого этапа были характерны постепенное уменьшение фибринового налёта, отёк и гиперемия послеоперационной области, а также появление серозного раневого отделяемого. Важно подчеркнуть, что ни в одном из 119 наблюдений не было отмечено признаков инфицирования послеоперационной области или появления гнойного экссудата.

Динамика и продолжительность фазы экссудации также существенно различались между группами (табл. 4.2) У пациентов подгруппы IA и IБ с

минимальным исходным фибринообразованием период активной экссудации был значительно короче и менее выражен. Напротив, в группе II, где изначально регистрировался обильный фибриновый налёт, экссудативная реакция была более интенсивной и продолжительной.

Таблица 4.2

Продолжительность фазы экссудации в послеоперационном периоде у пациентов различных групп

Параметр	**Подгруппа IA (n = 53)**	**Подгруппа IБ (n = 31)**	**Группа I (n = 84)**	**Группа II (n = 35)**
Медианная продолжительность фазы экссудации, сутки [IQR]	3,0 [2,0-4,0]	5,0 [4,0-6,0]	4,0 [3,0-5,0]	7,0 [6,0-8,0]
Пациенты с обильной экссудацией, % (n/N)	18,9% (10/53)	64,5% (20/31)	35,7% (30/84)	88,6% (31/35)

Данные таблицы 4.2 отражают зависимость: медианная продолжительность фазы экссудации последовательно увеличивалась от подгруппы IA (3,0 [2,0-4,0] суток) к подгруппе IБ (5,0 [4,0-6,0] суток) и достигала максимума в группе II (7,0 [6,0-8,0] суток), при этом различия между группами были статистически значимы ($p<0,001$). Аналогичная тенденция наблюдалась и в распространённости обильной экссудации: если в подгруппе IA она отмечалась лишь у 18,9% пациентов и в IБ – у 64,5%, то в группе II – у 88,6% больных ($p<0,001$).

Динамика реорганизации фибриновых отложений оценивалась ежедневно с использованием шкалы ИПФН. Критерием завершения основной фазы реорганизации фибрина и перехода к заключительному этапу репарации считалось достижение ИПФН $\leq 0,5$, что соответствовало отсутствию налёта или наличию лишь единичных тонких наложений. Скорость достижения этого состояния имела выраженную обратную корреляцию с исходным уровнем фибринообразования. Эта закономерность наглядно отражена в таблице 4.3.

Медианное время до достижения ИПФН ≤0,5 последовательно увеличивалось от подгруппы IA к группе II, демонстрируя чёткую зависимость от исходной интенсивности воспалительного ответа.

Таблица 4.3

Сроки завершения фаз реорганизации фибрина и эпителизации, а также частота выявления избыточных грануляций

Параметр	**Подгруппа IA (n = 53)**	**Подгруппа IБ (n = 31)**	**Группа I (n = 84)**	**Группа II (n = 35)**
Время достижения ИПФН ≤ 0,5 (завершение реорганизации фибрина), сутки [IQR]	5,0 [4,0-6,0]	8,0 [7,0-9,0]	6,0 [5,0-8,0]	10,0 [9,0-12,0]
Время полной эпителизации, сутки [IQR]	14,0 [12,0-16,0]	21,0 [18,0-24,0]	17,0 [14,0-21,0]	28,0 [25,0-32,0]
Частота избыточных грануляций, % (n/N)	5,7% (3/53)	22,6% (7/31)	11,9% (10/84)	45,7% (16/35)

Полное исчезновение фибриновых наложений и начало активной эпителизации происходило несколько позже. Завершающая фаза регенерации – полная эпителизация раневой поверхности – диагностировалась при эндоскопии по критериям: визуализация сплошного слоя регенерированного эпителия, полностью покрывающего рану, с полным отсутствием грануляций или остатков фибрина, гладкой поверхностью и восстановлением нормального сосудистого рисунка слизистой. Как видно из таблицы 4.3, медианные сроки полной эпителизации также отражают различия: наиболее быстро процесс завершался в

подгруппе IA и IБ, существенно большая продолжительность наблюдалась в группе II, что статистически подтверждается значимыми различиями ($p<0,001$).

Важным прогностическим маркёром качества репарации и потенциальным осложнением стало формирование избыточных грануляций – выступающих образований, деформирующих просвет или контур реконструированного сегмента. Данные по частоте этого осложнения, включённые в таблицу 4.3, отражают ту же тенденцию, что и описываемые ранее параметры: частота избыточных грануляций демонстрировала резкое нарастание от подгруппы IA (5,7%) и IБ (22,6%) к группе II (45,7%), причём различия между группами были статистически значимы ($p<0,001$).

Таким образом, хотя клинический статус является важным фактором, определяющим тяжесть течения послеоперационного заживления, тип использованного стента оказывает выраженное влияние на весь каскад репаративных процессов. Ускоренное и более физиологичное заживление отмечалось при применении силиконовых стентов.

4.2 Сравнительный анализ микробной колонизации на поверхностях силиконовых стентов и латексных тампонов-обтураторов

Результаты микробиологического исследования подтвердили существование различий в колонизации поверхностей силиконовых стентов в группе I (n = 84) и латексных тампонов-обтураторов в группе II (n = 35) (табл. 4.4). Количественный анализ выявил статистически значимое снижение микробной нагрузки на силиконовых стентах: медианные значения в группе I составили $1,2\times10^2$ КОЕ/см² [$0,8\times10^2$–$2,5\times10^2$], что в 178 раз ниже ($p<0,001$), чем в группе у латексных тампонов-обтураторов – $2,1\times10^4$ КОЕ/см² [$1,5\times10^4$–$3,8\times10^4$]. На силиконовых стентах доминировали комменсальные виды – Staphylococcus epidermidis (68,3%) и Corynebacterium spp. (52,4%). В то же время латексные тампоны-обтураторы преимущественно колонизировались госпитальными патогенами, такими как Pseudomonas aeruginosa (42,9%) и MRSA (31,4%). Помимо доминирующих микроорганизмов, в единичных случаях выделялись E. coli, K. pneumoniae, E. faecalis и Candida albicans, однако их

частота не превышала 7% в группе I и 9% в группе II и не различалась статистически.

Таблица 4.4

Сравнительный анализ микробной колонизации на поверхностях силиконовых стентов (группа I, n=84) и латексного тампона-обтуратора (группа II, n=35)

Параметр	**Группа I (n = 84)**	**Группа II (n = 35)**
Микробная нагрузка (КОЕ/см²)	$1{,}2\times10^2$ [$0{,}8\times10^2$–$2{,}5\times10^2$]	$2{,}1\times10^4$ [$1{,}5\times10^4$–$3{,}8\times10^4$]
Доминирующая микрофлора (частота)	Staphylococcus epidermidis (68,3%) Corynebacterium spp. (52,4%)	Pseudomonas aeruginosa (42,9%) MRSA (31,4%)

Различия в микробной колонизации, вероятно, обусловлены физико-химическими свойствами материалов. Гидрофобная и гладкая поверхность силикона создаёт неблагоприятные условия для первичной адгезии бактерий, тогда как гидрофильная и пористая структура латекса способствует фиксации микроорганизмов.

Важно отметить, что выявленные различия в микробной нагрузке не были связаны с исходным статусом канюленосительства пациентов. В подгруппе IБ, где все пациенты являлись длительными канюленосителями (средний срок 28,1±7,9 мес.), микробная нагрузка на силиконовых стентах оставалась столь же низкой (медиана $1{,}2\times10^2$ КОЕ/см²), как и в подгруппе IA (71,7% канюленосителей, срок 9,8±3,7 мес.). Напротив, в группе II, где также преобладали канюленосители (91,4%), на латексных тампонах регистрировалась высокая микробная нагрузка ($2{,}1\times10^4$ КОЕ/см²). Таким образом, определяющим

фактором является не сам факт канюленосительства, а материал и конструкция стентирующего устройства.

Клинически значимым является не только количественное снижение микробной нагрузки, но и качественное изменение спектра микроорганизмов. Преобладание комменсальной флоры на силиконовых стентах (Staphylococcus epidermidis, Corynebacterium spp.) ассоциируется с низким воспалительным потенциалом, тогда как доминирование госпитальных патогенов (Pseudomonas aeruginosa, MRSA) на латексных тампонах создаёт риск хронического персистирующего воспаления, поддерживающего фиброгенез и рестенозирование. Выбор материала и конструкции стента является значимым фактором, влияющим на микробную колонизацию. Это обосновывает предпочтение силиконовых стентов перед латексными тампонами-обтураторами для длительного послеоперационного стентирования.

4.3 Сравнительный анализ дискомфорта при стентировании гортани и трахеи в послеоперационном периоде

Для оценки комфорта стентирования использовался разработанный специализированный опросник, применявшийся на 5-е сутки после операции в группе I (n = 84) (Приложение 5). Опросник включал качественные и количественные параметры болевых ощущений, функциональных ограничений и психологической адаптации, обеспечивая дифференцированную оценку эффектов стентирования через субъективные ощущения пациента. Проведение оценки в ретроспективной группе II (n = 35) было невозможно из-за отсутствия стандартизированных записей в историях болезни. Сравнение групп I и II по показателям дискомфорта проводилось с использованием объективных документальных маркёров: частоты назначений анальгетиков (аналог субъективной оценки боли), записей о дисфагии и обращениях за помощью при уходе за трахеостомой.

Применение опросника в группе I выявило преимущества силиконовых стентов. Количественная оценка подтвердила низкий уровень дискомфорта:

медиана интенсивности ощущений составила 2,5 балла [1,0-4,0] по визуально аналоговой шкале (ВАШ), при этом ни один пациент не оценил свои ощущения выше 6 баллов. Давящий компонент преобладал у 16,7% пациентов, распирающий – у 10,7%, что было обусловлено дилатирующим воздействием стентов. Функциональные нарушения были клинически незначимыми: дисфагия затрудняла жизнь лишь 7,1% пациентов (преимущественно при вестибулярной локализации стеноза), рефлекторный кашель был отмечен у 9,5%, а тошнота – лишь у 6,0% пациентов. Достигнута высокая самостоятельность пациентов в уходе: 96,4% респондентов уверенно выполняли уход за трахеостомой, а 90,5% ежедневно извлекали трахеостомическую трубку с установленным стентом без посторонней помощи. При этом подгруппа IБ показывала несколько более высокую медиану дискомфорта (3,0 [2,0-4,0] против 2,0 [1,0-3,0] в IA; p=0,021), что объясняется исходным состоянием тканей, но не влияет на общие закономерности. Полученные данные, систематизированные в таблице 4.5, объективно подтвердили преимущество новой методики: замена латексного тампона-обтуратора анатомически адаптированными силиконовыми стентами облегчает течение послеоперационного периода для пациентов.

Таблица 4.5

Показатели дискомфорта и функциональных ограничений по данным опросника в группе I (n=84)

Параметр	**Подгруппа IA (n = 53)**	**Подгруппа IБ (n = 31)**	**Группа I (n = 84)**	**p-value (IA vs IБ)**
Интенсивность дискомфорта (ВАШ 0-10)	2,0 [1,0-3,0]	3,0 [2,0-4,0]	2,5 [1,0-4,0]	0,021
Характер ощущений (% пациентов):				
Давящая	15,1%	19,4%	16,7%	0,58
Распирающая	9,4%	12,9%	10,7%	0,62
Тупая	5,7%	6,5%	6,0%	0,89
Тянущая	3,8%	9,7%	5,9%	0,24
Ноющая	1,9%	3,2%	2,4%	0,65

Продолжение таблицы 4.5

Функциональные нарушения (% пациентов)				
Дисфагия	5,7%	9,7%	7,1%	0,48
Кашель	7,5%	12,9%	9,5%	0,41
Тошнота	3,8%	9,7%	6,0%	0,25
Уход за трахеостомой:				
Самостоятельный уход (% «Да»)	98,1%	93,5%	96,4%	0,28
Требуется помощь при извлечении (% «Да»)	1,9%	6,5%	3,6%	0,29
Частота извлечения (% «Ежедневно»)	92,5%	87,1%	90,5%	0,42

Различия данных групп I и II подтвердили объективное снижение послеоперационного дискомфорта при использовании силиконовых стентов. Ключевым аргументом стали данные об обезболивающей терапии: значимо меньшая потребность в анальгетиках в группе I служит документальным подтверждением данных анкетирования. Количественный анализ выявил преимущество силиконовых стентов: среднесуточные дозы кеторолака в группе I оказались вдвое ниже (10 мг [0-15] против 20 мг [15-30] в группе II; $p<0,001$), а суммарная 7-дневная нагрузка снизилась со 140 мг [105-175] до 70 мг [45-90]. Особенно показательно различие в подгруппе IA – медиана 5 мг [0-10] при пиковых значениях ≤15 мг, что коррелировало с минимальной интенсивностью дискомфорта по ВАШ (2,0 балла). В подгруппе IБ потребность (15 мг [10-20]) была значимо ниже контрольных значений группы II ($p=0,002$). Выявленная разница в потребности анальгезии является неоспоримым объективным доказательством лучшей переносимости силиконовых стентов по сравнению с латексным тампоном-обтуратором. Контраст дополнительно подтверждался трёхкратно более частыми инъекциями в группе II (2,8±0,9/сут против 0,9±0,4; $p<0,001$) и высокой частотой задокументированной дисфагии (63% против 7,1% в группе I). Количественные показатели потребности в анальгетической терапии с распределением по группам и подгруппам представлены в таблице 4.6.

Таблица 4.6

Потребность в анальгетической терапии в группах сравнения

Параметр	**Подгруппа IA (n = 53)**	**Подгруппа IБ (n = 31)**	**Группа I (n = 84)**	**Группа II (n = 35)**	**p-value**
Среднесуточная доза, мг	5 [0-10]	15 [10-20]	10 [0-15]	20 [15-30]	<0,001 (I vs II) 0,002 (IБ vs II)
Максимальная суточная доза, мг	15	30	20	40	—
Суммарная доза (7 дней), мг	35 [15-60]	105 [70-140]	70 [45-90]	140 [105-175]	<0,001 (I vs II)

Анализ удобства ухода за трахеостомой также выявил существенные различия между группами. Абсолютное большинство пациентов группы II (89%) требовали ежедневной помощи медицинского персонала, затрачивая в среднем 9 ± 4 минуты времени на проведение манипуляции. В группе I ситуация была принципиально иной: 96,4 % пациентов полностью самостоятельно справлялись с уходом. Записи в историях болезни группы II часто отражали страх пациентов перед манипуляциями. Напротив, в анкетах группы I 87% пациентов прямо указывали на возможность контролировать процесс ухода.

Таким образом, снижение болевых ощущений и функциональных нарушений, а также возможность проведения ухода без участия врача существенно улучшают качество жизни пациентов в послеоперационном периоде.

4.4 Оценка продолжительности стационарного лечения

Продолжительность стационарного лечения является одним из важных показателей, отражающих темпы реабилитации пациента. В контексте нашего исследования сравнительный анализ данного параметра между группой пациентов, при лечении которых использовались силиконовые стенты, и контрольной группой, где применялся латексный тампон-обтуратор,

приобретает особую значимость. Результаты исследования продемонстрировали статистически значимое сокращение сроков госпитализации у пациентов группы I по сравнению с группой II. Как детально представлено в таблице 4.7, медианная продолжительность пребывания в стационаре в общей группе I составила 6,0 дней [5,0; 7,0], что на 2 дня меньше, чем в группе II (8,0 дней [7,0; 9,0]), с высоко значимым различием (p<0,001).

Таблица 4.7

Длительность стационарного лечения в группах сравнения

Группа	**Продолжительность стационарного лечения (дни) Me [Q1-Q3]**	**Сравнение с Группой II (p-value)**	**Абсолютная разница (дни)**
Подгруппа IA (n = 53)	5,0 [5,0-6,0]	<0,001	-3,0
Подгруппа IБ (n = 31)	7,0 [6,0-8,0]	0,032	-1,0
Группа I (n = 84)	6,0 [5,0-7,0]	<0,001	-2,0
Группа II (n = 35)	8,0 [7,0-9,0]	–	

Пациенты подгруппы IA показали максимальное сокращение сроков до 5,0 дней [5,0; 6,0] (разница 3 дня, p<0,001), тогда как в подгруппе IБ медиана составила 7,0 дней [6,0; 8,0] (разница 1 день, p=0,032). Выявленные различия объясняются различиями в клиническом статусе пациентов – отсутствием предшествующих рубцовых изменений в подгруппе IA и наличием реконструктивных вмешательств на фоне фиброзных изменений в подгруппе IБ. Патофизиологической основой наблюдаемого эффекта служит комплекс преимуществ новых стентов: их адаптированность к анатомии дыхательных путей минимизирует травматизацию тканей и ишемию, а система позиционирования стента обеспечивает возможность самостоятельно осуществлять гигиенический уход, что является ключевым фактором,

позволяющим сократить сроки госпитализации и минимизировать потребность в наблюдении в стационаре. Клинически сокращение госпитализации на 2 дня уменьшает риски нозокомиальных инфекций. Сокращение продолжительности стационарного лечения с 8,0 до 6,0 койко-дней ($p<0,001$) создаёт предпосылки для снижения прямых медицинских затрат. Ориентировочная экономия, рассчитанная по стандартным тарифам обязательного медицинского страхования, может составлять 18–22% при условии сопоставимости прочих расходов. Детальный экономический анализ не входил в задачи данного исследования. Особую значимость этот эффект приобретает в контексте социальных характеристик исследуемой когорты, где 90,8% пациентов относятся к трудоспособному возрасту.

4.5 Долгосрочная эффективность стентирования, сроки декануляции и факторы, повышающие риск рестенозирования гортанно-трахеального комплекса

Комплексный анализ отдалённых результатов применения анатомически адаптированных силиконовых стентов (группа I, n=84) в сравнении с латексными тампонами-обтураторами (группа II, n=35) выявил статистически значимые различия по ключевым параметрам: продолжительности стентирования, срокам деканюляции, потребности в повторных вмешательствах и частоте рестенозирования. Данные систематизированы в таблице 4.8.

Продолжительность стентирования в группе I оказалась почти вдвое короче, чем в группе II (4,9±1,3 мес. против 8,5±2,0 мес., $p<0,001$). При этом в подгруппе IA сроки были меньше (4,2±1,0 мес.), чем в подгруппе IБ (6,0±1,4 мес.), что отражает влияние исходного состояния тканей на репарацию. Контрольный период дыхания через естественные пути также оказался короче в группе I (3,2±1,0 нед. против 3,8±1,2 нед., $p=0,010$), что коррелирует с более быстрой эпителизацией и меньшей частотой грануляций при использовании силиконовых стентов.

Разница в частоте успешной деканюляции между группами I и II формально не достигла стандартного уровня статистической значимости

(p=0,055). Тем не менее, абсолютная разница в 8,8% является клинически значимой, особенно с учётом преимуществ силиконовых стентов по показателям репарации тканей и удобства использования. В подгруппе IБ показатель успешности деканюляции (86,9%) ожидаемо ниже, чем в IA (96,2%), что объясняется исходным рубцовым процессом и длительным канюленосительством.

Повторные вмешательства в группе I потребовались лишь 9,5% пациентам против 28,6% в группе II (p=0,005). В подгруппе IБ их частота (19,4%) была в 5 раз выше, чем в IA (3,8%), что подчёркивает роль исходного состояния тканей как фактора риска осложнений.

Таблица 4.8

Сравнительные показатели сроков стентирования, продолжительности контрольного периода и отдалённых результатов

Параметр	**Подгруппа IA (n = 53)**	**Подгруппа IБ (n = 31)**	**Группа I (n = 84)**	**Группа II (n = 35)**	**p-value (I vs II)**
Продолжительность стентирования (мес.; M±SD)	4,2±1,0	6,0±1,4	4,9±1,3	8,5±2,0	<0,001
Продолжительность контрольного периода без трахеостомической трубки (нед; M±SD)	3,1±0,9	3,4±1,0	3,2±1,0	3,8±1,2	0,010
Успешная деканюляция, n (%)	51 (96,2%)	26 (86,9%)	77 (91,7%)	29 (82,9%)	0,055
Повторные вмешательства во время стентирования, n (%)*	2 (3,8%)	6 (19,4%)	8 (9,5%)	10 (28,6%)	0,005

** Повторные вмешательства включали туширование грануляций, удаление гранулём или ревизию деформированных участков из-за лизиса имплантированного алломатериала.*

Важно подчеркнуть, что, несмотря на разную частоту амбулаторного наблюдения между группами, все ключевые конечные точки оценивались по завершении лечения, а не в процессе динамического наблюдения. Это позволяет минимизировать влияние различий в частоте осмотров на основные выводы о долгосрочной эффективности стентирования.

Сравнительный анализ эффективности лечения, отражённый в таблице 4.9, показал преимущества силиконовых стентов: хорошие результаты в группе I достигнуты у 71,4% пациентов против 42,9% в группе II (p=0,003), неудовлетворительные – у 8,3% против 22,9% (p=0,015). В подгруппе IБ хорошие результаты составили 58,1%, что выше, чем в контрольной группе (42,9%).

Таблица 4.9

Сравнительный анализ эффективности лечения рубцовых стенозов гортани и трахеи

Параметр	**Подгруппа IA (n = 53)**	**Подгруппа IБ (n = 31)**	**Группа I (n = 84)**	**Группа II (n = 35)**	**p-value (I vs II)**
Хорошие результаты, n (%)	42 (79,2%)	18 (58,1%)	60 (71,4%)	15 (42,9%)	0,003
Удовлетворительные результаты, n (%)	9 (17,0%)	8 (25,8%)	17 (20,2%)	12 (34,3%)	0,042
Неудовлетворительные результаты, n (%)	2 (3,8%)	5 (16,1%)	7 (8,3%)	8 (22,9%)	0,015

Таким образом, долгосрочные результаты убедительно демонстрируют преимущества применения силиконовых стентов: сокращение сроков стентирования на 42%, снижение потребности в повторных вмешательствах на 67%, повышение частоты успешной деканюляции на 8,8% и снижение частоты рестенозирования на 63,8% по сравнению с латексными тампонами-обтураторами.

ГЛАВА 5. Оригинальное стентирование гортанно-трахеального комплекса

Полученные данные о клинической эффективности анатомически адаптированных силиконовых стентов и выявление ключевых факторов риска рестенозирования составили позволили разработать стандартизированный подход к послеоперационному ведению.

Нами был разработан и апробирован оптимизированный алгоритм лечения пациентов после реконструктивных вмешательств на гортани и трахее. Разработанный и применённый в основной группе (I, n = 84) алгоритм, основанный на преемственности по отношению к ранее использовавшейся методике, включает два нововведения: дифференцированный подход к стентированию с учётом локализации и протяжённости стеноза и учёт факторов, ассоциированных с неблагоприятными исходами (Приложение 4).

Использование алгоритма направлено на снижение вероятности повторных вмешательств, сокращение общих сроков реабилитации и обеспечение чёткой преемственности между этапами лечения.

5.1 Алгоритм стентирования ларинготрахеального просвета с использованием разработанных стентов

1. *Стентирование* с помощью *универсального стента в раннем послеоперационном периоде:* во время завершающего этапа реконструктивной операции, интраоперационно, в сформированный гортанно-трахеальный просвет устанавливался универсальный силиконовый стент капсульной формы. В трахеостому устанавливалась трахеостомическая трубка из поливинилхлорида с раздувной манжетой, препятствующей попаданию раневого отделяемого в нижние дыхательные пути. Стент фиксировался к фланцу трахеостомической трубки с помощью нерассасывающегося шовного материала. Стент и трахеостомическая трубка в течение двух суток после оперативного лечения не извлекались для минимизации травматизации тканей в зоне реконструкции, их положение контролировалось методом прямой ларингоскопии ригидным эндоскопом 90° или фиброларингоскопии. Во время стационарного лечения

проводилось системная антибиотикопрофилактика, противоотёчная терапия, при необходимости использовались системные анальгетики.

2. *Переход к стентированию с использованием анатомически адаптированных стентов:* на 2-е сутки после хирургического лечения выполнялась замена трубки из поливинилхлорида на стандартную силиконовую Т-образную трахеостомическую трубку. Универсальный стент заменялся на специализированный анатомически адаптированный стент (для вестибулярного, голосового или подголосового отделов гортани), соответствующий локализации зоны реконструкции. Основание стента фиксировалось к краниальному отведению силиконовой Т-образной трубки с использованием нерассасывающегося шовного материала. Ежедневно проводилось комплексное эндоскопическое обследование методом прямой ларингоскопии с помощью ригидного эндоскопа 90° или фиброларингоскопа, а также осмотр гортани через трахеостому с помощью эндоскопа 70° из инверсионной позиции. Во время пребывания в стационаре пациент обучался самостоятельному уходу за трахеостомой, самостоятельному извлечению и установке Т-образной трахеостомической трубки со стентом.

3. *Стентирование с использованием анатомически адаптированных стентов в отдалённом и позднем послеоперационном периоде:* после выписки из стационара пациент переводился на амбулаторное наблюдение. Частота контрольных эндоскопических осмотров: 2 раза в неделю (1-2 неделя после оперативного вмешательства), 1 раз в неделю (3-6 неделя после оперативного вмешательства), 1 раз в 2 недели (7-12 неделя после оперативного вмешательства), 1 раз в месяц (позже 12-ой недели после оперативного вмешательства). Во время каждого визита силиконовая Т-образная трубка с фиксированным стентом временно извлекалась для проведения комплексного эндоскопического исследования, затем снова устанавливалась в гортанно-трахеальный просвет. Во время эндоскопического исследования оценивалась ИПФН (см. раздел 2.2.4), наличие экссудата, отёка, грануляций, стабильность и состоятельность сформированного просвета. Критериями готовности к

завершению этапа стентирования и началу контрольного периода дыхания через естественные пути являлись одновременное выполнение следующих условий: 1) визуальное подтверждение эпителизации раневой поверхности реконструированной области – сплошной слой регенерированного эпителия без грануляций или изъязвлений; 2) отсутствие активного воспаления: ИПФН ≤ 0,5 (минимальные фибриновые наложения), отсутствие отёка/гиперемии слизистой оболочки, экссудата; 3) стабильность гортанно-трахеального просвета – сохранение ≥ 66% просвета дыхательных путей относительно предполагаемой возрастной нормы, отсутствие прогрессирования сужения во время контрольных осмотров.

4. *Переход к дыханию через естественные дыхательные пути:* при достижении вышеуказанных критериев начинался контрольный период, во время которого пациенту рекомендовалось дыхание через естественные пути. Силиконовая Т-образная трубка со стентом извлекалась, трахеостома плотно заклеивалась воздухонепроницаемым пластырем. Начальная продолжительность периода без трахеостомической трубки и стента составляла 15-30 мин, с постепенным увеличением до нескольких часов днём, а затем до 24 часов. При необходимости трахеостомическая трубка со стентом устанавливались на ночь или при возникновении затруднения дыхания. Во время контрольного периода проводились контрольные эндоскопии для оценки стойкости сформированного просвета. Критериями успешного завершения контрольного периода и готовности к деканюляции являлись: 1) отсутствие дискомфорта при дыхании и признаков стеноза в течение 24-часового периода, включая сон и умеренные физические нагрузки, без установки трубки со стентом. 2) подтверждённая стабильность просвета ≥ 66% просвета по данным эндоскопического исследования, выполненного после 24-часового периода дыхания через естественные пути.

5. *Деканюляция и долгосрочное наблюдение*: после подтверждения критериев готовности, силиконовая Т-образная трубка удалялась. Трахеостома продолжала заклеиваться воздухонепроницаемым пластырем. Через 3 месяца

проводилось хирургическое ушивание кожно-трахеального свища при сохранении стабильности сформированного просвета гортанно-трахеального комплекса, отсутствия признаков рестенозирования гортани и трахеи по данным контрольной эндоскопии 1 раз в месяц и сохранении свободного дыхания через естественные дыхательные пути. После ушивания кожно-трахеального свища пациентам из группы высокого риска рестенозирования гортанно-трахеального просвета, ассоциированными факторами которого являются наличие сахарного диабета, тяжёлого ГЭРБ, локализации стеноза в вестибулярном и голосовом отделах, наличие грануляций или ИПФН > 0,5, рекомендовалось диспансерное наблюдение 1 раз в 6 месяцев.

Таким образом, разработанный оптимизированный алгоритм лечения с применением анатомически адаптированных силиконовых стентов решает три ключевые задачи: во-первых, обеспечивает эффективное восстановление проходимости дыхательных путей за счёт оптимального распределения дилатирующего давления в соответствии с анатомией разных отделов гортани; во-вторых, значительно улучшает качество жизни пациентов в послеоперационном периоде благодаря снижению дискомфорта и возможности самостоятельного ухода; в-третьих, оптимизирует процесс реабилитации, сокращая сроки лечения без ущерба для его результатов. Комплексный подход позволяет преодолеть основные ограничения традиционных методов стентирования, обеспечивая стабильный анатомический и функциональный результат при минимальном риске осложнений.

5.2 Клинический пример применения оптимизированного алгоритма

Пациент З., 42 лет, поступил в научно-исследовательский отдел реконструктивной хирургии полых органов шеи ГБУЗ «НИКИО им. Л.И. Свержевского» ДЗМ с жалобами на наличие трахеостомы и дыхание через трахеостомическую трубку. Из анамнеза: год назад перенёс тяжёлую черепно-мозговую травму в результате дорожно-транспортного происшествия. Находился на длительном лечении в отделении реанимации и интенсивной

терапии, где была выполнена пункционно-дилатационная трахеостомия для проведения ИВЛ. После стабилизации неврологического статуса и успешного отлучения от аппарата ИВЛ пациент был деканулирован. Однако спустя 1 месяц после деканюляции пациент стал отмечать нарастающую инспираторную одышку при умеренной физической нагрузке. При обращении к оториноларингологу по месту жительства во время эндоскопического обследования был выявлен рубцовый стеноз гортани и начального шейного отдела трахеи. В связи с прогрессированием одышки выполнена ретрахеостомия. Для дальнейшего планового хирургического лечения пациент был направлен в НИКИО им. Л.И. Свержевского.

Пациенту проведено комплексное предоперационное обследование. При эндоскопии выявлен протяжённый циркулярный рубцовый стеноз, вовлекающий подголосовой отдел гортани и шейный отдел трахеи, с сужением просвета более чем на 2/3. Данные мультиспиральной компьютерной томографии (МСКТ) с 3D-реконструкцией подтвердили протяжённость и диаметр стеноза, а также отсутствие признаков деструкции хрящевого каркаса. По данным обследования установлен диагноз: «Хронический рубцовый стеноз гортани и шейного отдела трахеи. Трахеостома. Состояние после ретрахеостомии. Хронический канюленоситель».

Выполнена реконструктивно-пластическая операция под комбинированной эндотрахеальной анестезией – ларинготрахеопластика с иссечением рубцово-изменённых тканей, сформирована ларинготрахеостома. В послеоперационном периоде был использован разработанный оптимизированный алгоритм стентирования.

1. Интероперационно в сформированный ларинготрахеальный просвет установлен универсальный силиконовый стент капсульной формы длиной 25 мм. Стент фиксирован к трахеостомической трубке из поливинилхлорида с раздувной манжетой. Эндоскопически осуществлялся контроль положения стента.

2. На 2-е сутки после хирургического лечения произведена замена трахеостомической трубки с манжетой на силиконовую Т-образную трахеостомическую трубку (наружный диаметр 11 мм). Универсальный стент был заменён на специализированный анатомически адаптированный силиконовый стент для подголосового отдела гортани, основание которого было надёжно фиксировано к краниальному отведению Т-образной трахеостомической трубки, в то время как дыхание осуществлялось через её выводное колено.

3. На протяжении 5 суток после хирургического лечения проводился ежедневный эндоскопический мониторинг, который демонстрировал благоприятное течение раневого процесса. Индекс покрытия фибриновым налётом (ИПФН) на 2-е сутки составил 1,2, что соответствовало категории «минимальный», а к 5-м суткам снизился до 0,5. Отмечено отсутствие значительного отёка и грануляционных разрастаний в послеоперационной ране. Пациент был обучен технике самостоятельного и безопасного ухода за ларинготрахеостомой. Начиная с 4-х суток после хирургического лечения, пациент уверенно выполнял процедуру извлечения и повторной установки Т-образной трубки со стентом без помощи медицинского персонала.

4. Амбулаторно на протяжении 4 месяцев проводилось динамическое наблюдение за состоянием сформированного ларинготрахеального просвета в соответствии с разработанным протоколом. Процесс заживления протекал без осложнений, отмечалась эпителизация послеоперационной области. Через 4 месяца после операции, при достижении объективных критериев готовности (сплошной слой эпителия, ИПФН=0, стабильность просвета >70% от возрастной нормы), начат контрольный период дыхания через естественные пути. Т-образная трахеостомическая трубка со стентом удалялись, а трахеостома плотно заклеивалась при помощи пластыря.

5. При сохранении стойкого просвета и отсутствии жалоб на дыхание через 5 месяцев после ларинготрахеопластики выполнено хирургическое

ушивание кожно-трахеального отверстия. У пациента отмечалось значительное улучшение голосовой функции.

Отдалённые результаты: при контрольном обследовании через 12 месяцев после ларинготрахеопластики данные видеоэндоскопии и МСКТ свидетельствовали о стойком, широком просвете гортани и трахеи. Признаков рестенозирования выявлено не было. Дыхание через естественные пути свободное, толерантность к физической нагрузке полностью восстановлена. Голосовая функция удовлетворительная. Общая продолжительность активного стентирования составила 4 месяца.

Данное наблюдение наглядно иллюстрирует эффективность оптимизированного алгоритма в лечении протяжённого постинтубационного стеноза гортани и трахеи. Применение анатомически адаптированного стента для подголосового отдела гортани в сочетании с этапным протоколом позволило:

1. Обеспечить стабильную дилатацию и оптимальные условия для заживления, о чём свидетельствовали низкие показатели ИПФН и отсутствие грануляций.
2. Сократить общий срок стентирования до 4 месяцев, что согласуется со средними значениями, полученными в основном исследовании.
3. Реализовать принцип самостоятельного ухода, что повысило приверженность лечению и улучшило качество жизни пациента в послеоперационном периоде.
4. Добиться полной реабилитации пациента с восстановлением самостоятельного дыхания и приемлемой голосовой функции.

Этот клинический пример служит практическим подтверждением статистических выводов исследования, демонстрируя, что предложенная методика является эффективным и воспроизводимым стандартом для послеоперационного ведения пациентов после реконструктивных операций на гортани и трахее.

ЗАКЛЮЧЕНИЕ

Хронический рубцовый стеноз гортани и трахеи характеризуется стойким сужением просвета дыхательных путей. Ведущими причинами этого заболевания являются осложнения, возникающие вследствие длительной ИВЛ, нарушения техники трахеостомии, а также травматических повреждений шеи. Данная патология приводит к тяжёлым функциональным нарушениям, включающих выраженную дыхательную недостаточность и необходимость длительного канюленосительства, что существенно снижает качество жизни пациентов.

Современные методы хирургического лечения являются эффективными, однако частота рестенозирования, связанная с особенностями репаративных процессов в области гортани и трахеи, остаётся высокой. Одним из ключевых факторов успешного лечения является послеоперационное стентирование, однако существующие конструкции стентов в полной мере не отвечают требованиям клинической практики. Отсутствие оптимальных методов стентирования, учитывающих анатомо-физиологические особенности дыхательных путей и минимизирующих риск осложнений, определяет необходимость разработки новых решений в этой области.

Целью нашего исследования являлось повышение эффективности хирургического лечения пациентов с хроническим рубцовым стенозом гортани и начального отдела трахеи с помощью разработки устройств для длительной дилатации гортанно-трахеального просвета.

Для достижения поставленной цели решён ряд задач, а именно:

1. На основе анализа литературных данных и результатов собственного исследования изучены этиологическая структура и ключевые факторы, определяющие тяжесть хронического рубцового стеноза гортани и трахеи, а также проведён критический анализ существующих методов профилактики рестенозирования. Определены преимущества и недостатки используемых методов стентирования

2. Разработаны оригинальные стенты для длительной дилатации гортанно-трахеального просвета, минимизирующие риски рестенозирования гортани и трахеи в послеоперационном периоде.

3. Произведена оценка эффективности лечения с применением оригинальных стентов.

4. Оптимизирован алгоритм лечения пациентов, перенёсших реконструктивные операции по поводу рубцового стеноза гортани и начального отдела трахеи, с использованием разработанных стентов.

Для осуществления поставленной цели было обследовано и пролечено 119 пациентов, 68 мужчин и 51 женщина со средним возрастом 37,8±11,2 лет, с хроническим рубцовым стенозом гортани и трахеи протяжённостью более 1 см. Основная группа I (n=84) формировалась проспективно и включала пациентов, которым выполнялась ларингопластика с применением разработанных силиконовых стентов. В рамках данной группы была проведена стратификация на две клинически значимые подгруппы: подгруппа IA (n=53), куда вошли пациенты, которым ларингопластика выполнялась впервые, и подгруппа IБ (n=31), состоящая из пациентов, которым проводилось этапное хирургическое лечение или требовалось повторное хирургическое вмешательство в связи с возникновением рестенозирования гортани и трахеи, однако до момента участия в исследовании силиконовые стенты в послеоперационном периоде не применялись. Группа сравнения II (n=35) формировалась ретроспективно на основе комплексного анализа медицинской документации, архивных данных компьютерной томографии гортанно-трахеального комплекса и видеозаписей эндоскопических исследований пациентов, получавших лечение с использованием латексного тампона-обтуратора. На момент включения в исследование трахеостому имели 69 пациентов (82,1%) группы I и 32 пациента (91,4%) группы II.

Хирургические методики, за исключением метода стентирования, были унифицированы для обеспечения сопоставимости результатов. Первые 2 дня после оперативного вмешательства стентирование ларинготрахеального

комплекса проводилось с помощью силиконовых стентов у пациентов из группы I и тампона-обтуратора у пациентов из группы II с использованием трахеостомической трубки из поливинилхлорида с раздувной манжетой. На 2-е сутки проводилась смена трахеостомической трубки из поливинилхлорида на стандартную силиконовую Т-образную, на краниальной отведение которой фиксировался или силиконовый стент у пациентов из группы I или латексный тампон-обтуратор у пациентов из группы II. Динамическое наблюдение за пациентами осуществлялось по единому протоколу (подраздел 2.3). Медиана продолжительности наблюдения составила 16,5 месяцев (минимальный срок — 12,1 месяцев), что позволило получить достоверные данные об отдалённых результатах лечения.

Всем пациентам, которые поступали в плановом порядке для проведения хирургического лечения, было проведено стандартизированное предоперационное обследование, включавшее: сбор жалоб и анамнеза заболевания, оценку сопутствующих заболеваний, лабораторные исследования, амбулаторный осмотр с эндоскопической диагностикой и фото-видеодокументированием, МСКТ гортани и шейного отдела трахеи. В послеоперационном периоде проводилось микробиологическое исследование микробной колонизации поверхности стентов и тампонов-обтураторов.

Подавляющее большинство пациентов имели жалобы на затруднение дыхания (98,3% случаев – 117 пациентов), особенно выраженное при физической нагрузке, ощущение дискомфорта в гортани (76,5% – 91 пациент), изменение голоса вплоть до афонии (68,9% – 82 пациента). Наиболее распространённым этиологическим фактором рубцового стеноза в исследуемой группе оказалась длительная интубация (36,1% – 43 пациента), осложнения трахеостомии (26,1% – 31 пациент) и травмы шеи с повреждением хрящей гортани (9,2% - 11 пациентов). При этом 101 пациент (84,8%) имел трахеостому на момент включения в исследование, что объективно отражает тяжесть заболевания. В структуре сопутствующей патологии ведущее место занимала ГЭРБ,

диагностированная у 50 пациентов (42,0%). На втором месте по распространённости находились бронхиальная астма и ХОБЛ у 34 пациентов (28,6%). Ожирение (ИМТ≥30) было выявлено у 26 пациентов (21,8%), а сахарный диабет был ранее диагностирован у 23 пациентов (19,3%).

Комплексная оценка характеристик рубцовых стенозов у 119 пациентов выявила преобладание протяжённых сочетанных поражений (64,7% случаев). Наиболее частыми локализациями оказались комбинированное поражение голосового и подголосового отделов гортани (36,1%) и распространение процесса на шейный отдел трахеи (19,3%), что соответствует основным этиологическим факторам – длительной интубации и осложнениям трахеостомии. Изолированные стенозы встречались реже (35,3%), причём наиболее сложными клинически оказались случаи с вовлечением вестибулярного и голосового отделов из-за особенностей их подвижности и высокой частоты осложнений при стентировании.

Морфометрический анализ рубцовых стенозов у 119 пациентов выявил выраженную вариабельность параметров: протяжённость от 11 до 62 мм (среднее 28,8±8,9 мм), степень сужения от 35% до полной атрезии (48,7% всех случаев). Наибольшая тяжесть поражений отмечалась у пациентов с длительной ИВЛ (протяжённость 32,4±7,9 мм, частота атрезии 68,9% при ИВЛ >7 суток) и продолжительным канюленосительством (36,8±9,4 мм при сроке >24 мес.). Выявлены значимые корреляции с демографическими и клиническими факторами: мужской пол (r=0,23), возраст >50 лет (r=0,31), сопутствующий сахарный диабет (увеличение степени сужения на 12,6%) и ГЭРБ (r=0,74 при тяжёлых формах).

В ходе исследования нами были разработаны силиконовые стенты на основе медицинского силикона с оптимальной твёрдостью 10±2 по Шору 00. Выбор материала был обусловлен его характеристиками: сочетанием необходимой упругости для поддержания просвета дыхательных путей с мягкостью, предотвращающей избыточное давление на ткани, выраженными

гидрофобными свойствами, снижающими бактериальную адгезию, химической инертностью и гипоаллергенностью. Разработана система стентирования, включающая универсальную модель для применения в раннем послеоперационном периоде и анатомически адаптированные варианты для вестибулярного, голосового и подголосового отделов гортани. Конструктивные особенности стентов обеспечивали равномерное распределение давления, минимизацию травматизации слизистой, а также точное позиционирование и стабильную фиксацию при сохранении физиологической подвижности структур гортани. Система типоразмеров позволяла проводить индивидуальный подбор с учётом антропометрических особенностей. Важным преимуществом являлась возможность самостоятельного ухода пациентами за трахеостомой и силиконовой Т-образной трахеостомической трубкой, к которой фиксировался стент.

Исследование динамики заживления раневой поверхности по данным эндоскопических исследований выявило существенные различия между основной группой (I, n=84), где применялись силиконовые стенты, и контрольной группой (II, n=35) с использованием латексных тампонов-обтураторов. Эндоскопический мониторинг позволил выделить три последовательные фазы репарации: фибринообразование, экссудацию и реорганизацию фибрина с последующей эпителизацией. Для стандартизированной оценки фибриновых наложений была разработана шкала индекса покрытия фибриновым налётом (ИПФН), учитывающая площадь распространённости и плотность налёта.

Применение этой методики продемонстрировало выраженные межгрупповые различия уже на вторые сутки после операции. В подгруппе IA (n=53), где использовались силиконовые стенты, у 90.6% пациентов отмечался минимальный фибриновый налёт (ИПФН 0,5-1,4), тогда как в группе II с латексными тампонами обильные наложения (ИПФН 3,0-5,0) регистрировались у 65,7% больных. Эти различия сохранялись и в последующих фазах:

продолжительность экссудации в группе I составляла в среднем 4 дня против 7 дней в группе II, а полная эпителизация раневой поверхности достигалась на 17-е сутки по сравнению с 28-ми сутками в контрольной группе.

Важным аспектом было изучение микробной колонизации поверхностей имплантов. Микробиологический анализ выявил 178-кратное превышение бактериальной нагрузки на латексных тампонах ($2{,}1\times10^4$ КОЕ/см²) по сравнению с силиконовыми стентами ($1{,}2\times10^2$ КОЕ/см²).

Оценка послеоперационного дискомфорта по специализированному опроснику показала существенное преимущество силиконовых стентов. Интенсивность болевых ощущений в группе I не превышала 2,5 балла по ВАШ, тогда как потребность в анальгетиках в группе II была вдвое выше. Функциональные нарушения (дисфагия, кашель) отмечались у 7,1% и 9,5% пациентов соответственно, что значительно ниже показателей контрольной группы.

Клинические преимущества новой методики нашли отражение в сокращении сроков стационарного лечения (6 дней в группе I против 8 дней в группе II) и общей продолжительности стентирования (4,9 месяцев против 8,5 месяцев). Долгосрочные результаты подтвердили более высокую эффективность силиконовых стентов: частота успешной деканюляции составила 91,7% против 82,9%, а потребность в повторных вмешательствах снизилась с 28,6% до 9,5%.

На основании комплексного анализа клинических данных был разработан усовершенствованный алгоритм лечения пациентов после реконструктивных операций на гортани и трахее, который успешно применялся в основной группе (I, n=84). В его основу легла ранее использовавшаяся методика, применявшаяся в контрольной группе (II, n=35), однако новый подход учитывал не только локализацию и протяжённость стеноза, но и выявленные факторы, повышающие риск рестенозирования. Главными целями алгоритма стали снижение потребности в повторных вмешательствах, сокращение сроков восстановления и

обеспечение плавного перехода между стационарным и амбулаторным этапами лечения.

Клиническое применение разработанных стентов, защищённых патентами РФ, продемонстрировало их эффективность в профилактике рестенозирования, снижении инфекционных осложнений и оптимизации сроков реабилитации. Разработанный алгоритм стентирования показал значительные преимущества по сравнению с использовавшимся ранее, обеспечивая лучшую переносимость лечения пациентами и стабильные функциональные результаты. Комплексный подход к стентированию, сочетающий использование универсальных и специализированных моделей на разных этапах лечения, представляет собой перспективное направление в реконструктивной хирургии дыхательных путей. Полученные результаты подтверждают целесообразность внедрения данной методики в клиническую практику.

ВЫВОДЫ

1. Основными причинами хронического рубцового стеноза гортани и трахеи являются ятрогенные факторы*:* длительная искусственная вентиляция лёгких (36,1%) и осложнения трахеостомии (26,1%), а ключевыми факторами, усугубляющими тяжесть стеноза, служат продолжительность ИВЛ, наличие тяжёлой гастроэзофагеальной рефлюксной болезни, сахарный диабет, возраст старше 50 лет и длительное канюленосительство. Использование латексного тампона-обтуратора для профилактики рестенозирования имеет существенные ограничения: несоответствие анатомии дыхательных путей и высокая адгезивная способность для микроорганизмов, что клинически проявляется развитием обильного фибринового налёта (94,3%) и высокой частотой избыточных грануляций (45,7%), значительно снижающих эффективность лечения.

2. Разработанные оригинальные анатомически адаптированные силиконовые стенты, учитывающие морфофункциональные особенности всех отделов гортани, обладают комплексом преимуществ. По сравнению с латексными тампонами, они снижают бактериальную адгезию ($1{,}2\times10^{2}$ КОЕ/см² против $2{,}1\times10^{4}$ КОЕ/см²), а конструктивные особенности стентов позволяют осуществлять точное позиционирование и стабильную фиксацию при сохранении физиологической подвижности гортани, обеспечивая возможность самостоятельного ухода за трахеостомой у 96,4% пациентов.

3. Использование оригинальных стентов позволяет сократить продолжительность стационарного лечения на 25% (с 8,0 до 6,0 койко-дней) и общие сроки стентирования (с 8,5±2,0 до 4,9±1,3 месяцев); снизить потребность в повторных хирургических вмешательствах более чем в 3 раза (с 28,6% до 9,5%); добиться успешной деканюляции в 91,7% (против 82,9%); обеспечить экономическую эффективность со снижением прямых медицинских затрат, а также значительно улучшить качество жизни пациентов за счёт уменьшения болевого синдрома, функциональных нарушений и возможности самостоятельного ухода.

4. Разработанный и внедрённый оптимизированный алгоритм послеоперационного ведения пациентов с хроническим рубцовым стенозом гортани и трахеи снижает частоту рестенозирования с 17,1% до 8,3% и включает три ключевых компонента: 1) комплексную предоперационную оценку коморбидного фона с выявлением факторов, влияющих на заживление; 2) дифференцированный подбор анатомически адаптированного стента в зависимости от точной локализации и протяжённости реконструируемого участка; 3) персонализированное определение сроков стентирования с динамическим эндоскопическим мониторингом по разработанной шкале ИПФН.

ПРАКТИЧЕСКИЕ РЕКОМЕНДАЦИИ

1. Стентирование гортанно-трахеального просвета с использованием разработанных анатомически адаптированных силиконовых стентов показано всем пациентам с изолированными и сочетанными рубцовыми стенозами гортани и трахеи протяжённостью более 1 см, перенёсшим открытую ларингопластику, а также пациентам с рестенозированием ларинготрахеального просвета в анамнезе.

2. Установку стентов необходимо проводить в два этапа. На первом этапе (первые 2 суток после операции) интраоперационно в сформированный гортанно-трахеальный просвет нужно устанавливать универсальный силиконовый стент капсульной формы, фиксируя его к трахеостомической трубке из поливинилхлорида с раздувной манжетой. На втором этапе (со 2-3-х суток) целесообразно выполнять замену трубки из поливинилхлорида на силиконовую Т-образную трахеостомическую трубку, а универсальный стент заменить на специализированный анатомически адаптированный стент. Выбор стента зависит от локализации реконструированной области: при стенозе вестибулярного отдела используется стент полусферической формы; при стенозе голосового отдела – стент конической формы с поперечным сечением в виде равнобедренного треугольника; при стенозе подголосового отдела – стент грибовидной формы. Основание стента фиксируется к краниальному отведению Т-образной трубки нерассасывающимся шовным материалом (полипропилен 4/0 или 5/0). Во время формирования трахеостомы необходимо обеспечить возможность беспрепятственной установки Т-образной трубки со стентом, однако размер трахеостомы должен быть минимально достаточным для выполнения этой манипуляции, что позволяет соблюсти баланс между технической возможностью установки стента и сохранением целостности структур гортанно-трахеального комплекса.

3. Продолжительность стентирования определяется индивидуально. Пациентам с первичной ларингопластикой (без предшествующих реконструктивных вмешательств на гортани и трахее) рекомендованный срок

составляет 4-5 месяцев. При благоприятной динамике заживления (полная эпителизация раневой поверхности, ИПФН ≤ 0,5, стабильность просвета ≥66% возрастной нормы) возможно сокращение срока до 3-4 месяцев. Пациентам с повторными или этапными реконструктивными вмешательствами, а также с отягощённым коморбидным фоном (сахарный диабет, тяжёлая гастроэзофагеальная рефлюксная болезнь) рекомендованный срок составляет 6-7 месяцев. При сохранении участков неэпителизированной поверхности, ИПФН > 0,5, наличии избыточных грануляций или нестабильности просвета стентирование пролонгируют до достижения указанных критериев.

4. Динамический эндоскопический контроль с оценкой индекса покрытия фибриновым налётом (ИПФН) проводят на стационарном этапе ежедневно в течение 5-7 дней, на амбулаторном этапе: первые 2 недели – 2 осмотра в неделю, с 3-й по 6-ю неделю – 1 раз в неделю, с 7-й по 12-ю неделю – 1 раз в 2 недели, после 12-й недели – 1 раз в месяц до завершения стентирования. Для пациентов групп высокого риска (сахарный диабет, тяжёлая ГЭРБ, повторные вмешательства в анамнезе, локализация стеноза в вестибулярном или голосовом отделах) частота осмотров может быть увеличена.

5. После достижения критериев готовности (эпителизация раневой поверхности, ИПФН ≤ 0,5, стабильность просвета ≥66%) начинают контрольный период дыхания через естественные пути. Т-образную трубку со стентом извлекают, трахеостому заклеивают воздухонепроницаемым пластырем. Продолжительность дыхания без трубки постепенно увеличивают с 15-30 минут до нескольких часов днём, затем до 24 часов. При необходимости трубку со стентом устанавливают на ночь или при возникновении затруднения дыхания. Критерием успешного завершения контрольного периода служит переносимость 24-часового дыхания через естественные пути без установки трубки, подтверждённая стабильность просвета ≥66% по данным эндоскопического исследования. После этого выполняется окончательное удаление трубки со стентом, а через 3 месяца при отсутствии признаков рестенозирования проводят хирургическое ушивание кожно-трахеального свища.

6. Обязательным компонентом успешного лечения является обучение пациента самостоятельному уходу за трахеостомой и трахеостомической трубкой с фиксированным стентом (извлечение, установка, санация), которое проводят на стационарном этапе начиная с 4-5-х суток после операции.

СПИСОК ЛИТЕРАТУРЫ

1. Афонькин В. Ю., Щербик Н. В., Переверзев В. Н. Гортанно-трахеальный протез: пат. 2197921 Рос. Федерация / Афонькин В. Ю., Щербик Н. В., Переверзев В. Н. — № 2001112698/14; заявл. 10.08.2001; опубл. 10.02.2003. — Бюл. № 4.
2. Быстренин А. В. Способ восстановления рубцово-зараженной гортани и верхнего отдела трахеи: пат. 2197184 Рос. Федерация / Быстренин А. В. — № 99103826/14; заявл. 19.02.1999; опубл. 10.12.2000. — Бюл. № 34.
3. Быстренин А. В. Хирургическая тактика при хроническом стенозе гортани и трахеи: дис. ... д-ра мед. наук : 14.01.03 / Быстренин Андрей Викторович. — М., 2003. — 312 с.
4. Быстренин В. А., Постоялков В. М., Белый О. Н. Гортанно-трахеальная трубка: пат. 764669 СССР / Быстренин В. А., Постоялков В. М., Белый О. Н. — № 2645807/28-13; заявл. 17.07.1978; опубл. 23.09.1980. — Бюл. № 35.
5. Дайхес Н. А., Решульский С. С., Виноградов В. В. и др. Новые возможности хирургического лечения хронических стенозов гортани и шейного отдела трахеи // Вестник РГМУ. — 2015. — № 1. — С. 57–59.
6. Дайхес Н. А., Трофимов Е. И., Сивкович О. О., Пьянков И. Н. Способ реконструкции гортани: пат. 2632529 Рос. Федерация / Дайхес Н. А., Трофимов Е. И., Сивкович О. О., Пьянков И. Н. — № 2016136106; заявл. 07.09.2016; опубл. 05.10.2017. — Бюл. № 28.
7. Есаков Ю. С., Дубова Е. А., Жестков К. Г. и др. Морфологические изменения при постинтубационном стенозе трахеи // Хирургия. — 2010. — № 2. — С. 60–63.
8. Иванов А. Ф. О лечении стенозов гортани // Журнал ушных, горловых и носовых болезней. — 1925. — № 9–10. — С. 461–465.
9. Кирасирова Е. А. Реабилитация больных с травматическим повреждением гортани и трахеи различной этиологии: дис. ... д-ра мед. наук : 14.01.03 / Кирасирова Елена Анатольевна. — М., 2004. — 289 с.

10. Кирасирова Е. А., Олтаржевская Н. Д., Хлыстова Т. С. и др. Современные аспекты протезирования просвета гортани и трахеи после реконструктивных операций // Российский медицинский журнал. — 2022. — № 2. — С. 36–40.

11. Кирасирова Е. А., Тютина С. И., Миронов А. С. и др. Использование твёрдой мозговой оболочки при заключительном этапе реконструктивно-пластического оперативного лечения рубцового стеноза гортани и трахеи // Вестник оториноларингологии. — 2024. — Т. 89, № 3. — С. 11–17. — DOI: 10.17116/otorino20248903111.

12. Кирасирова Е. А., Фролкина Е. А., Тютина С. И. и др. Комплексное лечение пациентов с протяжённым рубцовым стенозом гортани и шейного отдела трахеи // Российская оториноларингология. — 2022. — Т. 21, № 3(118). — С. 53–59. — DOI: 10.18692/1810-4800-2022-3-53-59.

13. Комарова Ж. Е., Зенгер В. Г., Селин В. Н. и др. Приспособление для формирования ларинготрахеального просвета: пат. 2261120 Рос. Федерация / Комарова Ж. Е., Зенгер В. Г., Селин В. Н. и др. — № 2004107866/14; заявл. 17.03.2004; опубл. 27.09.2005. — Бюл. № 27.

14. Комарова Ж. Е., Инкина А. В., Наседкин А. Н. Лазерная терапия у больных с хроническими стенозами гортани и трахеи различной этиологии // Лазерная медицина. — 2019. — Т. 23, № 3. — С. 5–9.

15. Копин Е. Ж. Применение эндопротезирования в лечении рубцовых стенозов трахеи: дис. ... канд. мед. наук : 14.01.17 / Копин Ерген Жетписбаевич. — Омск, 2012. — 158 с.

16. Крюков А. И., Кирасирова Е. А., Лафуткина Н. В. и др. Особенности ведения пациентов, перенёсших классическую и пункционно-дилатационную трахеостомию в отделениях реанимации и интенсивной терапии // Медицинский алфавит. — 2022. — № 9. — С. 75–80. — DOI: 10.33667/2078-5631-2022-9-75-80.

17. Крюков А. И., Кунельская Н. Л., Кирасирова Е. А. и др. Гидрогелевый тампон для послеоперационного протезирования сформированного гортанно-трахеального просвета у пациентов с сочетанным гортанно-трахеальным стенозом и способ протезирования: пат. 2735055 Рос. Федерация / Крюков А. И.,

Кунельская Н. Л., Кирасирова Е. А. и др. — № 2020117646; заявл. 28.05.2020; опубл. 27.10.2020. — Бюл. № 30.

18. Крюков А. И., Кунельская Н. Л., Кирасирова Е. А. и др. Способ послеоперационного протезирования голосового отдела гортани после ларингопластики и стента для его осуществления: пат. 2609777 Рос. Федерация / Крюков А. И., Кунельская Н. Л., Кирасирова Е. А. и др. — № 2016108044; заявл. 09.03.2016; опубл. 03.02.2017. — Бюл. № 4.

19. Крюков А. И., Кунельская Н. Л., Кирасирова Е. А. и др. Трахеостомия у пациентов с тяжелой формой COVID-19. Международный опыт // Профилактическая медицина. — 2020. — Т. 23, № 7. — С. 91–97.

20. Кубышкин С. И., Пышный Д. В., Онуфриенко М. В. и др. Особенности оказания специализированной хирургической помощи при огнестрельных ранениях шеи с повреждением полых органов (гортани, трахеи, глотки, пищевода) // Медицинский вестник ГВКГ им. Н. Н. Бурденко. — 2022. — Т. 4, № 10. — С. 69–78. — DOI: 10.53652/2782-1730-2022-3-4-69-78.

21. Курганский И. С., Махутов В. Н., Лепехова С. А. Способы лечения и профилактики рубцовых стенозов трахеи // Вестник оториноларингологии. — 2016. — Т. 81, № 1. — С. 66–71. — DOI: 10.17116/otorino201681166-71.

22. Ласков И. Ю. Применение составных каучуковых канюль для восстановления просвета гортани при хронических стенозах // Вестник оториноларингологии. — 1945. — № 4. — С. 6–8.

23. Лафуткина Н. В. Алгоритм ведения больных, перенёсших трахеостомию в отделении интенсивной терапии: дис. ... канд. мед. наук : 14.00.04 / Лафуткина Надежда Васильевна. — М., 2008. — 140 с.

24. Леонтьев А. С. Обоснование сроков и способов лечения постинтубационных стенозов трахеи: дис. ... канд. мед. наук : 14.01.17 / Леонтьев Антон Сергеевич. — Кемерово, 2012. — 128 с.

25. Литвиненко И. В., Бичурина Т. А. Возможности магнитно-резонансной томографии гортани (обзор литературы) // Российская оториноларингология. — 2012. — № 2(57). — С. 168–172.

26. Мамедов Р. Ф. Современные методы диагностики и лечения стеноза гортани и трахеи различной этиологии: дис. ... канд. мед. наук : 14.01.03 / Мамедов Рамис Фирудунович. — М., 2016. — 141 с.

27. Мирошникова Е. З. Применение быстротвердеющего пластика спиракрила при лечении больных с хроническими стенозами гортани // Журнал ушных, носовых и горловых болезней. — 1966. — № 5. — С. 86.

28. Недзьведь М. К., Татур А. А., Леонович С. И., Неровня А. М. Морфологические изменения в трахее при постинтубационном рубцовом стенозе // Медицинский журнал Белорусского ГМУ. — 2008. — № 1. — С. 43–46.

29. Нечаев Е. В., Травников А. И., Григорьев Е. Г. Трахеостомическая трубка: пат. 2411963 Рос. Федерация / Нечаев Е. В., Травников А. И., Григорьев Е. Г. — № 2009103348/14; заявл. 02.02.2009; опубл. 20.02.2011. — Бюл. № 5.

30. Овчинников А. Ю., Горбан Д. Г., Коржева И. Ю. Возможности новой методики эндоскопической визуализации у пациентов с рубцовым стенозом гортани и трахеи // Московский хирургический журнал. — 2016. — № 4(50). — С. 43–49.

31. Осипов А. С., Гасанов А. М., Пинчук Т. П. Постинтубационные трофические повреждения гортани и трахеи. Эндоскопическая диагностика, профилактика и лечение // Хирургия. — 2011. — № 4. — С. 68–72.

32. Оториноларингология: национальное руководство / под ред. В. Т. Пальчуна. — 2-е изд., перераб. и доп. — М.: ГЭОТАР-Медиа, 2022. — 1012 с.

33. Паршин В. Д. Трахеостомия. Показания, техника, осложнения и их лечение. — М.: ГЭОТАР-Медиа, 2008. — С. 23–29.

34. Паршин В. Д. Хирургия рубцовых стенозов трахеи. — М.: Медицина, 2003. — 152 с.

35. Паршин В. Д., Белов Ю. В., Русаков М. А. и др. Послеоперационное кровотечение в трахеальной хирургии // Хирургия. Журнал им. Н. И. Пирогова. — 2015. — № 12. — С. 39–46.

36. Паршин В. Д., Выжигина М. А., Еременко А. А. и др. Ятрогенное повреждение трахеи и пищевода в реанимационной практике: взгляд хирурга // Анестезиология и реаниматология. — 2013. — № 2. — С. 50–54.

37. Паршин В. Д., Пушкин С. Ю., Акопов А. Л. и др. О хирургической тактике при несостоятельности трахеального анастомоза и угрозе аррозионного кровотечения // Хирургия. Журнал им. Н. И. Пирогова. — 2023. — № 9. — С. 20–33. — DOI: 10.17116/hirurgia202309120.

38. Паршин В. Д., Русаков М. А., Паршин А. В. и др. О трахеостомии при рубцовом стенозе трахеи // Head and neck. Голова и шея. Российский журнал. — 2024. — Т. 12, № 2. — С. 86–96. — DOI: 10.25792/HN.2024.12.2.86-96.

39. Паршин В. Д., Русаков М. А., Паршин В. В. и др. Трахеогортанная резекция при рубцовом стенозе // Хирургия. Журнал им. Н. И. Пирогова. — 2018. — № 6. — С. 41–48. — DOI: 10.17116/hirurgia2018641-48.

40. Паутов Н. А., Васильков В. П. Новые модели гортанных протезов-дилататоров // Вестник оториноларингологии. — 1950. — № 1. — С. 63–68.

41. Разумовский А. Ю., Рачков В. Е., Митупов З. Б. Способ стентирования при ларингопластике у детей: пат. 2251986 Рос. Федерация / Разумовский А. Ю., Рачков В. Е., Митупов З. Б. — № 2003118717/14; заявл. 25.06.2003; опубл. 20.05.2005. — Бюл. № 14.

42. Рево В. В. Трахеостомическая трубка: пат. 439280 СССР / Рево В. В. — № 1836466/28-14; заявл. 15.08.1973; опубл. 15.08.1974. — Бюл. № 30.

43. Рево В. В., Гербова Л. В., Куриленко Л. Н. Трахеостомическая трубка: пат. 871794 СССР / Рево В. В., Гербова Л. В., Куриленко Л. Н. — № 2814032/28-13; заявл. 22.02.1979; опубл. 15.10.1981. — Бюл. № 38.

44. Резаков Р. А. Патогенетическое обоснование комплексного подхода к лечению больных стенозом гортани и трахеи: дис. ... канд. мед. наук : 14.01.03 / Резаков Руслан Анатольевич. — М., 2015. — 158 с.

45. Решульский С. С. Тактика лечения пациентов с хроническими стенозами гортани и шейного отдела трахеи в оториноларингологии и онкологии: дис. ... д-ра мед. наук : 14.01.03 / Решульский Сергей Сергеевич. — М., 2018. — 312 с.

46. Рябова М. А., Пособило Е. Е. Причины рубцовых стенозов гортани // Учёные записки Первого Санкт-Петербургского государственного медицинского университета имени академика И. П. Павлова. — 2015. — Т. 22, № 3. — С. 17–19. — DOI: 10.24884/1607-4181-2015-22-3-17-19.

47. Рябова М. А., Улупов М. Ю., Портнов Г. В., Пособило Е. Е. Компьютерная томография в планировании хирургического лечения хронических стенозов гортани и верхней трети трахеи // Лучевая диагностика и терапия. — 2014. — № 4(5). — С. 100–104.

48. Серебренникова Е. В. Оценка критериев риска возникновения постинтубационных стенозов трахеи: дис. ... канд. мед. наук : 14.01.17, 14.01.20 / Серебренникова Елена Викторовна. — Кемерово, 2012. — 120 с.

49. Старостин А. В., Берикханов З. Г., Паршин А. В., Амангельдиев Д. М. Этиология, диагностика и лечение рубцового стеноза трахеи // Хирургия. Журнал им. Н. И. Пирогова. — 2020. — № 4. — С. 53–60.

50. Старостина С. В. Конституциональный подход к выбору хирургической тактики при хронических посттравматических стенозах гортани // Вестник оториноларингологии. — 2017. — Т. 82, № 1. — С. 20–24.

51. Тарасов Д. И., Лапченко С. Н., Бонарь И. М. и др. Стенозы и дефекты гортани и трахеи. — Кишинёв: Штиинца, 1982. — 280 с.

52. Татур А. А., Леонович С. И., Чайковский В. В. и др. Применение Т-образных силиконовых стентов в хирургическом лечении рубцовых стенозов трахеи // Проблемы здоровья и экологии. — 2007. — № 2(12). — С. 24–29.

53. Усова М. И. Оптимизация лечения больных хроническим стенозом гортани и трахеи с помощью биополимера на основе альгината натрия: дис. ... канд. мед. наук : 3.1.3 / Усова Мария Игоревна. — М., 2023. — 123 с.

54. Фейгин Г. А., Плужников М. С., Рябова М. А. Трахеотомическая трубка для стентирования подголосового отдела гортани: пат. 2341213 Рос. Федерация / Фейгин Г. А., Плужников М. С., Рябова М. А. — № 2007120806/14; заявл. 04.06.2007; опубл. 20.12.2008. — Бюл. № 35.

55. Цветков Э. А. Восстановительная хирургия гортани и шейного отдела трахеи при рубцовом стенозе у детей: дис. ... канд. мед. наук : 14.00.04 / Цветков Эдуард Анатольевич. — Л., 1990. — 303 с.

56. Цветков Э. А., Павлов П. В. Рубцовые стенозы голосового отдела гортани // Материалы XVI съезда оториноларингологов РФ. — Сочи, 2001. — С. 503–506.

57. Черный С. С. Реконструктивная хирургия протяжённых и мультифокальных рубцовых стенозов трахеи: дис. ... канд. мед. наук : 14.01.07 / Черный Сергей Семёнович. — М., 2011. — 124 с.

58. Чирешкин Д. Г. Хроническая обструкция гортанной части глотки, гортани и трахеи у детей. — М.: Рапид-Принт, 1994. — 176 с.

59. Шахов А. В., Терентьева А. Б., Шахова М. А. Оптическая когерентная томография в диагностике заболеваний гортани: учебное пособие. — Нижний Новгород: Нижегородская государственная медицинская академия, 2016. — 56 с.

60. Шевченко Ю. В. Мультиспиральная компьютерная томография в диагностике стенозов гортани и трахеи: дис. ... канд. мед. наук : 14.01.13 / Шевченко Юлия Викторовна. — М., 2014. — 124 с.

61. Шулутко А. М., Овчинников А. А., Ясногородский О. О., Мотус И. Я. Эндоскопическая торакальная хирургия: руководство для врачей. — М.: ОАО «Издательство «Медицина», 2006. — 352 с.

62. Ягудин Р. К., Ягудин К. Ф. Опыт применения двухэтапной ларинготрахеопластики в лечении подскладковых и подскладково-трахеальных рубцовых стенозов у взрослых // Вестник оториноларингологии. — 2015. — Т. 80, № 2. — С. 53–59. — DOI: 10.17116/otorino201580253-59.

63. Almuhanna A., Almahboob A., Alhussien A. et al. Current therapeutic approaches to subglottic stenosis in patients with GPA: a systematic review // Ear, Nose & Throat Journal. — 2024. — Vol. 103, № 2. — P. 117–125. — DOI: 10.1177/01455613211036246.

64. Alshammari J., Monnier P. Airway stenting with the LT-Mold for severe glotto-subglottic stenosis or intractable aspiration: experience in 65 cases // European

Archives of Oto-Rhino-Laryngology. — 2012. — Vol. 269, № 12. — P. 2531–2538. — DOI: 10.1007/s00405-012-2080-x.

65. Ashworth J. J., Smyth J. V., Pendleton N. et al. The dinucleotide (CA) repeat polymorphism of estrogen receptor beta but not the dinucleotide (TA) repeat polymorphism of estrogen receptor alpha is associated with venous ulceration // The Journal of Steroid Biochemistry and Molecular Biology. — 2005. — Vol. 97, № 3. — P. 266–270. — DOI: 10.1016/j.jsbmb.2005.05.012.

66. Bibas B. J. Predictors for postoperative complications after tracheal resection // The Annals of Thoracic Surgery. — 2014. — Vol. 98, № 1. — P. 277–282. — DOI: 10.1016/j.athoracsur.2014.03.019.

67. Biller H. F., Lawson W., Weisberg V. Staged repair of extensive tracheal and laryngotracheal stenoses // Annals of Otology, Rhinology & Laryngology. — 1986. — Vol. 95, № 6. — P. 586–589. — DOI: 10.1177/000348948609500609.

68. Blumin J. H., Johnston N. Evidence of extraesophageal reflux in idiopathic subglottic stenosis // The Laryngoscope. — 2011. — Vol. 121, № 6. — P. 1266–1273. — DOI: 10.1002/lary.21776.

69. Carpenter D. J., Hamdi O. A., Finberg A. M., Daniero J. J. Laryngotracheal stenosis: mechanistic review // Head & Neck. — 2022. — Vol. 44, № 8. — P. 1948–1960. — DOI: 10.1002/hed.27079.

70. Cesare P., Marta F., Frederik G. D. et al. Long-term intubation and high rate of tracheostomy in COVID-19 patients might determine an unprecedented increase of airway stenoses: a call to action from the European Laryngological Society // European Archives of Oto-Rhino-Laryngology. — 2021. — Vol. 278, № 1. — P. 1–7. — DOI: 10.1007/s00405-020-06112-6.

71. Choi S. S., Zalzal G. H. Pitfalls in laryngotracheal reconstruction // Archives of Otolaryngology – Head & Neck Surgery. — 1999. — Vol. 125, № 6. — P. 650–653. — DOI: 10.1001/archotol.125.6.650.

72. Costantino C. L., Mathisen D. J. Idiopathic laryngotracheal stenosis // Journal of Thoracic Disease. — 2016. — Vol. 8, Suppl. 2. — P. S204–S209. — DOI: 10.3978/j.issn.2072-1439.2016.01.71.

73. Cotton R. T., Evans J. N. Laryngotracheal reconstruction in children. Five-year follow-up // Annals of Otology, Rhinology & Laryngology. — 1981. — Vol. 90, № 5. — P. 516–520. — DOI: 10.1177/000348948109000522.

74. Crysdale W. S. Subglottic stenosis in children: a management protocol plus surgical experience in 13 cases // International Journal of Pediatric Otorhinolaryngology. — 1983. — Vol. 6, № 1. — P. 23–36. — DOI: 10.1016/S0165-5876(83)80101-3.

75. D'Andrilli A. Long-term results of laryngotracheal resection for benign stenosis from a series of 109 consecutive patients // European Journal of Cardio-Thoracic Surgery. — 2016. — Vol. 50, № 1. — P. 105–109. — DOI: 10.1093/ejcts/ezv471.

76. Dumon J. A Dedicated Tracheobronchial Stent // Chest. — 1990. — Vol. 97, № 2. — P. 328–332. — DOI: 10.1378/chest.97.2.328.

77. Dumon J., Cavaliere S., Diaz-Jimenez J. et al. Seven-Year Experience with the Dumon Prosthesis // Journal of Bronchology. — 1996. — Vol. 3, № 1. — P. 6–10. — DOI: 10.1097/00128594-199601000-00003.

78. Eliachar I., Nguyen D. Laryngotracheal stent for internal support and control of aspiration without loss of phonation // Otolaryngology – Head and Neck Surgery. — 1990. — Vol. 103, № 5. — P. 837–840. — DOI: 10.1177/019459989010300531.

79. Fiacchini G., Tricò D., Ribechini A. et al. Evaluation of the Incidence and Potential Mechanisms of Tracheal Complications in Patients With COVID-19 // JAMA Otolaryngology–Head & Neck Surgery. — 2021. — Vol. 147, № 1. — P. 70–76. — DOI: 10.1001/jamaoto.2020.4148.

80. Freitag L., Darwiche K. Endoscopic treatment of tracheal stenosis // Thoracic Surgery Clinics. — 2014. — Vol. 24, № 1. — P. 27–40. — DOI: 10.1016/j.thorsurg.2013.10.003.

81. Gadkaree S. K., Pandian V., Best S. et al. Laryngotracheal Stenosis: Risk Factors for Tracheostomy Dependence and Dilation Interval // Otolaryngology–Head and Neck Surgery. — 2017. — Vol. 156, № 2. — P. 321–328. — DOI: 10.1177/0194599816675323.

82. Gelbard A., Donovan D. T., Ongkasuwan J. et al. Disease homogeneity and treatment heterogeneity in idiopathic subglottic stenosis // The Laryngoscope. — 2016. — Vol. 126, № 6. — P. 1390–1396. — DOI: 10.1002/lary.25708.

83. Gelbard A., Francis D. O., Sandulache V. C. et al. Causes and consequences of adult laryngotracheal stenosis // The Laryngoscope. — 2015. — Vol. 125, № 5. — P. 1137–1143. — DOI: 10.1002/lary.24956.

84. Grahne B. Operative treatment of severe chronic traumatic laryngeal stenosis in infants up to three years old // Acta Oto-Laryngologica. — 1971. — Vol. 72, № 1. — P. 134–137. — DOI: 10.3109/00016487109122465.

85. Greenberg D. S. Tracheal reconstruction: an experimental study // Archives of Otolaryngology. — 1960. — Vol. 72. — P. 565–574. — DOI: 10.1001/archotol.1960.00740010577001.

86. Hebeler R. F. Tracheostomy device: пат. US 5054484 / Hebeler R. F. — № 07/538,683; заявл. 15.06.1990; опубл. 08.10.1991.

87. Hernández-García E., Hernández-Sandemetrio R., Quintana-Sanjuás A. et al. Laryngotracheal Complications after Intubation for COVID-19: A Multicenter Study // Life. — 2023. — Vol. 13, № 5. — P. 1207. — DOI: 10.3390/life13051207.

88. Hillel A. T., Karatayli-Ozgursoy S., Samad I. et al. Predictors of Posterior Glottic Stenosis: A Multi-Institutional Case-Control Study // The Annals of Otology, Rhinology, and Laryngology. — 2016. — Vol. 125, № 3. — P. 257–263. — DOI: 10.1177/0003489415608867.

89. Hillel A. T., Tang S. S., Carlos C. et al. Laryngotracheal microbiota in adult laryngotracheal stenosis // mSphere. — 2019. — Vol. 4, № 3. — DOI: 10.1128/mSphere.00211-19.

90. Hirshoren N., Eliashar R. Wound-healing modulation in upper airway stenosis - Myths and facts // Head & Neck. — 2009. — Vol. 31, № 1. — P. 111–126.

91. Horng H. C., Chang W. H., Yeh C. C. et al. Estrogen Effects on Wound Healing // International Journal of Molecular Sciences. — 2017. — Vol. 18, № 11. — P. 2325. — DOI: 10.3390/ijms18112325.

92. Hu H., Zhang J., Wu F., Chen E. Application of the Montgomery T-tube in subglottic tracheal benign stenosis // Journal of Thoracic Disease. — 2018. — Vol. 10, № 5. — P. 3070–3077. — DOI: 10.21037/jtd.2018.05.140.

93. Huang C. S., Chen P. T., Cheng S. H. et al. Relative contraindications for percutaneous tracheostomy: from the surgeons' perspective // Surgery Today. — 2014. — Vol. 44, № 1. — P. 107–114. — DOI: 10.1007/s00595-013-0491-y.

94. Kim K. T., Sun K., Shin J. S., Kim H. M. A simple and secure technique for tracheal T-tube insertion // European Journal of Cardio-Thoracic Surgery. — 2001. — Vol. 20, № 5. — P. 1037–1039. — DOI: 10.1016/S1010-7940(01)00950-2.

95. Kocdor P., Siegel E. R., Suen J. Y. et al. Comorbidities and factors associated with endoscopic surgical outcomes in adult laryngotracheal stenosis // European Archives of Oto-Rhino-Laryngology. — 2016. — Vol. 273, № 2. — P. 419–424. — DOI: 10.1007/s00405-015-3750-2.

96. Li M., Yiu Y., Merrill T. et al. Risk Factors for Posttracheostomy Tracheal Stenosis // Otolaryngology–Head and Neck Surgery. — 2018. — Vol. 159, № 4. — P. 698–704. — DOI: 10.1177/0194599818794456.

97. Lina I. A., Tsai H. W., Berges A. J. et al. Phenotypic Epithelial Changes in Laryngotracheal Stenosis // The Laryngoscope. — 2022. — Vol. 132, № 11. — P. 2194–2201. — DOI: 10.1002/lary.30040.

98. Lingzhong M., Haibo Q., Li W. et al. Intubation and Ventilation amid the COVID-19 Outbreak: Wuhan's Experience // Anesthesiology. — 2020. — Vol. 132, № 6. — P. 1317–1332. — DOI: 10.1097/ALN.0000000000003296.

99. Liu J., Zhang X., Gong W. et al. Correlations between controlled endotracheal tube cuff pressure and postprocedural complications: a multicenter study // Anesthesia & Analgesia. — 2010. — Vol. 111, № 5. — P. 1133–1137. — DOI: 10.1213/ANE.0b013e3181f2ecc7.

100. Lorenz R. R., Eliachar I., Murthy S. et al. Ventilator attachment for tracheal T-tubes: пат. US 2006/0207603 A1 / Lorenz R. R., Eliachar I., Murthy S. et al. — № 11/372,963; заявл. 10.03.2006; опубл. 21.09.2006.

101. Maldonado F., Loiselle A., Depew Z. S. et al. Idiopathic subglottic stenosis: an evolving therapeutic algorithm // The Laryngoscope. — 2014. — Vol. 124, № 2. — P. 498–503. — DOI: 10.1002/lary.24287.

102. Marchioni A., Tonelli R., Andreani A. et al. Molecular Mechanisms and Physiological Changes behind Benign Tracheal and Subglottic Stenosis in Adults // International Journal of Molecular Sciences. — 2022. — Vol. 23, № 5. — P. 2421. — DOI: 10.3390/ijms23052421.

103. Mark E. J., Meng F., Kradin R. L. et al. Idiopathic tracheal stenosis: a clinicopathologic study of 63 cases and comparison of the pathology with chondromalacia // The American Journal of Surgical Pathology. — 2008. — Vol. 32, № 8. — P. 1138–1143. — DOI: 10.1097/PAS.0b013e3181648d4a.

104. Martinez-Ballarin J. I., Diaz-Jimenez J. P., Castro M. J., Moya J. A. Silicone stents in the management of benign tracheobronchial stenoses. Tolerance and early results in 63 patients // Chest. — 1996. — Vol. 109, № 3. — P. 626–629. — DOI: 10.1378/chest.109.3.626.

105. Mitsuoka M., Sakuragi T., Itoh T. Clinical benefits and complications of Dumon stent insertion for the treatment of severe central airway stenosis or airway fistula // General Thoracic and Cardiovascular Surgery. — 2007. — Vol. 55, № 7. — P. 275–280. — DOI: 10.1007/s11748-007-0131-9.

106. Mohr R. M. A modification of the Aboulker stent for reduction of granulation tissue that allows tracheotomy changes // The Laryngoscope. — 1992. — Vol. 102, № 3. — P. 350–353. — DOI: 10.1288/00005537-199203000-00020.

107. Monnier P. Airway stenting with the LT-Mold: experience in 30 pediatric cases // International Journal of Pediatric Otorhinolaryngology. — 2007. — Vol. 71, № 9. — P. 1351–1359. — DOI: 10.1016/j.ijporl.2007.05.027.

108. Montgomery W. W. T-tube tracheal stent // Archives of Otolaryngology. — 1965. — Vol. 82. — P. 320–321. — DOI: 10.1001/archotol.1965.00760010322023.

109. Nicolli E. A., Carey R. M., Farquhar D. et al. Risk factors for adult acquired subglottic stenosis // The Journal of Laryngology & Otology. — 2017. — Vol. 131, № 3. — P. 264–267. — DOI: 10.1017/S0022215116009798.

110. Pasick L. J., Anis M. M., Rosow D. E. An Updated Review of Subglottic Stenosis: Etiology, Evaluation, and Management // Current Pulmonology Reports. — 2022. — Vol. 11, № 2. — P. 29–38. — DOI: 10.1007/s13665-022-00286-6.

111. Rhen T., Cidlowski J. A. Antiinflammatory action of glucocorticoids - new mechanisms for old drugs // New England Journal of Medicine. — 2005. — Vol. 353, № 16. — P. 1711–1723. — DOI: 10.1056/NEJMra050541.

112. Roh J. L., Yoon Y. H. Effect of acid and pepsin on glottic wound healing: a simulated reflux model // Archives of Otolaryngology–Head & Neck Surgery. — 2006. — Vol. 132, № 9. — P. 995–1000. — DOI: 10.1001/archotol.132.9.995.

113. Rosow D. E., Barbarite E. Review of adult laryngotracheal stenosis: pathogenesis, management, and outcomes // Current Opinion in Otolaryngology & Head and Neck Surgery. — 2016. — Vol. 24, № 6. — P. 489–493. — DOI: 10.1097/MOO.0000000000000305.

114. Shetty M., Kumar N., Rao G. Post Intubation Trauma: A Prospective Autopsy Study // Journal of Indian Academy of Forensic Medicine. — 2007. — Vol. 29. — P. 1.

115. Shinn J. R., Kimura K. S., Campbell B. R. et al. Incidence and Outcomes of Acute Laryngeal Injury After Prolonged Mechanical Ventilation // Critical Care Medicine. — 2019. — Vol. 47, № 12. — P. 1699–1706. — DOI: 10.1097/CCM.0000000000004015.

116. Tapias L., Mathisen D. Prevention and management of complications following tracheal resections - lessons learned at the Massachusetts General Hospital // Annals of Cardiothoracic Surgery. — 2018. — Vol. 7, № 2. — P. 237–243. — DOI: 10.21037/acs.2018.01.20.

117. Wang H., Wright C. D., Wain J. C., Ott H. C., Mathisen D. J. Idiopathic Subglottic Stenosis: Factors Affecting Outcome After Single-Stage Repair // The Annals of Thoracic Surgery. — 2015. — Vol. 100, № 5. — P. 1804–1811. — DOI: 10.1016/j.athoracsur.2015.05.079.

118. Woliansky J., Paddle P., Phyland D. Laryngotracheal Stenosis Management: A 16-Year Experience // Ear, Nose & Throat Journal. — 2021. — Vol. 100, № 5. — P. 360–367. — DOI: 10.1177/0145561319873593.

119. Wright C. D., Grillo H. C., Wain J. C. et al. Anastomotic complications after tracheal resection: prognostic factors and management // The Journal of Thoracic and Cardiovascular Surgery. — 2004. — Vol. 128, № 5. — P. 731–739. — DOI: 10.1016/j.jtcvs.2004.07.005.

120. Xu M., Hu B., Chen J. et al. Mechanisms of fibrosis in iatrogenic laryngotracheal stenosis: New discoveries and novel targets // Biomedicine & Pharmacotherapy. — 2024. — Vol. 170. — P. 115995. — DOI: 10.1016/j.biopha.2023.115995.

121. Zalzal G. H. Stenting for pediatric laryngotracheal stenosis // Annals of Otology, Rhinology & Laryngology. — 1992. — Vol. 101, № 8. — P. 651–655. — DOI: 10.1177/000348949210100804.

122. Zalzal G. H. Use of stents in laryngotracheal reconstruction in children: indications, technical considerations, and complications // The Laryngoscope. — 1988. — Vol. 98, № 8. — P. 849–854. — DOI: 10.1288/00005537-198808000-00012.

123. Zalzal G. H., Grundfast K. M. Broken Aboulker stents in the tracheal lumen // International Journal of Pediatric Otorhinolaryngology. — 1988. — Vol. 16, № 2. — P. 125–130. — DOI: 10.1016/S0165-5876(98)90036-2.

124. Zias N., Chroneou A., Tabba M. K. et al. Post tracheostomy and post intubation tracheal stenosis: report of 31 cases and review of the literature // BMC Pulmonary Medicine. — 2008. — Vol. 8. — P. 18. — DOI: 10.1186/1471-2466-8-18.

ПРИЛОЖЕНИЯ

Приложение 1. Патент №2824255. Стент для вестибулярного отдела гортани.



РОССИЙСКАЯ ФЕДЕРАЦИЯ

ПАТЕНТ

НА ИЗОБРЕТЕНИЕ

№ 2824255

Стент-дилататор для лечения и профилактики рестеноза у пациентов с рубцовым стенозом вестибулярного и голосового отдела гортани и способ его установки

Патентообладатель: ***Государственное бюджетное учреждение здравоохранения города Москвы "Научно-исследовательский клинический институт оториноларингологии им. Л.И. Свержевского" Департамента здравоохранения города Москвы (RU)***

Авторы: ***Крюков Андрей Иванович (RU), Кунельская Наталья Леонидовна (RU), Кирасирова Елена Анатольевна (RU), Мамедов Рамис Фирудунович (RU), Трусов Владислав Алексеевич (RU), Кочетков Артём Иванович (RU), Лафуткина Надежда Васильевна (RU), Резаков Руслан Анатольевич (RU), Пиминиди Ольга Кузьминична (RU), Тютина Светлана Игоревна (RU), Суслова Татьяна Максимовна (RU)***

Заявка № **2024105069**
Приоритет изобретения **28 февраля 2024 г.**
Дата государственной регистрации
в Государственном реестре изобретений
Российской Федерации **06 августа 2024 г.**
Срок действия исключительного права
на изобретение истекает **28 февраля 2044 г.**

Руководитель Федеральной службы по интеллектуальной собственности

ДОКУМЕНТ ПОДПИСАН ЭЛЕКТРОННОЙ ПОДПИСЬЮ
Сертификат 0692e7c1a6300b154f2401670bcc2026
Владелец Зубов Юрий Сергеевич
Действителен с 10.07.2024 по 03.10.2025

Ю.С. Зубов

Приложение 2. Патент №2783113. Стент для голосового отдела гортани.



РОССИЙСКАЯ ФЕДЕРАЦИЯ

ПАТЕНТ

НА ИЗОБРЕТЕНИЕ

№ 2782113

Протектор-дилататор для лечения и профилактики рестеноза у пациентов с рубцовым стенозом складкового отдела гортани и способ протезирования

Патентообладатель: ***Государственное бюджетное учреждение здравоохранения города Москвы "Научно-исследовательский клинический институт оториноларингологии им. Л.И. Свержевского" Департамента здравоохранения города Москвы (RU)***

Авторы: ***Крюков Андрей Иванович (RU), Кунельская Наталья Леонидовна (RU), Кирасирова Елена Анатольевна (RU), Мамедов Рамис Фирудунович (RU), Трусов Владислав Алексеевич (RU), Лафуткина Надежда Васильевна (RU), Резаков Руслан Анатольевич (RU), Кулабухов Егор Владимирович (RU), Кочетков Артём Иванович (RU), Тютина Светлана Игоревна (RU), Фролкина Екатерина Алексеевна (RU)***

Заявка № **2022107360**
Приоритет изобретения **21 марта 2022 г.**
Дата государственной регистрации
в Государственном реестре изобретений
Российской Федерации **21 октября 2022 г.**
Срок действия исключительного права
на изобретение истекает **21 марта 2042 г.**

Руководитель Федеральной службы
по интеллектуальной собственности

ДОКУМЕНТ ПОДПИСАН ЭЛЕКТРОННОЙ ПОДПИСЬЮ
Сертификат 68b80077e14e40f0a94edbd24145d5c7
Владелец Зубов Юрий Сергеевич
Действителен с 2.03.2022 по 26.05.2023

Ю.С. Зубов

Приложение 3. Патент №2766303. Стент для подголосового отдела гортани.



РОССИЙСКАЯ ФЕДЕРАЦИЯ

ПАТЕНТ

НА ИЗОБРЕТЕНИЕ

№ 2766303

Протектор-дилататор для лечения и профилактики рестеноза у пациентов с подскладковым рубцовым стенозом гортани и начального шейного отдела трахеи и способ протезирования

Патентообладатель: ***Государственное бюджетное учреждение здравоохранения города Москвы "Научно-исследовательский клинический институт оториноларингологии им. Л.И. Свержевского" Департамента здравоохранения города Москвы (RU)***

Авторы: ***Крюков Андрей Иванович (RU), Кунельская Наталья Леонидовна (RU), Кирасирова Елена Анатольевна (RU), Мамедов Рамис Фирудунович (RU), Трусов Владислав Алексеевич (RU), Лафуткина Надежда Васильевна (RU), Резаков Руслан Анатольевич (RU), Кочетков Артём Иванович (RU), Тютина Светлана Игоревна (RU), Фролкина Екатерина Алексеевна (RU)***

Заявка № **2021136506**
Приоритет изобретения **10 декабря 2021 г.**
Дата государственной регистрации
в Государственном реестре изобретений
Российской Федерации **14 марта 2022 г.**
Срок действия исключительного права
на изобретение истекает **10 декабря 2041 г.**

Руководитель Федеральной службы
по интеллектуальной собственности

ДОКУМЕНТ ПОДПИСАН ЭЛЕКТРОННОЙ ПОДПИСЬЮ
Сертификат 68b80077e14e40f0a94edbd24145d5c7
Владелец Зубов Юрий Сергеевич
Действителен с 2.03.2022 по 26.05.2023

Ю.С. Зубов

Приложение 4. Оптимизированный алгоритм стентирования гортанно-трахеального комплекса.

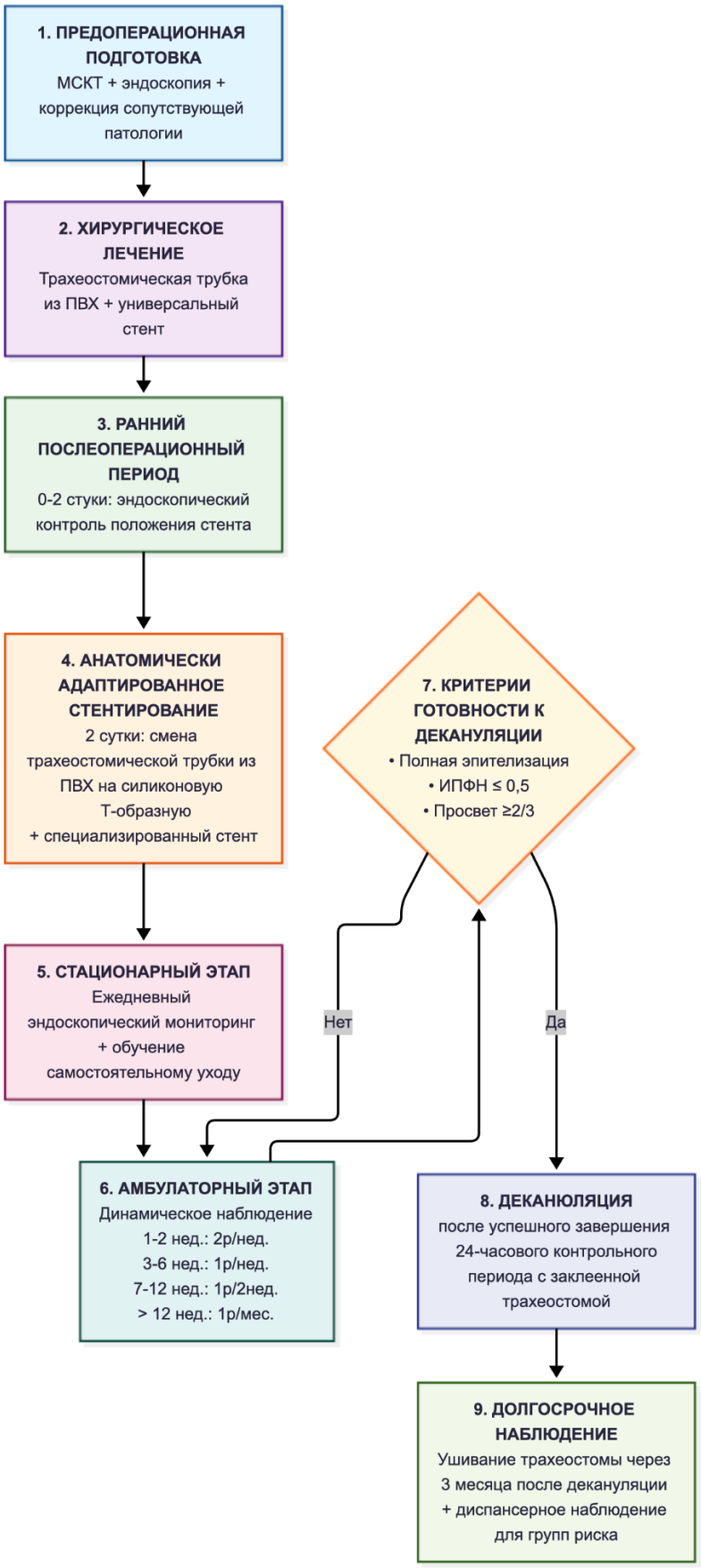

Приложение 5. Анкета оценки дискомфорта и функционального статуса при послеоперационном стентировании гортани и трахеи

1. Ваш возраст:_____лет					
2. Пол:					
М			*Ж*		
3. Проводились ли Вам ранее операции на гортани и трахее (за исключением трахеостомии)?					
Да			*Нет*		
4. Проводились ли Вам ранее лечение с использованием стентов после оперативных вмешательств?					
Да			*Нет*		
5. Оцените дискомфорт, который вызывает у Вас наличие стента в гортани и трахеи, при условии, что 0 – отсутствие дискомфорта, 10 – невыносимая боль:					
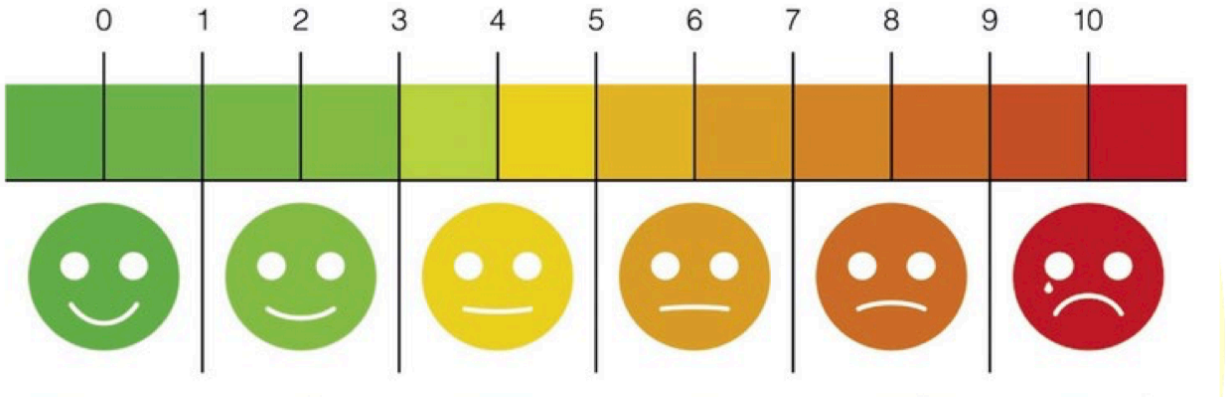					
6. Отметьте характер преобладающих ощущений:					
Распирающая	*Давящая*	*Тупая*	*Тянущая*	*Ноющая*	*Другое:*
7. Испытываете ли Вы затруднения при проглатывании пищи и жидкости?					
Редко	*Иногда*		*Часто*		*Постоянно*
8. Беспокоит ли Вас першение, вызывающее кашель?					

Редко	*Иногда*	*Часто*	*Постоянно*
9. Испытываете ли Вы тошноту, рвотные позывы?			
Редко	*Иногда*	*Часто*	*Постоянно*
10. Удаётся ли Вам самостоятельно осуществлять уход за трахеостомой и трахеостомической трубкой?			
Да, без затруднений	*Да, но с трудом*	*Нет*	
11. Прибегаете ли Вы к помощи врачей или близких для извлечения трахеостомической трубки во время ухода?			
Да		*Нет*	
12. Как часто Вы полностью извлекаете трахеостомическую трубку?			
По мере загрязнения	*Ежедневно*	*1 раз в неделю*	*1 раз в месяц*