На правах рукописи

Мунзалевская Юлия Дмитриевна

# СОВРЕМЕННЫЕ ОСОБЕННОСТИ ЭКЗЕМАТОЗНОЙ ФОРМЫ НАРУЖНОГО ОТИТА

Специальности:

**3.1.3 – Оториноларингология**

**3.1.23 – Дерматовенерология**

**АВТОРЕФЕРАТ**

**диссертации на соискание ученой степени**

**кандидата медицинских наук**

**Москва, 2026 г.**

Работа выполнена в ГБУЗ «Научно-исследовательский клинический институт оториноларингологии им. Л.И. Свержевского» ДЗМ.

**Научные руководители:**
**Крюков Андрей Иванович** – член-корреспондент РАН, Заслуженный деятель науки РФ, доктор медицинских наук, профессор, директор ГБУЗ «Научно-исследовательский клинический институт оториноларингологии имени Л.И. Свержевского» ДЗМ
**Дворников Антон Сергеевич** – доктор медицинских наук, профессор, заведующий кафедрой дерматовенерологии имени академика Ю.К. Скрипкина Института Клинической Медицины ФГАОУ ВО «Российский национальный исследовательский медицинский университет им. Н.И. Пирогова» МЗ РФ (Пироговский Университет)

**Официальные оппоненты:**
**Мирошниченко Нина Александровна** – доктор медицинских наук, профессор, профессор кафедры оториноларингологии ФГБОУ ВО «Российский университет медицины» МЗ РФ
**Донцова Елена Владимировна** – доктор медицинских наук, профессор, профессор кафедры дерматовенерологии и косметологии ФГБОУ ВО «Воронежский государственный медицинский университет имени Н.Н. Бурденко» МЗ РФ
**Ведущая организация:**
ФГАОУ ВО «Российский университет дружбы народов имени Патриса Лумумбы» Министерства науки и высшего образования РФ

**Защита диссертации состоится «17» декабря 2026 г. в 13. 00 часов на заседании Диссертационного Совета 72.1.012.01 при ГБУЗ «Научно-исследовательский клинический институт оториноларингологии им. Л.И. Свержевского» ДЗМ, по адресу: 117152, г. Москва, Загородное шоссе, д. 18 А, стр. 2.**
С диссертацией можно ознакомиться в библиотеке ГБУЗ «Научно-исследовательский клинический институт оториноларингологии им. Л.И. Свержевского» ДЗМ, и на сайте https://nikio.ru/.

Автореферат разослан «___» _____ 2026 г.

**Ученый секретарь Диссертационного совета,**
**кандидат медицинских наук** **Лучшева Ю.В.**

## ОБЩАЯ ХАРАКТЕРИСТИКА РАБОТЫ

### Актуальность исследования

Наружный отит (НО) относится к распространенным воспалительным заболеваниям наружного уха: около 10% населения переносят его хотя бы один раз в течение жизни, хронические формы составляют 3–5 % [Wiegand S. et al., 2019]. Недостаточная унификация клинических вариантов и диагностических критериев затрудняет выбор лечебной тактики при длительном воспалении наружного слухового прохода (НСП) [Носуля Е.В. и др., 2021; Musa T.S. et al., 2015].

Хроническое экзематозное поражение кожи НСП связано с нарушением эпидермального барьера, воспалением, механической травматизацией, изменениями локального микробиоценоза и сопутствующими дерматозами [Kim B.E., Leung D.Y.M., 2018; Edslev S.M. et al., 2020]. Зуд является одним из наиболее стойких клинических проявлений этой патологии и поддерживает повреждение кожи вследствие расчесов, однако не относится к специфическим признакам отдельного варианта НО [Yosipovitch G. et al., 2019].

Микробиологический профиль хронического НО вариабелен; среди клинически значимых бактериальных возбудителей сохраняют значение *Pseudomonas aeruginosa* и *Staphylococcus aureus*, возможно участие грибковой микрофлоры [Кунельская В.Я., и др . 2022; Heward E. et al., 2018; Lee J.S. et al., 2022,]. При признаках инфекционного процесса необходимы бактериологическое и микологическое исследования с последующим обоснованным выбором этиотропной терапии [Wiegand S. et al., 2019; Di Traglia R. et al., 2023].

Длительное воспаление может сопровождаться гиперкератозом, накоплением кератиновых масс и нарушением проходимости НСП [Harounian J.A. et al., 2021; Munjal T. et al., 2023]. При поствоспалительной фиброзной атрезии формируются рубцово-фиброзные изменения, облитерация НСП и

стойкое снижение слуха [Kesser B.W., 2015; Keller R.G. et al., 2017; Kmeid M., Nehme J., 2019]. Разграничение экзематозных, гиперкератотических и фиброзно-атретических изменений определяет объем обследования и лечения.

Этиотропная терапия необходима при подтвержденной инфекции, однако не всегда обеспечивает длительный контроль хронического воспаления кожи. Возможности продолжительного применения топических глюкокортикостероидов ограничены местными нежелательными эффектами. В литературе представлены данные об эффективности применения при хроническом НО ингибиторов кальциневрина – такролимуса и пимекролимуса [Harth W. et al., 2007; Djalilian H.R., Memar O., 2006; Nemeth Z. et al., 2022].

Отсутствие унифицированного подхода, учитывающего клинические проявления, микробиологические и дерматологические особенности, состояние просвета НСП и слуховую функцию, определяет необходимость совершенствования лечебной тактики у пациентов экзематозной формой, НО.

**Цель исследования –** повышение эффективности терапии экзематозной формы наружного отита у взрослых за счет разработки современного лечебного алгоритма.

**Задачи исследования:**

1. Провести клинические, микробиологические (бактериологическое и микологическое), гистологические и аудиологические обследования у пациентов с экзематозным наружным отитом.
2. Изучить факторы риска развития экзематозной формы наружного отита.
3. Оценить клиническое значение гиперкератоза и фиброзной атрезии наружного слухового прохода при хроническом экзематозном наружном отите.
4. Разработать лечебно-диагностический алгоритм при экзематозной форме хронического наружного отита и доказать его эффективность.

## Научная новизна исследования

Впервые уточнено клиническое значение сопутствующей дерматологической патологии при хроническом экзематозном наружном отите. Связь общей частоты дерматологической патологии с клиническим вариантом заболевания не подтверждена. Установлено, что экзематозное поражение кожи НСП наиболее тесно связано с наличием шелушения, покраснения и морфологических элементов.

На основании комплексной клинической, эндоскопической, гистологической и аудиологической оценки установлены различия между клиническими вариантами хронического экзематозного наружного отита. Определено клиническое значение гиперкератоза как структурно-обструктивного изменения, сопровождающегося нарушением проходимости НСП и слуховыми расстройствами; для фиброзной атрезии характерны выраженная рубцово-фиброзная перестройка, стойкая обструкция и более высокая частота нарушений слуховой функции.

Впервые разработан лечебно-диагностический алгоритм при экзематозной форме хронического наружного отита и доказана его эффективность. Обоснован выбор метода лечения в зависимости от ведущего клинического варианта течения заболевания: применение пимекролимуса – при зудово-экзематозных проявлениях, такролимуса – при гиперкератотически-обструктивных изменениях и рассмотрение хирургической тактики при сформированной фиброзной атрезии наружного слухового прохода.

## Практическая значимость работы

Оценка дерматологического статуса у пациентов с хроническим наружным отитом необходима для уточнения характера поражения кожи НСП и определения показаний к совместному ведению оториноларингологом и дерматовенерологом.

Неоднородность микробиологического профиля и отсутствие микробного роста более чем в половине исследованных образцов обосновывают необходимость клинико-лабораторной оценки инфекционного процесса перед назначением антибактериальной или противогрибковой терапии.

Разграничение зудово-экзематозных, гиперкератотически-обструктивных и фиброзно-атретических изменений НСП позволяет определять объем обследования и выбирать лечебную тактику. При гиперкератозе необходим динамический контроль проходимости НСП и слуховой функции; при сформированной фиброзной атрезии – аудиологическое исследование и определение показаний к хирургическому лечению.

Разработанный лечебно-диагностический алгоритм при различных формах экзематозного наружного отита может использоваться оториноларингологами и дерматовенерологами в амбулаторной и стационарной практике.

**Основные положения, выносимые на защиту:**

1. У пациентов с экзематозным хроническим наружным отитом сопутствующая дерматологическая патология выявляется часто, однако связь ее общей частоты с клиническим вариантом заболевания не подтверждена. Экзематозное поражение кожи НСП наиболее тесно связано с шелушением, покраснением и наличием морфологических элементов. Зуд является частым, но неспецифичным проявлением хронического наружного отита.

2. **Микробиологический профиль НСП у пациентов хроническим экзематозным наружным отитом неоднороден.** Отсутствие микробного роста более чем в половине исследованных образцов наряду с выявлением этиологически значимой бактериальной и грибковой флоры обосновывает необходимость клинико-лабораторной оценки инфекционного процесса перед назначением противомикробной терапии.

3. Гиперкератоз и фиброзная атрезия НСП различаются выраженностью структурных и функциональных нарушений. Гиперкератоз сопровождается накоплением кератиновых масс, нарушением проходимости НСП и менее выраженными слуховыми нарушениями; для фиброзной атрезии характерны стойкая обструкция, выраженное нарушение слуховой функции и рубцово-фиброзная перестройка тканей.

4. Разработанный лечебно-диагностический алгоритм различных форм экзематозного хронического наружного отита, основанный на оценке ведущих клинических проявлений и структурных изменений НСП, эффективен при этой патологии.

**Внедрение результатов исследования в практику**

Результаты исследования внедрены в работу оториноларингологических отделений ГБУЗ «НИКИО им. Л.И. Свержевского» ДЗМ и ГБУЗ «ГП №64 ДЗМ», в работу отделения дерматовенерологии  БУЗ ВО «Воронежский областной клинический центр специализированных видов медицинской помощи»,

Основные положения и результаты диссертационной работы включены в учебную программу подготовки студентов, ординаторов, аспирантов, врачей ГБУЗ «НИКИО им. Л.И. Свержевского» ДЗМ, кафедры дерматовенерологии имени академика Ю.К. Скрипкина Института Клинической Медицины ФГАОУ ВО РНИМУ им. Н.И. Пирогова М3 РФ (Пироговский Университет) и кафедры дерматовенерологии и косметологии ФГБОУ ВО ВГМУ им. Н.Н. Бурденко Минздрава России.

**Апробация результатов исследования**

Основные положения работы и результаты исследования были доложены и обсуждены на: еженедельных научно-практических видеоконференциях ГБУЗ «НИКИО им. Л.И. Свержевского» ДЗМ (Москва, 2024-2025 гг.); IV Международном микологическом форуме (Москва, 2024 г.); 71-й научно-

практической конференции «Молодые ученые российской оториноларингологии» (Санкт-Петербург, 2025 г.).

Апробация диссертации состоялась на совместной научно-практической конференции сотрудников ГБУЗ «НИКИО им. Л.И. Свержевского» ДЗМ и кафедры дерматовенерологии имени академика Ю.К. Скрипкина Института Клинической Медицины ФГАОУ ВО РНИМУ им. Н.И. Пирогова МЗ РФ (Пироговский Университет) 26 сентября 2025 года, протокол № 25.

**Личный вклад автора**

Автор лично участвовала во всех этапах выполнения научно-исследовательской работы и принимала непосредственное участие в лечебно-диагностическом процессе. Самостоятельно осуществляла сбор клинического материала, ведение медицинской документации, систематизацию результатов оториноларингологического, дерматологического, микробиологического, аудиологического и морфологического обследования пациентов.

Автором проведены анализ и статистическая обработка полученных данных, их сравнительное сопоставление и интерпретация. На основании результатов исследования сформулированы основные положения диссертационной работы, подготовлены научные публикации, обобщены результаты исследования и оформлена диссертация.

**Публикации**

По теме диссертации опубликовано **8 печатных работ**, в том числе **3 статьи** в журналах, рекомендованных ВАК при Министерстве образования и науки Российской Федерации для публикации основных результатов диссертационных исследований на соискание ученой степени доктора и кандидата наук.

**Объем и структура диссертации.** Диссертация изложена на 148 страницах печатного текста, состоит из введения, литературного обзора, 4 глав собственных

исследований, заключения, выводов, практических рекомендаций, списка сокращений и списка литературы, включающего 207 источников: 48 отечественных и 159 зарубежных. Диссертация иллюстрирована 29 таблицами и 4 рисунками.

## МАТЕРИАЛЫ И МЕТОДЫ ИССЛЕДОВАНИЯ

### Общая характеристика и организация исследования

Исследование выполнено в 2022-2025 гг. в консультативно-диагностическом отделении № 1 ГБУЗ «НИКИО им. Л.И. Свержевского» ДЗМ. В исследование включены 183 пациента в возрасте 18 лет и старше с хроническим НО, из них женщин – 141 (77,0 %), мужчин – 42 (23,0 %). Двустороннее поражение выявлено у 145 пациентов (79,2 %), левостороннее – у 26 (14,2 %), правостороннее – у 12 (6,6 %), всего 328 ушей. Средний возраст пациентов составил 49,1 ± 16,6 года, медиана – 48,0 [37,0; 63,0] года, диапазон – 18-85 лет.

**Критерии включения**

Критерии включения являлись: возраст ≥18 лет; продолжительность заболевания у пациентов более 3 месяцев, наличие зуда и/или воспалительных изменений кожи наружного уха и НСП, при осложненных вариантах – гиперкератоза и/или нарушение проходимости НСП; отсутствие стойкого эффекта от ранее проведенного лечения. До включения в исследование все пациенты подписывали информированное добровольное согласие на обследование, лечение и использование обезличенных клинических данных в научных целях

**Критерии невключения:** пациенты младше 18 лет, перфорация барабанной перепонки, беременность и лактация, врожденные аномалии наружного уха и НСП, химические и термические ожоги, вирусные поражения

кожи, доброкачественные и злокачественные новообразования этой локализации, тяжелые дерматозы, требующие системной терапии.

**Критерии исключения:** отзыв информированного добровольного согласия или отказ пациента от дальнейшего участия в исследовании на любом этапе наблюдения.

## Методы исследования

### 1. Клинико-анамнестическое исследование

При первичном обращении пациентов оценивали жалобы на зуд в ухе, боль в ухе, наличие отделяемого из ушей, ощущение заложенности ушей, шум/звон в ушах и снижение слуха. Интенсивность зуда оценивали по *модифицированной вербально-ранговой шкале (мВРШ)* от 0 до 4 баллов: 0 – «зуда нет», 4 – «крайне выраженный зуд, полностью нарушающий сон». Оценку проводили исходно и через 1, 2, 3, 6 и 12 месяцев; остальные жалобы регистрировали по их наличию. Уточняли длительность заболевания, ранее проводимое лечение и хирургические вмешательства на НСП. Дерматологический анамнез включал сведения о сопутствующих дерматозах и их локализации, а также – о коморбидной патологии.

Критерием распределения по группам являлись степень выраженности жалоб и клиническая картина.

### 2. Оториноларингологическое исследование

При первичном обследовании выполняли ЛОР-осмотр, отоскопию, отомикроскопию с помощью микроскопа Spectra 500, Möller Wedel (Германия; 8×, 16×, 24×) и эндоскопию жесткими телеотоскопами Karl Storz 0° и 30° диаметром 2,7 мм. Оценивали состояние кожи НСП, наличие первичных и вторичных морфологических элементов, площадь поражения и состояние просвета НСП; проводили цифровую фотофиксацию. Для стандартизации использовали клинические шкалы и критерии (таблица 1).

**Таблица 1 – Критерии стандартизированной оценки отомикроэндоскопии хронического наружного отита**

| Показатель | Диапазон / способ оценки | Критерии оценки |
|---|---|---|
| Морфологические элементы | 0-3 | 0 – морфологические элементы отсутствуют; 1 – первичные морфологические элементы; 2 – вторичные морфологические элементы; 3 – сочетание первичных и вторичных морфологических элементов |
| Площадь поражения | по числу вовлеченных анатомических зон | 0 – поражение отсутствует; по 1 баллу за вовлечение каждой зоны: перепончато-хрящевая часть НСП, костная часть НСП, козелок, завиток, противозавиток, заушная область |
| Состояние просвета НСП | по степени нарушения проходимости | Состояние просвета НСП – 0-3 балла: 0 – широкий просвет; 1 – сужение вследствие воспалительных изменений кожи и/или гиперкератотических масс; 2 – сужение вследствие разрастания соединительной ткани; 3 – полное закрытие просвета вследствие сформированной фиброзной атрезии. |

**3. Микробиологическое исследование**

Всем пациентам выполняли бактериологическое и микологическое исследование отделяемого НСП. Материал отбирали стерильными ватными тампонами, помещали в транспортную среду Эймса и доставляли в лабораторию.

Определяли видовой состав и количество этиологически значимой микробиоты.

**4. Иммунологическое исследование**

Дополнительно определяли общий IgE у 31 пациента и ECP у 34 пациентов. Частота проведения исследований между группами не различалась: для IgE p = 0,771, для ECP p = 0,631. Полученные показатели сопоставляли с сопутствующей дерматологической патологией и клиническими проявлениями хронического НО.

Все лабораторные исследования выполняли на базе ГБУЗ «Диагностический центр лабораторных исследований» ДЗМ.

**5. Осмотр дерматовенерологом**

Проводили оценку состояния кожи наружного уха и НСП с уточнением ранее диагностированных дерматозов. При осмотре регистрировали покраснение, шелушение, первичные морфологические элементы (пятно, папула, везикула, пузырь, пустула) и вторичные морфологические элементы (чешуйки, корки, эрозии, трещины, лихенификация, рубцы, поствоспалительные изменения пигментации), а также - гиперкератотические и рубцовые изменения. При наличии сопутствующей дерматологической патологии фиксировали ее нозологическую форму. Сведения о дерматологическом статусе использовали для последующего анализа локальных изменений кожи НСП и сопутствующих дерматозов.

**6. Аудиологическое исследование**

Исследование слуховой функции проводили при жалобах на заложенность уха и/или снижение слуха. Оценка включала речевую и комертональное исследование, тональную пороговую аудиометрию (аудиометр AC40, Interacoustics) и акустическую импедансометрию.

**7. Морфологическое исследование**

Морфологическое исследование проведено у 12 пациентов, которым выполняли каналопластику по поводу сформировавшейся фиброзной атрезии НСП. Иссеченные ткани исследовали в патологоанатомическом отделении ГБУЗ «ГКБ № 1 им. Н.И. Пирогова» ДЗМ. Оценивали нарушение кератинизации (гиперкератоз, паракератоз, воспалительные и фиброзные изменения стромы, наличие грануляционной ткани и сохранность придатков кожи).

**Лечебная тактика**

Лечебную тактику выбирали с учетом клинического варианта заболевания, характера изменений кожи и состояния просвета НСП. Все пациенты до включения в исследование получили не менее двух курсов местной и/или системной терапии НО. В ранее проводимое лечение входили антибактериальные и противогрибковые препараты, топические глюкокортикостероиды, антигистаминные средства, антисептики, дерматопротективные, репаративные и кератолитические препараты. Стойкого продолжительного контроля заболевания после предшествующей терапии достигнуто не было.

Использование топических глюкокортикостероидов обеспечивало уменьшение воспалительных проявлений преимущественно в период лечения, что ограничивало возможность их длительного применения. Это послужило основанием для включения в лечебную тактику топических ингибиторов кальциневрина – пимекролимуса и такролимуса – как нестероидных

противовоспалительных средств для продолжительного контроля хронических зудово-экзематозных и гиперкератотических изменений кожи НСП.

**В 1 группе – 36 пациентов (19,7 %), 70 пораженных ушей (21,3 %) – ведущим проявлением являлся изолированный зуд при минимальных изменениях кожи НСП.** На предшествующих этапах лечения применяли местные средства различных фармакологических групп, в том числе препараты, направленные на восстановление кожного барьера, кремы, содержащие ретинол, токоферол и эргокальциферол, а также – топические глюкокортикостероиды. Полученный эффект был недостаточно стойким либо сохранялся преимущественно в период применения препарата. В связи с персистированием зуда для продолжительного противовоспалительного контроля был выбран пимекролимус 1 %. Препарат наносили тонким слоем на кожу НСП 2 раза в сутки после туалета слухового прохода в течение 1 месяца. При сохранении зуда лечение продолжали; при стойком клиническом эффекте через 3 месяца переходили на поддерживающий режим – 2 раза в сутки через день. Положительный эффект терапии определяли по уменьшению интенсивности зуда по мВРШ относительно исходного уровня: снижение интенсивности зуда не менее чем на 2 балла и полное отсутствие зуда.

**Во 2 группе – 95 пациентов (51,9 %), 168 пораженных ушей (51,2 %) – лечение начинали с оценки инфекционного компонента.** При выявлении этиологически значимой бактериальной или грибковой микрофлоры проводили местную этиотропную терапию с учетом результатов бактериологического и микологического исследований. Применяли комбинированные препараты бетаметазон + гентамицин + клотримазол (0,05 % + 0,1 % + 1 %) либо гентамицин + декспантенол + мометазон + эконазол. Элиминацию инфекционного компонента контролировали повторным микробиологическим исследованием. При сохранении зуда, шелушения, покраснения и других местных

воспалительных проявлений после купирования инфекционного процесса лечение продолжали пимекролимусом 1 % по схеме, использованной в 1 группе. Положительный эффект терапии оценивали по сочетанию уменьшения интенсивности зуда, регресса морфологических элементов и сокращения площади поражения кожи НСП.

**В 3 группе – 21 пациент (11,5 %), 37 пораженных ушей (11,3 %) – ведущими изменениями являлись гиперкератоз и начальное нарушение проходимости НСП.** На первом этапе лечение было направлено на уменьшение выраженности гиперкератоза, воспалительных изменений кожи и восстановление ее барьерных свойств. Применяли кератолитические (препараты мочевины, салициловой кислоты) и дерматопротективные средства (препараты витаминов А, Е и D, пантенол) и короткие курсы топических глюкокортикостероидов; гиперкератотические массы удаляли механически. При сохранении или рецидивирование гиперкератотических изменений после очищения НСП переходили к терапии ингибитором кальциневрина – такролимусом 0,1 %. Препарат наносили тонким слоем на измененные участки кожи НСП 2 раза в сутки в течение 1 месяца; при стойком эффекте через 3 месяца переходили на поддерживающий режим – 2 раза в сутки через день. Эффективность лечебной тактики оценивали по уменьшению гиперкератотических изменений и улучшению проходимости НСП.

**В 4 группе – 31 пациент (16,9 %), 53 пораженных уха (16,2 %) – при сформированной фиброзной атрезии местная медикаментозная терапия не рассматривалась как способ восстановления просвета НСП.** При наличии активных воспалительных изменений проводили местное противовоспалительное лечение, после чего оценивали степень обструкции, состояние слуховой функции и определяли показания к хирургическому лечению. При наличии показаний выполняли каналопластику.

### Статистический анализ

Статистический анализ выполняли в IBM SPSS Statistics 26.0. Количественные данные представляли как Mean (SD) и Me [IQR], категориальные – как n (%). Нормальность распределения оценивали критерием Колмогорова-Смирнова с поправкой Лиллиефорса. Для сравнений использовали критерии Манна-Уитни, Краскела-Уоллиса, $\chi^2$ Пирсона, точный критерий Фишера, Джонкхира-Терпстры, Фридмана и Вилкоксона; связи оценивали корреляцией Спирмена ($\rho$). Признаки, связанные с выбором лечебной тактики, анализировали методом многофакторной логистической регрессии. Различия считали статистически значимыми при $p < 0,05$.

## РЕЗУЛЬТАТЫ СОБСТВЕННЫХ ИССЛЕДОВАНИЙ

### Общая характеристика обследованной когорты

На основании жалоб, анамнеза, данных отоэндоскопии и отомикроскопии пациенты были распределены на 4 группы: 1 группа – 36 пациентов (19,7 %), 70 ушей - **изолированный зуд;** 2 группа – 95 пациентов (51,9 %), 168 ушей – **экзематозная форма НО**; 3 группа – 21 пациент (11,5 %), 37 ушей – **экзематозная форма НО с гиперкератозом**; 4 группа – 31 пациент (16,9 %), 53 уха – **фиброзная атрезия НСП.** Группы не рассматривались как последовательные стадии заболевания; гиперкератоз расценивали как состояние с риском прогрессирования обструкции и дальнейшего фиброзирования.

По возрасту и длительности заболевания группы не различались: медиана возраста составила 53,0; 47,0; 38,0 и 49,0 лет ($p = 0,084$), длительности заболевания – 25,5; 32,0; 28,0 и 39,0 месяца, соответственно ($p = 0,146$). Доля женщин составляла 86,1; 82,1; 61,9 и 61,3 % ($p = 0,018$), соответственно двустороннего поражения – 94,4; 76,8; 76,2 и 71,0 % ($p = 0,079$), соответственно.

**Клинические различия между группами**

Клинические различия между группами определялись характером поражения кожи, интенсивностью зуда, площадью поражения и состоянием просвета НСП. Исходные значения основных локальных клинических показателей представлены в таблице 2.

**Таблица 2 – Исходные локальные клинические показатели в четырех группах**

| **Показатель, Me [IQR]** | **1-я группа, n=36** | **2-я группа, n=95** | **3-я группа, n=21** | **4-я группа, n=31** | **p** |
|---|---|---|---|---|---|
| Зуд, баллы | 3,0 [3,0; 4,0] | 4,0 [3,0; 4,0] | 0,0 [0,0; 1,0] | 1,0 [0,0; 1,0] | <0,001 |
| Морфологические элементы, баллы | 0,0 [0,0; 0,0] | 3,0 [2,0; 3,0] | 3,0 [3,0; 3,0] | 1,0 [0,0; 1,5] | <0,001 |
| Площадь поражения, баллы | 0,0 [0,0; 0,0] | 1,0 [1,0; 2,0] | 3,0 [3,0; 3,0] | 1,0 [1,0; 1,0] | <0,001 |
| Просвет НСП, баллы | 0,0 [0,0; 0,0] | 1,0 [0,0; 1,0] | 1,0 [0,0; 1,0] | 3,0 [2,5; 3,0] | <0,001 |

**Примечание:** Me ─ медиана; IQR ─ межквартильный размах (Q1; Q3); n ─ численность пациентов; p ─ уровень статистической значимости различий между группами по критерию Краскела-Уоллиса

В **1 группе** преобладал зуд при отсутствии выраженных воспалительных и структурных изменений НСП. Для **2 группы** были характерны наиболее выраженные воспалительно-десквамативные изменения кожи: наличие шелушения (OR = 88,11; 95 % ДИ 31,47-246,73), морфологических элементов (OR = 193,20; 95 % ДИ 25,38-1470,76) и покраснения кожи НСП (OR = 16,04; 95 % ДИ 7,25-35,49), $p < 0,001$.

В **3 группе** преобладали гиперкератотические изменения с нарушением проходимости НСП, **в 4 группе** – выраженная фиброзно-атретическая

обструкция с жалобами на снижение слуха, заложенность и шум в ушах, ($p < 0,001$).

**Клиническое значение зуда**

Интенсивность зуда была максимальной в 1 и 2 группах – 3,0 [3,0; 4,0] и 4,0 [3,0; 4,0] балла; в 3 и 4 группах – 0,0 [0,0; 1,0] и 1,0 [0,0; 1,0] балла ($p < 0,001$), соответственно Зуд прямо коррелировал с шелушением ($\rho = 0,36$) и покраснением кожи НСП ($\rho = 0,35$) и обратно – с фиброзной атрезией ($\rho = –0,55$), снижением слуха ($\rho = –0,54$) и гиперкератозом ($\rho = –0,49$), $p < 0,001$.

**Микробиологические результаты**

Из 328 образцов рост микрофлоры отсутствовал в 168 (51,2 %), сапрофитные и условно-патогенные грамположительные микроорганизмы выявлены в 86 (26,2 %) образцах, этиологически значимая бактериальная флора – в 52 (15,9 %), грибковая – в 9 (2,7 %), еще в 13 (4,0 %) – прочая комменсальная флора. Среди 52 значимых бактериальных изолятов *S. aureus* / *MRSA* выявлен в 29 случаях (55,8 %), *Enterobacterales* – в 10 (19,2 %), *P. aeruginosa* – в 9 (17,3 %), *Acinetobacter spp.* – в 2 (3,8 %), *E. faecalis* и *S. agalactiae* группы B – по 1 (1,9 %). Результаты интерпретировали по видовому составу микрофлоры и клиническим проявлениям НО.

**Иммунологические результаты**

Общий IgE исследован у 31 пациента, ECP – у 34. Медианы составили 113,0 [102,0; 140,0] МЕ/мл и 68,5 [47,0; 88,5] нг/мл, соответственно. Межгрупповых различий не выявлено. IgE был связан с сопутствующей дерматологической патологией ($p = 0,023$), но не со снижением слуха ($p = 0,059$); для ECP связь со снижением слуха также отсутствовала ($p = 0,083$). Самостоятельного значения IgE и ECP для разграничения клинических групп не установлено.

**Аудиологические результаты**

Частота снижения слуха возрастала от 1 к 4 группе: 2,8; 8,4; 38,1 и 96,8 %, соответственно. Кондуктивная или смешанная тугоухость выявлена у 7 из 21 пациента 3 группы (33,3 %) и у 29 из 31 пациента 4 группы (93,5 %). В 3 группе костно-воздушный интервал составлял преимущественно 10-15 дБ, тогда как костно-воздушный интервал 25-35 дБ отмечен только при фиброзной атрезии – у 14 из 31 пациента(45,2 %; $p < 0,001$). Связи типа тугоухости с латеральностью НО не выявлено ($p = 0,555$).

**Морфологические результаты**

Морфологическое исследование выполнено у 12 из 31 пациента 4 группы (38,7 %). Установлены отличия и схожие черты, позволившие сделать общие выводы о том, что основной процесс во всех образцах связан с хроническим воспалением фиброзной стромы, сопровождающимся гипер- и паракератозом, акантозом и атрофией эпителия.

Отличия связаны с вариабельностью выраженности воспаления и реактивных изменений эпителия, наличием или отсутствием придатков кожи, а также - с дополнительными изменениями (грануляционная ткань, кровоизлияния, некроз).

Фиброз стромы выявлен у всех обследованных, признаки фиброзной атрезии и отсутствие придатков кожи – у 9 из 12 (75,0 %), грануляционная ткань – у 3 (25,0 %), гиперкератоз и паракератоз – по 5 (41,7 %). Морфологические изменения отражали выраженную рубцово-фиброзную перестройку НСП и сочетались со стойкой обструкцией и частыми слуховыми нарушениями.

Выявленные изменения соответствовали вариантам хронического дерматита или специфического воспалительного процесса, локализованного в коже, и соответствовали хроническому воспалительному процессу с эпителиальной реакцией.

**Дерматологическая патология**

Сопутствующая дерматологическая патология выявлена у 83 из 183 пациентов (45,4 %): экзема – у 24 (28,9 %), себорейный дерматит – у 16 (19,3 %), красный плоский лишай – у 14 (16,9 %), псориаз – у 12 (14,5 %), атопический дерматит – у 10 (12,0 %), онихомикоз – у 5 (6,0 %), ихтиоз – у 2 (2,4 %). Распределение по клиническим группам представлено в таблице 3.

**Таблица 3 – Распределение дерматологической патологии по клиническим группам**

| **Дерматологическая патология** | **1-я группа, n=36** | **2-я группа, n=95** | **3-я группа, n=21** | **4-я группа, n=31** | **p** |
|---|---|---|---|---|---|
| Дерматологическая патология **выявлена**, n (%) | 11 (30,6%) | 48 (50,5%) | 11 (52,4%) | 13 (41,9%) | 0,189 |
| Экзема | 3 (8,3%) | **19 (20,0%)** | 2 (9,5%) | 0 (0,0%) | **0,022** |
| Себорейный дерматит | 2 (5,6%) | 11 (11,6%) | 2 (9,5%) | 1 (3,2%) | 0,455 |
| Красный плоский лишай | 1 (2,8%) | 4 (4,2%) | 2 (9,5%) | **7 (22,6%)** | **0,005** |
| Псориаз | 2 (5,6%) | 5 (5,3%) | 2 (9,5%) | 3 (9,7%) | 0,774 |
| Атопический дерматит | 2 (5,6%) | 6 (6,3%) | 1 (4,8%) | 1 (3,2%) | 0,929 |
| Онихомикоз | 1 (2,8%) | 2 (2,1%) | 1 (4,8%) | 1 (3,2%) | 0,920 |
| Ихтиоз | 0 (0,0%) | 1 (1,1%) | 1 (4,8%) | 0 (0,0%) | 0,340 |
| Нет патологии кожи, n (%) | 25 (69,4%) | 47 (49,5%) | 10 (47,6%) | 18 (58,1%) | 0,189 |

**Примечание:** n – численность пациентов; % – доля пациентов в соответствующей группе; p – уровень статистической значимости различий между группами

Общая частота сопутствующей дерматологической патологии между группами статистически значимо не различалась: 30,6; 50,5; 52,4 и 41,9 % соответственно (p = 0,189). Экзема чаще выявлялась во 2 группе – у 19 из 95 пациентов (20,0 %; p = 0,022), красный плоский лишай – в 4 группе – у 7 из 31 (22,6 %; p = 0,005). По другим дерматозам статистически значимых различий не установлено (p > 0,05).

**Предшествующая терапия**

До включения в исследование все 183 пациента получили не менее двух курсов местной и/или системной терапии наружного отита. Характер ранее проводимого лечения различался между клиническими группами. Антибактериальные препараты применяли 16 из 36 пациентов 1 группы (44,4 %), 30 из 95 – 2 группы (31,6 %), 3 из 21 – 3 группы (14,3 %) и 5 из 31 – 4 группы (16,1 %; p = 0,028). Противогрибковую терапию получали соответственно 18 (50,0 %), 42 (44,2 %), 6 (28,6 %) и 9 пациентов (29,0 %; p = 0,188). Топические глюкокортикостероиды ранее применяли 16 пациентам 1 группы (44,4 %), 36 – 2 группы (37,9 %), 4 – 3 группы (19,0 %) и 5 – 4 группы (16,1 %; p = 0,030); антигистаминные и системные противоаллергические средства – соответственно 12 (33,3 %), 20 (21,1 %), 1 (4,8 %) и 2 пациента (6,5 %; p = 0,012). Репаративные, кератолитические и смягчающие средства чаще применяли в 3 и 4 группах – у 8 из 21 (38,1 %) и 10 из 31 пациента (32,3 %) соответственно (p <0,001). Один пациент мог последовательно или одновременно получать препараты нескольких групп.

Проведенное ранее лечение не обеспечивало стойкого контроля заболевания: после завершения курсов сохранялись или рецидивировали зуд и воспалительно-экзематозные изменения кожи НСП, а при гиперкератотическом и фиброзно-атретическом вариантах сохранялось нарушение проходимости НСП.

**Клинико-статистическое обоснование выбора лечебной тактики**

Выбор лечебной тактики определялся ведущими клиническими проявлениями и степенью нарушения проходимости НСП. По данным многофакторного логистического анализа применение пимекролимуса было связано с выраженностью зуда (β = 0,85), выбор тактики с использованием такролимуса после удаления гиперкератотических масс – с наличием гиперкератоза (β = 1,18) и начальным нарушением проходимости НСП (β = 0,62), хирургической тактики – с фиброзной атрезией (β = 1,00) и выраженной обструкцией НСП (β = 0,75).

Нами разработан лечебно-диагностический алгоритм при хронической экзематозной форме НО с учетом ведущих клинических изменений, состояния просвета НСП, результатов дополнительных исследований и слуховой функции. (рис.1)

При подтвержденной бактериальной или грибковой инфекции в рамках исследования проводили местную этиотропную терапию с учетом результатов бактериологического и микологического исследований. После завершения лечения проводили повторное микробиологическое исследование выполнено для всех 328 НСП. Количество образцов без роста микрофлоры увеличилось с 168 из 328 (51,2 %) до 216 из 328 (65,9 %). *P. aeruginosa, Enterobacterales* и грибковая флора после лечения не выявлялись; количество образцов с *S. aureus* уменьшилось с 29 (8,8 %) до 15 (4,6 %). Положительная микробиологическая динамика не сопровождалась исчезновением зуда и экзематозных изменений кожи НСП. При купировании инфекционного процесса и сохранении этих проявлений лечение продолжали ингибиторами кальциневрина в соответствии с клинической группой.

**Результаты лечения**

Динамика основных клинических показателей пациентов экзематозным наружным отитом в течение 12 месяцев представлена в таблице 4.

**В 1 группе** на фоне применения пимекролимуса 1 % интенсивность зуда снизилась с 3,34 ± 0,72 балла до 1,93 ± 1,16 через 1 месяц, 0,76 ± 0,79 через 3 месяца, 1,14 ± 0,99 через 6 месяцев и 0,28 ± 0,45 через 12 месяцев ($\chi^2F = 85,10$; $p < 0,001$).

**Во 2 группе** лечебная тактика, включавшая при подтвержденной инфекции предварительную местную этиотропную терапию и последующее применение пимекролимуса 1 % при сохраняющихся зудово-экзематозных проявлениях, сопровождалась выраженной положительной динамикой. Интенсивность зуда снизилась с 3,43 ± 0,65 до 0,35 ± 0,48 балла к 12 месяцу ($\chi^2F = 336,06$; $p < 0,001$), одновременно статистически значимо уменьшалась площадь поражения кожи НСП.

**В 3 группе** после удаления гиперкератотических масс с последующим применением такролимуса 0,1 % средний балл нарушения проходимости НСП снизился с 1,00 ± 0,00 до 0,76 ± 0,43 к 12 месяцу; свободный просвет НСП зарегистрирован в 9 из 37 НСП (24,3 %).

**В 4 группе** при сформированной фиброзной атрезии ведущими клиническими признаками являлись стойкое нарушение проходимости НСП и выраженные слуховые расстройства. Показания к хирургическому лечению установлены у 29 из 31 пациента (93,5 %); каналопластика выполнена 12 из 29 (41,4%) (остальные 17 больных от хирургического лечения отказались). Учитывая сформированные рубцово-фиброзные изменения, хирургическое лечение рассматривалось как отдельная ветвь лечебного алгоритма, а не как этап медикаментозной терапии.

**Нежелательных реакций, потребовавших отмены пимекролимуса или такролимуса, в течение периода наблюдения не зарегистрировано.**

**Таблица 4 – Динамика основных клинических показателей пациентов экзематозным наружным отитом на фоне лечения в течение 12 месяцев**

| Клиническая группа | Лечебная тактика | Показатель | Исходно | 1 м. | 3 м. | 6 м. | 12 м. |
|---|---|---|---|---|---|---|---|
| **1 группа – изолированный зуд, (n = 36, 70 ушей)** | Пимекролимус 1 % | Интенсивность зуда, баллы | 3,34 ± 0,72 | 1,93 ± 1,16 | 0,76 ± 0,79 | 1,14 ± 0,99 | 0,28 ± 0,45 |
| **2 группа – экзематозная форма, (n = 95, 168 ушей)** | Пимекролимус 1 %; при подтвержденной инфекции – местная комбинированная терапия | Интенсивность зуда, баллы | 3,43 ± 0,65 | 2,20 ± 1,00 | 0,53 ± 0,54 | 1,40 ± 0,97 | 0,35 ± 0,48 |
| | | Площадь поражения, баллы | 3,97 ± 0,79 | 3,80 ± 0,62 | 2,90 ± 0,55 | 1,10 ± 0,32 | 0 |
| **3 группа – экзематозная форма с гиперкератозом, (n = 21, 37 ушей)** | Удаление гиперкератотических масс + такролимус 0,1 % | Нарушение просвета НСП, баллы | 1,00 ± 0,00 | – | 0,86 ± 0,35 | 0,81 ± 0,40 | 0,76 ± 0,43 |
| | | Свободный просвет НСП, n/N (%) | 0/37 (0 %) | – | 5/37 (13,5 %) | 7/37 (18,9 %) | 9/37 (24,3 %) |
| | | Полная фиброзная атрезия, n/N (%) | 0/37 (0 %) | – | 0/37 (0 %) | 0/37 (0 %) | 0/37 (0 %) |

Рисунок 1

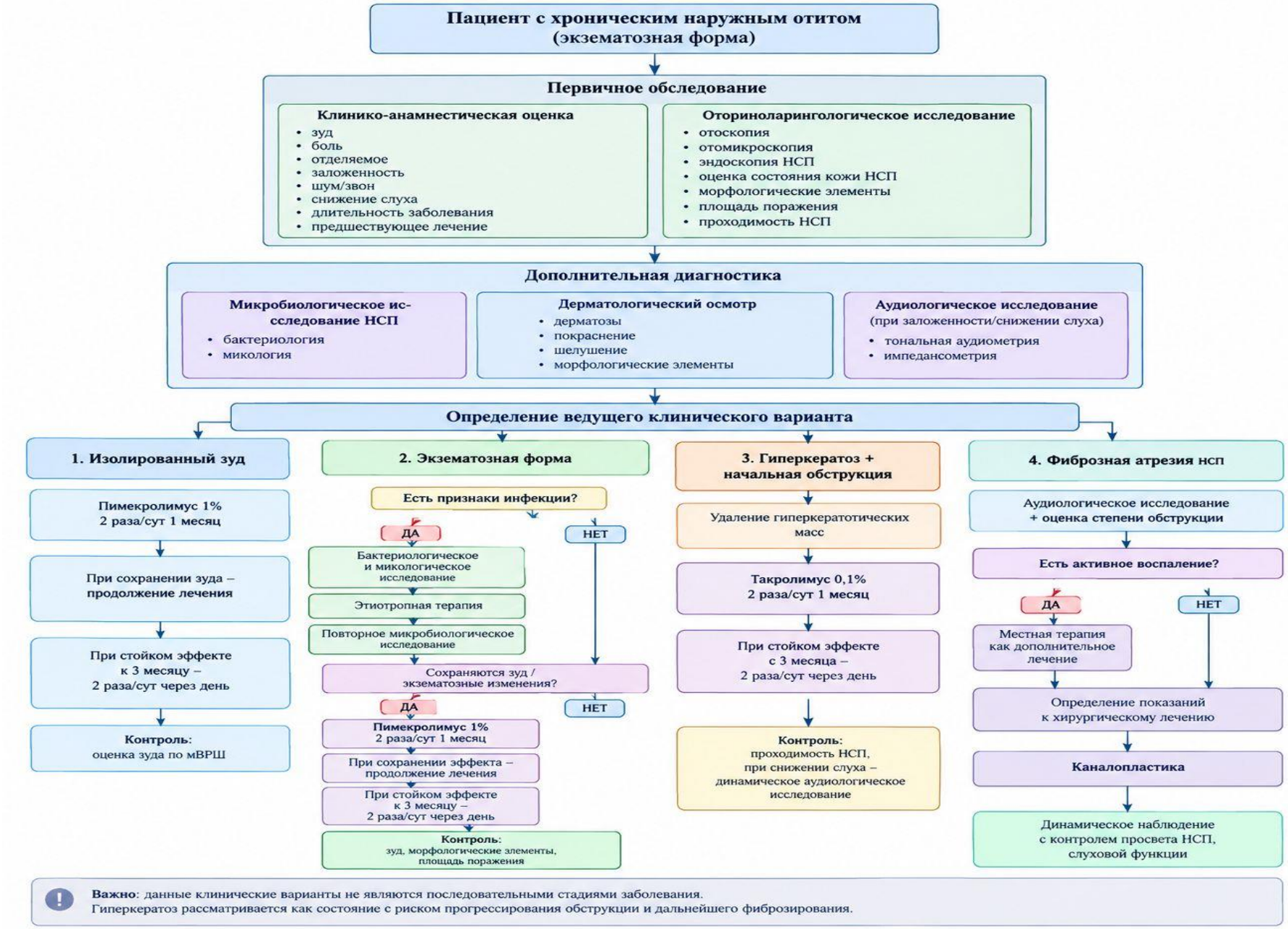
Пациент с хроническим наружным отитом (экзематозная форма)
Первичное обследование
Клинико-анамнестическая оценка
зуд
боль
отделяемое
заложенность
шум/звон
снижение слуха
длительность заболевания
предшествующее лечение
Оториноларингологическое исследование
отоскопия
отомикроскопия
эндоскопия НСП
оценка состояния кожи НСП
морфологические элементы
площадь поражения
проходимость НСП
Дополнительная диагностика
Микробиологическое исследование НСП
бактериология
микология
Дерматологический осмотр
дерматозы
покраснение
шелушение
морфологические элементы
Аудиологическое исследование (при заложенности/снижении слуха)
тональная аудиометрия
импедансометрия
Определение ведущего клинического варианта
1. Изолированный зуд
Пимекролимус 1% 2 раза/сут 1 месяц
При сохранении зуда – продолжение лечения
При стойком эффекте к 3 месяцу – 2 раза/сут через день
Контроль: оценка зуда по мВРШ
2. Экзематозная форма
Есть признаки инфекции?
ДА
НЕТ
Бактериологическое и микологическое исследование
Этиотропная терапия
Повторное микробиологическое исследование
Сохраняются зуд / экзематозные изменения?
ДА
НЕТ
Пимекролимус 1% 2 раза/сут 1 месяц
При сохранении эффекта – продолжение лечения
При стойком эффекте к 3 месяцу – 2 раза/сут через день
Контроль: зуд, морфологические элементы, площадь поражения
3. Гиперкератоз + начальная обструкция
Удаление гиперкератотических масс
Такролимус 0,1% 2 раза/сут 1 месяц
При стойком эффекте с 3 месяца – 2 раза/сут через день
Контроль: проходимость НСП, при снижении слуха – динамическое аудиологическое исследование
4. Фиброзная атрезия нсп
Аудиологическое исследование + оценка степени обструкции
Есть активное воспаление?
ДА
НЕТ
Местная терапия как дополнительное лечение
Определение показаний к хирургическому лечению
Каналопластика
Динамическое наблюдение с контролем просвета НСП, слуховой функции
Важно: данные клинические варианты не являются последовательными стадиями заболевания.
Гиперкератоз рассматривается как состояние с риском прогрессирования обструкции и дальнейшего фиброзирования.

## ВЫВОДЫ

1. Сформулированы классификационные признаки клинических форм экзематозного наружного отита: изолированный зуд (19,7%), экзематозная форма (51,9%), гиперкератоз (11,5%), фиброзная атрезия (16,9%)

2. Выделенные клинические варианты течения экзематозного хронического наружного отита различаются характером поражения кожи, интенсивностью зуда, площадью поражения и состоянием просвета наружного слухового прохода ($p < 0,001$). Наличие этиологически значимой бактериальной и грибковой флоры, выявленной в 15,9 и 2,7 % случаев, соответственно, а также уровни IgE и ECP связаны с сопутствующей дерматологической патологией ($p = 0,023$).

3. Сопутствующая дерматологическая патология встречается в 45,4 % случаев у пациентов с экзематозным хроническим наружным отитом. Общая частота дерматозов между клиническими группами не различается ($p = 0,189$), однако экзема чаще встречается при экзематозной форме (20,0 %; $p = 0,022$), а красный плоский лишай – при фиброзной (22,6 %; $p = 0,005$). С экзематозным поражением кожи НСП были наиболее тесно связаны покраснение, шелушение и наличие морфологических элементов; зуд, преимущественно сочетающийся с воспалительными изменениями кожи НСП.

4. Для фиброзной атрезии НСП характерен фиброз стромы (100%), отсутствие придатков кожи (75,0%), что подтверждает выраженную рубцово-фиброзную перестройку НСП. Это приводит к кондуктивной или смешанной тугоухости в 93,5 % случаев (при гиперкератозе – в 33,3%).

5. Разработанный лечебно-диагностический алгоритм, предусматривающий выбор лечебной тактики с учетом клинического варианта заболевания, инфекционного компонента и состояния просвета НСП, является эффективным: при изолированном зуде интенсивность зуда снижается с 3,34 ±

0,72 до 0,28 ± 0,45 балла к 12-му месяцу ($p < 0,001$); при экзематозной форме интенсивность зуда снижается с 3,43 ± 0,65 до 0,35 ± 0,48 балла, а площадь поражения кожи НСП регрессирует; при гиперкератозе средний балл нарушения проходимости НСП снижается с 1,00 ± 0,00 до 0,76 ± 0,43, свободный просвет восстанавливается (24,3%). При фиброзной форме показания к хирургическому лечению установлены у 93,5% (каналопластика выполнена в 38,7 %).

## ПРАКТИЧЕСКИЕ РЕКОМЕНДАЦИИ

1. **При изолированном зуде без выраженных воспалительных и обструктивных изменений НСП** рекомендуется применять пимекролимус 1 **%** 2 раза в сутки в течение 1 месяца. При сохранении зуда лечение продолжают; при стойком клиническом эффекте к 3 месяцу переходят на поддерживающий режим – 2 раза в сутки через день. **Следует исключить травмирующие и раздражающие факторы.**

2. **При экзематозной форме НО и признаках инфекционного процесса** рекомендуется проводить бактериологическое и микологическое исследования. При выявлении этиологически значимой бактериальной или грибковой флоры необходимо назначить местную этиотропную терапию с учетом результатов исследования. После купирования инфекционного процесса при сохраняющимся зуде и экзематозных изменениях кожи НСП следует применять пимекролимус 1 % по схеме, рекомендованной для пациентов с изолированным зудом.

3. **При гиперкератозе и начальном нарушении проходимости НСП** необходимо удалять гиперкератотические массы с последующим применением такролимуса 0,1 % 2 раза в сутки в течение 1 месяца. При стойком клиническом эффекте к 3 месяцу следует переходить на поддерживающий режим – 2 раза в

сутки через день. При снижении слуха надо проводить аудиологическое исследование в динамике и контролировать состояние просвета НСП.

4. **При сформированной фиброзной атрезии НСП** необходимо проводить аудиологическое исследование, оценить степень обструкции НСП и определить показания к каналопластике. При наличии активного воспалительного процесса местную терапию следует проводить в качестве дополнительного лечения. После хирургического вмешательства необходимо динамическое наблюдение пациента с контролем состояния просвета НСП.

## СПИСОК ПЕЧАТНЫХ РАБОТ, ОПУБЛИКОВАННЫХ ПО ТЕМЕ ДИССЕРТАЦИИ:


1. Шадрин Г.Б., Кунельская В.Я., Мачулин А.И., Мунзалевская Ю.Д. Возбудители грибкового отита у взрослых // Успехи медицинской микологии. – 2023. – Т. 24: Материалы юбилейной конференции по медицинской микологии и микробиологии (Москва, 17-18 мая 2023 г.). – С. 196-197.

2. Кунельская В.Я., Шадрин Г.Б., Мачулин А.И., Мунзалевская Ю.Д. Современные возможности терапии наружного отита // Вестник оториноларингологии. – 2023. – Т. 88, № 3. – С. 127-128.

**3. Гайдина Т.А., Мунзалевская Ю.Д., Силин А.А. Междисциплинарный подход к профилактике рецидивов наружного отита у пациентов с фоновыми дерматологическими заболеваниями // Фарматека. – 2024. – Т. 31, № 10. – С. 13-19. – DOI: 10.18565/pharmateca.2024.10.13-19.**

**4. Дворников А.С., Крюков А.И., Гайдина Т.А., Шадрин Г.Б., Мунзалевская Ю.Д., Пацап О.И. Поражение кожи наружного слухового прохода у пациентки с себорейным дерматитом // Вестник дерматологии и венерологии. – 2024. – Т. 100, № 5. – С. 79-88. – DOI: 10.25208/vdv16772.**

5. Крюков А.И., Дворников А.С., Гайдина Т.А., Шадрин Г.Б., Мунзалевская Ю.Д. Экзематозная форма наружного отита у взрослых // Успехи медицинской микологии. – 2024. – Т. 26: Материалы Международного микологического форума (Москва, 22-23 мая 2024 г.). – С. 167-169.

6. Шадрин Г.Б., Мачулин А.И., Мунзалевская Ю.Д. Видовой состав возбудителей хронического наружного отита // Успехи медицинской микологии. – 2024. – Т. 26: Материалы Международного микологического форума (Москва, 22-23 мая 2024 г.). – С. 202-205.

7. Крюков А.И., Гуров А.В., Шадрин Г.Б., Изотова Г.Н., Мунзалевская Ю.Д., Зотова П.К. Эффективность и безопасность применения топической антибактериальной терапии у пациентов с острым наружным бактериальным отитом: результаты ретроспективного исследования // Вестник оториноларингологии. – 2024. – Т. 89, № 6. – С. 24-27.

**8. Дворников А.С., Гайдина Т.А., Крюков А.И., Шадрин Г.Б., Мунзалевская Ю.Д. Дерматологические заболевания, предрасполагающие к развитию наружного отита (обзор литературы) // Вестник оториноларингологии. – 2025. – Т. 90, № 1. – С. 50-56. – DOI: 10.17116/otorino20259001150.**

## СПИСОК СОКРАЩЕНИЙ

**мВРШ –** модифицированная вербально-ранговая шкала

**ДИ** – доверительный интервал

**КВИ** – костно-воздушный интервал

**НО** – наружный отит

**НСП** – наружный слуховой проход

**ECP** – эозинофильный катионный белок

**IgE** – иммуноглобулин Е

**IQR** – межквартильный размах

**Me** – медиана

**MRSA** – метициллин-резистентный *Staphylococcus aureus*

**n** – число наблюдений

**OR** – отношение шансов

df – число степеней свободы

H – критерий Краскела–Уоллиса

p – достигнутый уровень статистической значимости

U – критерий Манна–Уитни

β – коэффициент логистической регрессии

ρ – коэффициент ранговой корреляции Спирмена

$\chi^2$ – критерий хи-квадрат Пирсона

$\chi^2F$ – критерий Фридмана