На правах рукописи

Мунзалевская Юлия Дмитриевна

# СОВРЕМЕННЫЕ ОСОБЕННОСТИ ЭКЗЕМАТОЗНОЙ ФОРМЫ НАРУЖНОГО ОТИТА

Специальности:

**3.1.3 – Оториноларингология**

**3.1.23 – Дерматовенерология**

**ДИССЕРТАЦИЯ**

**на соискание ученой степени**

**кандидата медицинских наук**

Научные руководители:

член-корреспондент РАН,

Заслуженный деятель науки РФ,

профессор, доктор медицинских наук,

**Крюков А.И.**

профессор, доктор медицинских наук

**Дворников А.С.**

**Москва, 2026 г.**

# ОГЛАВЛЕНИЕ

**ВВЕДЕНИЕ** ..... 4

**ГЛАВА 1. ОБЗОР ЛИТЕРАТУРЫ** ..... 17

**1.1. Эпидемиология и современные представления о наружном отите** ..... 17

**1.1.1. Факторы риска (дерматологические, инфекционные, травматические)** ..... 19

**1.1.2. Исторический экскурс и попытки систематизации наружного отита** ..... 23

**1.1.3. Клинические особенности и патогенез экзематозного наружного отита** ..... 25

**1.2. Роль микробиоты и факторов риска в хронизации наружного отита** ..... 27

**1.3. Диагностические подходы в современной практике** ..... 30

**1.4. Отечественный и зарубежный опыт ведения пациентов** ..... 33

**1.5. Гиперкератоз и фиброзная атрезия наружного слухового прохода** ..... 40

**ВЫВОДЫ ПО ПЕРВОЙ ГЛАВЕ** ..... 43

**ГЛАВА 2. МАТЕРИАЛЫ И МЕТОДЫ** ..... 46

**2.1. Дизайн исследования** ..... 46

**2.2. Характеристика обследованной когорты** ..... 50

**2.3. Клиническая стратификация пациентов** ..... 53

**2.4. Методы клинической и дерматологической оценки** ..... 55

**2.5. Лабораторно-инструментальные методы** ..... 59

**2.6. Лечебная тактика и динамическое наблюдение** ..... 62

**2.7. Методы статистической обработки** ..... 67

**ГЛАВА 3. КЛИНИЧЕСКИЕ ОСОБЕННОСТИ И ФАКТОРЫ, АССОЦИИРОВАННЫЕ С ЭКЗЕМАТОЗНОЙ ФОРМОЙ ХРОНИЧЕСКОГО НАРУЖНОГО ОТИТА** ..... 71

**3.1. Исходная структура обследованной когорты как основа для дальнейшего анализа** ..... 71

**3.2. Клиническая стратификация пациентов и связь формы заболевания со слуховыми нарушениями** ..... 73

**3.3. Дерматологический, микробиологический и иммунологический профиль обследованной когорты** ..... 76

**3.4. Клинические, микробиологические и иммунологические признаки, ассоциированные с экзематозной формой хронического наружного отита** ..... 80

**3.5. Обсуждение клинических, дерматологических и микробиологических результатов** ..... 85

**ГЛАВА 4. КЛИНИЧЕСКОЕ ЗНАЧЕНИЕ ГИПЕРКЕРАТОЗА И ФИБРОЗНОЙ АТРЕЗИИ НАРУЖНОГО СЛУХОВОГО ПРОХОДА** ..... 88

**4.1. Клинико-эндоскопическая характеристика гиперкератоза наружного слухового прохода** ..... 88

**4.2. Клинико-эндоскопическая характеристика фиброзной атрезии наружного слухового прохода** ..... 89

**4.3. Аудиологические изменения при гиперкератозе и фиброзной атрезии наружного слухового прохода** ..... 90

**4.4. Морфологические особенности структурной перестройки наружного слухового прохода** ....92

**4.5. Сопоставление клинических, структурных и функциональных изменений в четырех клинических группах** ....93

**4.6. Обсуждение клинического значения гиперкератоза и фиброзной атрезии наружного слухового прохода** ....96

**ГЛАВА 5. ЭФФЕКТИВНОСТЬ ЛЕЧЕБНО-ДИАГНОСТИЧЕСКОГО АЛГОРИТМА ПРИ ХРОНИЧЕСКОМ ЭКЗЕМАТОЗНОМ НАРУЖНОМ ОТИТЕ** ....100

**5.1. Клиническое значение зуда и его динамика на фоне лечения** ....101

**5.2. Результаты лечения пациентов с зудово-экзематозным вариантом заболевания** ....105

**5.3. Результаты лечения пациентов с гиперкератотически-обструктивным вариантом заболевания** ....107

**5.4. Хирургическая тактика при фиброзной атрезии наружного слухового прохода** ....109

**5.5. Эффективность лечебно-диагностического алгоритма** ....110

**ЗАКЛЮЧЕНИЕ** ....117

**ВЫВОДЫ** ....119

**ПРАКТИЧЕСКИЕ РЕКОМЕНДАЦИИ** ....120

**ПЕРСПЕКТИВЫ ДАЛЬНЕЙШЕЙ РАЗРАБОТКИ ТЕМЫ** ....121

**СПИСОК СОКРАЩЕНИЙ** ....124

**СПИСОК ЛИТЕРАТУРЫ** ....125

# ВВЕДЕНИЕ

Наружный отит (НО) остается одним из наиболее часто встречающихся воспалительных заболеваний уха. Отсутствие унифицированных диагностических критериев и единых подходов к разграничению клинических вариантов заболевания затрудняет стандартизацию обследования и выбор лечебной тактики [34, 148]. Различия в используемых определениях и составе обследованных групп отражаются и на публикуемых эпидемиологических показателях [204].

Эпидемиологические исследования демонстрируют, что до 10 % людей сталкиваются с НО хотя бы раз в жизни [204]. Пиковая заболеваемость наружным отитом в детской популяции приходится преимущественно на школьный возраст, чаще на диапазон 5-14 лет, с максимальными показателями в группах 5-9 и 10-14 лет [117, 141, 160]. В клинической практике до 95 % пациентов НО протекает в острой форме; примерно 50 % пациентов имеют склонность к рецидивам, а 3-5 % переходят в хроническую форму [42, 84, 204].

НО остается значимой причиной обращения к оториноларингологу и представляет собой важную проблему здравоохранения: хронические формы связаны со снижением качества жизни, увеличением длительности лечения и экономической нагрузкой на систему здравоохранения [27, 57]. По данным официальной статистики Министерства здравоохранения Российской Федерации, заболевания наружного уха сохраняют высокую распространенность на уровне всей страны [10].

Клинические рекомендации последних лет подчеркивают необходимость точной диагностики и стратегий лечения, которые учитывают инфекционный компонент и также дерматологические особенности болезни [15, 21]. С хроническим течением наружного отита могут быть связаны сопутствующие дерматозы, включая атопический и себорейный дерматит, экзему и псориаз, а также изменения локального микробиоценоза НСП [71, 74,

91, 118, 142, 167, 188]. Одним из наиболее стойких клинических проявлений является зуд. Расчесы дополнительно повреждают кожу НСП и могут поддерживать воспалительный процесс, однако наличие зуда само по себе не позволяет разграничить отдельные клинические варианты хронического НО.

Этиология НО остается многофакторной и клинически разнообразной: наиболее распространенные бактериальные возбудители – *Pseudomonas aeruginosa* (примерно у 22-62 % пациентов) и *Staphylococcus aureus* (11-34 %) [8, 11, 28, 42, 43, 85, 100, 127, 171, 177, 179, 198, 205]. В клинических рекомендациях для детской популяции частота выявления *P. aeruginosa* составляет 20-60 %, *S. aureus* – 10-70 % [2]. Грибковая этиология, представленная *Candida spp.* и *Aspergillus spp*., составляет около 10 % случаев, особенно при хронических и рецидивирующих формах [67, 108]. Клинические проявления хронического воспаления НСП не всегда соответствуют наличию активного инфекционного процесса. Выявление бактериальной или грибковой флоры требует оценки в совокупности с клиническими данными. Бактериологическое и микологическое исследования приобретают особое значение при выборе этиотропной терапии.

Продолжительное воспаление кожи НСП может сопровождаться нарушением процессов кератинизации, накоплением кератиновых масс и сужением просвета слухового прохода. При гиперкератотических изменениях нарушение проходимости НСП способно сочетаться со слуховыми расстройствами. Более выраженные структурные изменения наблюдаются при сформированной фиброзной атрезии, для которой характерны рубцово-фиброзная перестройка тканей, стойкая обструкция НСП и нарушение слуховой функции. Разграничение экзематозных, гиперкератотически-обструктивных и фиброзно-атретических изменений имеет значение для определения объема обследования и выбора лечебной тактики.

Современная терапия НО зачастую ограничена санацией и местным воздействием, что эффективно купирует острое воспаление, но не предотвращает рецидивов и хронического течения [84, 173]. При

экзематозных формах длительное использование антибиотикосодержащих капель может утратить эффективность, но и вызвать сенсибилизацию кожи, усугубляя воспаление [95]. Этиотропная терапия необходима при подтвержденном инфекционном процессе, однако не всегда обеспечивает длительный контроль хронического воспаления кожи НСП. Возможности продолжительного применения топических глюкокортикостероидов ограничены местными нежелательными эффектами. В литературе представлены данные об эффективности ингибиторов кальциневрина – такролимуса и пимекролимуса при хронических воспалительных поражениях кожи наружного уха [111, 152].

Сохраняющаяся клиническая неоднородность хронического НО, вариабельность микробиологических результатов, сочетание воспалительных и структурно-обструктивных изменений НСП, а также различия функциональных последствий заболевания затрудняют применение единой лечебной схемы. Отсутствие унифицированного подхода, учитывающего клинические проявления, дерматологический и микробиологический профиль, состояние просвета НСП и слуховую функцию, определяет необходимость разработки лечебно-диагностического алгоритма при хронической экзематозной форме наружного отита.

**Степень разработанности темы**

В клинических рекомендациях National Institute for Health and Care Excellence (NICE, Великобритания), American Academy of Otolaryngology – Head and Neck Surgery Foundation (AAO-HNSF, США) и Министерства здравоохранения Российской Федерации систематизированы подходы к обследованию и лечению преимущественно острых инфекционно-воспалительных форм наружного отита. Основное внимание уделено санации НСП, местной антибактериальной и противогрибковой терапии, купированию воспаления и профилактике осложнений. Хронические экзематозные формы представлены менее детально, единые критерии их клинического разграничения не сформированы.

В публикациях, посвященных дерматологическим аспектам наружного отита, описана его связь с экземой, атопическим и себорейным дерматитом, псориазом, контактными реакциями и нарушением эпидермального барьера [71, 74, 91, 118, 142, 167, 188]. Отдельно изучены зуд, шелушение, эритема, мацерация и другие изменения кожи наружного слухового прохода. Вместе с клиническими проявлениями анализируется роль сопутствующей дерматологической патологии, однако ее значение для разграничения вариантов хронического НО трактуется неоднозначно. Недостаточно установлено, какие локальные признаки наиболее тесно связаны с экзематозным поражением НСП и могут использоваться при клинической стратификации пациентов.

Значительный объем исследований посвящен микробиологическому спектру наружного отита. В качестве основных бактериальных возбудителей описаны *Pseudomonas aeruginosa* и *Staphylococcus aureus*, среди грибковой флоры – представители *Candida spp.* и *Aspergillus spp*. [2, 8, 11, 28, 42, 43, 67, 85, 100, 108, 127, 171, 177, 179, 198, 205]. Частота выявления микроорганизмов и их структура существенно различаются между исследованиями. Не во всех работах разграничиваются микробная колонизация НСП и клинически значимый инфекционный процесс. Вопрос о месте бактериологического и микологического исследований в выборе терапии хронических экзематозных форм требует дальнейшего уточнения.

Отдельный блок исследований посвящен гиперкератозу, приобретенному стенозу и фиброзной атрезии наружного слухового прохода. Описаны особенности нарушения кератинизации, рубцово-фиброзной перестройки тканей, формирования обструкции и связанных с ней слуховых нарушений. Разработаны хирургические способы восстановления просвета НСП. В большинстве публикаций гиперкератотические и фиброзно-атретические изменения изучаются раздельно. Сопоставление их клинических, аудиологических и морфологических характеристик в рамках

единой системы наблюдения представлено ограниченно, что затрудняет выбор лечебной тактики при различной выраженности структурных изменений.

Для лечения хронических зудово-экзематозных поражений наружного уха применяются топические глюкокортикостероиды, противомикробные средства и препараты, направленные на восстановление кожного барьера. Продолжительное использование местных глюкокортикостероидов ограничено риском нежелательных изменений кожи. В качестве нестероидной противовоспалительной терапии изучаются ингибиторы кальциневрина – пимекролимус и такролимус [111, 152]. Публикации свидетельствуют об их эффективности при воспалительных дерматозах, однако сведения о длительном применении при хроническом экзематозном НО немногочисленны. Не сформированы единые критерии выбора этих препаратов в зависимости от ведущих клинических проявлений и состояния просвета НСП.

Существующая научная литература отражает отдельные дерматологические, микробиологические, структурные и функциональные аспекты хронического наружного отита, однако их комплексная оценка в единой системе диагностики и лечения представлена ограниченно. Научного уточнения требуют клиническое значение сопутствующей дерматологической патологии, диагностическая роль объективных изменений кожи и зуда, значение микробиологического профиля, различия между гиперкератозом и фиброзной атрезией, а также выбор терапии при различных вариантах поражения НСП. Эти нерешенные вопросы являются основанием для разработки лечебно-диагностического алгоритма при хронической экзематозной форме НО.

**Цель исследования –** повышение эффективности терапии экзематозной формы наружного отита у взрослых за счет разработки современного лечебного алгоритма.

**Задачи исследования:**

1. Провести клинические, микробиологические (бактериологическое и микологическое), гистологические и аудиологические обследования у пациентов с экзематозным наружным отитом.
2. Изучить факторы риска развития экзематозной формы наружного отита.
3. Оценить клиническое значение гиперкератоза и фиброзной атрезии наружного слухового прохода при хроническом экзематозном наружном отите.
4. Разработать лечебно-диагностический алгоритм при экзематозной форме хронического наружного отита и доказать его эффективность.

## Научная новизна исследования

Впервые уточнено клиническое значение сопутствующей дерматологической патологии при хроническом экзематозном наружном отите. Связь общей частоты дерматологической патологии с клиническим вариантом заболевания не подтверждена. Установлено, что экзематозное поражение кожи НСП наиболее тесно связано с наличием шелушения, покраснения и морфологических элементов.

На основании комплексной клинической, эндоскопической, гистологической и аудиологической оценки установлены различия между клиническими вариантами хронического экзематозного наружного отита. Определено клиническое значение гиперкератоза как структурно-обструктивного изменения, сопровождающегося нарушением проходимости НСП и слуховыми расстройствами; для фиброзной атрезии характерны выраженная рубцово-фиброзная перестройка, стойкая обструкция и более высокая частота нарушений слуховой функции.

Впервые разработан лечебно-диагностический алгоритм при экзематозной форме хронического наружного отита и доказана его эффективность. Обоснован выбор метода лечения в зависимости от ведущего

клинического варианта течения заболевания: применение пимекролимуса – при зудово-экзематозных проявлениях, такролимуса – при гиперкератотически-обструктивных изменениях и рассмотрение хирургической тактики при сформированной фиброзной атрезии наружного слухового прохода.

**Теоретическая и практическая значимость работы**

Теоретическая значимость исследования состоит в уточнении представлений о клинической неоднородности хронического наружного отита и значении дерматологических, микробиологических и структурных изменений наружного слухового прохода. Уточнена связь экзематозного поражения кожи НСП с отдельными клиническими признаками, включая шелушение, покраснение и морфологические элементы; зуд является частым, но неспецифичным проявлением хронического наружного отита. Дополнены данные о микробиологическом профиле хронического наружного отита и его вариабельности. Сопоставление клинических, аудиологических и морфологических характеристик гиперкератоза и фиброзной атрезии расширяет представления о структурных изменениях наружного слухового прохода и связанных с ними функциональных нарушениях.

Оценка дерматологического статуса у пациентов с хроническим наружным отитом необходима для уточнения характера поражения кожи НСП и определения показаний к совместному ведению оториноларингологом и дерматовенерологом.

Неоднородность микробиологического профиля и отсутствие микробного роста более чем в половине исследованных образцов обосновывают необходимость клинико-лабораторной оценки инфекционного процесса перед назначением антибактериальной или противогрибковой терапии.

Разграничение зудово-экзематозных, гиперкератотически-обструктивных и фиброзно-атретических изменений НСП позволяет определять объем обследования и выбирать лечебную тактику. При

гиперкератозе необходим динамический контроль проходимости НСП и слуховой функции; при сформированной фиброзной атрезии – аудиологическое обследование и определение показаний к хирургическому лечению.

Разработанный лечебно-диагностический алгоритм предусматривает применение пимекролимуса 1 % при зудово-экзематозных проявлениях, а при гиперкератозе и начальном нарушении проходимости НСП – удаление гиперкератотических масс с последующим применением такролимуса 0,1 %. Алгоритм может использоваться оториноларингологами и дерматовенерологами в амбулаторной и стационарной практике.

## Методология и методы исследования

Методологическую основу работы составило клиническое наблюдательное исследование, выполненное в 2022-2025 гг. на базе консультативно-диагностического отделения № 1 ГБУЗ «Научно-исследовательский клинический институт оториноларингологии им. Л.И. Свержевского» Департамента здравоохранения города Москвы. В исследование включены 183 пациента в возрасте 18 лет и старше с хроническим наружным отитом. В связи с двусторонним поражением у части пациентов проанализировано 328 наружных слуховых проходов. По ведущим клиническим проявлениям выделены четыре группы: изолированный зуд – 36 пациентов, экзематозная форма – 95, экзематозная форма с гиперкератозом – 21, фиброзная атрезия наружного слухового прохода – 31 пациент. Выделенные группы не рассматривались как последовательные стадии заболевания.

Обследование включало клинико-анамнестическую оценку, оториноларингологический и дерматологический осмотр, отоскопию, отомикроскопию и эндоскопическую визуализацию наружного слухового прохода. Интенсивность зуда оценивали по модифицированной вербально-ранговой шкале от 0 до 4 баллов. Проводили бактериологическое и микологическое исследования, оценку слуховой функции, а по клиническим

показаниям – дополнительные лабораторные и морфологические исследования. Общий иммуноглобулин Е определяли у 31 пациента, эозинофильный катионный белок – у 34. Морфологическое исследование выполнено у 12 пациентов с фиброзной атрезией наружного слухового прохода. Динамическую оценку клинических проявлений проводили исходно и через 1, 2, 3, 6 и 12 месяцев.

Лечебную тактику выбирали в зависимости от ведущих клинических проявлений, характера изменений кожи и состояния просвета наружного слухового прохода. При зудово-экзематозных проявлениях применяли пимекролимус 1 %, при гиперкератозе и начальном нарушении проходимости НСП после удаления гиперкератотических масс – такролимус 0,1 %. При выявлении этиологически значимой бактериальной или грибковой флоры проводили местную этиотропную терапию. У пациентов со сформированной фиброзной атрезией оценивали состояние слуховой функции и показания к хирургическому лечению.

Статистическую обработку выполняли в программе IBM SPSS Statistics 26.0. Для анализа количественных и категориальных признаков применяли критерии Манна-Уитни, Краскела-Уоллиса, хи-квадрат Пирсона и точный критерий Фишера. Динамику связанных показателей оценивали с использованием критериев Фридмана и Вилкоксона, взаимосвязи признаков – коэффициента ранговой корреляции Спирмена. Для анализа совокупности клинических признаков применяли многофакторную логистическую регрессию. Статистически значимыми считали различия при $p < 0,05$.

**Основные положения, выносимые на защиту**

1. У пациентов с экзематозным хроническим наружным отитом сопутствующая дерматологическая патология выявляется часто, однако связь ее общей частоты с клиническим вариантом заболевания не подтверждена. Экзематозное поражение кожи НСП наиболее тесно связано с шелушением, покраснением и наличием морфологических элементов. Зуд является частым, но неспецифичным проявлением хронического наружного отита.

2. **Микробиологический профиль НСП у пациентов хроническим экзематозным наружным отитом неоднороден.** Отсутствие микробного роста более чем в половине исследованных образцов наряду с выявлением этиологически значимой бактериальной и грибковой флоры обосновывает необходимость клинико-лабораторной оценки инфекционного процесса перед назначением противомикробной терапии.

3. Гиперкератоз и фиброзная атрезия НСП различаются выраженностью структурных и функциональных нарушений. Гиперкератоз сопровождается накоплением кератиновых масс, нарушением проходимости НСП и менее выраженными слуховыми нарушениями; для фиброзной атрезии характерны стойкая обструкция, выраженное нарушение слуховой функции и рубцово-фиброзная перестройка тканей.

4. Разработанный лечебно-диагностический алгоритм различных форм экзематозного хронического наружного отита, основанный на оценке ведущих клинических проявлений и структурных изменений НСП, эффективен при этой патологии.

**Степень достоверности результатов**

Достоверность результатов исследования подтверждается достаточным объемом клинического материала, включавшего 183 пациента с хроническим наружным отитом и 328 пораженных наружных слуховых проходов, единым протоколом обследования и динамического наблюдения, а также комплексным применением клинических, оториноларингологических, дерматологических, микробиологических, микологических, аудиологических, иммунологических и морфологических методов. Обследование проводилось по единым диагностическим критериям, а клинические показатели оценивались в установленные сроки наблюдения. Сопоставление субъективных симптомов с объективными изменениями кожи НСП, состоянием его просвета, слуховой функцией и результатами лабораторных исследований снижало влияние отдельных методов на итоговую интерпретацию.

Статистическая обработка выполнена с применением методов, соответствующих типу данных и характеру их распределения. Использованы критерии Манна-Уитни, Краскела-Уоллиса, хи-квадрат Пирсона, точный критерий Фишера, критерии Фридмана и Вилкоксона, коэффициент ранговой корреляции Спирмена и многофакторный логистический регрессионный анализ. Для категориальных признаков рассчитывали отношения шансов с 95 % доверительными интервалами. Различия признавали статистически значимыми при $p < 0,05$. Длительность наблюдения до 12 месяцев дала возможность оценить непосредственные и отдаленные результаты лечения. Совокупность объема выборки, стандартизированного обследования, объективных методов оценки и статистического анализа формирует достаточную основу для обоснованности представленных выводов и практических рекомендаций.

**Апробация результатов исследования**

Основные положения работы и результаты исследования были доложены и обсуждены на: еженедельных научно-практических видеоконференциях ГБУЗ «НИКИО им. Л.И. Свержевского» ДЗМ (Москва, 2024-2025 гг.); IV Международном микологическом форуме (Москва, 2024 г.); 71-й научно-практической конференции «Молодые ученые российской оториноларингологии» (Санкт-Петербург, 2025 г.).

Апробация диссертации состоялась на совместной научно-практической конференции сотрудников ГБУЗ «НИКИО им. Л.И. Свержевского» ДЗМ и кафедры дерматовенерологии имени академика Ю.К. Скрипкина Института Клинической Медицины ФГАОУ ВО РНИМУ им. Н.И. Пирогова М3 РФ (Пироговский Университет) 26 сентября 2025 года, протокол № 25.

**Личный вклад автора**

Автор лично участвовала во всех этапах выполнения научно-исследовательской работы и принимала непосредственное участие в лечебно-диагностическом процессе. Самостоятельно осуществляла сбор клинического материала, ведение медицинской документации, систематизацию результатов

оториноларингологического, дерматологического, микробиологического, аудиологического и морфологического обследования пациентов.

Автором проведены анализ и статистическая обработка полученных данных, их сравнительное сопоставление и интерпретация. На основании результатов исследования сформулированы основные положения диссертационной работы, подготовлены научные публикации, обобщены результаты исследования и оформлена диссертация.

**Внедрение результатов исследования в практику**

Результаты исследования внедрены в работу оториноларингологических отделений ГБУЗ «НИКИО им. Л.И. Свержевского» ДЗМ и ГБУЗ «ГП №64 ДЗМ», в работу отделения дерматовенерологии БУЗ ВО «Воронежский областной клинический центр специализированных видов медицинской помощи»,

Основные положения и результаты диссертационной работы включены в учебную программу подготовки студентов, ординаторов, аспирантов, врачей ГБУЗ «НИКИО им. Л.И. Свержевского» ДЗМ, кафедры дерматовенерологии имени академика Ю.К. Скрипкина Института Клинической Медицины ФГАОУ ВО РНИМУ им. Н.И. Пирогова МЗ РФ (Пироговский Университет) и кафедры дерматовенерологии и косметологии ФГБОУ ВО ВГМУ им. Н.Н. Бурденко Минздрава России.

**Публикации**

По теме диссертации опубликовано **8 печатных работ**, в том числе **3 статьи** в рецензируемых научных изданиях, рекомендованных ВАК Российской Федерации.

**Объем и структура диссертации**

Диссертация изложена на 150 страницах печатного текста, состоит из введения, литературного обзора, 4 глав собственных исследований, заключения, выводов, практических рекомендаций, списка сокращений и списка литературы. Список литературы включает 207 источников, из которых

48 отечественных и 159 зарубежных. Диссертация иллюстрирована 29 таблицами и 4 рисунками.

**Благодарности**

Автор выражает благодарность Г.Б. Шадрину и Т.А. Гайдиной за консультативную помощь, профессиональные рекомендации и участие в обсуждении отдельных клинических аспектов диссертационного исследования.

# ГЛАВА 1. ОБЗОР ЛИТЕРАТУРЫ

## 1.1. Эпидемиология и современные представления о наружном отите

Наружный отит (НО) – воспалительное заболевание кожи наружного слухового прохода (НСП) и прилежащих структур, для которого до настоящего времени не выработаны единые диагностические критерии и строгие дефиниции [68, 172, 183].

Отсутствие единого и общепринятого определения наружного отита обусловливает значительные различия в публикуемых эпидемиологических показателях, приводит к неоднородности включаемых клинических форм и, как следствие, затрудняет разработку обоснованных диагностических рекомендаций и унифицированных подходов к лечению [34; 121, 172, 175]. В структуре воспалительных заболеваний ЛОР-органов доля острого наружного отита (ОНО) варьирует от 17 до 30 % [30]. В среднем каждый десятый человек переносит НО хотя бы один раз в течение жизни, а 3-5 % населения страдают хроническими формами [157, 204]. В отечественной литературе подчеркивается, что воспалительные заболевания наружного уха чаще представлены острыми эпизодами, тогда как хронические и рецидивирующие формы имеют меньшее, но клинически значимое распространение. По данным российских авторов, острый наружный отит составляет до 95 % случаев, до 50 % эпизодов склонны к рецидивированию, а хронические формы регистрируются у 3-5 % населения [33, 42].

Существенное значение для оценки масштабов проблемы имеют данные официальной медицинской статистики. По сведениям Министерства здравоохранения Российской Федерации, заболевания наружного уха характеризуются стабильно высокой распространенностью на уровне всей страны. В 2023 году в Российской Федерации зарегистрировано 1 765 599 случаев болезней наружного уха, что соответствует 1205,6 случая на 100 000 населения. По сравнению с 2022 годом отмечается увеличение абсолютного

числа зарегистрированных случаев (с 1 727 896 до 1 765 599), что свидетельствует о сохраняющейся нагрузке данной патологии на систему здравоохранения. Для сопоставления, заболеваемость болезнями среднего уха и сосцевидного отростка в 2023 году составила 1 912 108 случаев (1305,7 на 100 000 населения), что подчеркивает значимый вклад воспалительных заболеваний уха в структуру общей заболеваемости населения Российской Федерации [10].

Географическая и климатическая вариабельность показателей значительна: годовая заболеваемость ОНО в США оценивается примерно в 0,4 %, в Великобритании достигает 1 %, а в Австралии превышает 1,5 % [73, 124, 204]. Эти различия во многом отражают роль влажного и жаркого климата, профессионально- и поведенчески-обусловленного контакта с водой («ухо пловца»), а также неодинаковую доступность первичной ЛОР-помощи [62, 73, 75, 101, 150, 154, 165, 199]. Возрастно-половые различия при наружном отите остаются неоднозначными: заболевание может встречаться во всех возрастных группах, однако чаще диагностируется у взрослых; в детском возрасте пик заболеваемости приходится преимущественно на 7-14 лет, тогда как у детей младше 2 лет наружный отит наблюдается редко. Большинство случаев имеет бактериальную этиологию, прежде всего с участием *Pseudomonas aeruginosa* и *Staphylococcus aureus*; грибковые и вирусные формы встречаются реже [142, 204].

Эпидемиологическая картина НО характеризуется высокой распространенностью, значительной долей острых и рецидивирующих эпизодов, климатогеографическими различиями и стабильным «фоном» хронических форм, что поддерживает клиническую и социальную значимость проблемы [42, 142, 157, 204]. Вместе с тем, важным аспектом в понимании патогенеза заболевания остается анализ предрасполагающих факторов, которые создают условия для развития и хронизации воспалительного процесса. К их числу относятся дерматологические заболевания, инфекционные агенты, а также травматизация кожи наружного слухового

прохода вследствие бытовых или медицинских манипуляций [9, 72, 95, 184, 197]. Дальнейшее рассмотрение требует обращения к механизмам естественной защиты наружного слухового прохода. Одним из локальных факторов защиты является кислая среда наружного слухового прохода; при хроническом наружном отите изменение pH может снижать устойчивость кожи к воспалению и вторичной колонизации [140, 175]. Именно нарушение работы барьерных систем становится пусковым моментом для инфицирования и воспаления.

### 1.1.1. Факторы риска (дерматологические, инфекционные, травматические)

Кожа НСП при нормальных условиях обеспечивает механическую и химическую защиту за счет целостности эпидермального барьера, секреции церуминозных и сальных желез и поддержания «кислой мантии» кожи. Ушная сера образует липидную пленку с бактерицидными компонентами (в т. ч. лизоцимом), поддерживает кислый pH и способствует самоочищению НСП [37, 180]. Физиологическая кислотность поверхности кожи в НСП составляет около pH ≈ 4,0; при воспалении среда ощелачивается до pH 4,0-5,7, что снижает антимикробную резистентность и облегчает колонизацию патогенами [145, 150, 175, 204]. На ранних этапах воспалительной реакции нарушается липидно-кислотный баланс, формируется отек, возникают микроповреждения эпителия, что облегчает инвазию бактерий/грибов; экссудат и детрит дополнительно обтурируют просвет НСП, поддерживая персистенцию процесса [37]. Следует учитывать и роль микробиома наружного слухового прохода, который является неотъемлемым компонентом местного барьера [69, 103, 131]. Его сбалансированный состав препятствует избыточному росту патогенов, а нарушения микробного равновесия

рассматриваются как один из факторов хронизации воспалительного процесса [90].

**Дерматологические факторы риска.**

Первичные дерматозы часто предрасполагают к НО либо сами по себе формируют клинический вариант экзематозного наружного отита [106]. Наиболее значимые нозологии:

**Простой раздражительный контактный дерматит (ПРКД, L24).** Возникает при воздействии химических или физических раздражителей (трение, влажность, термические факторы), составляет до 80 % контактных дерматитов [168]. Клинические симптомы: жжение и болезненность на фоне эритемы, отека, папуло-везикулезных элементов и мокнутия (остро); при хроническом течении доминируют зуд, сухость, лихенификация [162]. На коже ушной раковины и в НСП ПРКД может быть связан с ношением слуховых аппаратов, наушников, берушей, а также с «агрессивной гигиеной» (ватные палочки и др.), что повышает риск НО [97, 143, 155, 196].

**Аллергический контактный дерматит (АКД, L23).** Иммунопатологическая реакция IV типа на местные гаптены (в т. ч. компоненты ушных капель: антибиотики, анестетики, консерванты; ПАВы косметики для волос). Взаимодействие кератиноцитов с аллергенами, секреция цитокинов усиливают зуд и воспаление; ключевую роль играет тщательный аллергоанамнез и поиск причинно-следственных связей [97].

**Атопический дерматит (АтД, L20).** Нарушение эпидермального барьера (↑TEWL, сдвиг pH), Th2-опосредованное воспаление и дисбиоз кожи создают условия для персистенции микробов [50, 126, 134, 159, 200]. Даже клинически непораженная кожа у пациентов с АтД демонстрирует повышение pH и TEWL по сравнению со здоровыми [146]. Типична длительная рекуррентность, присоединение бактериальных/микотических инфекций [189]; в диагностике применимы биомаркеры атопического дерматита [11].

**Экзема (L30).** Хронический дерматоз с высокой распространенностью (≈ 1-2 % взрослой популяции; 30-40 % всей дерматологической патологии).

Патогенез связан с нарушением кожного барьера и повышенной чувствительностью; выделяют острые, подострые и хронические стадии с полиморфизмом высыпаний [18, 129]. Микробная экзема характеризуется асимметрично расположенными очагами с четкими или фестончатыми границами, эритемой, мокнутием, серозно-гнойными и кровянистыми корками. По периферии очага может определяться венчик отслаивающегося эпидермиса, возможно формирование точечных эрозий с серозным отделяемым – «серозных колодцев». Для процесса характерна склонность очагов к периферическому росту [30].

**Псориаз (L40).** Мультифакториальное заболевание с ускоренной пролиферацией кератиноцитов, цитокиновым дисбалансом и типичными бляшками с феноменом Ауспица [156]. Около 2 % населения имеет различные формы псориаза; ретроаурикулярная зона и кожа волосистой части головы поражаются часто, что клинически значимо для НСП [16, 97, 137].

**Себорейный дерматит (СД, L21).** Хроническое рецидивирующее воспаление в зонах с высокой плотностью сальных желез [29, 174]. Патогенез включает качественные/количественные изменения себума, нарушение барьера и иммунный ответ на *Malassezia spp*.; липаза *Malassezia* генерирует свободные жирные кислоты и ПОЛ-продукты, активирующие воспаление и десквамацию [5, 193]. Клинически в области НСП – эритема с желтоватыми склеенными чешуйками [17].

**Красный плоский лишай (КПЛ, L43).** Лихеноидные папулы с «сеткой Уикхема»; описана ассоциация тяжелого КПЛ полости рта с фиброзирующим НО и приобретенной атрезией НСП [115]. Механизмы развития зуда до конца не изучены [203].

**Демодекоз (B88).** *Demodex spp.* – наиболее распространенный эктопаразит человека; увеличение его количества коррелирует с интенсивностью зуда в ушах, однако триггеры патогенности и механизмы воспаления окончательно не установлены [25, 65, 76].

**Кожный зуд (L29).** Частая жалоба в ЛОР-практике; этиологический спектр широк (дерматологические, системные, неврологические, психогенные причины) [202, 207]. При неясной природе ушной зуд следует рассматривать как самостоятельную нозологию; травматизация кожи НСП при попытках «почесать» поддерживает вторичное инфицирование [60, 194].

Суммируя, можно сказать о том, что все дерматозы изменяют pH, липидный состав и микробиоценоз кожи НСП, что повышает риск вторичной колонизации и формирует вариант экзематозного НО.

**Инфекционные факторы и микробиота**

Ведущими бактериальными патогенами остаются *Pseudomonas aeruginosa* и *Staphylococcus aureus*; нарастающее значение имеют грибковые агенты (*Aspergillus, Candida*) и смешанные бактериально-грибковые ассоциации, усложняющие течение и требующие комбинированной терапии [8, 35, 64, 65, 104, 124, 166]. Доля микст-инфекций, по сообщениям ряда авторов, растет, что коррелирует с модификацией pH и микробиоценоза при дерматозах [42, 124]. Проблема контактной сенсибилизации к компонентам ушных капель (например неомицин) усугубляет воспаление НСП и провоцирует рецидивы [14, 78].

**Травматические, поведенческие и ятрогенные факторы**

Механические микротравмы (чистка ватными палочками, зондирование), инородные тела, использование наушников/берушей/слуховых аппаратов, а также частый/пролонгированный контакт с водой (плавание, дайвинг) достоверно повышают риск НО. У пациентов с узким НСП и экзостозами ухудшается дренаж и самоочищение, что поддерживает воспаление [15]. Простые профилактические вмешательства – водный режим, бережный туалет, подкисляющие/вяжущие средства (уксусная кислота, ацетат алюминия) и местные кортикостероиды при экземе – физиологически обоснованы, поскольку влага и дерматит являются ключевыми факторами риска [124].

**Системные факторы**

Сахарный диабет, иммунодефицитные состояния, онкопациенты после лучевой/химиотерапии, а также метаболические и психоэмоциональные расстройства ассоциированы с тяжелыми и/или затяжными формами, включая некротизирующий НО [4, 7, 15, 42, 51, 54, 59, 70, 109, 142]. В совокупности это определяет необходимость междисциплинарного ведения и стратификации риска, когда в оценке пациента учитываются локальные проявления и общее соматическое состояние.

### 1.1.2. Исторический экскурс и попытки систематизации наружного отита

Многообразие клинических форм и факторов риска привело к многочисленным попыткам классифицировать НО, что должно было способствовать унификации диагностики и выработке лечебной тактики. Экзематозный наружный отит, который занимает промежуточное положение между инфекционными и дерматологическими заболеваниями и отличается высокой вариабельностью течения [114, 124, 144, 185, 186]. Именно сложность этой формы на протяжении более века побуждала исследователей к созданию различных классификационных систем. Одна из первых систем предложена A. Barth (1904) [31]; в отечественной практике длительное время использовалась классификация Н.П. Симановского (1914). Существенный вклад внесли H.C. Fridmann и C.L. Hinkel (1941), выделившие, в частности, две формы экзематозного НО – подострую и хроническую [97]. В современной российской литературе С.Я. Косяков (2011) предложил деление воспалительных заболеваний наружного уха на иммунологические (АтД, АКД, СД, рецидивирующий полихондрит) и инфекционные (НО, отомикоз, экзематозный НО, фурункул НСП) [22]. Даже в современных российских публикациях подчеркивается, что существующие классификации не

охватывают всего спектра клинических проявлений и не учитывают экзематозные формы, что затрудняет выработку единых диагностических и лечебных стандартов.

**Практическая рабочая схема и место экзематозного НО.**

В клинической практике целесообразно использовать рабочую схему, учитывающую временной и клинико-этиологический аспекты:

- По длительности: острый (≤ 4 нед.), рецидивирующий (≥ 2 эпизода/6 мес. или ≥ 4/год), хронический (> 4 нед. или персистирующее течение).
- По клинико-этиологическим признакам**:** ограниченный (фурункул), диффузный, грибковый (отомикоз), некротизирующий (диабет/иммунодефицит), экзематозный НО.

**Экзематозный наружный отит** – клинико-патогенетический вариант НО, возникающий на фоне первичных дерматитов (ПРКД, АКД), АтД, СД, псориаза и др. Для него характерны: поражение кожи НСП/ушной раковины с мокнутием, корками, выраженным зудом и шелушением; склонность к вторичной бактериально-грибковой колонизации и микст-инфекциям; рецидивирующее или хроническое течение; высокая потребность в междисциплинарном ведении [5, 14, 17, 22, 42, 78, 79, 134, 193].

Учитывая изменение pH и барьерные нарушения, патогенетически обоснованы подкисляющие растворы, щадящий туалет НСП, короткие курсы топических ГКС на кожу наружного слухового прохода (противогрибковые или антисептические средства по показаниям и обязательный контроль триггеров (влажность, механические раздражители, контактные аллергены) [15, 124].

Отсутствие унифицированной классификации при наличии отчетливого экзематозного варианта диктует необходимость «надстроечной» таксономии в виде диагностического алгоритма, включающего скрининг дерматологических факторов риска, аллергологический анамнез, оценку поведенческих триггеров и анатомических особенностей (узкий НСП,

экзостозы), а также осторожную этиотропную терапию с учетом возможной контактной сенсибилизации к ушным каплям [14, 15, 78, 82, 206]. Профилактика включает ограничение контакта с водой (индивидуальные вкладыши, сушка ушей), отказ от агрессивных гигиенических процедур, лечение сопутствующих дерматологических заболеваний и обучение пациента методам самоконтроля клинических проявлений [15, 99, 124].

Многообразие этиологических факторов и высокий риск рецидивирования делают экзематозный наружный отит отдельной клинико-патогенетической проблемой, требующей детального рассмотрения. Для понимания механизмов его возникновения необходимо учитывать как морфологические особенности кожи наружного слухового прохода, так и ее функциональное состояние при дерматологических и инфекционных процессах. Именно на этом основании целесообразно перейти к анализу клинических характеристик и патогенетических механизмов, формирующих основу экзематозного варианта НО.

### 1.1.3. Клинические особенности и патогенез экзематозного наружного отита

Кожный покров хрящевого отдела наружного слухового прохода (НСП) имеет ряд морфологических особенностей, предопределяющих его уязвимость при воспалительных и дерматологических заболеваниях. Он располагается на слое хорошо развитой подкожной жировой клетчатки и содержит апокриновые церуминозные железы, секрет которых формирует ушную серу [23, 60, 80, 87].

Физиологическая роль ушной серы заключается в поддержании защитного барьера: она обладает гидрофобными свойствами, стабилизирует кислотно-щелочной баланс, задерживает поллютанты и оказывает

антимикробное действие за счет содержания лизоцимов и других ферментов [60, 80, 87, 132]. Поддержание слабокислого pH (5,0-5,7) подавляет рост условно-патогенной микрофлоры и препятствует развитию бактериальной и грибковой инфекции.

При нарушении продукции серы, что чаще всего связано с избыточным туалетом ушей ватными палочками или агрессивными гигиеническими практиками, барьерная функция кожи НСП снижается. Недостаточность серы ведет к повышению pH, мацерации эпидермиса и облегчает инвазию микроорганизмов [16]. Парадоксально, но чрезмерная гигиена ушей становится предрасполагающим фактором наружного отита.

**Нормальный микробиоценоз кожи НСП** относительно прост и представлен преимущественно сапрофитными микроорганизмами: стафилококками (*Staphylococcus auricularis, Staphylococcus epidermidis, Staphylococcus capitis*), коринебактериями (*Turicella otitidis, Corynebacterium pseudodiphtheriticum*), а также анаэробными бактериями (*Propionibacterium acnes*) [182]. Грибковая флора в норме ограничена липофильными дрожжами рода *Malassezia* (*M. slooffiae, M. restricta*), что подтверждает низкое грибковое разнообразие в НСП по сравнению с другими участками кожи [77].

При патологических состояниях баланс микробиоты нарушается: снижается доля сапрофитных форм и возрастает колонизация патогенными микроорганизмами (*Pseudomonas aeruginosa, Staphylococcus aureus*) и грибами (*Candida albicans, Aspergillus fumigatus, A. niger*) [60, 120, 139, 171]. У пациентов с экземой, себореей, псориазом, сахарным диабетом или иммунодефицитными состояниями нарушение барьерной функции и изменение микробиоценоза наблюдается значительно чаще, что предрасполагает к развитию наружного отита [20, 48, 60, 63, 105, 136].

**Экзематозные изменения кожи НСП** проявляются сочетанием типичных дерматологических симптомов: эритемы, отека, мокнутия, формированием серозных или серозно-гнойных выделений, образованием корок и выраженного зуда. При хроническом течении отмечаются

гиперкератоз, трещины, лихенификация. В условиях постоянного зуда и расчесов повреждается эпидермис, что еще более облегчает проникновение микроорганизмов и формирование вторичной бактериально-грибковой инфекции.

Дерматологические изменения кожи НСП в условиях экзематозного процесса связаны с нарушением продукции и состава ушной серы, изменением кислотно-щелочного равновесия, дисбиотическими сдвигами и персистирующим воспалением. Указанные факторы неразрывно связаны с состоянием местного микробиоценоза: именно особенности микробиоты, а также формирование грибково-бактериальных ассоциаций определяют тяжесть течения заболевания, его склонность к хронизации и рецидивам. В связи с этим представляется необходимым более подробно рассмотреть роль микробиоты и ее патогенных трансформаций при экзематозном наружном отите.

В патогенезе и клиническом течении наружного отита (НО) ключевое значение имеют предрасполагающие факторы, включающие хронические дерматологические заболевания (атопический дерматит, экзема, себорейный дерматит, псориаз) [5, 142, 204].

## 1.2. Роль микробиоты и факторов риска в хронизации наружного отита

Анатомические и внешние триггеры, такие как узость и извилистость наружного слухового прохода (НСП), а также травматизированные гигиенические манипуляции (применение ватных палочек), использование слуховых аппаратов и инородных тел [53, 56, 119, 143, 182]. Эти факторы снижают барьерную функцию кожи, способствуя колонизации ее патогенной микрофлоры [142, 204]. НСП заселен относительно простой и стабильной микробиотой, представленной преимущественно сапрофитными

микроорганизмами [55, 96]. Нарушение барьерной функции кожи при дерматологических заболеваниях (экзема, атопический и себорейный дерматит, псориаз), метаболических нарушениях (сахарный диабет) или иммунодефицитах ведет к сдвигам микробиоты в сторону патогенных агентов [20, 60, 63, 81, 136]. В этих условиях возрастает колонизация *Pseudomonas aeruginosa* и *Staphylococcus aureus*, что подтверждается многочисленными исследованиями. Современные молекулярные методы подтверждают смешанный бактериально-грибковый спектр наружного отита и позволяют выявлять возбудителей даже в ситуациях, когда культуральная диагностика имеет ограничения [49]. Так, по данным работы британских авторов (E. Heward, M. Cullen, J. Hobson, 2018), анализ 315 изолятов показал, что *Pseudomonas aeruginosa* выявлялась в 31,1 % случаев, виды *Candida* – в 22,9 %, а *Staphylococcus aureus* – в 11,7 % [113]. При этом *P. aeruginosa* сохраняла высокую чувствительность к ципрофлоксацину (97,7 %) и гентамицину (78,4 %), что имеет практическое значение при выборе терапии [170].

Грибковая составляющая играет существенную роль в патогенезе наружного отита. В отечественных климатических зонах основными возбудителями остаются плесневые грибы рода *Aspergillus* (до 65 % случаев) и дрожжеподобные грибы рода *Candida* (около 30 %). Более редкие патогены, такие как *Penicillium, Mucor, Alternaria, Geotrichum, Cladosporium*, встречаются не чаще чем в 5 % наблюдений. В 15 % случаев регистрируется сочетанное поражение грибами родов *Aspergillus* и *Candida* [13]. Классическая клиническая картина отомикоза включает выраженный зуд, ощущение заложенности, формирование белесоватых, серых или коричневатых наложений, наличие воздушного мицелия, корочек или плотных пробок в просвете наружного слухового прохода; в остром периоде наблюдаются гиперемия и отек кожи. Эти особенности последовательно отражены как в отечественных клинических рекомендациях [13], так и в международных обзорах [67, 150]. При микроскопии выявляются грибные гифы и конидии, выступающие из мицелия [150].

Хотя острые формы наружного отита чаще всего представляют собой кратковременные эпизоды, у значительной части пациентов заболевание приобретает затяжное течение и может сохраняться в течение недель или даже месяцев, несмотря на проводимую терапию [52, 165]. После купирования острого процесса сохраняется высокий риск рецидива, что обусловливает хронический характер патологии. Хронические формы сопровождаются болью, выделениями, зудом, нередко вторичной бактериальной инфекцией. Экзематозный наружный отит является одной из наиболее характерных форм, ассоциированных с дерматологическими расстройствами (экзема, себорейный дерматит, псориаз), что само по себе формирует основу для рецидивов [164].

Особое клиническое значение имеют грибково-бактериальные ассоциации, при которых одновременно выявляются патогенные бактерии и грибы. Их доля, по современным данным, может достигать 40 % случаев наружного отита [42, 113]. Такие микробные сообщества формируют устойчивые биопленки, обладающие выраженной резистентностью к стандартной терапии [66, 107]. Это объясняет частые рецидивы заболевания, осложнения в виде стеноза НСП и стойкой потери слуха [52]. В наиболее тяжелых случаях (особенно при сахарном диабете и иммунодефицитах) развивается некротизирующий наружный отит с вовлечением височной кости и риском жизнеугрожающих осложнений [88, 181, 192]. Ведущим этиологическим агентом этой патологии является *Pseudomonas aeruginosa*, обладающая высокой вирулентностью и способностью формировать биопленки [100, 107], однако в последние годы описаны и редкие случаи, связанные с другими микроорганизмами, включая *Proteus spp.* [58].

## 1.3. Диагностические подходы в современной практике

Однако понимание патогенеза неразрывно связано с вопросами диагностики. Именно своевременное и точное выявление клинических проявлений ЭНО, дифференциация его с другими воспалительными и дерматологическими заболеваниями наружного слухового прохода и определение этиологического фактора являются ключевыми условиями успешного лечения. Современная практика демонстрирует, что одного клинического осмотра зачастую недостаточно: требуются объективные методы, включающие отоскопию и микроскопию, а в ряде случаев и биопсию кожи [163]. Все более очевидной становится и необходимость междисциплинарного взаимодействия врача-оториноларинголога и врача-дерматовенеролога.

Следующая часть посвящена анализу диагностических подходов, применяемых при наружном отите в современной клинической практике. Особое внимание уделяется их возможностям, ограничениям и перспективам использования при экзематозных формах заболевания.

Современные диагностические подходы при наружном отите представляют собой комплекс традиционных клинических и дополнительных инструментальных методов, каждый из которых имеет свои цели, преимущества и ограничения. Для наглядности и систематизации информации ниже приведена таблица № 1, отражающая основные диагностические методы, их задачи, сильные стороны и ограничения.

Комплекс представленных источников формирует многоуровневую основу для анализа современных диагностических подходов при наружном отите.

## Таблица № 1 Диагностические методы при наружном отите

| Метод | Цель применения | Преимущества | Ограничения |
|---|---|---|---|
| **Отоскопия [142]** | Первичная визуальная оценка кожи наружного слухового прохода, выявление эритемы, отека, экссудата, инородных тел | - Доступный и быстрый метод;<br>- Позволяет оценить динамику воспаления;<br>- Основа клинической диагностики | - Ограниченные возможности при узком слуховом проходе;<br>- Зависимость от опыта врача;<br>- Не позволяет дифференцировать дерматозы |
| **Микроскопия [67]** | Подтверждение грибковой этиологии (отомикоз); визуализация гиф и конидий | - Высокая специфичность;<br>- Быстрое подтверждение диагноза;<br>- Контроль эффективности терапии | - Требует лабораторного оборудования;<br>- Не всегда доступна в рутинной практике;<br>- Возможны ложные отрицательные результаты |
| **Биопсия кожи Слухового прохода [44, 178]** | Морфологическая верификация диагноза при атипичном, хроническом, рецидивирующем или резистентном течении воспалительного процесса;<br>Дифференциальная диагностика воспалительного дерматоза и опухолевого поражения наружного слухового прохода | Позволяет подтвердить или уточнить характер патологического процесса при несоответствии клинической картины предполагаемому диагнозу, исключить злокачественные новообразования НСП, имитирующие хроническое воспаление, и обосновать междисциплинарное ведение с участием оториноларинголога, дерматовенеролога и др. | Является инвазивным методом;<br>Требует местной анестезии и правильного выбора участка для забора материала;<br>Связана с риском кровоточивости, вторичного инфицирования, болезненности и рубцевания;<br>Диагностическая ценность зависит от качества забора материала, глубины биоптата и клинико-морфологического сопоставления |

Обзор Y. Medina-Blasini, T. Sharman (2023) (StatPearls) отражает клинические основы диагностики наружного отита, подчеркивая значимость отоскопии как базового метода и необходимость комплексной оценки состояния слухового прохода. Эти данные ценны для характеристики первичной диагностики и демонстрируют клинический стандарт в международной практике [142].

Исследование M. Bojanovic et al. (2023) (Journal of Fungi) расширяет понимание микроскопических методов верификации диагноза, показывая, что лабораторное подтверждение отомикоза необходимо для дифференциальной диагностики и выбора адекватной терапии. Это особенно важно для раздела, посвященного роли микробиоты и грибковых ассоциаций [67].

Особую практическую значимость имеет работа P. Samara et al. (2023), посвященная злокачественным новообразованиям наружного слухового прохода. Авторы подчеркивают, что опухоли данной локализации могут проявляться неспецифическими симптомами и клинически напоминать доброкачественные воспалительные заболевания уха, что повышает риск поздней диагностики. В связи с этим при атипичном, длительно персистирующем или резистентном к стандартной терапии процессе принципиальное значение приобретает гистологическая верификация, позволяющая исключить неопластическое поражение и определить дальнейшую тактику ведения пациента [178].

Сходная диагностическая логика прослеживается и в дерматологической практике. По данным М. М. Тлиш и соавт. (2023), биопсия кожи используется для клинико-морфологической верификации воспалительных дерматозов, особенно в случаях, когда клинические проявления недостаточно специфичны или требуют дифференциальной диагностики. Применительно к хроническому наружному отиту это обосновывает использование биопсии кожи наружного слухового прохода не как рутинного метода, а как дополнительного диагностического инструмента

при атипичном течении, подозрении на дерматоз или необходимости исключения опухолевого процесса [44].

Современная диагностика хронического наружного отита не должна ограничиваться только клиническим осмотром. В сложных случаях она требует сочетания инструментальных и лабораторных методов, включая микроскопию и при наличии показаний, биопсию кожи наружного слухового прохода. Вышеописанное обеспечивает более точную дифференциальную диагностику между инфекционным воспалением, хроническим дерматозом и неопластическим процессом, а также подчеркивает необходимость междисциплинарного взаимодействия врача-оториноларинголога, врача-дерматовенеролога и, при подозрении на опухолевое поражение, врача-онколога.

## 1.4. Отечественный и зарубежный опыт ведения пациентов

Современная диагностика экзематозного наружного отита основывается на многоуровневом подходе, включающем клинические (отоскопия, микроскопия), а при необходимости морфологические методы (биопсия кожи слухового прохода). Верификация диагноза требует участия врача-оториноларинголога и врача дерматовенеролога, что подтверждает междисциплинарный характер ведения пациентов. Несмотря на успехи в уточнении диагностических алгоритмов, проблема остается актуальной: единых критериев, алгоритмов ведения и стандартизированных шкал оценки тяжести заболевания до сих пор нет [36].

Именно поэтому особое значение приобретает анализ накопленного отечественного и зарубежного опыта лечения пациентов с различными формами наружного отита. В современных публикациях акцент смещается от симптоматической терапии к комплексным методам, направленным на

подавление воспалительной активности кожи, коррекцию сопутствующих факторов и предупреждение рецидивов [34, 39, 41, 44]. В этом контексте важно рассмотреть сильные и слабые стороны существующих терапевтических стратегий, включая использование местных стероидов, иммуномодулирующих препаратов (ингибиторов кальциневрина), антисептических растворов, а также обсудить проблему антибиотикорезистентности [201].

Современные зарубежные публикации подчеркивают, что ведение пациентов с наружным отитом должно начинаться с четкой клинической дифференциации острого, хронического и некротизирующего вариантов заболевания. В практическом обзоре J. Ellis и соавт. (2024) акцент сделан на значении анамнеза, отоскопической картины, оценки факторов риска и своевременного выделения пациентов, нуждающихся в специализированной помощи [92]. Сходный подход представлен в австралийской работе J. Lee и S. Yau (2024), где наружный отит рассматривается как частая амбулаторная проблема, требующая сочетания местного лечения, санации наружного слухового прохода, оценки безопасности ушных капель и контроля факторов, способствующих рецидивированию [130].

Отдельного внимания заслуживают последние разработки: в частности, исследования российских авторов, посвященные применению комбинированных методов лечения хронического экзематозного наружного отита [25], и зарубежные данные о перспективах использования альтернативных средств, таких как медовые ушные капли при рецидивирующих формах [112]. Данные работы формируют новое направление в терапии, ориентированное на купирование симптомов и на устранение провоцирующих факторов.

Современные клинические руководства и систематические обзоры подчеркивают, что основой успешного ведения пациентов с наружным отитом (НО) остаются тщательная санация наружного слухового прохода (ирригация, вакуумная аспирация), при необходимости установка турунды и местная

терапия [153, 172]. Системные антибактериальные препараты показаны лишь при распространении процесса за пределы наружного слухового прохода, при некротизирующем (злокачественном) отите, выраженном иммунодефиците или целлюлите ушной раковины [39, 102, 116, 176]. В практической медицине ключевую роль играют ушные капли с антисептиками, антибиотиками и кортикостероидами, а также обезболивание [37, 153, 172].

Сильные стороны подхода заключаются в быстром облегчении боли, высокой частоте излечения и минимальной системной нагрузке. Ограничения связаны с методологической неоднородностью рандомизированное контролируемое исследование: различие конечных точек, небольшие выборки и ограниченная воспроизводимость данных. Одно из классических исследований в первичном звене показало сопоставимую эффективность комбинации «стероид+антибиотик» и «стероид+уксусная кислота», но переносимость результатов ограничена контекстом исследования [121].

Антисептики и подкисляющие растворы (уксусная кислота, ацетат алюминия) эффективны при легких формах наружного отита и рекомендованы National Institute for Health and Care Excellence (NICE) как самостоятельная терапия у взрослых и подростков. Однако при выраженном воспалении добавление глюкокортикостероидов позволяет быстрее купировать симптомы [153].

Антибиотикосодержащие капли остаются «золотым стандартом» при лечении наружного бактериального отита. Современные сетевые мета-анализы не выявили достоверного превосходства одного действующего вещества над другим, однако подчеркнули, что комбинации с кортикостероидом ускоряют снижение боли и отека [121]. При этом аминогликозиды (неомицин, фрамециетин) ассоциированы с риском контактной сенсибилизации, что особенно актуально для пациентов с хроническим течением НО [170]. В случае перфорации барабанной перепонки предпочтительны фторхинолоны (офлоксацин, ципрофлоксацин),

обладающие более высоким профилем безопасности для структур среднего уха [172].

Несмотря на то, что клотримазол остается одним из наиболее изученных и часто назначаемых препаратов при отомикозе, его эффективность не является универсальной: в отношении *Aspergillus spp.* он демонстрирует ограниченную активность, что подчеркивается инструкцией по применению. В клинической практике ключевым препятствием остается недостаточная микологическая верификация возбудителя, в результате чего формируется тенденция к необоснованной диагностике грибковых поражений наружного уха, что ведет к необоснованному назначению антимикотиков и смещает акценты в терапевтической тактике. Требуется более строгое соблюдение алгоритмов лабораторного подтверждения диагноза.

Особого внимания заслуживает терапевтический подход, предложенный Шадриным Г.Б., который основывается на принципе индивидуализации терапии в зависимости от возбудителя и клинической формы отомикоза. В его клинико-экспериментальной работе было показано, что применение системных азолов и аллиламинов в сочетании с местными противогрибковыми средствами позволяет существенно повысить эффективность лечения. Комплексный подход, предусматривающий обязательную микологическую верификацию и дифференцированный выбор препаратов, обеспечил достоверное снижение числа рецидивов и повышение доли стойких клинических ремиссий. Более того, автор разработал диагностико-терапевтический алгоритм, включающий микроскопические методы экспресс-верификации, культуральное исследование и рациональное назначение препаратов, что позволило сократить сроки постановки диагноза и начала лечения с двух недель до одних суток [46].

Комплексное лечение включало и местные антимикотические средства: нафтифин (экзодерил), клотримазол, тербинафин (экзифин), нитрофунгин, назначаемые в форме 1% растворов или кремов. Препараты использовались в виде турунд с экспозицией 7-10 минут 1-2 раза в день на протяжении 14 суток.

Принципиально важным этапом являлась санация наружного слухового прохода с удалением микотических масс, грануляций и полипов, что существенно повышало эффективность последующей терапии [24].

Сравнение с международными данными подтверждает рациональность подобного подхода. В частности, европейские и североамериканские обзоры подчеркивают, что использование системных антимикотиков должно быть строго обосновано и опираться на лабораторную верификацию, в то время как основой терапии остаются местные препараты и санация просвета наружного слухового прохода [204]. В метаанализе Di Traglia и соавт. (2023) показано, что монотерапия местными препаратами обеспечивает клиническую эффективность, сопоставимую с комбинированными режимами, при меньшем риске системных осложнений [84].

**Роль стероидов**

Местные кортикостероиды давно заняли центральное место в лечении наружного отита, особенно при экзематозных и зудящих формах. Их добавление к антибактериальным или антисептическим ушным каплям позволяет существенно ускорить купирование воспаления, уменьшить отек и зуд, а также повысить субъективное качество жизни пациента [153, 172]. Сильной стороной подхода является быстрый терапевтический эффект и доказанная эффективность при острых инфекционно-воспалительных формах.

Однако при хронических и рецидивирующих процессах продолжительное применение кортикостероидов вызывает атрофию кожи наружного слухового прохода, телеангиэктазии и повышает риск присоединения вторичной инфекции [129]. Эти нежелательные эффекты особенно значимы в условиях тонкой кожи слухового прохода и у пациентов с сопутствующими дерматозами. Поэтому стратегия «короткого курса» остается предпочтительной, а дальнейшая терапия требует альтернативных решений.

При хроническом экзематозном наружном отите терапия должна учитывать как инфекционный, так и дерматологический компонент

патологии. По данным В. Я.Кунельской и соавт., наиболее эффективными оказались комбинированные топические препараты, содержащие антибактериальный, кортикостероидный и антимикотический компоненты. В клиническом исследовании, проведенном на 55 пациентах, применение комбинированного препарата (беклометазон дипропионат + гентамицин + клотримазол) обеспечило клиническую ремиссию к 28-му дню терапии, при этом у 89 % пациентов сохранялся стойкий результат в течение последующих шести месяцев [25]. Этот опыт демонстрирует значимость комплексного локального воздействия и может рассматриваться как одна из возможных стратегий лечения резистентных форм заболевания.

**Ингибиторы кальциневрина: такролимус и пимекролимус**

В последние годы активно исследуются топические иммуномодуляторы ингибиторы кальциневрина (такролимус 0,1%, пимекролимус 1%). Эти препараты показали эффективность при атопическом дерматите и других воспалительных дерматозах кожи, а их использование в оториноларингологии предложено как стероид-сберегающий вариант при хронических экзематозных формах наружного отита [3, 47, 86, 93, 94, 111, 190].

Основные преимущества ингибиторов кальциневрина заключаются в отсутствии атрофогенного действия, сохранении микроциркуляции и структурной целостности эпидермиса. Клинические наблюдения и пилотные исследования демонстрируют стойкий противозудный эффект, снижение частоты обострений и более длительные ремиссии по сравнению с местными стероидами [178].

**Ограничения и перспективы**

Следует отметить, что доказательная база для использования такролимуса и пимекролимуса при наружном отите пока ограничена и преимущественно базируется на экстраполяции данных дерматологии. Долгосрочные исследования с включением большого числа пациентов отсутствуют, что диктует необходимость дальнейших клинических испытаний.

В условиях высокой частоты рецидивов, особенно у пациентов с атопическим или себорейным дерматитом, ингибиторы кальциневрина рассматриваются как перспективное направление, способное изменить парадигму лечения экзематозного наружного отита.

Проблема антибиотикорезистентности также заслуживает отдельного внимания. Исследование Heward E. и соавт. (2018) в Великобритании показало, что ведущим патогеном НО является *Pseudomonas aeruginosa* (~31%), далее следуют *Candida spp.* (~23%) и *Staphylococcus aureus* (~12%). При этом *P. aeruginosa* сохраняла высокую чувствительность к ципрофлоксацину (97,7%) и значительно более низкую к гентамицину (78,4%) [113]. Это подтверждает стратегию выбора фторхинолонов как стартовой терапии при тяжелых случаях или перфорации.

Альтернативные методы, такие как применение краски Кастеллани или медовых ушных капель, пока остаются в рамках пилотных исследований и не вошли в рутинные протоколы, хотя демонстрируют определенный противовоспалительный и антимикробный потенциал [112, 194].

В случаях некротизирующего наружного отита стандартом считается системная антипсевдомонадная антибиотическая терапия, использование КТ и МРТ для визуального контроля распространения процесса и оценки состояния костных структур, а также ведение пациентов мультидисциплинарными командами (отоларингологи, инфекционисты, радиологи) [83, 187, 192].

Спектр воспалительных заболеваний наружного уха варьирует от легких обратимых форм до жизнеугрожающих состояний, требующих интенсивного лечения. Особое клиническое значение имеют хронические патологические процессы, ассоциированные с нарушением нормальной кератинизации и последующими структурными изменениями стенок слухового прохода. К этой группе относятся гиперкератоз и фиброзная атрезия наружного слухового прохода, которые будут рассмотрены далее.

## 1.5. Гиперкератоз и фиброзная атрезия наружного слухового прохода

Гиперкератоз наружного слухового прохода является состоянием, при котором нарушается процесс кератинизации эпидермиса, что приводит к избыточному накоплению рогового вещества и формированию плотных масс, механически препятствующих нормальной проходимости наружного слухового прохода. В норме роговой слой эпидермиса обеспечивает барьерные функции кожи, защищая от микробной инвазии, УФ-излучения и избыточной трансэпидермальной потери воды. При патологическом гиперкератозе выявляются гистологические признаки акантоза, паракератоза, утолщение рогового слоя и истончение зернистого слоя, что указывает на дефект белков, участвующих в кератинизации [122].

Кератиноциты, составляющие основную клеточную популяцию эпидермиса, демонстрируют признаки нарушенной дифференцировки и аномальной пролиферации. На фоне этого процесса естественная миграция эпителия в направлении выхода наружного слухового прохода нарушается, формируются роговые пробки, задерживающие экссудат и создающие условия для вторичного инфицирования [110, 169, 178]. Однако важно дифференцировать первичные гиперкератотические состояния от вторичных изменений, включая холестеатому наружного слухового прохода, так как их патогенез, клинические особенности и подходы к лечению существенно различаются [161].

В случаях длительного или рецидивирующего течения хронического воспалительного процесса на фоне гиперкератоза возможно формирование стойких морфологических изменений с развитием рубцового стеноза или полной фиброзной атрезии наружного слухового прохода [1, 135, 147, 149].

Фиброзная атрезия наружного слухового прохода рассматривается как исход хронического воспалительного процесса [89, 158]. Согласно данным отечественных исследований, ее формирование проходит несколько стадий:

от воспалительной (с отеком и грануляциями) к грануляционной (с замещением просвета грануляционной тканью) и далее к фиброзной стадии с полным рубцовым перекрытием слухового прохода [19, 20]. Морфологически это состояние характеризуется выраженным фиброзом эпителиально-стромального комплекса: обнаруживается замещение нормальной соединительной ткани грубыми коллагеновыми волокнами, утолщение эпителия, иногда с его полным разрушением, и образование рубцовых структур. Постепенно формируется «слепой канал», что клинически проявляется кондуктивной тугоухостью и постоянным ощущением заложенности уха [122, 138]. К характерным симптомам также относят рецидивирующие выделения из слухового прохода, сопровождающиеся хроническим воспалением [19, 20].

Гистопатологически в зоне фиброзной атрезии выявляются признаки хронического воспаления: плотная лимфоплазмоцитарная инфильтрация, отложение коллагена I и III типов, усиленная экспрессия фибронектина и активация фибробластов [122]. Нередко атрезия ассоциирована с хроническим грануляционным воспалением или дерматологическими заболеваниями – экземой, атопическим дерматитом, плоским лишаем [128]. В отдельных случаях причиной может быть длительное использование ототопических антибиотиков или антисептиков, вызывающее токсический или аллергический дерматит и последующую рубцово-фиброзную перестройку тканей [178].

Хирургическое лечение приобретенной атрезии наружного слухового прохода в отечественной практике основано на каналопластике с иссечением рубцово-измененных тканей и последующим восстановлением кожной выстилки слухового прохода. Сходные подходы представлены и в зарубежной литературе: по данным M.D. Bajin и соавт., при хирургическом лечении 24 пациентов с приобретенной атрезией НСП применялись различные доступы, включая трансканальный, постаурикулярный и комбинированный варианты, а для выстилки сформированного просвета использовали сохраненную кожу слухового прохода, расщепленные или полнослойные кожные трансплантаты

и местные кожные лоскуты [61]. Несмотря на технические усовершенствования, проблема рецидивного стенозирования сохраняет клиническую значимость: по отечественным данным, рецидивы после хирургической коррекции могут достигать 30-40 % случаев, что подчеркивает необходимость длительного послеоперационного наблюдения, противовоспалительного сопровождения и междисциплинарного ведения пациентов [19, 20].

Для систематизации данных представлена таблица № 2, отражающая основные патогенетические и клинико-морфологические различия между гиперкератозом и фиброзной атрезией наружного слухового прохода.

**Таблица № 2 Основные патогенетические и клинико-морфологические различия между гиперкератозом и фиброзной атрезией НСП**

| Признак | Гиперкератоз | Фиброзная атрезия |
|---|---|---|
| **Патогенез** | Нарушение процессов кератинизации, акантоз, паракератоз, утолщение рогового слоя, истончение зернистого слоя | Рубцово-фиброзная перестройка при длительном хроническом воспалении |
| **Морфология** | Избыточные кератиновые массы, блокирующие просвет; нарушение эпителиальной миграции | Коллагеноз, лимфоплазмоцитарная инфильтрация, разрушение эпителия, образование «слепого канала» |
| **Клиника** | Зуд, шелушение, формирование роговых пробок, вторичное инфицирование | Стойкий стеноз, кондуктивная тугоухость, ощущение заложенности, низкая эффективность консервативного лечения |
| **Ассоциированные состояния** | Дерматологические заболевания (атопический дерматит, лишай), длительное воздействие раздражающих факторов | Хронический грануляционный отит, дерматологические заболевания (экзема, лишай), осложнения местной терапии |
| **Лечение** | Консервативные методы (удаление пробок, местная терапия), хирургия при выраженной обструкции | Хирургическое вмешательство (каналопластика, кожная пластика), высокая частота рецидивов |
| **Прогноз** | Возможна рецидивирующая обструкция, риск хронизации воспаления | Склонность к рецидивам после операции, ухудшение слуховой функции |

Гиперкератоз и фиброзная атрезия – это не просто морфологические феномены, а клинико-патогенетические варианты течения наружного отита, где взаимодействие процессов гиперкератинизации, хронического воспаления и рубцевания формирует устойчивый патологический процесс. Их своевременное выявление и корректное морфологическое исследование позволяют определить тактику ведения пациентов и снизить риск тяжелых осложнений.

## ВЫВОДЫ ПО ПЕРВОЙ ГЛАВЕ

Анализ отечественной и зарубежной литературы показывает, что наружный отит остается распространенным воспалительным заболеванием наружного уха, характеризующимся неоднородностью клинических проявлений и различиями в механизмах поддержания хронического воспаления. В формировании и течении заболевания значение имеют состояние эпидермального барьера кожи наружного слухового прохода, механическая травматизация, изменения локального микробиоценоза и сопутствующая дерматологическая патология. Экзема, атопический и себорейный дерматит, псориаз и контактные реакции могут сочетаться с хроническим поражением кожи наружного слухового прохода и требуют учета при диагностике и выборе лечебной тактики.

Для хронических экзематозных изменений характерны зуд, шелушение, эритема и другие морфологические проявления поражения кожи. Зуд относится к частым симптомам хронического наружного отита, но не обладает достаточной специфичностью для разграничения его отдельных клинических вариантов. Микробиологический профиль заболевания также неоднороден. Среди клинически значимых бактериальных возбудителей наиболее часто

описываются *Pseudomonas aeruginosa* и *Staphylococcus aureus*, возможно участие грибковой флоры. Выявление микроорганизмов требует сопоставления с клинической картиной, поскольку наличие бактериальной или грибковой флоры не во всех случаях соответствует активному инфекционному процессу. Бактериологическое и микологическое исследования имеют значение прежде всего для обоснованного выбора этиотропной терапии.

Продолжительное воспаление кожи наружного слухового прохода может сопровождаться нарушением кератинизации, накоплением кератиновых масс и изменением его проходимости. При гиперкератозе возможно сочетание структурных изменений со слуховыми расстройствами. Формирование фиброзной атрезии связано с рубцово-фиброзной перестройкой тканей, стойкой обструкцией наружного слухового прохода и более выраженным нарушением слуховой функции. Разграничение экзематозных, гиперкератотически-обструктивных и фиброзно-атретических изменений имеет клиническое значение для определения объема обследования и последующей лечебной тактики.

Современные подходы к лечению предусматривают местную этиотропную терапию при подтвержденном инфекционном процессе и противовоспалительное лечение при хронических поражениях кожи наружного слухового прохода. Возможности длительного применения топических глюкокортикостероидов ограничены риском местных нежелательных эффектов. В качестве нестероидной противовоспалительной терапии изучаются ингибиторы кальциневрина – пимекролимус и такролимус. Данные об их применении при хроническом экзематозном наружном отите остаются ограниченными, а единые критерии выбора препарата в зависимости от ведущих клинических проявлений и состояния просвета наружного слухового прохода не сформированы.

Анализ литературы свидетельствует о необходимости комплексной оценки пациентов с хроническим наружным отитом с участием

оториноларинголога и дерматовенеролога. Научного уточнения требуют клиническое значение сопутствующей дерматологической патологии, диагностическая роль отдельных изменений кожи и зуда, значение микробиологического профиля, различия между гиперкератозом и фиброзной атрезией, а также выбор терапии при разных вариантах поражения наружного слухового прохода. Недостаточная интеграция этих факторов в единую систему диагностики и лечения определяет необходимость разработки лечебно-диагностического алгоритма при хронической экзематозной форме наружного отита.

# ГЛАВА 2. МАТЕРИАЛЫ И МЕТОДЫ

## 2.1. Дизайн исследования

Исследование выполнено в 2022-2025 гг. как клиническое наблюдательное исследование, направленное на изучение особенностей хронического наружного отита у взрослых, оценку клинического значения дерматологических, микробиологических, структурных и функциональных изменений наружного слухового прохода, а также разработку дифференцированной лечебной тактики.

Работа проводилась на базе консультативно-диагностического отделения № 1 ГБУЗ «Научно-исследовательский клинический институт оториноларингологии им. Л.И. Свержевского» Департамента здравоохранения города Москвы. В исследование включены 183 пациента в возрасте 18 лет и старше с хроническим наружным отитом. Двустороннее поражение выявлено у 145 пациентов, левостороннее – у 26, правостороннее – у 12. Всего проанализировано 328 пораженных наружных слуховых проходов.

**Критерии включения** являлись: возраст ≥18 лет; продолжительность заболевания у пациентов более 3 месяцев, наличие зуда и/или воспалительных изменений кожи наружного уха и НСП, при осложненных вариантах – гиперкератоза и/или нарушение проходимости НСП; отсутствие стойкого эффекта от ранее проведенного лечения. До включения в исследование все пациенты подписывали информированное добровольное согласие на обследование, лечение и использование обезличенных клинических данных в научных целях

**Критерии невключения:** пациенты младше 18 лет, перфорация барабанной перепонки, беременность и лактация, врожденные аномалии наружного уха и НСП, химические и термические ожоги, вирусные поражения кожи, доброкачественные и злокачественные новообразования этой локализации, тяжелые дерматозы, требующие системной терапии.

**Критерии исключения:** отзыв информированного добровольного согласия или отказ пациента от дальнейшего участия в исследовании на любом этапе наблюдения.

Обследование строилось на комплексной оценке жалоб, состояния кожи и просвета НСП, микробиологического профиля и слуховой функции. При первичном обращении уточняли характер жалоб, продолжительность заболевания, ранее проводимое лечение, хирургические вмешательства на НСП, наличие сопутствующих дерматозов и другой коморбидной патологии. Интенсивность зуда оценивали по модифицированной вербально-ранговой шкале от 0 до 4 баллов.

Оториноларингологическое обследование включало осмотр, отоскопию, отомикроскопию и эндоскопическую визуализацию наружного слухового прохода. Оценивали состояние кожи НСП, наличие первичных и вторичных морфологических элементов, площадь поражения и степень нарушения его проходимости. Для стандартизации клинической оценки использовали разработанные шкалы и критерии.

Микробиологическое обследование включало бактериологическое и микологическое исследования материала из НСП с определением видового состава и количества этиологически значимой микрофлоры. Дополнительно у части пациентов исследовали общий иммуноглобулин Е (IgE) и эозинофильный катионный белок (ECP). Исследование слуховой функции проводили при жалобах на заложенность уха или снижение слуха и включало камертональные пробы, тональную пороговую аудиометрию и акустическую импедансометрию. Морфологическое исследование выполняли у пациентов с фиброзной атрезией НСП, которым проводилась каналопластика.

В соответствии с ведущими клиническими проявлениями пациенты были распределены на четыре группы. В 1-ю группу вошли 36 пациентов с изолированным зудом, во 2-ю – 95 пациентов с экзематозной формой, в 3-ю – 21 пациент с экзематозной формой и гиперкератозом, в 4-ю – 31 пациент с фиброзной атрезией наружного слухового прохода. Выделенные группы

рассматривались как самостоятельные клинические варианты и не трактовались как последовательные стадии заболевания.

Лечебную тактику выбирали в зависимости от ведущих клинических проявлений, характера изменений кожи и состояния просвета НСП. При изолированном зуде применяли пимекролимус 1 %. У пациентов с экзематозной формой при выявлении этиологически значимой бактериальной или грибковой флоры первоначально проводили местную этиотропную терапию, после чего при сохраняющихся зудово-экзематозных проявлениях использовали пимекролимус 1 %. При экзематозной форме с гиперкератозом удаляли гиперкератотические массы и применяли такролимус 0,1 %. У пациентов с сформированной фиброзной атрезией оценивали состояние слуховой функции и показания к хирургическому лечению.

Динамическое наблюдение проводили исходно и через 1, 2, 3, 6 и 12 месяцев. В процессе наблюдения оценивали выраженность клинических проявлений, состояние кожи и просвета наружного слухового прохода, слуховую функцию и результаты проводимого лечения.

Структура исследования предусматривала последовательное решение нескольких взаимосвязанных задач: характеристику обследованной когорты, оценку клинических проявлений хронического наружного отита, исследование дерматологического и микробиологического профиля, анализ слуховой функции, определение клинического значения гиперкератоза и фиброзной атрезии, оценку результатов лечения и разработку лечебно-диагностического алгоритма.

Схема дизайна исследования представлена на рисунке 1. Представленный дизайн определил необходимость подробной исходной характеристики обследованной когорты с учетом возраста, пола, латерального поражения, длительности заболевания, сопутствующей дерматологической патологии, слуховых нарушений и сведений о ранее проводимой терапии.




**Рисунок 1** – Дизайн исследования

До включения в исследование все пациенты подписывали информированное добровольное согласие на обследование, лечение и использование обезличенных клинических данных в научных целях.

## 2.2. Характеристика обследованной когорты

В исследование включены 183 пациента в возрасте 18 лет и старше с хроническим наружным отитом. Исходная характеристика когорты включала демографические и анамнестические показатели, латеральное поражения, продолжительность заболевания, наличие сопутствующей дерматологической патологии, снижение слуха и сведения о ранее проводимой терапии. При двустороннем поражении локальные изменения оценивали отдельно для каждого наружного слухового прохода; всего проанализировано 328 пораженных НСП.

Основные клинико-демографические характеристики обследованных пациентов представлены в таблице 3.

Средний возраст пациентов составил 49,1 ± 16,6 года, медиана – 48,0 [37,0; 63,0] года, возрастной диапазон – от 18 до 85 лет. Распределение возраста отличалось от нормального (K-S = 0,071; p = 0,025), что учитывалось при выборе методов статистического анализа количественных показателей.

В обследованной когорте преобладали женщины – 141 (77,0 %); мужчин было 42 (23,0 %). Двустороннее поражение выявлено у 145 пациентов (79,2 %), левостороннее – у 26 (14,2 %), правостороннее – у 12 (6,6 %). При двустороннем процессе проанализировано 290 наружных слуховых проходов, при одностороннем – 38; общее число пораженных НСП составило 328.

Продолжительность заболевания характеризовалась значительной вариабельностью. Среднее значение составило 44,3 ± 56,0 месяца, медиана – 29,0 [13,0; 55,0] месяца. Длительность заболевания учитывали как

анамнестическую характеристику, но не использовали в качестве критерия распределения пациентов по клиническим группам.

**Таблица 3 – Клинико-демографическая характеристика обследованных пациентов**

| Параметр | Показатель | Значение |
|---|---|---|
| Возраст, лет | Mean (SD) | 49,1 (16,6) |
| | Median [IQR] | 48,0 [37,0; 63,0] |
| | Min-Max | 18-85 |
| Пол | Мужской | 42 (23,0 %) |
| | Женский | 141 (77,0 %) |
| Латеральность поражения | Хронический двусторонний НО | 145 (79,2 %) |
| | Хронический левосторонний НО | 26 (14,2 %) |
| | Хронический правосторонний НО | 12 (6,6 %) |
| Количество пораженных НСП, n = 328 | При двустороннем процессе | 290 (88,4 %) |
| | При одностороннем процессе | 38 (11,6 %) |
| Длительность заболевания, мес. | Mean (SD) | 44,3 (56,0) |
| | Median [IQR] | 29,0 [13,0; 55,0] |
| Дерматологическая патология | Выявлена | 83 (45,4 %) |
| | Не выявлена | 100 (54,6 %) |
| Снижение слуха | Зарегистрировано | 47 (25,7 %) |
| | Не зарегистрировано | 136 (74,3 %) |
| Предшествующая терапия | Не менее двух курсов местной и/или системной терапии наружного отита | 183 (100 %) |

**Примечание:** n – число наблюдений; % – доля от соответствующего числа наблюдений; Mean – среднее значение; SD – стандартное отклонение; Median – медиана; IQR – межквартильный размах; Min-Max – минимальное и максимальное значения; НСП – наружный слуховой проход. Распределение возраста отличалось от нормального (K-S = 0,071; p = 0,025). Для длительности заболевания также установлено отклонение распределения от нормального (K-S = 0,214; p < 0,001), что учитывали при выборе методов статистического анализа.

Сопутствующая дерматологическая патология выявлена у 83 пациентов (45,4 %), у 100 (54,6 %) она отсутствовала. Этот показатель включали в последующий анализ связи дерматологической коморбидности с клиническими проявлениями хронического наружного отита. Общая частота сопутствующей дерматологической патологии в дальнейшем оценивалась раздельно от локальных изменений кожи НСП.

Снижение слуха зарегистрировано у 47 пациентов (25,7 %); у 136 (74,3 %) данный признак не отмечен. При жалобах на заложенность уха или снижение слуха выполняли аудиологическое обследование, включавшее оценку шепотной и разговорной речи, камертональные пробы, тональную пороговую аудиометрию и акустическую импедансометрию.

До включения в исследование все 183 пациента получили не менее двух курсов местной и/или системной терапии наружного отита. Предшествующее лечение включало антибактериальные и противогрибковые препараты, топические глюкокортикостероиды, антигистаминные средства, антисептики, дерматопротективные, репаративные и кератолитические препараты. Стойкого продолжительного контроля заболевания после ранее проводимой терапии достигнуто не было.

Исходные характеристики когорты использовали при последующем сопоставлении клинических проявлений, состояния кожи и просвета наружного слухового прохода, микробиологического профиля, сопутствующей дерматологической патологии и слуховой функции. Далее пациенты были распределены на четыре клинические группы в соответствии с ведущими проявлениями заболевания: изолированный зуд, экзематозная форма, экзематозная форма с гиперкератозом и фиброзная атрезия НСП. Эти группы не рассматривались как последовательные стадии хронического наружного отита.

## 2.3. Клиническая стратификация пациентов

Распределение пациентов проводили на основании совокупности жалоб, анамнестических данных, результатов отомикроскопии и эндоскопической оценки НСП. В 1-ю группу относили пациентов с изолированным зудом при отсутствии, выраженных воспалительных, гиперкератотических и фиброзно-атретических изменений. Критерием включения во 2-ю группу служило наличие экзематозных изменений кожи НСП, представленных покраснением, шелушением и морфологическими элементами различной выраженности, без гиперкератотической обструкции и сформированной фиброзной атрезии. В 3-ю группу включали пациентов с экзематозными изменениями в сочетании с гиперкератозом, накоплением кератиновых масс и начальным нарушением проходимости НСП. 4-ю группу составляли пациенты со сформированной фиброзной атрезией, характеризовавшейся стойким сужением или закрытием просвета НСП вследствие рубцово-фиброзных изменений. Продолжительность заболевания не использовали как критерий распределения по группам. Выделенные группы рассматривали как клинические варианты хронического наружного отита, а не как последовательные стадии заболевания.

Распределение пациентов по клиническим группам представлено в таблице 4.

В 1 группу вошли 36 пациентов (19,7 %) с изолированным зудом; с учетом двустороннего поражения проанализировано 70 наружных слуховых проходов. Ведущей жалобой являлся зуд при минимально выраженных изменениях кожи НСП и отсутствии гиперкератоза или фиброзной атрезии.

**Таблица 4 – Распределение пациентов по клиническим формам заболевания**

| Клиническая форма заболевания | n | % |
|---|---|---|
| Изолированный зуд | 36 | 19,7 |
| Экзематозная форма | 95 | 51,9 |
| Экзематозная форма с гиперкератозом | 21 | 11,5 |
| Фиброзная атрезия наружного слухового прохода | 31 | 16,9 |
| Всего | 183 | 100,0 |

**Примечание:** n – число пациентов; % – доля от общей выборки.

Во 2 группу включены 95 пациентов (51,9 %) с экзематозной формой хронического наружного отита; исследовано 168 пораженных НСП. Клиническая картина характеризовалась воспалительными изменениями кожи наружного слухового прохода, включая покраснение, шелушение и наличие морфологических элементов, в сочетании с зудом различной интенсивности. При наличии признаков инфекционного процесса дополнительно оценивали результаты бактериологического и микологического исследований.

3 группу составил 21 пациент (11,5 %) с экзематозной формой и гиперкератозом; проанализировано 37 пораженных НСП. Отличительным признаком являлось наличие гиперкератотических масс, сопровождавшихся частичным нарушением проходимости наружного слухового прохода. Этот вариант выделяли отдельно в связи с сочетанием воспалительных изменений кожи, нарушения кератинизации и структурно-обструктивных изменений НСП.

В 4 группу вошел 31 пациент (16,9 %) со сформированной фиброзной атрезией наружного слухового прохода; исследовано 53 пораженных НСП. Для этой группы было характерно стойкое нарушение проходимости наружного слухового прохода вследствие рубцово-фиброзных изменений. Оценка включала состояние просвета НСП, слуховую функцию и определение показаний к хирургическому лечению.

Выделение четырех клинических групп обеспечивало единый принцип последующего анализа результатов исследования. В каждой группе оценивали

жалобы, состояние кожи и просвета НСП, микробиологические показатели, наличие сопутствующей дерматологической патологии и слуховую функцию. Различия между группами анализировали без предположения о закономерном переходе одного клинического варианта в другой.

Формирование групп также использовали при выборе лечебной тактики. При изолированном зуде основным направлением терапии было применение пимекролимуса 1 %. У пациентов с экзематозной формой при подтвержденном инфекционном процессе первоначально проводили местную этиотропную терапию, а при сохраняющихся зудово-экзематозных проявлениях применяли пимекролимус 1 %. При экзематозной форме с гиперкератозом лечение включало удаление гиперкератотических масс с последующим применением такролимуса 0,1 %. При сформированной фиброзной атрезии оценивали слуховую функцию и показания к хирургическому лечению.

Дальнейшее обследование проводили по единому протоколу с использованием стандартизированной оценки зуда, морфологических изменений кожи, площади поражения и состояния просвета наружного слухового прохода.

## 2.4. Методы клинической и дерматологической оценки

Клиническую оценку проводили на основании жалоб, анамнестических данных и результатов объективного обследования наружного уха и наружного слухового прохода. При первичном обращении регистрировали жалобы на зуд в ухе, боль, наличие отделяемого, ощущение заложенности, шум или звон в ушах и снижение слуха. Интенсивность зуда оценивали количественно, остальные жалобы фиксировали по факту их наличия. Уточняли продолжительность заболевания, ранее проводимое лечение и хирургические вмешательства на наружном слуховом проходе. Дерматологический анамнез включал сведения о сопутствующих дерматозах, их локализации и другой коморбидной патологии.

**Оценка интенсивности зуда**

Интенсивность зуда определяли по модифицированной вербально-ранговой шкале (мВРШ) от 0 до 4 баллов. Значение 0 соответствовало отсутствию зуда, 4 балла – крайне выраженному зуду, полностью нарушающему сон; промежуточные значения отражали нарастание интенсивности симптома. Оценку выполняли исходно и повторяли через 1, 2, 3, 6 и 12 месяцев наблюдения.

**Оценка локальных изменений наружного слухового прохода**

Объективную оценку локальных изменений проводили при оториноларингологическом обследовании с использованием отоскопии, отомикроскопии и эндоскопической визуализации наружного слухового прохода. Отомикроскопию выполняли с помощью микроскопа Spectra 500, Möller Wedel (Германия) при увеличении 8×, 16× и 24×; эндоскопическое исследование – жесткими телеотоскопами Karl Storz с углом обзора 0° и 30° диаметром 2,7 мм. Оценивали состояние кожи НСП, наличие первичных и вторичных морфологических элементов, площадь поражения и состояние его просвета. Для документирования локальных изменений выполняли цифровую фотофиксацию.

Для унификации описания поражения кожи морфологические элементы подразделяли на первичные и вторичные. К первичным относили элементы, возникающие непосредственно при развитии патологического процесса: пятно, папулу, везикулу, пузырь и пустулу. К вторичным относили изменения, формирующиеся в процессе развития или обратного развития первичных элементов либо вследствие повреждения кожи: чешуйки, корки, эрозии, трещины, лихенификацию, рубцы и поствоспалительные изменения пигментации. В представленном дерматологическом материале к первичным элементам отнесены, в частности, эритематозные пятна и папулы, ко вторичным – чешуйки, корки и эрозии.

Гиперкератотические массы и кератиновый слепок регистрировали отдельно от общей оценки первичных и вторичных морфологических

элементов, поскольку они характеризовали гиперкератотические изменения и могли сопровождаться нарушением проходимости наружного слухового прохода.

Наличие морфологических элементов оценивали по шкале от 0 до 3 баллов: 0 баллов – морфологические элементы отсутствуют; 1 балл – выявлены первичные морфологические элементы; 2 балла – вторичные; 3 балла – сочетание первичных и вторичных морфологических элементов. Такая оценка характеризовала категориальную представленность элементов, а не их абсолютное количество.

Покраснение и шелушение кожи НСП дополнительно регистрировали как самостоятельные клинические признаки. Покраснение характеризовало эритематозные изменения кожи, шелушение – десквамативные. Их оценивали отдельно от общего показателя морфологических элементов для последующего анализа связи с экзематозным поражением кожи НСП. В статистическом анализе учитывали наличие или отсутствие каждого из этих признаков.

Площадь поражения определяли по числу вовлеченных анатомических зон. При отсутствии поражения показатель составлял 0 баллов. За вовлечение каждой зоны начисляли 1 балл. Учитывали перепончато-хрящевую и костную части наружного слухового прохода, козелок, завиток, противозавиток и заушную область.

Состояние просвета НСП оценивали по степени нарушения его проходимости от 0 до 3 баллов: 0 баллов – широкий просвет; 1 балл – сужение вследствие воспалительных изменений кожи и/или гиперкератотических масс; 2 балла – сужение вследствие разрастания соединительной ткани; 3 балла – полное закрытие просвета вследствие сформированной фиброзной атрезии.

**Осмотр дерматовенерологом**

Дерматологическую оценку проводили для характеристики состояния кожи наружного уха и выявления сопутствующей дерматологической патологии. При сборе анамнеза уточняли сведения о ранее диагностированных

дерматозах и их локализации. При объективной оценке учитывали характер изменений кожи наружного уха и НСП, наличие покраснения, шелушения, первичных и вторичных морфологических элементов, гиперкератотических и рубцовых изменений.

При выявлении сопутствующей дерматологической патологии фиксировали ее нозологическую форму. Эти сведения использовали при дальнейшем анализе распространенности экземы, себорейного дерматита, красного плоского лишая, псориаза, атопического дерматита и других дерматозов в четырех клинических группах.

Сопутствующую дерматологическую патологию и локальные изменения кожи НСП рассматривали как разные характеристики. Наличие дерматоза не являлось самостоятельным критерием распределения пациента по клиническим группам. Такой принцип был важен для последующего анализа, поскольку общая частота сопутствующей дерматологической патологии между группами статистически значимо не различалась, тогда как с экзематозным поражением кожи НСП были связаны локальные признаки – покраснение, шелушение и наличие морфологических элементов.

**Динамическая клиническая оценка**

Клинические показатели оценивали исходно и в установленные сроки динамического наблюдения – через 1, 2, 3, 6 и 12 месяцев. Набор анализируемых признаков определялся ведущими проявлениями соответствующего клинического варианта.

В 1-й группе основным показателем служила динамика интенсивности зуда. Во 2-й группе оценивали интенсивность зуда, состояние кожи, морфологические элементы и площадь поражения НСП. В 3-й группе основное внимание уделяли гиперкератотическим изменениям и состоянию просвета наружного слухового прохода. В 4-й группе оценивали степень обструкции НСП и состояние слуховой функции; результаты обследования использовали при определении показаний к хирургическому лечению.

Стандартизированная оценка обеспечивала единый принцип регистрации исходных клинических показателей и их изменений в процессе наблюдения. Полученные характеристики сопоставляли с результатами микробиологического, иммунологического, аудиологического и морфологического исследований и использовали при анализе эффективности дифференцированной лечебной тактики.

## 2.5. Лабораторно-инструментальные методы

Лабораторно-инструментальное обследование включало отомикроскопическую и эндоскопическую оценку наружного слухового прохода, бактериологическое и микологическое исследования, исследование слуховой функции, определение отдельных иммунологических показателей и морфологическое исследование тканей наружного слухового прохода. Объем обследования определялся задачами исследования и клиническими проявлениями заболевания.

**Отомикроскопическое и эндоскопическое исследование**

При первичном обследовании выполняли отоскопию, отомикроскопию и эндоскопическую визуализацию наружного слухового прохода. Отомикроскопию проводили с использованием микроскопа Spectra 500, Möller Wedel (Германия) при увеличении 8×, 16× и 24×. Эндоскопическое исследование выполняли жесткими телеотоскопами Karl Storz с углом обзора 0° и 30° диаметром 2,7 мм.

Во время исследования оценивали состояние кожи НСП, наличие первичных и вторичных морфологических элементов, площадь поражения, гиперкератотические изменения и состояние просвета наружного слухового прохода. Для документирования клинической картины проводили цифровую фотофиксацию. Для стандартизации использовали клинические шкалы и критерии (таблица 5).

**Таблица 5 – Критерии стандартизированной оценки отомикроэндоскопии хронического наружного отита**

| Показатель | Диапазон / способ оценки | Критерии оценки |
|---|---|---|
| Морфологические элементы | 0-3 | 0 – морфологические элементы отсутствуют; 1 – первичные морфологические элементы; 2 – вторичные морфологические элементы; 3 – сочетание первичных и вторичных морфологических элементов |
| Площадь поражения | по числу вовлеченных анатомических зон | 0 – поражение отсутствует; по 1 баллу за вовлечение каждой зоны: перепончато-хрящевая часть НСП, костная часть НСП, козелок, завиток, противозавиток, заушная область |
| Состояние просвета НСП | по степени нарушения проходимости | Состояние просвета НСП – 0-3 балла: 0 – широкий просвет; 1 – сужение вследствие воспалительных изменений кожи и/или гиперкератотических масс; 2 – сужение вследствие разрастания соединительной ткани; 3 – полное закрытие просвета вследствие сформированной фиброзной атрезии. |

**Микробиологическое и микологическое исследование**

Бактериологическое и микологическое исследования выполняли для оценки микробиологического профиля наружного слухового прохода. Материал получали стерильным ватным тампоном из пораженного НСП, помещали в транспортную среду Эймса и доставляли в лабораторию для последующего исследования. Определяли видовой состав выделенной микрофлоры и оценивали ее этиологическую значимость в сопоставлении с клиническими проявлениями заболевания.

Исследование проводили на уровне пораженного наружного слухового прохода. Всего проанализировано 328 образцов. Результаты использовали для оценки отсутствия микробного роста, выявления бактериальной и грибковой флоры и последующего обоснования местной этиотропной терапии. В случаях подтвержденного инфекционного процесса результаты бактериологического и микологического исследований учитывали при выборе лечения.

Лабораторные исследования выполняли на базе ГБУЗ «Диагностический центр лабораторных исследований» Департамента здравоохранения города Москвы.

**Иммунологическое исследование**

Иммунологические показатели определяли у части обследованных пациентов. Уровень общего иммуноглобулина Е (IgE) исследован у 31 пациента, эозинофильного катионного белка (ECP) – у 34 пациентов. Полученные значения сопоставляли с наличием сопутствующей дерматологической патологии и клиническими проявлениями хронического наружного отита.

IgE и ECP рассматривали как дополнительные лабораторные показатели и не использовали в качестве самостоятельных критериев распределения пациентов по клиническим группам.

**Аудиологическое исследование**

Исследование слуховой функции проводили при жалобах на заложенность уха или снижение слуха. Обследование включало оценку восприятия шепотной и разговорной речи, камертональные пробы Ринне и Вебера с использованием камертона С128, аудиометрический тест Вебера, тональную пороговую аудиометрию и акустическую импедансометрию.

Тональную пороговую аудиометрию выполняли на аудиометре AC40 (Interacoustics). Определяли пороги воздушного и костного звукопроведения и величину костно-воздушного интервала. Результаты аудиологического обследования использовали для установления наличия и характера слуховых

нарушений и их сопоставления с состоянием просвета НСП, гиперкератозом и фиброзной атрезией.

**Морфологическое исследование**

Морфологическое исследование проведено у 12 пациентов, которым выполняли каналопластику по поводу сформировавшейся фиброзной атрезии НСП. Иссеченные ткани исследовали в патологоанатомическом отделении ГБУЗ «ГКБ № 1 им. Н.И. Пирогова» ДЗМ. Оценивали нарушение кератинизации (гиперкератоз, паракератоз, воспалительные и фиброзные изменения стромы, наличие грануляционной ткани и сохранность придатков кожи).

Совокупность лабораторных и инструментальных методов использовали для характеристики микробиологического профиля, слуховой функции и морфологических изменений при хроническом наружном отите. Результаты обследования сопоставляли с клиническими проявлениями и принадлежностью пациентов к одной из четырех выделенных групп.

## 2.6. Лечебная тактика и динамическое наблюдение

Лечебную тактику выбирали в зависимости от клинического варианта хронического наружного отита, характера изменений кожи и состояния просвета НСП. Дополнительно учитывали результаты бактериологического и микологического исследований и состояние слуховой функции. Все пациенты до включения в исследование получили не менее двух курсов местной и/или системной терапии наружного отита. Ранее применялись антибактериальные и противогрибковые препараты, топические глюкокортикостероиды, антигистаминные, антисептические, дерматопротективные, репаративные и кератолитические средства. Стойкого продолжительного контроля заболевания после предшествующего лечения достигнуто не было.

Лечение проводили дифференцированно в четырех клинических группах. Выбор терапии основывался на ведущих клинических проявлениях, наличии или отсутствии инфекционного процесса, гиперкератотических изменений и степени нарушения проходимости наружного слухового прохода. Клинические группы не рассматривались как последовательные стадии заболевания.

**1 группа – изолированный зуд**

В 1 группу вошли 36 пациентов (19,7 %), у которых проанализировано 70 пораженных НСП. Ведущим проявлением являлся изолированный зуд при минимально выраженных изменениях кожи наружного слухового прохода.

Для продолжительного противовоспалительного лечения применяли пимекролимус 1 %. Препарат наносили тонким слоем на кожу НСП 2 раза в сутки после туалета наружного слухового прохода в течение 1 месяца. При сохранении зуда лечение продолжали; при стойком клиническом эффекте через 3 месяца переходили на поддерживающий режим – 2 раза в сутки через день.

Основным критерием клинического ответа служила динамика интенсивности зуда по модифицированной вербально-ранговой шкале относительно исходного уровня. Дополнительно учитывали уменьшение интенсивности зуда не менее чем на 2 балла и его полное отсутствие.

**2 группа – экзематозная форма**

Во 2 группу включены 95 пациентов (51,9 %), 168 пораженных НСП. Выбор лечения начинали с оценки инфекционного компонента. При выявлении этиологически значимой бактериальной или грибковой флоры проводили местную этиотропную терапию в соответствии с результатами бактериологического и микологического исследований.

В качестве местной комбинированной терапии применяли сочетания бетаметазона, гентамицина и клотримазола (0,05 % + 0,1 % + 1 %) либо гентамицина, декспантенола, мометазона и эконазола. После лечения

элиминацию инфекционного компонента контролировали повторным микробиологическим исследованием.

При сохранении зуда, шелушения, покраснения и других воспалительных изменений кожи после купирования инфекционного процесса применяли пимекролимус 1 % по схеме, использованной в 1-й группе. Эффективность лечения оценивали по динамике интенсивности зуда, морфологических элементов и площади поражения кожи НСП.

**3 группа – экзематозная форма с гиперкератозом**

В 3 группу вошел 21 пациент (11,5 %), 37 пораженных НСП. Ведущими изменениями являлись гиперкератоз и начальное нарушение проходимости наружного слухового прохода.

Гиперкератотические массы удаляли механически. В предшествующей и сопроводительной терапии использовали кератолитические и дерматопротективные средства, препараты витаминов А, Е и D, а также короткие курсы топических глюкокортикостероидов. При сохраняющихся или рецидивирующих гиперкератотических изменениях после очищения НСП применяли такролимус 0,1 %.

Такролимус наносили тонким слоем на измененные участки кожи наружного слухового прохода 2 раза в сутки в течение 1 месяца. При стойком клиническом эффекте через 3 месяца переходили на поддерживающий режим – 2 раза в сутки через день. Результат лечения оценивали по выраженности гиперкератотических изменений и состоянию просвета НСП.

**4 группа – фиброзная атрезия наружного слухового прохода**

4 группу составил 31 пациент (16,9 %), 53 пораженных НСП. При сформированной фиброзной атрезии местную медикаментозную терапию не рассматривали как способ восстановления просвета наружного слухового прохода.

При наличии активных воспалительных изменений проводили местное противовоспалительное лечение. После уменьшения воспалительной активности оценивали степень обструкции НСП и состояние слуховой

функции, определяли показания к хирургическому лечению. При наличии показаний выполняли каналопластику. После хирургического вмешательства проводили динамическое наблюдение с контролем состояния просвета наружного слухового прохода.

Использование топических ингибиторов кальциневрина было включено в лечебную тактику как вариант нестероидной противовоспалительной терапии при хронических зудово-экзематозных и гиперкератотических изменениях кожи НСП. В процессе наблюдения регистрировали клинический ответ и нежелательные реакции, способные потребовать изменения или прекращения терапии.

**Динамическое наблюдение**

Динамическую оценку проводили исходно и через 1, 2, 3, 6 и 12 месяцев. На контрольных визитах объем обследования определяли в зависимости от клинического варианта заболевания и показателей, использованных для оценки эффективности лечения.

В 1 группе основным динамическим показателем являлась интенсивность зуда. Во 2 группе оценивали зуд, состояние кожи, морфологические элементы и площадь поражения НСП. В 3 группе контролировали выраженность гиперкератотических изменений и состояние просвета наружного слухового прохода. В 4-й группе оценивали степень обструкции, состояние слуховой функции и результаты хирургического лечения у прооперированных пациентов.

При наличии показаний повторяли микробиологическое, микологическое и аудиологическое обследования. После местной этиотропной терапии микробиологическое исследование использовали для оценки элиминации инфекционного компонента. При гиперкератозе и фиброзной атрезии в динамике контролировали проходимость НСП и слуховую функцию.

Схема динамического наблюдения представлена в таблице 6.

**Таблица 6 – Схема динамического наблюдения пациентов**

| **Этап наблюдения** | **Срок** | **Основная клиническая оценка** | **Дополнительные исследования** |
|---|---|---|---|
| Исходное обследование | До начала лечения | Жалобы, интенсивность зуда, состояние кожи, морфологические элементы, площадь поражения, состояние просвета НСП | Бактериологическое и микологическое исследования; аудиологическое, иммунологическое и морфологическое обследования – в соответствии с протоколом и показаниями |
| Контрольный визит 1 | 1 месяц | Динамика зуда и локальных изменений, оценка раннего ответа на лечение | По клиническим показаниям |
| Контрольный визит 2 | 2 месяца | Динамика клинических проявлений и состояния НСП | По клиническим показаниям |
| Контрольный визит 3 | 3 месяца | Оценка клинического эффекта, определение дальнейшего режима терапии | По клиническим показаниям |
| Контрольный визит 4 | 6 месяцев | Состояние кожи и просвета НСП, интенсивность зуда, сохранность лечебного эффекта | По клиническим показаниям |
| Контрольный визит 5 | 12 месяцев | Итоговая клиническая оценка, состояние просвета НСП и слуховой функции | Повторные лабораторные и инструментальные исследования по показаниям |

Примечание: НСП – наружный слуховой проход.

Проведенное динамическое наблюдение использовали для оценки результатов дифференцированной лечебной тактики в каждой из четырех клинических групп и последующей разработки лечебно-диагностического алгоритма при хронической экзематозной форме наружного отита.

## 2.7. Методы статистической обработки

Статистическую обработку результатов исследования выполняли с использованием программного пакета IBM SPSS Statistics 26.0. Выбор статистических методов определяли типом анализируемых данных, характером их распределения, числом сравниваемых групп и наличием независимых или связанных наблюдений. Различия и статистические связи считали значимыми при $p < 0,05$.

В исследовании использовали две единицы анализа – пациента и пораженный наружный слуховой проход. Клинико-демографические показатели, наличие сопутствующей дерматологической патологии, слуховые нарушения и результаты лечебной тактики анализировали на уровне пациента. Для локальных показателей, регистрировавшихся отдельно для каждого пораженного наружного слухового прохода, единицей анализа служил НСП. К данным относились отдельные клинические характеристики состояния наружного слухового прохода и результаты микробиологического исследования. Число наблюдений и соответствующую единицу анализа указывали при представлении результатов.

Описательная статистика включала характеристику возраста и пола пациентов, латеральности и продолжительности заболевания, сопутствующей дерматологической патологии, клинических проявлений хронического наружного отита, микробиологических и иммунологических показателей, состояния слуховой функции и результатов динамического наблюдения.

Количественные данные представляли в виде среднего арифметического и стандартного отклонения – Mean (SD), а также медианы и межквартильного размаха – Me [IQR]. Для отдельных показателей дополнительно указывали минимальное и максимальное значения. Категориальные признаки представляли абсолютным числом наблюдений и относительной частотой – n (%).

Нормальность распределения количественных переменных оценивали с использованием критерия Колмогорова-Смирнова с поправкой Лиллиефорса. Значение $p < 0,05$ расценивали как статистически значимое отличие распределения от нормального. С учетом характера распределения исследуемых показателей при межгрупповых сопоставлениях преимущественно применяли непараметрические методы.

При сравнении количественных показателей в двух независимых группах использовали U-критерий Манна-Уитни. Для сопоставления количественных и порядковых признаков между тремя и более независимыми группами применяли критерий Краскела-Уоллиса. Полученные значения интерпретировали с учетом характера анализируемого показателя и числа сравниваемых групп.

Категориальные признаки анализировали с использованием таблиц сопряженности. Различия частот и статистические связи между категориальными переменными оценивали с помощью критерия хи-квадрат Пирсона ($\chi^2$) с указанием числа степеней свободы (df) и достигнутого уровня статистической значимости. При малых ожидаемых частотах применяли точный критерий Фишера.

Для оценки связи отдельных клинических признаков с экзематозным поражением кожи НСП рассчитывали отношение шансов (OR) и 95 % доверительный интервал (95 % ДИ). Значение OR использовали как характеристику силы статистической связи и не интерпретировали как доказательство причинной зависимости между исследуемым признаком и экзематозной формой заболевания.

Для данного анализа пациентов 2-й группы с экзематозной формой хронического наружного отита и 3-й группы с экзематозной формой и гиперкератозом объединяли в категорию пациентов с экзематозным поражением кожи НСП – всего 116 пациентов. Группу сравнения составили пациенты 1-й группы с изолированным зудом и 4-й группы с фиброзной атрезией наружного слухового прохода – всего 67 пациентов.

Покраснение и шелушение кожи НСП в данном аналитическом блоке учитывали как бинарные признаки – наличие или отсутствие соответствующего изменения. Балльную оценку морфологических элементов дополнительно дихотомизировали: 0 баллов соответствовало отсутствию морфологических элементов, значение ≥ 1 балла – их наличию. Показатель площади поражения анализировали по аналогичному принципу: 0 баллов – поражение отсутствует, ≥ 1 балла – вовлечена не менее одной анатомической зоны. Для шелушения, морфологических элементов и покраснения рассчитывали OR с 95 % ДИ.

Для оценки направленности различий отдельных количественных и порядковых показателей между клиническими группами использовали критерий Джонкхира-Терпстры. Его применение ограничивалось статистической оценкой направленного изменения признака между заранее сопоставляемыми группами. Наличие статистически значимого тренда не рассматривали как свидетельство последовательного перехода одного клинического варианта хронического наружного отита в другой и не использовали для обоснования стадийности заболевания.

Связи между количественными, порядковыми и бинарно кодированными признаками оценивали с помощью коэффициента ранговой корреляции Спирмена (ρ). Корреляционный анализ применяли, в частности, для сопоставления интенсивности зуда с локальными изменениями кожи, гиперкератозом, состоянием просвета наружного слухового прохода и слуховыми нарушениями. Направление связи оценивали по знаку коэффициента ρ, статистическую значимость – по соответствующему значению p.

Динамику клинических показателей при повторных обследованиях анализировали методами для связанных выборок. Для сопоставления значений одного показателя в нескольких временных точках использовали критерий Фридмана. Парные сравнения исходного значения с результатами последующих обследований выполняли с помощью критерия Вилкоксона для

связанных выборок. Эти методы применяли при анализе динамики интенсивности зуда и других клинических показателей, повторно регистрировавшихся в течение 12 месяцев наблюдения.

Для клинико-статистического обоснования выбора лечебной тактики применяли многофакторный логистический регрессионный анализ. В анализ включали исходные клинические и структурно-функциональные признаки: интенсивность зуда, покраснение и шелушение кожи НСП, морфологические элементы, площадь поражения, гиперкератоз, степень нарушения проходимости наружного слухового прохода, снижение слуха и наличие сформированной фиброзной атрезии.

Статистическую связь указанных признаков оценивали применительно к использованию пимекролимуса, такролимуса и выбору хирургической тактики. Для включенных в анализ признаков определяли коэффициенты логистической регрессии β. Положительное значение β отражало прямое направление статистической связи признака с соответствующим вариантом лечебной тактики, отрицательное – обратное. Регрессионный анализ использовали для клинико-статистического обоснования дифференцированного выбора лечения и последующей разработки лечебно-диагностического алгоритма, а не для построения самостоятельной прогностической системы.

При интерпретации результатов разграничивали статистическую ассоциацию и причинную зависимость. Статистически значимую связь, корреляцию или коэффициент регрессионного анализа не рассматривали как самостоятельное подтверждение причинного влияния исследуемого признака. Результаты статистического анализа сопоставляли с клиническими, дерматологическими, микробиологическими, аудиологическими и морфологическими данными.

# ГЛАВА 3. КЛИНИЧЕСКИЕ ОСОБЕННОСТИ И ФАКТОРЫ, АССОЦИИРОВАННЫЕ С ЭКЗЕМАТОЗНОЙ ФОРМОЙ ХРОНИЧЕСКОГО НАРУЖНОГО ОТИТА

В исследовании хронический наружный отит оценивали с учетом клинической неоднородности заболевания. Сопоставляли клинические формы, состояние слуховой функции, дерматологический фон, микробиологический профиль и отдельные иммунологические показатели. Анализировали признаки, ассоциированные с экзематозным поражением кожи наружного слухового прохода.

В главе 2 представлены дизайн исследования, характеристика выборки и методы обследования; в настоящей главе исходные данные использованы для выявления клинико-функциональных различий между выделенными вариантами хронического наружного отита. Это позволило перейти от общей характеристики заболевания к определению признаков, наиболее тесно связанных с экзематозным вариантом.

## 3.1. Исходная структура обследованной когорты как основа для дальнейшего анализа

В исследование включены 183 пациента с хроническим наружным отитом. С учетом двустороннего поражения проанализировано 328 наружных слуховых проходов. Подробная клинико-демографическая характеристика обследованной когорты представлена в главе 2. В последующем анализе основное внимание уделяли клиническим проявлениям заболевания, состоянию кожи и просвета наружного слухового прохода, сопутствующей дерматологической патологии, микробиологическому профилю и слуховой функции.

На основании жалоб, анамнестических данных, результатов отомикроскопии и эндоскопической оценки наружного слухового прохода

пациенты были распределены на четыре клинические группы. 1-ю группу составили 36 пациентов (19,7 %) с изолированным зудом – 70 пораженных НСП; 2-ю – 95 пациентов (51,9 %) с экзематозной формой – 168 НСП; 3-ю – 21 пациент (11,5 %) с экзематозной формой и гиперкератозом – 37 НСП; 4-ю – 31 пациент (16,9 %) со сформированной фиброзной атрезией – 53 НСП. Выделенные группы рассматривали как различные клинические варианты хронического наружного отита, а не как последовательные стадии заболевания.

Сопутствующая дерматологическая патология выявлена у 83 из 183 пациентов (45,4 %). Снижение слуха зарегистрировано у 47 пациентов (25,7 %). Длительность заболевания характеризовалась значительной вариабельностью: медиана составляла 29,0 [13,0; 55,0] месяца. Двустороннее поражение наблюдалось у 145 пациентов (79,2 %).

При первичном обследовании клиническая картина различалась по характеру субъективных и объективных проявлений. У пациентов 1-й группы ведущим симптомом являлся зуд при минимально выраженных изменениях кожи НСП. Во 2-й группе преобладали зудово-экзематозные проявления, включавшие покраснение, шелушение и морфологические элементы кожи. Для 3-й группы были характерны гиперкератотические изменения в сочетании с начальным нарушением проходимости наружного слухового прохода. В 4-й группе определялись стойкое нарушение просвета НСП вследствие рубцово-фиброзных изменений и высокая частота слуховых нарушений.

Выделение четырех клинических групп сформировало основу для дальнейшего сопоставления характера поражения кожи, интенсивности зуда, площади поражения и состояния просвета НСП, а также результатов дерматологического, микробиологического, иммунологического, аудиологического и морфологического обследований. Клинические различия между группами анализировали далее с учетом единых критериев оценки, представленных в главе 2.

## 3.2. Клиническая стратификация пациентов и связь формы заболевания со слуховыми нарушениями

На основании жалоб, анамнестических данных, результатов отомикроскопии и эндоскопической оценки наружного слухового прохода пациенты были распределены на четыре клинические группы: изолированный зуд, экзематозная форма, экзематозная форма с гиперкератозом и фиброзная атрезия наружного слухового прохода. Выделенные группы рассматривали как различные клинические варианты хронического наружного отита, а не как последовательные стадии заболевания. Распределение пациентов представлено в таблице 7.

**Таблица 7 – Распределение пациентов по клиническим группам хронического наружного отита**

| **Клиническая форма заболевания** | **n** | **%** |
|---|---|---|
| Изолированный зуд | 36 | 19,7 |
| Экзематозная форма | 95 | 51,9 |
| Экзематозная форма с гиперкератозом | 21 | 11,5 |
| Фиброзная атрезия наружного слухового прохода | 31 | 16,9 |
| **Всего** | **183** | **100,0** |

Наиболее многочисленную группу составили пациенты с экзематозной формой – 95 человек (51,9 %). Изолированный зуд выявлен у 36 пациентов (19,7 %), экзематозная форма с гиперкератозом – у 21 (11,5 %), фиброзная атрезия наружного слухового прохода – у 31 (16,9 %). Структурно осложненные варианты заболевания, представленные гиперкератозом или фиброзной атрезией, в совокупности диагностированы у 52 пациентов (28,4 %).

Функциональное состояние слухового анализатора различалось в зависимости от клинической формы хронического наружного отита. Для

оценки характера этих различий проведено сопоставление выделенных форм заболевания с типом тугоухости. Распределение типов тугоухости представлено в таблице 8.

**Таблица 8 – Тип тугоухости в зависимости от формы заболевания**

| Форма заболевания | Нет тугоухости | Кондуктивная | Нейросенсорная | Смешанная | Всего |
|---|---|---|---|---|---|
| Изолированный зуд | 35 (97,2 %) | 0 (0 %) | 0 (0 %) | 1 (2,8 %) | 36 (100 %) |
| Экзематозная форма | 87 (91,6 %) | 1 (1,1 %) | 4 (4,2 %) | 3 (3,2 %) | 95 (100 %) |
| Экзематозная форма с гиперкератозом | 13 (61,9 %) | 3 (14,3 %) | 1 (4,8 %) | 4 (19,0 %) | 21 (100 %) |
| Фиброзная атрезия наружного слухового прохода | 1 (3,2 %) | 11 (35,5 %) | 1 (3,2 %) | 18 (58,1 %) | 31 (100 %) |
| **Всего** | **136 (74,3 %)** | **15 (8,2 %)** | **6 (3,3 %)** | **26 (14,2 %)** | **183 (100 %)** |

**Примечание:** n – число пациентов; % в строках отражает долю соответствующего типа тугоухости внутри каждой клинической формы заболевания.

Межгрупповые различия были статистически значимыми ($\chi^2 = 121,21$; $df = 9$; $p < 0,001$). При изолированном зуде слуховая функция была сохранена у 35 из 36 пациентов (97,2 %), при экзематозной форме – у 87 из 95 (91,6 %). В группе пациентов с экзематозной формой и гиперкератозом тугоухость отсутствовала у 13 из 21 пациента (61,9 %), тогда как у 8 (38,1 %) выявлены слуховые нарушения.

Наиболее выраженные функциональные нарушения регистрировались при фиброзной атрезии наружного слухового прохода. Снижение слуха выявлено у 30 из 31 пациента (96,8 %). В структуре слуховых нарушений преобладали смешанная тугоухость – 18 случаев (58,1 %) и кондуктивная – 11 (35,5 %); нейросенсорная тугоухость отмечалась у 1 пациента (3,2 %).

Частота слуховых нарушений возрастала при переходе от изолированного зуда и неосложненной экзематозной формы к гиперкератотическому и фиброзно-атретическому вариантам заболевания.

При начальных зудовых и экзематозных проявлениях слух в большинстве случаев оставался сохранным, тогда как гиперкератоз и особенно фиброзная атрезия сопровождались увеличением доли кондуктивной и смешанной тугоухости.

Связь характера слуховых нарушений с латеральностью хронического наружного отита оценивали отдельно. Распределение типов тугоухости при двустороннем, левостороннем и правостороннем поражении представлено в таблице 9.

**Таблица 9 – Тип тугоухости в зависимости от латеральности заболевания**

| Диагноз | Нет тугоухости | Кондуктивная | Нейросенсорная | Смешанная | Всего |
|---|---|---|---|---|---|
| Хронический двусторонний наружный отит | 111 (76,6 %) | 11 (7,6 %) | 4 (2,8 %) | 19 (13,1 %) | 145 (100 %) |
| Хронический левосторонний наружный отит | 18 (69,2 %) | 2 (7,7 %) | 2 (7,7 %) | 4 (15,4 %) | 26 (100 %) |
| Хронический правосторонний наружный отит | 7 (58,3 %) | 2 (16,7 %) | 0 (0 %) | 3 (25,0 %) | 12 (100 %) |
| **Всего** | **136 (74,3 %)** | **15 (8,2 %)** | **6 (3,3 %)** | **26 (14,2 %)** | **183 (100 %)** |

**Примечание:** n – число пациентов; % в строках отражает долю соответствующего типа тугоухости внутри каждого диагноза. ХДНО – хронический двусторонний наружный отит; ХЛНО – хронический левосторонний наружный отит; ХПНО – хронический правосторонний наружный отит.

Статистически значимой связи между латеральностью заболевания и типом тугоухости не выявлено ($\chi^2 = 4{,}92$; df = 6; p = 0,555). Двусторонний, левосторонний или правосторонний характер процесса не определял структуру слуховых нарушений. Поэтому дальнейший анализ был

сосредоточен на клинической форме заболевания и выраженности структурных изменений наружного слухового прохода.

## 3.3. Дерматологический, микробиологический и иммунологический профиль обследованной когорты

**Дерматологический профиль**

Сопутствующая дерматологическая патология выявлена у 83 пациентов (45,4 %), у 100 (54,6 %) отсутствовала. Структуру выявленных заболеваний кожи анализировали отдельно. Частота сопутствующей дерматологической патологии представлена в таблице 10.

**Таблица 10 – Частота сопутствующей дерматологической патологии у обследованных пациентов**

| Показатель | n (%) |
|---|---|
| Дерматологическая патология выявлена | 83 (45,4 %) |
| Дерматологическая патология не выявлена | 100 (54,6 %) |
| **Всего** | **183 (100,0 %)** |

**Примечание:** n – число пациентов; % – доля от общей выборки.

В структуре сопутствующей дерматологической патологии экзема диагностирована у 24 пациентов (28,9 %). Себорейный дерматит диагностирован у 16 пациентов (19,3 %), красный плоский лишай – у 14 (16,9 %), псориаз – у 12 (14,5 %), атопический дерматит – у 10 (12,0 %). Онихомикоз и ихтиоз встречались реже – у 5 (6,0 %) и 2 (2,4 %) пациентов соответственно. Структура выявленной дерматологической патологии представлена в таблице 11.

**Таблица 11 – Структура сопутствующей дерматологической патологии**

| Вид дерматологической патологии | n (%) среди пациентов с дерматологической патологией |
|---|---|
| Экзема | 24 (28,9 %) |
| Себорейный дерматит | 16 (19,3 %) |
| Красный плоский лишай | 14 (16,9 %) |
| Псориаз | 12 (14,5 %) |
| Атопический дерматит | 10 (12,0 %) |
| Онихомикоз | 5 (6,0 %) |
| Ихтиоз | 2 (2,4 %) |
| **Всего** | **83 (100,0 %)** |

**Примечание:** n – число пациентов; % рассчитан от числа пациентов с выявленной дерматологической патологией (n = 83).

Сопутствующая дерматологическая патология была представлена преимущественно хроническими воспалительными заболеваниями кожи, для которых характерны нарушения кератинизации, шелушение и зуд. Наличие дерматозов учитывали при последующем анализе факторов, ассоциированных с экзематозной формой хронического наружного отита.

**Микробиологический профиль**

Инфекционный компонент оценивали по результатам исследования 328 образцов материала, полученного из пораженных наружных слуховых проходов. В 168 образцах (51,2 %) микробный рост отсутствовал. Сапрофитные и условно-патогенные грамположительные микроорганизмы кожи выявлены в 86 образцах (26,2 %), потенциально патогенная бактериальная флора – в 52 (15,9 %), прочая условно-комменсальная флора – в 13 (4,0 %), грибковая – в 9 (2,7 %).

Результаты первичного микробиологического исследования представлены в таблице 12.

**Таблица 12 – Распределение пораженных наружных слуховых проходов по результатам первичного микробиологического исследования**

| Микробиологическая группа | n | % от n = 328 |
|---|---|---|
| Нет роста | 168 | 51,2 % |
| Сапрофитные / условно-патогенные грамположительные микроорганизмы кожи | 86 | 26,2 % |
| **Этиологически значимая бактериальная флора** | 52 | 15,9 % |
| Прочая условно-комменсальная флора | 13 | 4,0 % |
| Грибковая флора | 9 | 2,7 % |
| **Всего** | **328** | **100,0 %** |

Отсутствие микробного роста более чем в половине исследованных образцов отражало неоднородность микробиологического профиля хронического наружного отита. Клинические проявления заболевания не во всех случаях сопровождались культуральным выявлением бактериальной или грибковой флоры.

Структуру **этиологически значимой бактериальной флоры** анализировали отдельно. Среди 52 изолятов преобладали *Staphylococcus aureus*/*MRSA* – 29 случаев (55,8 %). Представители *Enterobacterales* обнаружены в 10 случаях (19,2 %), *Pseudomonas aeruginosa* – в 9 (17,3 %). *Acinetobacter spp.*, *Enterococcus faecalis* и *Streptococcus agalactiae group B* выявлялись единично. Их структура представлена в таблице 13.

Микробиологические данные показали необходимость разграничения представителей обычной кожной микрофлоры и потенциально клинически значимых возбудителей. При дальнейшем анализе учитывали факт выявления микроорганизма, его принадлежность к соответствующей микробиологической группе при сопоставлении с экзематозным вариантом заболевания.

**Таблица 13 – Структура этиологически значимой бактериальной флоры при первичном обследовании**

| Потенциально патогенная флора | n (%) |
|---|---|
| *Staphylococcus aureus/MRSA* | 29 (55,8 %) |
| *Enterobacterales* | 10 (19,2 %) |
| *Pseudomonas aeruginosa* | 9 (17,3 %) |
| *Acinetobacter spp.* | 2 (3,8 %) |
| *Enterococcus faecalis* | 1 (1,9 %) |
| *Streptococcus agalactiae group B* | 1 (1,9 %) |
| **Всего** | **52 (100,0 %)** |

**Примечание:** n – число выделенных потенциально патогенных бактериальных изолятов; % рассчитан от общего числа потенциально патогенных бактериальных изолятов (n = 52). В группу *Enterobacterales* включены *Klebsiella pneumoniae, Klebsiella aerogenes, Escherichia coli, Morganella morganii, Enterobacter aerogenes, Enterobacter cloacae. MRSA* – метициллин-резистентный *Staphylococcus aureus*.

**Иммунологический профиль**

Иммунологическое обследование проводили по клиническим показаниям у ограниченной части пациентов. Общий иммуноглобулин Е (IgE) определен у 31 пациента, эозинофильный катионный белок (ECP) – у 34. Ограниченный объем подвыборки не позволял распространять результаты на всю обследованную когорту, IgE и ECP рассматривали как дополнительные показатели аллергического и эозинофильного воспалительного фона. Описательная характеристика иммунологических показателей представлена в таблице 14.

**Таблица 14 – Иммунологические показатели у обследованных пациентов**

| Показатель | n | Mean (SD) | Median [IQR] | Min-Max |
|---|---|---|---|---|
| IgE, МЕ/мл | 31 | 123,9 (61,7) | 113,0 [102,0; 140,0] | 12-300 |
| ECP, нг/мл | 34 | 66,8 (30,5) | 68,5 [47,0; 88,5] | 13-147 |

**Примечание:** IgE – иммуноглобулин Е; ECP – эозинофильный катионный белок.

Медиана IgE составила 113,0 [102,0; 140,0] МЕ/мл. Распределение показателя статистически значимо отличалось от нормального (K-S = 0,221; p

<0,001). Медиана ECP составила 68,5 [47,0; 88,5] нг/мл; статистически значимого отклонения от нормального распределения (K-S = 0,108; p = 0,414).

Индивидуальная вариабельность иммунологических показателей и ограниченный объем обследованной подвыборки определили необходимость их дальнейшего сопоставления с клиническими формами хронического наружного отита и наличием сопутствующей дерматологической патологии.

## 3.4. Клинические, микробиологические и иммунологические признаки, ассоциированные с экзематозной формой хронического наружного отита

Для выявления признаков, ассоциированных с экзематозным поражением кожи наружного слухового прохода, проведен сравнительный анализ двух групп. В группу с экзематозными изменениями вошли 116 пациентов: 95 с экзематозной формой хронического наружного отита и 21 с экзематозной формой, сочетавшейся с гиперкератозом. Группу сравнения составили 67 пациентов без экзематозной формы заболевания. При объединении двух клинических вариантов признаки экзематозного воспаления анализировали независимо от наличия гиперкератотических изменений.

**Количественные клинические показатели**

Возраст и длительность заболевания в сравниваемых группах статистически значимо не различались. Медиана возраста составила 44,5 [33,8; 63,0] года у пациентов с экзематозными изменениями и 52,0 [43,0; 63,0] года в группе сравнения (p = 0,068). Медиана длительности заболевания составила соответственно 29,0 [13,0; 48,5] и 28,0 [13,0; 63,5] месяца (p = 0,469).

Различия между группами выявлены преимущественно по локальным клиническим проявлениям заболевания. Исходная интенсивность зуда была выше у пациентов с экзематозными изменениями (p <0,001). Медиана

выраженности морфологических элементов составила 3,0 [2,0; 3,0] балла против 0,0 [0,0; 1,0] балла в группе сравнения (p <0,001), площади поражения – 2,0 [1,0; 3,0] против 0,0 [0,0; 1,0] балла (p <0,001). Результаты сравнительного анализа количественных показателей представлены в таблице 15.

**Таблица 15 – Сравнение количественных показателей у пациентов с экзематозной формой хронического наружного отита и группы сравнения**

| Показатель | Экзематозная форма, Me [IQR] | Без экзематозной формы, Me [IQR] | Критерий | p |
|---|---|---|---|---|
| Возраст, лет | 44,5 [33,8; 63,0] | 52,0 [43,0; 63,0] | U = 3256,0 | 0,068 |
| Длительность заболевания, мес. | 29,0 [13,0; 48,5] | 28,0 [13,0; 63,5] | U = 3635,5 | 0,469 |
| IgE, МЕ/мл | 113,0 [103,0; 130,0] | 125,5 [101,8; 144,5] | U = 96,5 | 0,735 |
| ECP, нг/мл | 69,0 [45,0; 89,2] | 62,0 [55,2; 72,5] | U = 128,5 | 0,762 |
| Зуд исходно, баллы | 3,0 [2,8; 4,0] | 3,0 [1,0; 3,0] | U = 4985,5 | <0,001 |
| Морфологические элементы, баллы | 3,0 [2,0; 3,0] | 0,0 [0,0; 1,0] | U = 7136,0 | <0,001 |
| Площадь поражения, баллы | 2,0 [1,0; 3,0] | 0,0 [0,0; 1,0] | U = 6908,0 | <0,001 |

**Примечание:** Me – медиана; IQR – межквартильный размах; U – критерий Манна-Уитни для сравнения двух независимых групп; p – уровень статистической значимости.

**Клинико-морфологические признаки**

Наиболее выраженные статистические связи с экзематозной формой установлены для объективных изменений кожи наружного слухового прохода. Шелушение было связано с экзематозной формой с OR = 88,11 (95 % ДИ 31,47-246,73), наличие морфологических элементов – с OR = 193,20 (95 % ДИ 25,38-1470,76), покраснение кожи НСП – с OR = 16,04 (95 % ДИ 7,25-35,49); во всех случаях p < 0,001.Результаты представлены в таблице 16.

Полученные соотношения указывают, что экзематозная форма наиболее тесно связана с объективными изменениями кожи НСП. Зуд сохранял клиническое значение, но не рассматривался как специфический признак экзематозного поражения, поскольку встречался и при других клинических вариантах хронического наружного отита.

**Таблица 16 – Клинические признаки, связанные с экзематозной формой хронического наружного отита**

| **Признак** | **Экзематозная форма, n (%)** | **Без экзематозной формы, n (%)** | **Критерий** | **OR (95 % ДИ)** |
|---|---|---|---|---|
| Шелушение | 104 (89,7 %) | 6 (9,0 %) | $\chi^2$ = 115,35; df = 1; p < 0,001 | 88,11 [31,47; 246,73] |
| Морфологические элементы ≥ 1 балла | 115 (99,1 %) | 25 (37,3 %) | $\chi^2$ = 90,30; df = 1; p < 0,001 | 193,20 [25,38; 1470,76] |
| Площадь поражения ≥ 1 балла | 115 (99,1 %) | 31 (46,3 %) | $\chi^2$ = 73,59; df = 1; p < 0,001 | – |
| Покраснение | 105 (90,5 %) | 25 (37,3 %) | $\chi^2$ = 58,43; df = 1; p < 0,001 | 16,04 [7,25; 35,49] |

Примечание: n – число пациентов; % – доля пациентов внутри соответствующей аналитической группы; $\chi^2$ – критерий хи-квадрат Пирсона; df – число степеней свободы; p – достигнутый уровень статистической значимости; OR – отношение шансов; 95 % ДИ – 95 % доверительный интервал.

Наиболее выраженные статистические связи с экзематозной формой хронического наружного отита установлены для объективных изменений кожи наружного слухового прохода. Морфологические элементы выявлены у 115 пациентов с экзематозными изменениями (99,1 %) и у 25 пациентов группы сравнения (37,3 %); OR = 193,20, 95 % ДИ 25,38–1470,76; p < 0,001. Шелушение зарегистрировано соответственно у 104 (89,7 %) и 6 (9,0 %) пациентов; OR = 88,11, 95 % ДИ 31,47–246,73; p < 0,001. Покраснение кожи НСП выявлено у 105 пациентов с экзематозными изменениями (90,5 %) и у 25

пациентов группы сравнения (37,3 %); OR = 16,04, 95 % ДИ 7,25–35,49; p < 0,001. Эти три признака соответствуют основным локальным изменениям кожи, наиболее тесно связанным с экзематозной формой заболевания.

Площадь поражения ≥ 1 балла также чаще регистрировалась у пациентов с экзематозными изменениями – у 115 из 116 (99,1 %) против 31 из 67 пациентов группы сравнения (46,3 %; p < 0,001).

Для зуда как категориального признака статистически значимых различий между аналитическими группами не установлено. Зуд регистрировался у 87,9 % пациентов с экзематозными изменениями и у 83,6 % пациентов группы сравнения (p = 0,409). Следовательно, его наличие являлось частым проявлением хронического наружного отита, но не служило самостоятельным признаком, разграничивающим экзематозную форму и другие клинические варианты заболевания.

**Микробиологические показатели**

Микробиологический профиль оценивали по результатам исследования 328 образцов материала, полученного из пораженных наружных слуховых проходов. Рост микрофлоры отсутствовал в 168 образцах (51,2 %). Сапрофитные и условно-патогенные грамположительные микроорганизмы выявлены в 86 образцах (26,2 %), этиологически значимая бактериальная флора – в 52 (15,9 %), грибковая флора – в 9 (2,7 %), прочая комменсальная флора – в 13 образцах (4,0 %).

Результаты анализа представлены в таблице 17.

Среди 52 этиологически значимых бактериальных изолятов *Staphylococcus aureus*/*MRSA* выявлен в 29 случаях (55,8 %), представители *Enterobacterales* – в 10 (19,2 %), *Pseudomonas aeruginosa* – в 9 (17,3 %), *Acinetobacter spp.* – в 2 (3,8 %), *Enterococcus faecalis* и *Streptococcus agalactiae* группы B – по 1 случаю (1,9 %).

**Таблица 17 – Результаты микробиологического исследования пораженных наружных слуховых проходов**

| Результат микробиологического исследования | n | % |
|---|---|---|
| Рост микрофлоры отсутствует | 168 | 51,2 |
| Сапрофитные и условно-патогенные грамположительные микроорганизмы | 86 | 26,2 |
| Этиологически значимая бактериальная флора | 52 | 15,9 |
| Грибковая флора | 9 | 2,7 |
| Прочая комменсальная флора | 13 | 4,0 |
| Всего | 328 | 100,0 |

Примечание: n – число исследованных образцов; % – доля от общего числа исследованных образцов (n = 328).

**Иммунологические показатели**

Общий IgE исследован у 31 пациента, ECP – у 34. Медианы составили 113,0 [102,0; 140,0] МЕ/мл и 68,5 [47,0; 88,5] нг/мл, соответственно. Межгрупповых различий не выявлено. IgE был связан с сопутствующей дерматологической патологией (p = 0,023), но не со снижением слуха (p = 0,059); для ECP связь со снижением слуха также отсутствовала (p = 0,083). Самостоятельного значения IgE и ECP для разграничения клинических групп не установлено.

Результаты представлены в таблице 18.

**Таблица 18 – Связь иммунологических показателей с клиническими проявлениями заболевания**

| **Признак** | **IgE, p** | **ECP, p** |
|---|---|---|
| Сопутствующая дерматологическая патология | 0,023 | 0,147 |
| Снижение слуха | 0,059 | 0,083 |

Ограниченный объем иммунологической подвыборки не позволяет рассматривать данные показатели как специфические маркеры отдельных клинических форм хронического наружного отита. В настоящем исследовании они характеризовали преимущественно иммуновоспалительный и дерматологический фон обследованных пациентов.

## 3.5. Обсуждение клинических, дерматологических и микробиологических результатов

Результаты обследования подтверждают клиническую неоднородность хронического наружного отита. Выделенные группы различались характером поражения кожи, интенсивностью зуда, площадью поражения и состоянием просвета наружного слухового прохода. В 1-й группе преобладал зуд при отсутствии выраженных воспалительных и структурных изменений. Для 2-й группы были характерны наиболее выраженные воспалительно-десквамативные изменения кожи. В 3-й группе ведущими признаками являлись гиперкератотические изменения с нарушением проходимости НСП, в 4-й – сформированная фиброзно-атретическая обструкция и выраженные слуховые нарушения.

Сопутствующая дерматологическая патология выявлена у 83 из 183 пациентов (45,4 %). Ее общая частота между четырьмя клиническими группами статистически значимо не различалась ($p = 0,189$). Экзема чаще диагностировалась во 2-й группе – у 19 из 95 пациентов (20,0 %; $p = 0,022$), красный плоский лишай – в 4-й группе, у 7 из 31 пациента (22,6 %; $p = 0,005$). По другим дерматозам статистически значимых межгрупповых различий не установлено.

Наиболее выраженные связи экзематозного поражения кожи НСП установлены с объективными локальными признаками. Наличие

морфологических элементов характеризовалось OR = 193,20, шелушение – OR = 88,11, покраснение кожи НСП – OR = 16,04; для всех показателей p <0,001. Зуд являлся частым проявлением хронического наружного отита, однако его диагностическое значение отличалось от объективных изменений кожи: наиболее высокая интенсивность зуда регистрировалась в 1-й и 2-й группах, тогда как при гиперкератотических и фиброзно-атретических изменениях его выраженность была ниже.

Корреляционный анализ также показал связь интенсивности зуда преимущественно с воспалительно-десквамативными изменениями кожи. Зуд прямо коррелировал с шелушением (ρ = 0,36) и покраснением кожи НСП (ρ = 0,35), обратно – с фиброзной атрезией (ρ = –0,55), снижением слуха (ρ = –0,54) и гиперкератозом (ρ = –0,49); p <0,001. Эти результаты характеризуют зуд преимущественно как проявление активных изменений кожи и не дают оснований рассматривать его как показатель выраженности структурной обструкции наружного слухового прохода.

Микробиологическое исследование выявило неоднородный состав микрофлоры НСП. Более чем в половине исследованных образцов – 168 из 328 (51,2 %) – микробный рост отсутствовал. Этиологически значимая бактериальная флора выявлена в 52 образцах (15,9 %), грибковая – в 9 (2,7 %). Среди значимых бактериальных изолятов преобладали *Staphylococcus aureus*/*MRSA*, выявленные в 29 из 52 случаев (55,8 %). Реже определялись представители *Enterobacterales*, *Pseudomonas aeruginosa*, *Acinetobacter spp.*, *Enterococcus faecalis* и *Streptococcus agalactiae группы B*.

Отсутствие микробного роста более чем в половине образцов свидетельствует, что клинические проявления хронического наружного отита не во всех случаях сопровождаются выявлением этиологически значимой бактериальной или грибковой флоры. Поэтому результаты бактериологического и микологического исследований оценивали совместно с клиническими признаками инфекционного процесса. Такой принцип использован и при выборе лечебной тактики: местную этиотропную терапию

назначали при выявлении этиологически значимой бактериальной или грибковой флоры, а сохраняющиеся после купирования инфекционного процесса зудово-экзематозные изменения являлись основанием для продолжения противовоспалительного лечения.

Иммунологические показатели не продемонстрировали самостоятельного значения для разграничения клинических групп. Межгрупповых различий уровней IgE и ECP не выявлено. Статистически значимая связь установлена между IgE и сопутствующей дерматологической патологией ($p = 0,023$). Связь IgE со снижением слуха ($p = 0,059$) и ECP со снижением слуха ($p = 0,083$) не достигла статистической значимости.

Совокупность клинических, дерматологических и микробиологических результатов показывает, что экзематозная форма хронического наружного отита характеризуется прежде всего локальными воспалительно-десквамативными изменениями кожи НСП. Наличие сопутствующего дерматоза дополняет клиническую характеристику пациента, но его общая частота не определяет принадлежность к конкретной клинической группе. Микробиологический профиль также не служит самостоятельным основанием для разграничения клинических вариантов заболевания и требует сопоставления с локальными проявлениями.

Гиперкератоз и фиброзная атрезия отличаются от преимущественно зудово-экзематозных изменений выраженностью структурных и функциональных нарушений. При гиперкератозе формируется нарушение проходимости НСП, при фиброзной атрезии преобладают стойкая обструкция, рубцово-фиброзная перестройка тканей и высокая частота слуховых расстройств. Эти особенности обосновывают их отдельный анализ в следующей главе.

# ГЛАВА 4. КЛИНИЧЕСКОЕ ЗНАЧЕНИЕ ГИПЕРКЕРАТОЗА И ФИБРОЗНОЙ АТРЕЗИИ НАРУЖНОГО СЛУХОВОГО ПРОХОДА

Результаты предыдущей главы показали различия клинических вариантов хронического наружного отита по характеру поражения кожи, состоянию просвета наружного слухового прохода и слуховой функции. Отдельного анализа требовали гиперкератоз и фиброзная атрезия, сопровождавшиеся структурными изменениями НСП и различной выраженностью его обструкции. Их клиническое значение оценивали по результатам оториноларингологического и эндоскопического обследования, состоянию просвета наружного слухового прохода, данным аудиологического и морфологического исследований.

Гиперкератоз и фиброзная атрезия различались характером структурных изменений и выраженностью функциональных нарушений. При гиперкератозе определялись избыточное ороговение кожи, скопление гиперкератотических масс и нарушение проходимости НСП. Для сформированной фиброзной атрезии были характерны выраженная рубцово-фиброзная перестройка, стойкая обструкция наружного слухового прохода и высокая частота нарушений слуховой функции. Сопоставление клинико-эндоскопических, аудиологических и морфологических признаков проводили для уточнения клинического значения каждого из этих вариантов.

## 4.1. Клинико-эндоскопическая характеристика гиперкератоза наружного слухового прохода

Экзематозная форма с гиперкератозом выявлена у 21 из 183 пациентов, что составило 11,5 % обследованной когорты. У пациентов данной группы наряду с экзематозными изменениями кожи НСП определялись

гиперкератотические массы и нарушение проходимости наружного слухового прохода.

При клиническом и эндоскопическом обследовании гиперкератотические изменения сочетались с экзематозным поражением кожи НСП. Накопление гиперкератотических масс сопровождалось сужением его просвета. Медиана показателя состояния просвета наружного слухового прохода составляла 1,0 [0,0; 1,0] балла. Сформированная фиброзная атрезия у пациентов данной группы отсутствовала.

По характеру локальных изменений 3-я группа отличалась от пациентов с экзематозной формой без гиперкератоза наличием выраженных нарушений кератинизации и гиперкератотических масс. Одновременно степень нарушения проходимости НСП была менее выраженной, чем при сформированной фиброзной атрезии.

Клиническое значение гиперкератоза состояло в наличии структурно-обструктивных изменений наружного слухового прохода, сопровождавшихся скоплением гиперкератотических масс и нарушением его проходимости. Эти особенности отличали экзематозную форму с гиперкератозом от преимущественно воспалительных изменений кожи при экзематозной форме без гиперкератоза и от выраженной рубцово-фиброзной перестройки при сформированной фиброзной атрезии.

## 4.2. Клинико-эндоскопическая характеристика фиброзной атрезии наружного слухового прохода

Фиброзная атрезия наружного слухового прохода выявлена у 31 из 183 пациентов, что составило 16,9 % обследованной когорты. Эти пациенты были выделены в отдельную клиническую группу в связи с выраженными рубцово-фиброзными изменениями и стойким нарушением проходимости НСП.

При клиническом и эндоскопическом обследовании основным отличительным признаком сформированной фиброзной атрезии являлась выраженная обструкция наружного слухового прохода. В отличие от экзематозной формы с гиперкератозом, при которой сужение просвета было связано преимущественно со скоплением гиперкератотических масс, при фиброзной атрезии определялись стойкие рубцово-фиброзные изменения тканей НСП.

Выраженность обструкции в 4-й группе была наибольшей среди исследованных клинических вариантов хронического наружного отита. Медиана показателя состояния просвета НСП составляла 3,0 [2,5; 3,0] балла. При экзематозной форме с гиперкератозом значение этого показателя было ниже и соответствовало менее выраженному нарушению проходимости наружного слухового прохода.

Клиническое значение фиброзной атрезии определялось сочетанием выраженной рубцово-фиброзной перестройки и стойкой обструкции наружного слухового прохода. Эти изменения отличали сформированную фиброзную атрезию от экзематозной формы и экзематозной формы с гиперкератозом, при которых выраженная рубцово-фиброзная обструкция НСП отсутствовала.

## 4.3. Аудиологические изменения при гиперкератозе и фиброзной атрезии наружного слухового прохода

Состояние слуховой функции различалось в зависимости от выраженности структурных изменений наружного слухового прохода. При экзематозной форме с гиперкератозом снижение слуха выявлено у 8 из 21 пациента (38,1 %), при фиброзной атрезии – у 30 из 31 пациента (96,8 %).

При гиперкератозе слух оставался сохранным у 13 пациентов (61,9 %). Кондуктивная тугоухость диагностирована у 3 пациентов (14,3 %), смешанная – у 4 (19,0 %), нейросенсорная – у 1 пациента (4,8 %). Кондуктивная или смешанная тугоухость в совокупности выявлена у 7 из 21 пациента (33,3 %). Слуховые нарушения в данной группе сочетались с частичным нарушением проходимости наружного слухового прохода гиперкератотическими массами.

При фиброзной атрезии сохранная слуховая функция отмечена только у 1 пациента (3,2 %). Смешанная тугоухость выявлена у 18 пациентов (58,1 %), кондуктивная – у 11 (35,5 %), нейросенсорная – у 1 пациента (3,2 %). Кондуктивная или смешанная тугоухость зарегистрирована у 29 из 31 пациента (93,5 %). Различия в распределении типов тугоухости между клиническими группами были статистически значимыми ($\chi^2 = 121{,}21$; $df = 9$; $p < 0{,}001$).

Дополнительной характеристикой нарушения звукопроведения служила величина костно-воздушного интервала. В группе пациентов с гиперкератозом КВИ составлял преимущественно 10-15 дБ. Значения КВИ 25-35 дБ в этой группе не регистрировались. При фиброзной атрезии КВИ 25-35 дБ выявлен у 14 из 31 пациента (45,2 %); такие значения отмечались только при сформированной фиброзной атрезии наружного слухового прохода ($p < 0{,}001$).

Аудиологические изменения при гиперкератозе и фиброзной атрезии различались частотой снижения слуха и выраженностью нарушения звукопроведения. При гиперкератозе слуховые нарушения выявлялись у части пациентов и чаще сочетались с небольшим костно-воздушным интервалом. При фиброзной атрезии снижение слуха регистрировалось практически у всех пациентов, а в структуре тугоухости преобладали смешанный и кондуктивный варианты. КВИ 25-35 дБ был характерен только для сформированной фиброзной атрезии.

## 4.4. Морфологические особенности структурной перестройки наружного слухового прохода

Морфологическое исследование выполнено у 12 из 31 пациента 4-й группы с фиброзной атрезией наружного слухового прохода, которым проводилось хирургическое лечение. Исследовали фрагменты тканей НСП, полученные при каналопластике.

Основным морфологическим признаком являлся фиброз стромы, выявленный во всех 12 исследованных случаях (100,0 %). Морфологические признаки фиброзной атрезии и отсутствие придатков кожи определялись у 9 из 12 пациентов (75,0 %). Грануляционная ткань выявлена у 3 пациентов (25,0 %). Гиперкератоз и паракератоз зарегистрированы по 5 случаев (41,7 %).

Сочетание выраженного фиброза стромы с утратой придатков кожи характеризовало рубцово-фиброзную перестройку тканей наружного слухового прохода. Выявление гиперкератоза и паракератоза у части пациентов отражало сопутствующие нарушения процессов кератинизации. Наличие грануляционной ткани свидетельствовало о сохранении воспалительно-репаративных изменений в отдельных морфологических образцах.

Морфологические результаты соответствовали клинической характеристике сформированной фиброзной атрезии, для которой были характерны стойкая обструкция наружного слухового прохода и высокая частота нарушений слуховой функции. Полученные данные подтверждали выраженную рубцово-фиброзную перестройку НСП у пациентов 4-й группы.

## 4.5. Сопоставление клинических, структурных и функциональных изменений в четырех клинических группах

Для сопоставления клинических проявлений хронического наружного отита пациенты были распределены на четыре группы в соответствии с характером изменений наружного слухового прохода. 1 группу составили 36 пациентов с изолированным зудом, 2 – 95 пациентов с экзематозной формой, 3 – 21 пациент с экзематозной формой и гиперкератозом, 4 – 31 пациент с фиброзной атрезией наружного слухового прохода. Выделенные группы отражали различные клинические варианты заболевания и не рассматривались как его последовательные стадии (см. таблицу 19).

**Таблица 19 – Клиническая характеристика выделенных групп**

| **Группа** | **Клиническая характеристика** | **n пациентов** | **n пораженных НСП** |
|---|---|---|---|
| 1-я группа | Изолированный зуд при отсутствии выраженных воспалительных и структурных изменений НСП | 36 | 70 |
| 2-я группа | Экзематозная форма с воспалительно-десквамативными изменениями кожи НСП | 95 | 168 |
| 3-я группа | Экзематозная форма с гиперкератозом и нарушением проходимости НСП | 21 | 37 |
| 4-я группа | Фиброзная атрезия НСП с выраженной рубцово-фиброзной обструкцией | 31 | 53 |

**Примечание:** НСП – наружный слуховой проход; n – число пациентов или пораженных наружных слуховых проходов.

Выраженность локальных клинических проявлений различалась между четырьмя группами. Оценивали интенсивность зуда, морфологические элементы, площадь поражения и состояние просвета наружного слухового прохода. Результаты представлены в таблице 20.

**Таблица 20 – Исходные локальные клинические показатели в четырех группах**

| Показатель, Me [IQR] | 1-я группа, n = 36 | 2-я группа, n = 95 | 3-я группа, n = 21 | 4-я группа, n = 31 | p |
|---|---|---|---|---|---|
| Зуд, баллы | 3,0 [3,0; 4,0] | 4,0 [3,0; 4,0] | 0,0 [0,0; 1,0] | 1,0 [0,0; 1,0] | <0,001 |
| Морфологические элементы, баллы | 0,0 [0,0; 0,0] | 3,0 [2,0; 3,0] | 3,0 [3,0; 3,0] | 1,0 [0,0; 1,5] | <0,001 |
| Площадь поражения, баллы | 0,0 [0,0; 0,0] | 1,0 [1,0; 2,0] | 3,0 [3,0; 3,0] | 1,0 [1,0; 1,0] | <0,001 |
| Состояние просвета НСП, баллы | 0,0 [0,0; 0,0] | 1,0 [0,0; 1,0] | 1,0 [0,0; 1,0] | 3,0 [2,5; 3,0] | <0,001 |

**Примечание:** Me – медиана; IQR – межквартильный размах; n – число пациентов; НСП – наружный слуховой проход; p – достигнутый уровень статистической значимости различий между группами по критерию Краскела–Уоллиса.

В 1-й группе ведущим проявлением являлся зуд при отсутствии выраженных воспалительных и структурных изменений НСП. Для 2-й группы были характерны наиболее выраженные воспалительно-десквамативные изменения кожи. В 3-й группе преобладали гиперкератотические изменения с нарушением проходимости наружного слухового прохода. В 4-й группе определялась выраженная фиброзно-атретическая обструкция. Различия основных локальных клинических показателей между группами были статистически значимыми (p <0,001).

Выраженность структурных изменений НСП сопровождалась различиями слуховой функции. Снижение слуха выявлено у 1 из 36 пациентов 1-й группы (2,8 %), у 8 из 95 пациентов 2-й группы (8,4 %), у 8 из 21 пациента 3-й группы (38,1 %) и у 30 из 31 пациента 4-й группы (96,8 %). Кондуктивная или смешанная тугоухость зарегистрирована у 7 из 21 пациента с гиперкератозом (33,3 %) и у 29 из 31 пациента с фиброзной атрезией (93,5 %).

Результаты представлены в таблице 21.

**Таблица 21 – Структурные и аудиологические показатели в четырех клинических группах**

| **Показатель** | **1-я группа, n = 36** | **2-я группа, n = 95** | **3-я группа, n = 21** | **4-я группа, n = 31** |
|---|---|---|---|---|
| Состояние просвета НСП, Me [IQR], баллы | 0,0 [0,0; 0,0] | 1,0 [0,0; 1,0] | 1,0 [0,0; 1,0] | 3,0 [2,5; 3,0] |
| Снижение слуха, n (%) | 1 (2,8 %) | 8 (8,4 %) | 8 (38,1 %) | 30 (96,8 %) |
| Кондуктивная или смешанная тугоухость, n (%) | 1 (2,8 %) | 4 (4,2 %) | 7 (33,3 %) | 29 (93,5 %) |
| КВИ 25-35 дБ, n (%) | 0 (0,0 %) | 0 (0,0 %) | 0 (0,0 %) | 14 (45,2 %) |

**Примечание:** n – число пациентов; НСП – наружный слуховой проход; КВИ – костно-воздушный интервал; Me – медиана; IQR – межквартильный размах.

Частота слуховых нарушений была наиболее высокой при структурно-обструктивных изменениях НСП. В 3-й группе снижение слуха выявлено у 38,1 % пациентов, в 4-й – у 96,8 %. При гиперкератозе КВИ составлял преимущественно 10–15 дБ, тогда как КВИ 25-35 дБ зарегистрирован только при сформированной фиброзной атрезии – у 14 из 31 пациента (45,2 %; $p < 0,001$).

Морфологическое исследование выполняли только у 12 из 31 пациента 4-й группы, которым проводилась каналопластика. Фиброз стромы выявлен во всех 12 исследованных случаях (100,0 %), морфологические признаки фиброзной атрезии и отсутствие придатков кожи – у 9 из 12 пациентов (75,0 %), грануляционная ткань – у 3 (25,0 %), гиперкератоз и паракератоз – по 5 случаев (41,7 %). Поэтому морфологические показатели не использовали для сравнительного анализа между четырьмя клиническими группами.

Сопоставление результатов показало различную выраженность структурных и функциональных нарушений при гиперкератозе и фиброзной атрезии. Гиперкератоз сопровождался нарушением проходимости НСП и увеличением частоты слуховых расстройств, но выраженная рубцово-фиброзная перестройка для этой группы не была характерна. При сформированной фиброзной атрезии преобладали стойкая обструкция наружного слухового прохода, кондуктивный или смешанный компонент тугоухости и выраженные морфологические признаки фиброзной перестройки тканей.

## 4.6. Обсуждение клинического значения гиперкератоза и фиброзной атрезии наружного слухового прохода

Гиперкератоз и фиброзная атрезия наружного слухового прохода различались по характеру структурных изменений и выраженности функциональных нарушений. При экзематозной форме с гиперкератозом сохранялись воспалительные изменения кожи, определялись гиперкератотические массы и нарушение проходимости НСП. Фиброзная атрезия характеризовалась стойкой обструкцией наружного слухового прохода, выраженной рубцово-фиброзной перестройкой тканей и высокой частотой слуховых нарушений.

Гиперкератотические и кератиновые поражения наружного слухового прохода в литературе связывают с нарушением эпителиальной миграции, накоплением десквамированного кератина и затруднением естественного самоочищения НСП [110, 147, 161, 169]. Скопление роговых масс может сопровождаться механическим сужением просвета и поддержанием локального воспаления. При хроническом экзематозном наружном отите нарушения кератинизации сочетаются с воспалительными изменениями кожи, что необходимо учитывать при клинической оценке состояния наружного слухового прохода.

В обследованной когорте клиническое значение гиперкератоза определялось наличием структурно-обструктивных изменений НСП. Снижение слуха выявлено у 8 из 21 пациента с гиперкератозом (38,1 %), кондуктивная или смешанная тугоухость – у 7 из 21 (33,3 %). Состояние просвета НСП характеризовалось меньшей выраженностью обструкции по сравнению с фиброзной атрезией. Костно-воздушный интервал в этой группе составлял преимущественно 10-15 дБ, тогда как значения 25-35 дБ не регистрировались.

Полученные результаты характеризуют гиперкератоз как структурно-обструктивное изменение, сопровождающееся нарушением проходимости наружного слухового прохода и слуховыми расстройствами у части пациентов. Его выявление имеет значение для оценки состояния просвета НСП, динамического наблюдения и своевременного определения функциональных нарушений. Вместе с тем наличие гиперкератоза само по себе не свидетельствует о сформированной фиброзной атрезии и не рассматривается как обязательный этап ее развития.

Фиброзная атрезия представляла клинический вариант с наиболее выраженными структурными и функциональными нарушениями. Приобретенный стеноз и поствоспалительная атрезия наружного слухового прохода в литературе связываются с хроническим воспалением, повреждением эпидермального барьера, грануляционными изменениями и

последующим рубцовым сужением просвета [89, 128, 135, 138]. Для сформированной фиброзной атрезии ведущими клиническими характеристиками являлись стойкая обструкция НСП и нарушение слуховой функции.

Снижение слуха при фиброзной атрезии выявлено у 30 из 31 пациента (96,8 %), кондуктивная или смешанная тугоухость – у 29 из 31 (93,5 %). Костно-воздушный интервал 25–35 дБ зарегистрирован у 14 пациентов (45,2 %) и отмечался только при сформированной фиброзной атрезии. Эти показатели отражали значительно большую выраженность нарушения звукопроведения по сравнению с группой пациентов с гиперкератозом.

Морфологическое исследование выполнено у 12 из 31 пациента с фиброзной атрезией. Фиброз стромы выявлен во всех 12 случаях, морфологические признаки фиброзной атрезии и отсутствие придатков кожи – у 9 из 12 пациентов (75,0 %), грануляционная ткань – у 3 (25,0 %), гиперкератоз и паракератоз – по 5 случаев (41,7 %). Совокупность выявленных изменений соответствовала выраженной рубцово-фиброзной перестройке наружного слухового прохода.

Различия между гиперкератозом и фиброзной атрезией прослеживались прежде всего по выраженности нарушения проходимости НСП и состоянию слуховой функции. При гиперкератозе обструкция была связана с гиперкератотическими массами и сопровождалась слуховыми нарушениями у части пациентов. При фиброзной атрезии преобладали стойкое нарушение просвета, кондуктивный или смешанный компонент тугоухости и морфологические признаки выраженной фиброзной перестройки тканей. Эти клинические варианты не следует рассматривать как последовательные стадии одного процесса.

Интенсивность зуда также различалась между группами. Наиболее выраженный зуд отмечался при изолированном зуде и экзематозной форме, тогда как при гиперкератозе и фиброзной атрезии его интенсивность была ниже. Зуд прямо коррелировал с шелушением и покраснением кожи НСП и

обратно – с гиперкератозом, фиброзной атрезией и снижением слуха. Поэтому выраженность зуда не отражала степень структурного нарушения наружного слухового прохода и не могла использоваться как самостоятельный показатель тяжести обструктивных изменений.

Сопоставление клинических и аудиологических результатов показало, что гиперкератоз и фиброзная атрезия различаются выраженностью структурно-функциональных нарушений. Гиперкератоз характеризовался нарушением кератинизации, накоплением гиперкератотических масс и частичным нарушением проходимости НСП. Для фиброзной атрезии были характерны выраженная рубцово-фиброзная перестройка, стойкая обструкция и более высокая частота слуховых расстройств. Эти различия определяют необходимость раздельной оценки двух клинических вариантов при выборе лечебной тактики.

# ГЛАВА 5. ЭФФЕКТИВНОСТЬ ЛЕЧЕБНО-ДИАГНОСТИЧЕСКОГО АЛГОРИТМА ПРИ ХРОНИЧЕСКОМ ЭКЗЕМАТОЗНОМ НАРУЖНОМ ОТИТЕ

Результаты, представленные в предыдущих главах, показали различия между клиническими вариантами хронического наружного отита по характеру поражения кожи, состоянию просвета наружного слухового прохода и выраженности функциональных нарушений. При изолированном зуде и экзематозной форме преобладали зудово-воспалительные изменения кожи НСП. Экзематозная форма с гиперкератозом характеризовалась нарушением кератинизации, скоплением гиперкератотических масс и частичным нарушением проходимости наружного слухового прохода. Для фиброзной атрезии были характерны выраженная рубцово-фиброзная перестройка, стойкая обструкция НСП и наиболее высокая частота слуховых нарушений.

Лечебную тактику оценивали с учетом ведущих клинических проявлений заболевания, состояния кожи и просвета наружного слухового прохода, результатов микробиологического исследования, наличия гиперкератоза и выраженности слуховых нарушений. Отдельно анализировали динамику клинических показателей в течение 12 месяцев наблюдения, эффективность применения пимекролимуса и такролимуса в соответствующих клинических группах, а также хирургическую тактику при сформированной фиброзной атрезии. Завершающим этапом стало объединение клинических, микробиологических и функциональных признаков в лечебно-диагностический алгоритм выбора дифференцированной лечебной тактики.

### 5.1. Клиническое значение зуда и его динамика на фоне лечения

Зуд являлся одним из ведущих субъективных проявлений хронического наружного отита, однако его интенсивность различалась между клиническими группами. Наиболее высокие значения отмечены у пациентов с изолированным зудом и экзематозной формой, тогда как при экзематозной форме с гиперкератозом и фиброзной атрезии выраженность симптома была ниже.

Медиана интенсивности зуда в 1-й группе составляла 3,0 [3,0; 4,0] балла, во 2-й – 4,0 [3,0; 4,0] балла, в 3-й – 0,0 [0,0; 1,0] балла, в 4-й – 1,0 [0,0; 1,0] балла. Межгрупповые различия были статистически значимыми (p <0,001). Результаты представлены в таблице 22.

**Таблица 22 – Исходная интенсивность зуда в четырех клинических группах**

| Клиническая группа | Зуд исходно, Me [IQR], баллы | p |
|---|---|---|
| 1-я группа – изолированный зуд | 3,0 [3,0; 4,0] | < 0,001 |
| 2-я группа – экзематозная форма | 4,0 [3,0; 4,0] | |
| 3-я группа – экзематозная форма с гиперкератозом | 0,0 [0,0; 1,0] | |
| 4-я группа – фиброзная атрезия НСП | 1,0 [0,0; 1,0] | |

**Примечание:** Me – медиана; IQR – межквартильный размах; НСП – наружный слуховой проход; p – достигнутый уровень статистической значимости различий между группами по критерию Краскела-Уоллиса.

Полученные показатели свидетельствовали, что интенсивность зуда не соответствовала выраженности структурных изменений наружного слухового прохода. Наиболее выраженный зуд регистрировался при изолированном зуде

и экзематозной форме, тогда как при гиперкератозе и фиброзной атрезии его интенсивность была ниже.

Для уточнения клинического значения зуда проведен корреляционный анализ его связи с локальными изменениями кожи, структурными нарушениями НСП и состоянием слуховой функции. Результаты представлены в таблице 23.

**Таблица 23 – Корреляция интенсивности зуда с клиническими и функциональными показателями**

| Показатель | ρ Спирмена | p |
|---|---|---|
| Шелушение кожи НСП | 0,36 | <0,001 |
| Покраснение кожи НСП | 0,35 | <0,001 |
| Фиброзная атрезия НСП | –0,55 | <0,001 |
| Снижение слуха | –0,54 | <0,001 |
| Гиперкератоз | –0,49 | <0,001 |

**Примечание:** ρ – коэффициент ранговой корреляции Спирмена; НСП – наружный слуховой проход; p – достигнутый уровень статистической значимости.

Зуд прямо коррелировал с шелушением (ρ = 0,36) и покраснением кожи НСП (ρ = 0,35), обратно – с фиброзной атрезией (ρ = –0,55), снижением слуха (ρ = –0,54) и гиперкератозом (ρ = –0,49); во всех случаях p <0,001.

Корреляционные связи характеризовали зуд преимущественно как проявление воспалительно-десквамативных изменений кожи НСП. Снижение интенсивности симптома при гиперкератозе и фиброзной атрезии не отражало выраженность структурно-обструктивных изменений и слуховых нарушений. Результаты представлены на рисунке 2.

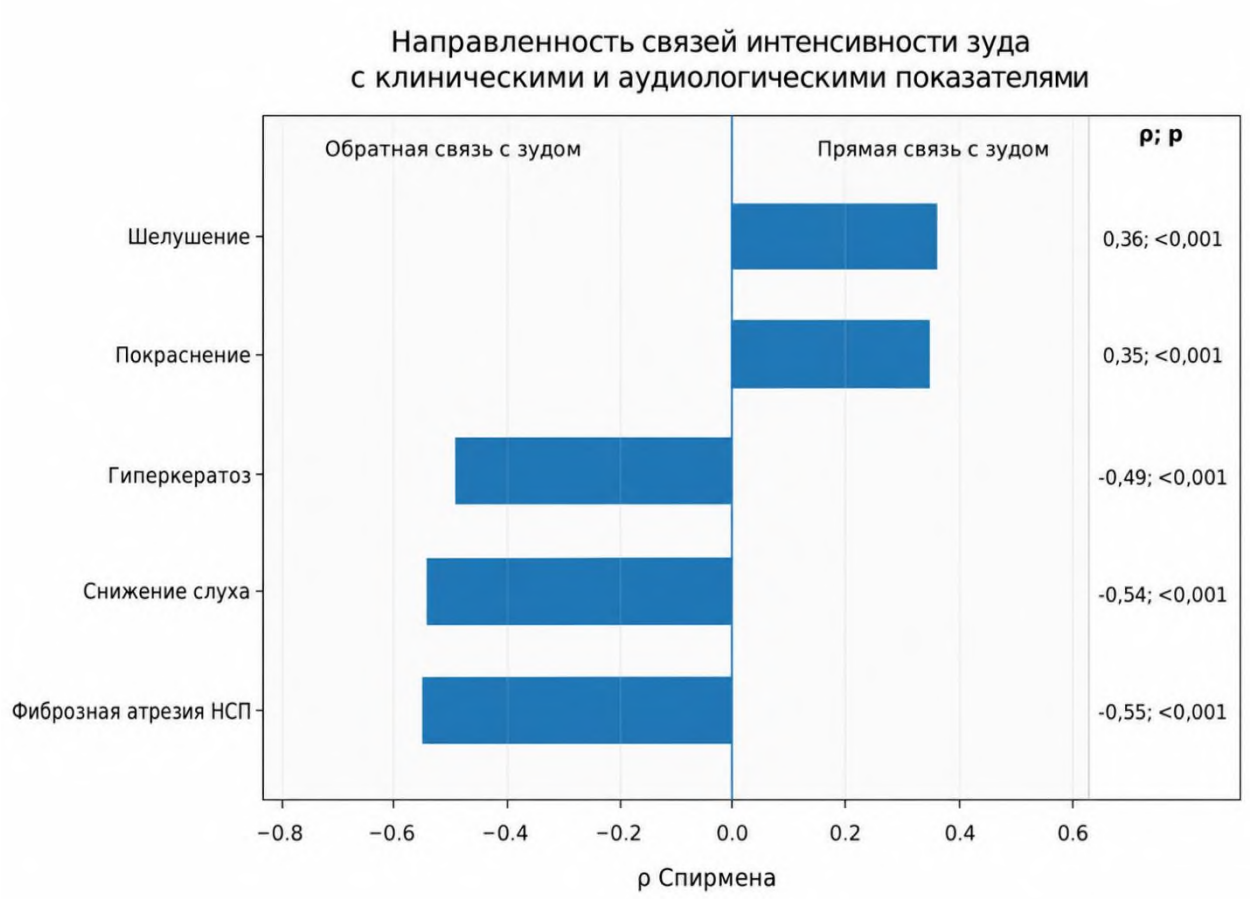


**Рисунок 2 – Направленность связей интенсивности зуда с клиническими и аудиологическими показателями**

**Динамика зуда на фоне лечения**

Динамику интенсивности зуда анализировали раздельно в клинических группах с учетом применявшейся лечебной тактики. В 1-й группе применяли пимекролимус 1 %. Во 2-й группе при подтвержденном инфекционном компоненте первоначально проводили местную этиотропную терапию, после чего при сохраняющихся зудово-экзематозных проявлениях применяли пимекролимус 1 %. Результаты представлены в таблице 24.

В 1-й группе на фоне применения пимекролимуса 1 % средняя интенсивность зуда снизилась с 3,34 ± 0,72 балла исходно до 1,93 ± 1,16 через 1 месяц, 0,76 ± 0,79 через 3 месяца, 1,14 ± 0,99 через 6 месяцев и 0,28 ± 0,45 балла через 12 месяцев ($\chi^2F = 85,10$; $p < 0,001$).

**Таблица 24 – Динамика интенсивности зуда в 1-й и 2-й клинических группах в течение 12 месяцев**

| Клиническая группа | Исходно, Mean (SD) | 1 мес. | 3 мес. | 6 мес. | 12 мес. | Критерий |
|---|---|---|---|---|---|---|
| 1-я группа, n = 36 | 3,34 (0,72) | 1,93 (1,16) | 0,76 (0,79) | 1,14 (0,99) | 0,28 (0,45) | $\chi^2F$ = 85,10; p < 0,001 |
| 2-я группа, n = 95 | 3,43 (0,65) | 2,20 (1,00) | 0,53 (0,54) | 1,40 (0,97) | 0,35 (0,48) | $\chi^2F$ = 336,06; p < 0,001 |

**Примечание:** n – число пациентов; Mean – среднее арифметическое; SD – стандартное отклонение; $\chi^2F$ – критерий Фридмана; p – достигнутый уровень статистической значимости.

Во 2-й группе лечебная тактика, включавшая при подтвержденной инфекции местную этиотропную терапию и последующее применение пимекролимуса 1 % при сохраняющихся зудово-экзематозных проявлениях, также сопровождалась снижением интенсивности зуда. Среднее значение уменьшилось с 3,43 ± 0,65 балла исходно до 2,20 ± 1,00 через 1 месяц, 0,53 ± 0,54 через 3 месяца, 1,40 ± 0,97 через 6 месяцев и 0,35 ± 0,48 балла через 12 месяцев ($\chi^2F$ = 336,06; p < 0,001).

В обеих группах наиболее выраженное уменьшение интенсивности зуда отмечалось в первые 3 месяца наблюдения. К 6-му месяцу регистрировалось некоторое увеличение среднего значения, после чего к 12-му месяцу показатель вновь снижался. На протяжении годового наблюдения интенсивность зуда оставалась существенно ниже исходного уровня.

Изменения имели фазный характер. Основное уменьшение симптома происходило в первые 3 месяца лечения. Частичное усиление к 6-му месяцу не сопровождалось возвращением к исходным значениям и сменялось повторным снижением к концу годового наблюдения. Динамика показателя представлена на рисунке 3.

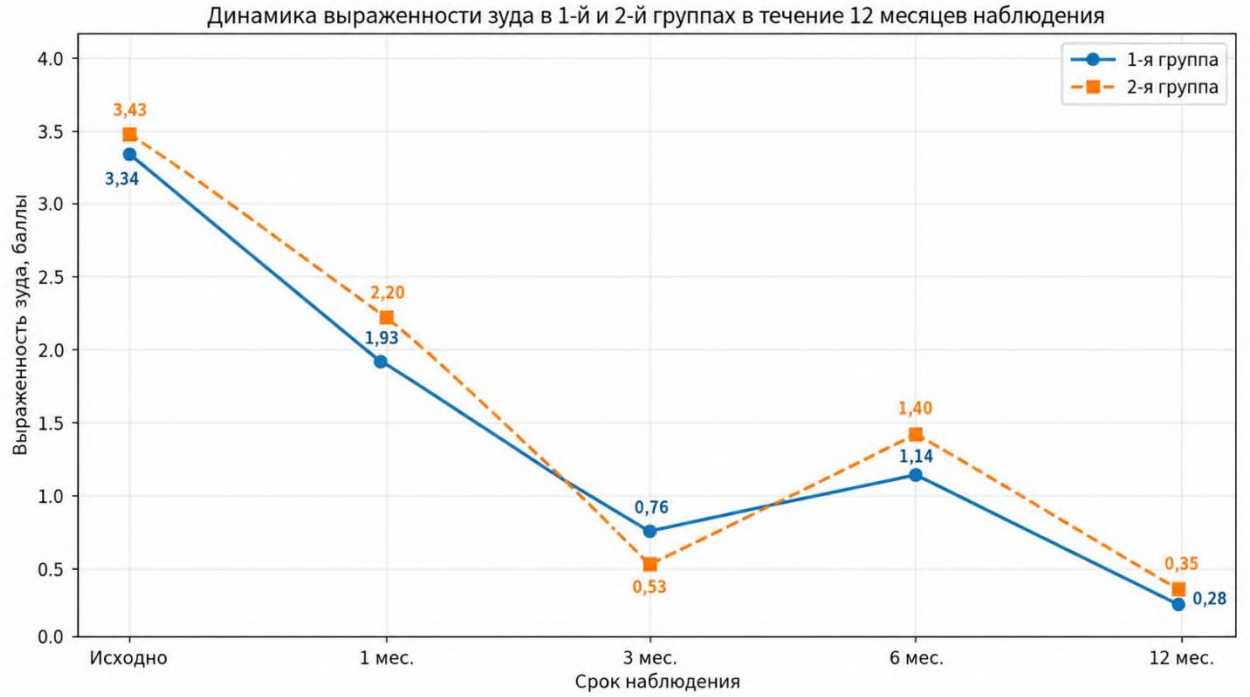


**Рисунок 3 – Динамика выраженности зуда в течение 12 месяцев наблюдения**

## 5.2. Результаты лечения пациентов с зудово-экзематозным вариантом заболевания

В 1-й и 2-й клинических группах ведущими проявлениями заболевания являлись зуд и воспалительные изменения кожи наружного слухового прохода при отсутствии сформированной фиброзной атрезии. В 1-й группе преобладал изолированный зуд без выраженных воспалительных и структурных изменений НСП. Во 2-й группе зуд сочетался с экзематозными изменениями кожи, включавшими покраснение, шелушение и морфологические элементы.

В 1-й группе для продолжительного противовоспалительного контроля применяли пимекролимус 1 %. Эффективность лечения оценивали преимущественно по динамике интенсивности зуда. В течение 12 месяцев наблюдения отмечалось статистически значимое снижение выраженности симптома. Результаты представлены в таблице 25.

**Таблица 25 – Динамика интенсивности зуда у пациентов 1-й группы на фоне применения пимекролимуса 1 %**

| Показатель | Исходно | 1 месяц | 3 месяца | 6 месяцев | 12 месяцев |
|---|---|---|---|---|---|
| Интенсивность зуда, Mean (SD), баллы | 3,34 (0,72) | 1,93 (1,16) | 0,76 (0,79) | 1,14 (0,99) | 0,28 (0,45) |

**Примечание:** Mean – среднее арифметическое; SD – стандартное отклонение.

На фоне применения пимекролимуса 1 % средняя интенсивность зуда снизилась с 3,34 ± 0,72 балла исходно до 1,93 ± 1,16 через 1 месяц и 0,76 ± 0,79 балла через 3 месяца. Через 6 месяцев показатель составлял 1,14 ± 0,99 балла, к 12-му месяцу – 0,28 ± 0,45 балла. Динамика за период наблюдения была статистически значимой ($\chi^2F = 85,10$; $p < 0,001$).

Во 2-й группе лечебную тактику определяли с учетом наличия инфекционного компонента. При выявлении этиологически значимой бактериальной или грибковой флоры первоначально проводили местную этиотропную терапию по результатам бактериологического и микологического исследований. После купирования инфекционного процесса при сохраняющихся зудово-экзематозных изменениях применяли пимекролимус 1 %. Эффективность лечения оценивали по динамике интенсивности зуда, состоянию кожи НСП и площади поражения.

Результаты представлены в таблице 26.

Во 2-й группе средняя интенсивность зуда снизилась с 3,43 ± 0,65 балла исходно до 2,20 ± 1,00 через 1 месяц, 0,53 ± 0,54 через 3 месяца, 1,40 ± 0,97 через 6 месяцев и 0,35 ± 0,48 балла к 12-му месяцу ($\chi^2F = 336,06$; $p <0,001$). Одновременно уменьшалась площадь поражения кожи НСП: с 3,97 ± 0,79 балла исходно до 3,80 ± 0,62 через 1 месяц, 2,90 ± 0,55 через 3 месяца и 1,10 ± 0,32 балла через 6 месяцев; к 12-му месяцу показатель составлял 0.

**Таблица 26 – Динамика клинических показателей у пациентов 2-й группы в течение 12 месяцев**

| Показатель | Исходно | 1 месяц | 3 месяца | 6 месяцев | 12 месяцев |
|---|---|---|---|---|---|
| Интенсивность зуда, Mean (SD), баллы | 3,43 (0,65) | 2,20 (1,00) | 0,53 (0,54) | 1,40 (0,97) | 0,35 (0,48) |
| Площадь поражения кожи НСП, Mean (SD), баллы | 3,97 (0,79) | 3,80 (0,62) | 2,90 (0,55) | 1,10 (0,32) | 0 |

**Примечание:** Mean – среднее арифметическое; SD – стандартное отклонение; НСП – наружный слуховой проход.

Результаты лечения 1-й и 2-й групп показали выраженное снижение интенсивности зуда в течение 12 месяцев наблюдения. При экзематозной форме уменьшение субъективной симптоматики сопровождалось регрессом площади поражения кожи НСП. При подтвержденном инфекционном компоненте местная этиотропная терапия предшествовала применению пимекролимуса, что соответствовало принятому лечебно-диагностическому алгоритму.

## 5.3. Результаты лечения пациентов с гиперкератотически-обструктивным вариантом заболевания

Экзематозная форма с гиперкератозом характеризовалась нарушением процессов кератинизации, накоплением гиперкератотических масс и

нарушением проходимости наружного слухового прохода. В 3-ю группу вошел 21 пациент с поражением 37 наружных слуховых проходов. В этой группе лечебная тактика включала удаление гиперкератотических масс с последующим применением такролимуса 0,1 %.

Эффективность лечения оценивали преимущественно по состоянию просвета наружного слухового прохода. Средний балл нарушения проходимости НСП снизился с 1,00 ± 0,00 исходно до 0,86 ± 0,35 через 3 месяца, 0,81 ± 0,40 через 6 месяцев и 0,76 ± 0,43 балла через 12 месяцев. Результаты представлены в таблице 27.

**Таблица 27 – Динамика состояния просвета наружного слухового прохода у пациентов 3-й группы**

| **Показатель** | **Исходно** | **3 месяца** | **6 месяцев** | **12 месяцев** |
|---|---|---|---|---|
| Нарушение просвета НСП, Mean (SD), баллы | 1,00 (0,00) | 0,86 (0,35) | 0,81 (0,40) | 0,76 (0,43) |
| Свободный просвет НСП, n/N (%) | 0/37 (0 %) | 5/37 (13,5 %) | 7/37 (18,9 %) | 9/37 (24,3 %) |
| Полная фиброзная атрезия НСП, n/N (%) | 0/37 (0 %) | 0/37 (0 %) | 0/37 (0 %) | 0/37 (0 %) |

**Примечание:** Mean – среднее арифметическое; SD – стандартное отклонение; n/N – число наружных слуховых проходов с соответствующим состоянием к общему числу исследованных НСП; НСП – наружный слуховой проход.

Через 3 месяца свободный просвет наружного слухового прохода зарегистрирован в 5 из 37 НСП (13,5 %), через 6 месяцев – в 7 из 37 (18,9 %),

к 12-му месяцу – в 9 из 37 НСП (24,3 %). Средний балл нарушения проходимости за период наблюдения уменьшился с 1,00 ± 0,00 до 0,76 ± 0,43. Случаев формирования полной фиброзной атрезии в течение 12 месяцев наблюдения не зарегистрировано.

Результаты наблюдения показали, что при экзематозной форме с гиперкератозом клиническое значение имели не только воспалительные изменения кожи, но и состояние просвета НСП. Поэтому лечебная тактика была направлена на удаление гиперкератотических масс, последующее местное применение такролимуса 0,1 % и динамический контроль проходимости наружного слухового прохода.

Полученные результаты стали основанием для включения данной лечебной тактики в разработанный лечебно-диагностический алгоритм при гиперкератозе и начальном нарушении проходимости НСП.

## 5.4. Хирургическая тактика при фиброзной атрезии наружного слухового прохода

Фиброзная атрезия представляла клинический вариант хронического наружного отита с наиболее выраженными структурными и функциональными нарушениями. Для нее были характерны стойкая обструкция наружного слухового прохода, высокая частота кондуктивной или смешанной тугоухости и выраженная рубцово-фиброзная перестройка тканей.

Местная противовоспалительная терапия при сформированной фиброзной атрезии не обеспечивала восстановления просвета наружного слухового прохода. Показания установлены у 29 из 31 пациента (93,5 %); каналопластика выполнена у 12 из 29 пациентов с показаниями (41,4 %), что составляет 12 из 31 пациента 4-й группы (38,7 %); 17 пациентов отказались от хирургического лечения. Хирургическая тактика рассматривалась как

отдельная ветвь лечебно-диагностического алгоритма при сформированной фиброзной атрезии, а не как этап медикаментозного лечения.

Клинико-статистический анализ подтверждал связь выбора хирургической тактики с наличием фиброзной атрезии и выраженной обструкцией наружного слухового прохода. По данным многофакторного логистического анализа коэффициент β для фиброзной атрезии составлял 1,00, для выраженного нарушения проходимости НСП – 0,75. Эти признаки использовали для клинико-статистического обоснования хирургического направления лечения.

Послеоперационное ведение включало контроль состояния кожи и просвета наружного слухового прохода, однако не заменяло хирургического восстановления его проходимости. При сформированной фиброзной атрезии лечебная тактика была направлена на устранение стойкой обструкции НСП с последующим динамическим наблюдением за состоянием наружного слухового прохода.

## 5.5. Эффективность лечебно-диагностического алгоритма

Различия клинических проявлений, состояния кожи и просвета наружного слухового прохода, микробиологического профиля и слуховой функции были использованы для дифференцированного выбора лечебной тактики. Лечебно-диагностический алгоритм предусматривал оценку ведущего клинического варианта заболевания, наличия инфекционного компонента и выраженности структурных изменений НСП. Выделенные клинические группы не рассматривались как последовательные стадии заболевания.

При изолированном зуде основным направлением лечения являлось применение пимекролимуса 1 % с оценкой динамики интенсивности

симптома. При экзематозной форме наличие клинических признаков инфекционного процесса требовало бактериологического и микологического исследований; при выявлении этиологически значимой бактериальной или грибковой флоры проводили местную этиотропную терапию. После купирования инфекционного компонента при сохраняющихся зудово-экзематозных изменениях применяли пимекролимус 1 %. При экзематозной форме с гиперкератозом удаляли гиперкератотические массы с последующим применением такролимуса 0,1 % и контролем проходимости НСП. При сформированной фиброзной атрезии оценивали слуховую функцию и определяли показания к хирургическому лечению. Результаты представлены в таблице 28.

Результаты применения лечебной тактики различались в зависимости от клинической группы. В 1-й группе на фоне применения пимекролимуса 1 % средняя интенсивность зуда снизилась с 3,34 ± 0,72 балла исходно до 1,93 ± 1,16 через 1 месяц, 0,76 ± 0,79 через 3 месяца, 1,14 ± 0,99 через 6 месяцев и 0,28 ± 0,45 балла через 12 месяцев ($\chi^2F = 85,10$; $p < 0,001$).

Во 2-й группе при подтвержденной инфекции первоначально проводили местную этиотропную терапию с последующим применением пимекролимуса 1 % при сохраняющихся зудово-экзематозных проявлениях. Средняя интенсивность зуда снизилась с 3,43 ± 0,65 до 0,35 ± 0,48 балла к 12-му месяцу ($\chi^2F = 336,06$; $p < 0,001$). Площадь поражения кожи НСП уменьшилась с 3,97 ± 0,79 балла исходно до 3,80 ± 0,62 через 1 месяц, 2,90 ± 0,55 через 3 месяца, 1,10 ± 0,32 через 6 месяцев и 0 к 12-му месяцу.

В 3-й группе после удаления гиперкератотических масс и последующего применения такролимуса 0,1 % средний балл нарушения проходимости НСП снизился с 1,00 ± 0,00 исходно до 0,86 ± 0,35 через 3 месяца, 0,81 ± 0,40 через 6 месяцев и 0,76 ± 0,43 через 12 месяцев. Свободный просвет НСП к 12-му месяцу зарегистрирован в 9 из 37 наружных слуховых проходов (24,3 %). Случаев формирования полной фиброзной атрезии в течение 12 месяцев наблюдения не зарегистрировано.

**Таблица 28 – Лечебно-диагностический алгоритм при хроническом наружном отите**

| Клиническая группа | Ведущие клинические признаки | Лечебная тактика | Основные критерии оценки |
|---|---|---|---|
| 1-я группа – изолированный зуд | Зуд без выраженных воспалительных и обструктивных изменений НСП | Пимекролимус 1 % | Динамика интенсивности зуда |
| 2-я группа – экзематозная форма | Зуд, покраснение, шелушение, морфологические элементы, увеличение площади поражения кожи | При подтвержденной инфекции – местная этиотропная терапия; при сохраняющихся зудово-экзематозных изменениях – пимекролимус 1 % | Интенсивность зуда, регресс морфологических элементов, уменьшение площади поражения кожи НСП |
| 3-я группа – экзематозная форма с гиперкератозом | Гиперкератотические массы, нарушение кератинизации и проходимости НСП | Удаление гиперкератотических масс с последующим применением такролимуса 0,1 % | Динамика нарушения проходимости НСП, восстановление свободного просвета |
| 4-я группа – фиброзная атрезия НСП | Стойкая обструкция НСП, рубцово-фиброзные изменения, слуховые нарушения | Оценка показаний к хирургическому лечению; при наличии показаний – каналопластика | Состояние просвета НСП и слуховой функции |

**Примечание:** НСП – наружный слуховой проход.

В 4-й группе ведущими клиническими признаками являлись стойкое нарушение проходимости НСП и выраженные слуховые расстройства.

Показания к хирургическому лечению установлены у 29 из 31 пациента (93,5 %), каналопластика выполнена у 12 из 31 пациента (38,7 %). Хирургическое лечение рассматривали как отдельное направление лечебно-диагностического алгоритма при сформированной фиброзной атрезии. Нежелательных реакций, потребовавших отмены пимекролимуса или такролимуса, в течение периода наблюдения не зарегистрировано.

После завершения местной этиотропной терапии повторное микробиологическое исследование выполнено для всех 328 пораженных НСП. Число образцов без роста микрофлоры увеличилось со 168 из 328 (51,2 %) при первичном обследовании до 216 из 328 (65,9 %) после лечения. При повторном исследовании *Pseudomonas aeruginosa*, представители *Enterobacterales* и грибковая флора не выявлялись; число образцов с *Staphylococcus aureus* уменьшилось с 29 (8,8 %) до 15 (4,6 %).

Положительная микробиологическая динамика не во всех случаях сопровождалась исчезновением зуда и экзематозных изменений кожи НСП. При купировании инфекционного процесса и сохранении зудово-экзематозных проявлений противовоспалительное лечение продолжали в соответствии с клиническим вариантом заболевания.

**Клинико-статистическое обоснование выбора лечебной тактики**

Для оценки признаков, связанных с выбором лечебной тактики, применяли многофакторный логистический регрессионный анализ. Наиболее выраженная положительная связь применения пимекролимуса установлена с исходной интенсивностью зуда ($\beta = 0,85$). Выбор тактики, включавшей удаление гиперкератотических масс с последующим применением такролимуса 0,1 %, был связан с наличием гиперкератоза ($\beta = 1,18$) и начальным нарушением проходимости НСП ($\beta = 0,62$). Выбор хирургической тактики был связан со сформированной фиброзной атрезией ($\beta = 1,00$) и выраженной обструкцией наружного слухового прохода ($\beta = 0,75$). Результаты представлены в таблице 29.

**Таблица 29 – Признаки, связанные с выбором лечебной тактики**

| Лечебная тактика | Признак | β |
|---|---|---|
| Пимекролимус 1 % | Выраженность зуда | 0,85 |
| Такролимус 0,1 % после удаления гиперкератотических масс | Гиперкератоз | 1,18 |
| Такролимус 0,1 % после удаления гиперкератотических масс | Начальное нарушение проходимости НСП | 0,62 |
| Хирургическая тактика | Сформированная фиброзная атрезия | 1,00 |
| Хирургическая тактика | Выраженная обструкция НСП | 0,75 |

**Примечание:** β – коэффициент многофакторной логистической регрессии; НСП – наружный слуховой проход.

Выявленные статистические связи использовали для клинико-статистического обоснования дифференцированного выбора лечения. Они не рассматривались как самостоятельная прогностическая система. Пимекролимус применяли преимущественно при зудово-экзематозных проявлениях, удаление гиперкератотических масс с последующим применением такролимуса 0,1 % – при гиперкератозе и начальном нарушении проходимости НСП, хирургическое лечение – при сформированной фиброзной атрезии и выраженной обструкции наружного слухового прохода.

Разработанный лечебно-диагностический алгоритм объединял данные клинического обследования, состояние кожи и просвета НСП, результаты микробиологического и аудиологического исследований. Выбор лечебной тактики определяли по совокупности выявленных признаков и клиническому варианту заболевания.

Представление результатов в виде алгоритма позволяет разграничить ситуации, в которых терапевтическая задача связана преимущественно с контролем воспаления кожи, коррекцией гиперкератотической обструкции либо восстановлением анатомической проходимости наружного слухового

прохода. Переход от одного направления лечения к другому определяется совокупностью признаков, а не отдельным субъективным симптомом.

**Схема выбора лечебной тактики представлена на рисунке 4.**

Лечебно-диагностический алгоритм предназначен для систематизации клинической информации и выбора преимущественного направления лечения. Он должен использоваться как практический ориентир, а не как жесткий протокол. Окончательная тактика определяется индивидуально с учетом клинической картины, данных осмотра и эндоскопии, микробиологического профиля, дерматологического статуса, состояния слуховой функции и переносимости лечения.

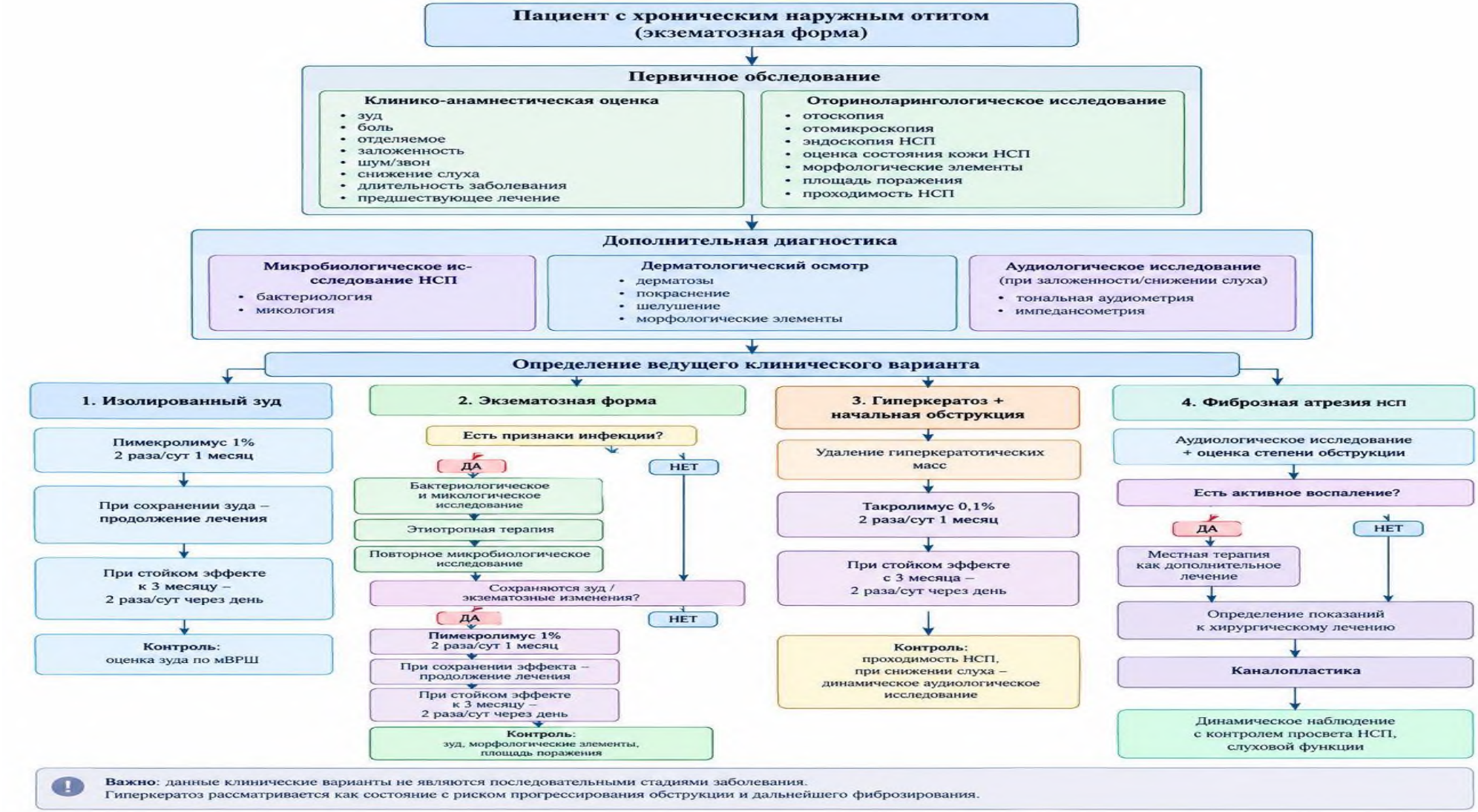


**Рисунок 4** – Лечебно-диагностический алгоритм ведения пациентов с хронической экзематозной формой наружного отита

# ЗАКЛЮЧЕНИЕ

В исследование включены 183 пациента с хроническим наружным отитом; проанализировано 328 пораженных наружных слуховых проходов. По ведущим клиническим проявлениям выделены четыре варианта заболевания: изолированный зуд, экзематозная форма, экзематозная форма с гиперкератозом и фиброзная атрезия НСП. Они различались характером поражения кожи, интенсивностью зуда, площадью поражения, состоянием просвета НСП и слуховой функцией и не рассматривались как последовательные стадии заболевания.

Сопутствующая дерматологическая патология выявлена у 45,4 % пациентов, однако ее общая частота не различалась между клиническими группами. С экзематозным поражением кожи НСП наиболее тесно были связаны шелушение, покраснение и наличие морфологических элементов. Зуд являлся частым, но неспецифичным проявлением хронического наружного отита, поэтому его выраженность оценивали совместно с объективными изменениями кожи и состоянием просвета НСП.

Микробиологический профиль характеризовался неоднородностью: в 51,2 % исследованных образцов рост микрофлоры отсутствовал, этиологически значимая бактериальная флора выявлена в 15,9 %, грибковая – в 2,7 %. Эти данные обосновывают проведение этиотропной терапии при наличии клинических признаков инфекционного процесса и лабораторном подтверждении бактериальной или грибковой флоры.

Гиперкератоз и фиброзная атрезия различались выраженностью структурных и функциональных нарушений. При гиперкератозе накопление кератиновых масс сочеталось с нарушением проходимости НСП и менее выраженными слуховыми расстройствами. Для фиброзной атрезии были характерны стойкая обструкция, высокая частота кондуктивной или смешанной тугоухости и рубцово-фиброзная перестройка тканей. Эти различия определяли необходимость динамического контроля проходимости

НСП и слуховой функции при гиперкератозе и оценки показаний к хирургическому лечению при сформированной фиброзной атрезии.

Дифференцированная лечебная тактика сопровождалась положительной динамикой основных клинических показателей. При изолированном зуде на фоне применения пимекролимуса 1 % его интенсивность снизилась с 3,34 ± 0,72 до 0,28 ± 0,45 балла к 12-му месяцу. При экзематозной форме показатель уменьшился с 3,43 ± 0,65 до 0,35 ± 0,48 балла, а площадь поражения кожи НСП к 12-му месяцу регрессировала до 0. При экзематозной форме с гиперкератозом после удаления гиперкератотических масс и применения такролимуса 0,1 % средний балл нарушения проходимости НСП снизился с 1,00 ± 0,00 до 0,76 ± 0,43; свободный просвет восстановлен в 9 из 37 НСП (24,3 %). При фиброзной атрезии показания к хирургическому лечению установлены у 29 из 31 пациента (93,5 %), каналопластика выполнена у 12 пациентов.

Разработанный лечебно-диагностический алгоритм объединяет оценку клинических проявлений, состояния кожи и просвета НСП, микробиологического профиля и слуховой функции. При зудово-экзематозных проявлениях предусмотрено применение пимекролимуса 1 %, при подтвержденном инфекционном процессе – местная этиотропная терапия, при гиперкератозе и начальном нарушении проходимости НСП – удаление гиперкератотических масс с последующим применением такролимуса 0,1 %, при сформированной фиброзной атрезии – определение показаний к хирургическому лечению. Алгоритм обеспечивает дифференцированный выбор лечебной тактики в зависимости от клинического варианта хронического экзематозного наружного отита.

# ВЫВОДЫ

1. Сформулированы классификационные признаки клинических форм экзематозного наружного отита: изолированный зуд (19,7%), экзематозная форма (51,9%), гиперкератоз (11,5%), фиброзная атрезия (16,9%)

2. Выделенные клинические варианты течения экзематозного хронического наружного отита различаются характером поражения кожи, интенсивностью зуда, площадью поражения и состоянием просвета наружного слухового прохода ($p < 0,001$). Наличие этиологически значимой бактериальной и грибковой флоры, выявленной в 15,9 и 2,7 % случаев, соответственно, а также уровни IgE и ECP связаны с сопутствующей дерматологической патологией ($p = 0,023$).

3. Сопутствующая дерматологическая патология встречается в 45,4 % случаев у пациентов с экзематозным хроническим наружным отитом. Общая частота дерматозов между клиническими группами не различается ($p = 0,189$), однако экзема чаще встречается при экзематозной форме (20,0 %; $p = 0,022$), а красный плоский лишай – при фиброзной (22,6 %; $p = 0,005$). С экзематозным поражением кожи НСП были наиболее тесно связаны покраснение, шелушение и наличие морфологических элементов; зуд, преимущественно сочетающийся с воспалительными изменениями кожи НСП.

4. Для фиброзной атрезии НСП характерен фиброз стромы (100%), отсутствие придатков кожи (75,0%), что подтверждает выраженную рубцово-фиброзную перестройку НСП. Это приводит к кондуктивной или смешанной тугоухости в 93,5 % случаев (при гиперкератозе – в 33,3%).

5. Разработанный лечебно-диагностический алгоритм, предусматривающий выбор лечебной тактики с учетом клинического варианта заболевания, инфекционного компонента и состояния просвета НСП, является эффективным: при изолированном зуде интенсивность зуда снижается с $3,34 \pm 0,72$ до $0,28 \pm 0,45$ балла к 12-му месяцу ($p < 0,001$); при

экзематозной форме интенсивность зуда снижается с 3,43 ± 0,65 до 0,35 ± 0,48 балла, а площадь поражения кожи НСП регрессирует; при гиперкератозе средний балл нарушения проходимости НСП снижается с 1,00 ± 0,00 до 0,76 ± 0,43, свободный просвет восстанавливается (24,3%). При фиброзной форме показания к хирургическому лечению установлены у 93,5% (каналопластика выполнена в 38,7 %).

## ПРАКТИЧЕСКИЕ РЕКОМЕНДАЦИИ

1. **При изолированном зуде без выраженных воспалительных и обструктивных изменений НСП** рекомендуется применять пимекролимус 1 **%** 2 раза в сутки в течение 1 месяца. При сохранении зуда лечение продолжают; при стойком клиническом эффекте к 3 месяцу переходят на поддерживающий режим – 2 раза в сутки через день. **Следует исключить травмирующие и раздражающие факторы.**

2. **При экзематозной форме НО и признаках инфекционного процесса** рекомендуется проводить бактериологическое и микологическое исследования. При выявлении этиологически значимой бактериальной или грибковой флоры необходимо назначить местную этиотропную терапию с учетом результатов исследования. После купирования инфекционного процесса при сохраняющимся зуде и экзематозных изменениях кожи НСП следует применять пимекролимус 1 % по схеме, рекомендованной для пациентов с изолированным зудом.

3. **При гиперкератозе и начальном нарушении проходимости НСП** необходимо удалять гиперкератотические массы с последующим применением такролимуса 0,1 % 2 раза в сутки в течение 1 месяца. При стойком клиническом эффекте к 3 месяцу следует переходить на поддерживающий режим – 2 раза в сутки через день. При снижении слуха надо проводить аудиологическое исследование в динамике и контролировать состояние просвета НСП.

4. **При сформированной фиброзной атрезии НСП** необходимо проводить аудиологическое исследование, оценить степень обструкции НСП и определить показания к каналопластике. При наличии активного воспалительного процесса местную терапию следует проводить в качестве дополнительного лечения. После хирургического вмешательства необходимо динамическое наблюдение пациента с контролем состояния просвета НСП.

## ПЕРСПЕКТИВЫ ДАЛЬНЕЙШЕЙ РАЗРАБОТКИ ТЕМЫ

Дальнейшая разработка темы может быть связана с проверкой воспроизводимости предложенного лечебно-диагностического алгоритма у пациентов с хронической экзематозной формой наружного отита. Перспективно проведение многоцентровых исследований на независимых выборках с сопоставлением выделенных клинических вариантов – изолированного зуда, экзематозной формы, экзематозной формы с гиперкератозом и фиброзной атрезии наружного слухового прохода. Это необходимо для уточнения критериев их разграничения и оценки применимости алгоритма в различных клинических условиях.

Отдельного изучения требует клиническое значение гиперкератоза наружного слухового прохода. Проспективное наблюдение пациентов с гиперкератотическими изменениями может уточнить динамику состояния просвета НСП, слуховой функции и частоту формирования стойких структурных нарушений. Для пациентов с фиброзной атрезией перспективным направлением является сравнительная оценка результатов различных вариантов хирургического лечения и последующего динамического наблюдения.

Продолжение микробиологических исследований целесообразно направить на уточнение соотношения между колонизацией наружного

слухового прохода и клинически значимым инфекционным процессом. Представляет интерес изучение состава локальной микробиоты, устойчивости выделенных микроорганизмов к противомикробным препаратам и особенностей микробиологического профиля при различных клинических вариантах хронического наружного отита. Эти исследования могут способствовать более обоснованному определению показаний к антибактериальной и противогрибковой терапии.

Перспективным остается углубленное изучение дерматологического статуса пациентов с хроническим наружным отитом. В последующих исследованиях целесообразно использовать стандартизированные методы оценки состояния кожи, интенсивности зуда и распространенности морфологических изменений НСП. Отдельного внимания заслуживает взаимосвязь сопутствующих дерматозов с локальными проявлениями заболевания и результатами лечения, что может уточнить показания к совместному ведению пациентов оториноларингологом и дерматовенерологом.

Расширение выборки необходимо и для оценки иммунологических показателей. Исследование общего иммуноглобулина Е, эозинофильного катионного белка и других маркеров воспалительного ответа на большем числе наблюдений может уточнить их связь с дерматологической патологией и отдельными клиническими проявлениями хронического наружного отита. До получения таких данных рассматривать эти показатели как самостоятельные диагностические или прогностические критерии преждевременно.

Следующим направлением может стать сравнительная оценка эффективности пимекролимуса и такролимуса в четко определенных клинических группах с длительным периодом наблюдения. Представляет интерес изучение устойчивости клинического эффекта, частоты рецидивов, динамики зуда, состояния кожи и просвета НСП, слуховой функции и потребности в повторной терапии. Для пациентов с подтвержденным

инфекционным процессом дополнительного анализа требует последовательность этиотропного и противовоспалительного лечения.

Развитие данного направления исследований должно быть ориентировано на дальнейшее совершенствование лечебно-диагностического алгоритма, объединяющего клиническую и дерматологическую оценку, микробиологические исследования по показаниям, контроль состояния просвета НСП и слуховой функции, а при сформированной фиброзной атрезии – определение показаний к хирургическому лечению. Проверка алгоритма в проспективных многоцентровых исследованиях даст возможность уточнить его клиническую применимость и критерии дифференцированного ведения пациентов с хронической экзематозной формой наружного отита.

# СПИСОК СОКРАЩЕНИЙ

**мВРШ –** модифицированная вербально-ранговая шкала
**ДИ** – доверительный интервал
**КВИ** – костно-воздушный интервал
**ЛОР** – оториноларингология; оториноларингологический
**НСП** – наружный слуховой проход
**ФА** – фиброзная атрезия
**ECP** – эозинофильный катионный белок
**IgE** – иммуноглобулин Е
**MRSA** – метициллин-резистентный *Staphylococcus aureus*
**OR** – отношение шансов
**n** – число наблюдений
**%** – процентная доля
**p** – уровень статистической значимости
**M / Mean** – среднее значение
**SD** – стандартное отклонение
**Me / Median** – медиана
**IQR** – межквартильный размах
**Min–Max** – минимальное и максимальное значения
**$\chi^2$** – критерий хи-квадрат Пирсона
**df** – число степеней свободы
**K–S** – критерий Колмогорова–Смирнова
**U** – критерий Манна–Уитни
**H** – критерий Краскела–Уоллиса
**JT** – критерий Джонкхира–Терпстры
**W** – критерий Вилкоксона
**$\chi^2$F** – критерий Фридмана
**Fisher** – точный критерий Фишера
**ρ** – коэффициент ранговой корреляции Спирмена
**β** – коэффициент логистической регрессии
**ENT** – ear, nose and throat; оториноларингологический профиль, если встречается в англоязычных источниках

## СПИСОК ЛИТЕРАТУРЫ

1. Аникин И.А., Еремин С.А., Шинкарева А.Е. Методы хирургической коррекции рубцовых процессов наружного слухового прохода // Российская оториноларингология. – 2019. – Т. 18, № 6. – С. 79-87. DOI: 10.18692/1810-4800-2019-6-79-87.

2. Баранов А.А., Козлов Р.С., Намазова-Баранова Л.С. и др. Клинические рекомендации. Наружный отит [Электронный ресурс]. – 2024. – ID 21_3. – Союз педиатров России; Национальная медицинская ассоциация оториноларингологов; Межрегиональная ассоциация по клинической микробиологии и антимикробной химиотерапии. – Режим доступа: https://cr.minzdrav.gov.ru/schema/21_3 (дата обращения: 20.09.2025).

3. Баранов А.А., Намазова-Баранова Л.С., Хаитов Р.М. и др. Федеральные клинические рекомендации по оказанию медицинской помощи детям с атопическим дерматитом. – М., 2015. – 32 с.

4. Бирюкова Е.В., Гуров А.В., Юшкина М.А. Сахарный диабет и гнойно-воспалительные заболевания ЛОР-органов // Сахарный диабет. – 2012. – Т. 15, № 2. – С. 54-59. DOI: 10.14341/2072-0351-5519.

5. Дворников А.С., Крюков А. И., Гайдина Т. А. и др. Поражение кожи наружного слухового прохода у пациентки с себорейным дерматитом // Вестник дерматологии и венерологии. – 2024. – Т. 100, № 5. – С. 79-88. – DOI: 10.25208/vdv16772.

6. Гайдина Т.А., Мунзалевская Ю.Д., Силин А.А. Междисциплинарный подход к профилактике рецидивов наружного отита у пациентов с фоновыми дерматологическими заболеваниями // Фарматека. – 2024. – Т. 31, № 10. – С. 13-19. – DOI: 10.18565/pharmateca.2024.10.13-19.

7. Гуров А.В., Мужичкова А.В. Рациональный подход к лечению наружного отита // РМЖ. Медицинское обозрение. – 2022. – Т. 6, № 7. – С. 404-410. DOI: 10.32364/2587-6821-2022-6-7-404-410.

8. Гуров А.В., Юшкина М.А. Особенности диагностики и лечения диффузного наружного отита // Медицинский совет. – 2019. – № 20. – С. 20-24. DOI: 10.21518/2079-701X-2019-20-20-24.

9. Дворников А.С., Гайдина Т.А., Крюков А.И. и др. Дерматологические заболевания, предрасполагающие к развитию наружного отита: обзор литературы // Вестник оториноларингологии. – 2025. – Т. 90, № 1. – С. 50-56. DOI: 10.17116/otorino20259001150.

10. Деев И.А., Кобякова О.С., Стародубов В.И. и др. Заболеваемость всего населения России в 2023 году: статистические материалы. – М.: ФГБУ «ЦНИИОИЗ» Минздрава России, 2024. – 154 с. – DOI: 10.21045/978-5-94116-160-7-2024.

11. Елисютина О.Г., Феденко Е.С., Смольников Е.В. и др. Диагностическая и прогностическая значимость биомаркеров в определении эндотипов и фенотипов атопического дерматита и в оценке эффективности терапии // Российский аллергологический журнал. – 2023. – Т. 20, № 4. – С. 521-542. – DOI: 10.36691/RJA16905.

12. Заварзин Б.А., Аникин И.А. Кандибиотик в лечении острых средних и наружных отитов // Российская оториноларингология. – 2011. – № 2 (51). – С. 146-149.

13. Клинические рекомендации. Грибковый отит. Министерство здравоохранения Российской Федерации. – 2024. – ID 304_2. – 31 с. – Режим доступа: diseases.medelement.com. (Дата обращения: 23.09.2025).

14. Клинические рекомендации. Дерматит контактный [Электронный ресурс]. – 2024. – 46 с. – Режим доступа: https://cr.minzdrav.gov.ru/schema/213_3 (дата обращения: 26.09.2024).

15. Клинические рекомендации. Наружные отиты [Электронный ресурс]. – 2024. – ID 663_2. – 35 с. – Режим доступа: https://cr.minzdrav.gov.ru/schema/663_1 (дата обращения: 20.09.2024).

16. Клинические рекомендации. Псориаз [Электронный ресурс]. – 2023. – ID 234_2. – 78 с. – Режим доступа: https://cr.minzdrav.gov.ru/schema/234_2 (дата обращения: 26.09.2024).

17. Клинические рекомендации. Себорейный дерматит [Электронный ресурс]. – 2025. – ID 215_3. – Общероссийская общественная организация «Российское общество дерматовенерологов и косметологов». – Режим доступа: https://cr.minzdrav.gov.ru/schema/215_3 (дата обращения: 26.09.2024).

18. Клинические рекомендации. Экзема [Электронный ресурс]. – 2024. – ID 246_3. – Общероссийская общественная организация «Российское общество дерматовенерологов и косметологов». – Режим доступа: https://cr.minzdrav.gov.ru/schema/246_3 (дата обращения: 26.09.2024).

19. Кондратчиков Д.С. Хирургическое лечение пациентов с приобретенной атрезией наружного слухового прохода: дис. … канд. мед. наук. – М., 2021. – 153 с.

20. Кондратчиков Д.С., Диаб Х.М., Корвяков В.С., Терехина Л.И. Приобретенные атрезия и стеноз наружного слухового прохода // Вестник оториноларингологии. – 2017. – Т. 82, № 3. – С. 69-74. – DOI: 10.17116/otorino201782369-74.

21. Коркмазов М.Ю., Гизингер О.А., Корнова Н.В. и др. Наружный отит: современные возможности повышения эффективности лечения и качества жизни пациентов // Медицинский совет. – 2024. – Т. 18,– № 7. – С. 17-24. DOI: 10.21518/ms2024-069.

22. Косяков С.Я., Курлова А.В. Воспалительные заболевания наружного слухового прохода и методы их лечения // Вестник оториноларингологии. – 2011. – № 1. – С. 81-85.

23. Крюков А.И., Гуров А.В., Шадрин Г.Б. и др. Эффективность и безопасность применения топической комбинированной терапии у пациентов с острым наружным отитом // Терапевтический архив. – 2023. – Т. 95, № 11. – С. 937-942. – DOI: 10.26442/00403660.2023.11.202455.

24. Крюков А.И., Кунельская Н. Л., Кунельская В. Я. и др. Грибковый наружный отит у детей: принципы диагностики и рациональной терапии. // Вестник оториноларингологии. – 2020. – Т. 85, № 1. – С. 60-63.

25. Кубанов А.А., Галлямова Ю.А., Гревцева А.С. Демодекоз // Лечащий врач. – 2014. – № 11. – С. 7-11.

26. Кунельская В.Я., Ивойлов А.Ю., Милешина Н.А. и др. Лечение хронического экзематозного наружного отита // Вестник оториноларингологии. – 2022. – Т. 87, № 6. – С. 67-71. DOI: 10.17116/otorino20228706167.

27. Кустов М.О. Воспалительные заболевания наружного слухового прохода // Российская оториноларингология. – 2012. – № 1 (56). – С. 111-118.

28. Кустов М.О., Артюшкин С.А., Начаров П.В. и др. Микрофлора наружного слухового прохода у больных бактериальным наружным диффузным отитом // Российская оториноларингология. – 2012. – № 3 (58). – С. 66-70.

29. Маркелова Е.М. Эффективность применения низких доз системного изотретиноина в лечении себорейного дерматита // Эффективная фармакотерапия. – 2022. – Т. 18, № 31. – С. 34-38. DOI: 10.33978/2307-3586-2022-18-31-34-38.

30. Машкиллейсон Л. Н. Инфекционные и паразитарные болезни кожи. – М. : Медгиз, 1960. – 368, [1] с.

31. Морозова С.В., Карапетян Л.С. Комплексный подход к лечению пациентов с наружным отитом // Фарматека. – 2017. – Т. 24, № 6. – С. 7-11.

32. Мосихин С.Б., Безбрязов А.В., Покровская Е.М. Обзор классификаций наружного отита с позиций их оптимизации // Практическая медицина. – 2015. – № 2 (87). – С. 109-113.

33. Никифорова Г.Н., Годжян Ж.Т. Рациональная фармакотерапия воспалительных заболеваний наружного уха // РМЖ. Оториноларингология. – 2016. – № 4. – С. 236-239.

34. Носуля Е.В., Кунельская В.Я., Ким И.А., Лучшева Ю.В. Наружный отит: клиническая диагностика и лечебная тактика // Вестник оториноларингологии. – 2021. – Т. 86, № 3. – С. 36-40. DOI: 10.17116/otorino20218603136.

35. Овчинников А.Ю., Мирошниченко Н.А., Смирнов И.В. Современный подход к лечению наружного и среднего отита // Фарматека. – 2018. – Т. 25, № 3. – С. 71-74. – DOI: 10.18565/pharmateca.2018.3.71-74.

36. Пальчун В.Т., Крюков А.И. (ред.). Оториноларингология. Клинические рекомендации. М.: ГЭОТАР-Медиа, 2013. 368 с.

37. Пальчун В.Т., Крюков А.И., Магомедов М.М. Оториноларингология: учебник. – 4-е изд., перераб. и доп. – М.:ГЭОТАР-Медиа, 2019. – 592 с.

38. Пальчун В.Т., Крюков А.И., Магомедов М.М. Руководство по очаговой инфекции в оториноларингологии. – М.: ГЭОТАР-Медиа, 2015. – 224 с.

39. Пчеленок Е.В., Косяков С.Я., Винников А.К. Некротический (злокачественный) наружный отит: современный обзор диагностики и лечения // Consilium Medicum. – 2020. – Т. 22, № 3. – С. 70-73. – DOI: 10.26442/20751753.2020.3.200021.

40. Сапова К.И., Рязанцев С.В. Топическая терапия наружных отитов различной этиологии // Медицинский совет. – 2017. – № 16. – С. 92-95. DOI: 10.21518/2079-701X-2017-16-92-95.

41. Свистушкин В.М., Варосян Е.Г. Принципы консервативного лечения пациентов с воспалительной патологией наружного уха // Медицинский совет. – 2018. – № 8. – С. 23-28. DOI: 10.21518/2079-701X-2018-8-23-28.

42. Свистушкин В.М., Никифорова Г.Н., Шевчик Е.А. и др. Современные аспекты лечения воспалительных заболеваний наружного уха // Вестник оториноларингологии. – 2021. – Т. 86, № 3. – С. 90-96. DOI: 10.17116/otorino20218603190.

43. Свистушкин В.М., Синьков Э.В. Наружный отит: от дифференциальной диагностики к этиотропной терапии // Медицинский совет. – 2016. – № 18. – С. 6-9. DOI: 10.21518/2079-701X-2016-18-6-9.

44. Тлиш М.М., Сычева А.В., Сычева Н.Л. и др. Биопсийная диагностика кожи при клинико-морфологической верификации воспалительного дерматоза // РМЖ. – 2023. – № 2. – С. 58-61.

45. Федорова О.В., Шадрин Г.Б. Современный взгляд на лечение диффузного наружного отита // Вестник оториноларингологии. – 2016. – Т. 81, № 3. – С. 51-53. DOI: 10.17116/otorino201681351-53.

46. Шадрин Г.Б. Современные подходы к диагностике и лечению грибкового отита…: дис. … канд. мед. наук. – М., 2011. – 136 с. Рукопись.

47. Шарова Н.М., Кукало С.В. Пимекролимус в клинической практике дерматолога // Медицинский совет. – 2022. – Т. 16, № 12. – С. 96-99. DOI: 10.21518/2079-701X-2022-16-12-96-99.

48. Юшкина М.А. Особенности течения гнойно-воспалительных заболеваний ЛОР-органов у больных сахарным диабетом: автореф. дис. ... канд. мед. наук. – М., 2012. – 25 с., специальность 14.01.03.

49. Aboutalebian S., Ahmadikia K., Fakhim H. et al. Direct detection and identification of the most common bacteria and fungi causing otitis externa by a stepwise multiplex PCR // Frontiers in Cellular and Infection Microbiology. – 2021. – Vol. 11. – Article 644060. DOI: 10.3389/fcimb.2021.644060.

50. Afshari M., Kolackova M., Rosecka M. et al. Unraveling the skin: a comprehensive review of atopic dermatitis, current understanding, and approaches // Frontiers in Immunology. – 2024. – Vol. 15. – Article 1361005. – DOI: 10.3389/fimmu.2024.1361005.

51. Afzalzadeh M.R. Antimicrobial agents in malignant otitis externa: a systematic review // Reviews in Clinical Medicine. – 2021. – Vol. 8, № 4. – P. 145-159. – DOI: 10.22038/rcm.2021.60083.1374.

52. Agius A.M., Pickles J.M., Burch K.L. A prospective study of otitis externa // – Clinical Otolaryngology & Allied Sciences – 1992. – Vol. 17, № 2 – P. 150-154. – DOI 10.1111/j.1365-2273.1992.tb01063.x

53. Ahmad N., Etheridge C., Farrington M. et al. Prospective study of the microbiological flora of hearing aid moulds and the efficacy of current cleaning techniques // The Journal of Laryngology & Otology. – 2007. – Vol. 121, № 2. – P. 110-113. DOI: 10.1017/S0022215106002222.

54. Al Dousary S., Attallh M., Al Rabah A. et al. Otitis externa malignant. A case report and review of literature // Otolaryngologia Polska. – 1998. – Vol. 52, № 1. – P. 19-22. PMID: 9591416.

55. Aleandri M., Ambrosi Sacconi Rosati C., Lepanto M.S. et al. Characterization of the ear canal bacterial flora present in hearing aids wearing subjects // Advances in Microbiology. – 2019. – Vol. 9, № 7. – P. 616-628. DOI: 10.4236/aim.2019.97038.

56. Alhussaini M.A., Ghandour A.M.A., Eloseily A.M. et al. Microbiome in the external auditory canal of hearing aided patients with pruritis // Indian Journal of Otolaryngology and Head & Neck Surgery. – 2024. – Vol. 76, № 6. – P. P. 5521-5525. DOI: 10.1007/s12070-024-05023-w.

57. Ali R., Burns P., Donnelly M. Otitis externa: quality of life assessment // Irish Journal of Medical Science. – 2008. – Vol. 177, № 3. – P. 221-223. DOI: 10.1007/s11845-008-0137-z.

58. Arias Rodríguez F.D., Larenas M., Paredes S., et al. Expanding the diagnostic spectrum of malignant otitis externa: a case report of Proteus infection in a non-immunosuppressed patient // Frontiers in Medicine. – 2025. – Vol. 12. – P. 1577525. DOI: 10.3389/fmed.2025.1577525.

59. Azeez T.A., Adeagbo A.K. The association between malignant otitis externa and diabetes mellitus in Africa: a systematic review // Indian Journal of Otolaryngology and Head & Neck Surgery. – 2023. – Vol. 75, № 4. – P. 3277-3287. DOI: 10.1007/s12070-023-03939-3.

60. Babakurban S.T., Topal O., Aydin E. et al. Therapeutic effect of Castellani's paint in patients with an itchy ear canal // J. Laryngol. Otol. – 2016. – Vol. 130, № 10. – P. 934-938. DOI: 10.1017/S0022215116008744.

61. Bajin M.D., Yılmaz T., Günaydın R.Ö. et al. Management of acquired atresia of the external auditory canal // Journal of International Advanced Otology. – 2015. – Vol. 11, № 2. – P. 147-150. DOI: 10.5152/iao.2015.461.

62. Baoum S.O., Mousa A.A.B., Alshammari M.Y. et al. Epidemiology, risk factors and monitoring of acute otitis externa // International Journal of Community Medicine and Public Health. – 2021. – Vol. 8, № 12. – P. 6155-6159. – DOI: 10.18203/2394-6040.ijcmph20214620.

63. Becker B.C., Tos M. Postinflammatory acquired atresia of the external auditory canal: treatment and results of surgery over 27 years // The Laryngoscope. – 1998. – Vol. 108, № 6. – P. 903-907. DOI: 10.1097/00005537-199806000-00021.

64. Bhandary S., Karki P., Sinha B.K. Malignant otitis externa: a review // Pacific Health Dialog. – 2002. – Vol. 9, № 1. – P. 64-67. PMID: 12737420.

65. Bilal N., Kirişçi Ö., Özkaya E. Demodex Species Infestation in Patients with Ear Itching and Its Relationship to Itch Severity // Türkiye Parazitol Derg. – 2017. – Vol. 41, № 2. – P. 87-91. DOI: 10.5152/tpd.2017.5070.

66. Bjarnsholt T. The role of bacterial biofilms in chronic infections // APMIS. – 2013. – Vol. 121, Suppl. 136. – P. 1-51. DOI: 10.1111/apm.12099.

67. Bojanović M., Stalević M., Arsić-Arsenijević V. et al. Etiology, Predisposing Factors, Clinical Features and Diagnostic Procedure of Otomycosis: A Literature Review// Journal of Fungi. – 2023. – Vol. 9, № 6. – P. 662. DOI: 10.3390/jof9060662.

68. Bojrab D.I., Bruderly T., Abdulrazzak Y. Otitis externa // Otolaryngologic Clinics of North America. – 1996. – Vol. 29, № 5. – P. 761-782. PMID: 8893215.

69. Byrd A.L., Belkaid Y., Segre J.A. The human skin microbiome // Nature Reviews Microbiology. – 2018. – Vol. 16, № 3. – P. 143-155. DOI: 10.1038/nrmicro.2017.157.

70. Carfrae M.J., Kesser B.W. Malignant otitis externa // Otolaryngologic Clinics of North America. – 2008. – Vol. 41, № 3. – P. 537-549. DOI: 10.1016/j.otc.2008.01.004.

71. Carmona-Cruz S., Orozco-Covarrubias L., Sáez-de-Ocariz M. The human skin microbiome in selected cutaneous diseases // Frontiers in Cellular and Infection Microbiology. – 2022. – Vol. 12. – Article 834135. DOI: 10.3389/fcimb.2022.834135.

72. Celebi Erdivanli O., Kazikdas K.C., Ozergin Coskun Z. et al. Skin prick test reactivity in patients with chronic eczematous external otitis // Clinical and Experimental Otorhinolaryngology. – 2011. – Vol. 4, № 4. – P. 174-176. DOI: 10.3342/ceo.2011.4.4.174.

73. Centers for Disease Control and Prevention (CDC). Estimated burden of acute otitis externa – United States, 2003–2007 // Morbidity and Mortality Weekly Report. – 2011. – Vol. 60, № 19. – P. 605-609. PMID: 21597452.

74. Chang C.H., Chovatiya R. More yeast, more problems?: reevaluating the role of Malassezia in seborrheic dermatitis // Archives of Dermatological Research. – 2024. – Vol. 316, № 4. – Article 100. DOI: 10.1007/s00403-024-02830-7.

75. Chidlow C., van Bockxmeer J. Otitis externa-climatic associations and evidence-based management strategies for Australian practice // Australian Journal of Rural Health. – 2019. – Vol. 27, № 3. – P. 251-256. DOI: 10.1111/ajr.12516.

76. Chioveanu F.G., Niculet E., Torlac C., et al. Beyond the Surface: Understanding Demodex and Its Link to Blepharitis and Facial Dermatoses // Clinical Ophthalmology. – 2024. – Vol. 18. – P. 1801-1810. DOI: 10.2147/OPTH.S440199.

77. Cho O., Sugita T. Comprehensive analysis of the fungal microbiota of the human external auditory canal using pyrosequencing: the external auditory canal exhibits low fungal species diversity // Medical Mycology Journal. – 2017. – Vol. 58, № 1. – P. E1-E4. – DOI: 10.3314/mmj.16-00023.

78. Coppola-Fasick G., Nazario S. Recurrent otitis externa owing to allergic contact dermatitis to topical medications // Ann. Allergy Asthma Immunol. – 2020. – Vol. 125, № 5. – P. 616-617. DOI: 10.1016/j.anai.2020.07.017.

79. Criado P.R., Miot H.A., Bueno-Filho R. et al. Update on the pathogenesis of atopic dermatitis // Anais Brasileiros de Dermatologia. – 2024. – Vol. 99, № 6. – P. 895-915. DOI: 10.1016/j.abd.2024.06.001.

80. Dalton S.R., Ferringer T., Mowad C.M. Obstruction of the external auditory canal by a keratin cast: Keratosis obturans or cholesteatoma? // J. Am. Acad. Dermatol. – 2011. – Vol. 65, № 3. – P. e88-e89. DOI: 10.1016/j.jaad.2011.02.041.

81. Demessant-Flavigny A.-L., Connetable S., Kerob D. et al. Skin microbiome dysbiosis and the role of Staphylococcus aureus in atopic dermatitis in adults and children: a narrative review // Journal of the European Academy of Dermatology and Venereology. – 2023. – Vol. 37, Suppl. 5. – P. 3-17. DOI: 10.1111/jdv.19125.

82. Derebery M.J., Berliner K.I. Allergy for the otologist. External canal to inner ear // Otolaryngologic Clinics of North America. – 1998. – Vol. 31, № 1. – P. 157-173. DOI: 10.1016/S0030-6665(05)70036-0.

83. Dhariwal A., Manjaly J.G., Patel B. et al. Management and Clinical Outcomes of 37 Patients with Necrotizing Otitis Externa: Retrospective Review of a Standardized 6-Week Treatment Pathway // J. Int. Adv. Otol. – 2023. – Vol. 19, № 3. – P. 223-227. DOI: 10.5152/iao.2023.22637.

84. Di Traglia R., Tudor-Green B., Muzaffar J. et al. Antibiotics versus non-antibiotic treatments for acute otitis externa: A systematic review and meta-analysis // Clin. Otolaryngol. – 2023. – Vol. 48, № 6. – P. 841-862. DOI: 10.1111/coa.14084.

85. Dibb W.L. Microbial aetiology of otitis externa // Journal of Infection. – 1991. – Vol. 22, № 3. – P. 233-239. DOI: 10.1016/S0163-4453(05)80004-0.

86. Djalilian H.R., Memar O. Topical pimecrolimus 1% for the treatment of pruritic external auditory canals // The Laryngoscope. – 2006. – Vol. 116, № 10. – P. 1809-1812. DOI: 10.1097/01.mlg.0000231562.83733.53.

87. Dominic S.P., Patial A., Shah R. Keratosis obturans masquerading as cholesteatoma – a case report // IP Journal of Otorhinolaryngology and Allied Science. – 2022. – Vol. 5, № 1. – P. 17-20. DOI: 10.18231/j.ijoas.2022.005.

88. Doroghazi R.M., Nadol J.B., Hyslop N.E., et al. Invasive external otitis. Report of 21 cases and review of the literature // American Journal of Medicine. – 1981. – Vol. 71, № 4. – P. 603-614. DOI: 10.1016/0002-9343(81)90213-8.

89. Droessaert V., Vanspauwen R., Offeciers E. et al. Surgical treatment of acquired atresia of the external auditory ear canal // International Archives of Otorhinolaryngology. – 2017. – Vol. 21, № 4. – P. 343-346. DOI: 10.1055/s-0037-1598604.

90. Duan T., Li Z., Han X. et al. Changes functional prediction of ear canal flora in chronic bacterial otitis externa // Frontiers in Cellular and Infection Microbiology. – 2024. – Vol. 14. – Article 1434754. DOI: 10.3389/fcimb.2024.1434754.

91. Edslev S.M., Agner T., Andersen P.S. Skin microbiome in atopic dermatitis // Acta Dermato-Venereologica. – 2020. – Vol. 100, № 12. – Article adv00164. DOI: 10.2340/00015555-3514.

92. Ellis J., De La Lis A., Rosen E. et al. Approach to otitis externa // Canadian Family Physician. – 2024. – Vol. 70, № 10. – P. 617-623. DOI: 10.46747/cfp.7010617.

93. Errichetti E. Dermoscopy of Inflammatory Dermatoses (Inflammoscopy): An Up-to-Date Overview // Dermatology Practical & Conceptual. – 2019. – Vol. 9, № 3. – P. 169-180. DOI: 10.5826/dpc.0903a01.

94. Errichetti E., Stinco G. Dermoscopy in General Dermatology: A Practical Overview // Dermatol. Ther. (Heidelb.). – 2016. – Vol. 6, № 4. – P. 471-507. DOI: 10.1007/s13555-016-0141-6.

95. Fräki J.E., Kalimo K., Tuohimaa P. et al. Contact allergy to various components of topical preparations for treatment of external otitis // Acta Oto-Laryngologica. – 1985. – Vol. 100, № 5–6. – P. 414-418. DOI: 10.3109/00016488509126565.

96. Frank D.N., Spiegelman G.B., Davis W. et al. Culture-independent molecular analysis of microbial constituents of the healthy human outer ear // Journal of Clinical Microbiology. – 2003. – Vol. 41, № 1. – P. 295-303. DOI: 10.1128/JCM.41.1.295-303.2003.

97. Friedmann H.C., Hinkel C.L. External otitis: a study of the comparative merits of medical and roentgen therapy // Archives of Otolaryngology. – 1941. – Vol. 33, № 5. – P. 749-757. DOI: 10.1001/archotol.1941.00660030759008.

98. Garvey C., Garvey K., Hendi A. A review of common dermatologic disorders of the external ear // Journal of the American Academy of Audiology. – 2008. – Vol. 19, № 3. – P. 226-232. DOI: 10.3766/jaaa.19.3.6.

99. Gelardi M., Giancaspro R., Fiore V. et al. Perspectives of Italian physicians and patients in the treatment of otitis externa: a real-life study // Journal of Personalized Medicine. – 2023. – Vol. 13, № 7. – Article 1083. DOI: 10.3390/jpm13071083.

100. Gellatly S.L., Hancock R.E.W. Pseudomonas aeruginosa: new insights into pathogenesis and host defenses // Pathogens and Disease. – 2013. – Vol. 67, № 3. – P. 159-173. DOI: 10.1111/2049-632X.12033.

101. Gerdes M.E., Miko S., Kunz J.M. et al. Estimating waterborne infectious disease burden by exposure route, United States, 2014 // Emerging Infectious Diseases. – 2023. – Vol. 29, № 7. – P. 1357-1366. DOI: 10.3201/eid2907.230231.

102. Gonzalez J.L.T., Suarez L.L.R., Hernandez de Leon J.E. Malignant otitis externa: an updated review // American Journal of Otolaryngology. – 2021. – Vol. 42, № 2. – Article 102894. DOI: 10.1016/j.amjoto.2020.102894.

103. Grice E.A., Segre J.A. The skin microbiome // Nature Reviews Microbiology. – 2011. – Vol. 9, № 4. – P. 244-253. DOI: 10.1038/nrmicro2537.

104. Hagiwara S., Tamura T., Satoh K. et al. The molecular identification and antifungal susceptibilities of Aspergillus species causing otomycosis in Tochigi, Japan // Mycopathologia. – 2019. – Vol. 184, № 1. – P. 13-21. DOI: 10.1007/s11046-018-0299-9.

105. Hajioff D., MacKeith S. Otitis externa // BMJ Clinical Evidence. – 2015. – Vol. 2015. – Article 0510. PMID: 26074134; PMCID: PMC4466798.

106. Hajioff D., MacKeith S. Otitis externa // BMJ Clinical Evidence. – 2010. – Vol. 2010. – Article 0510. PMID: 21418684; PMCID: PMC3217807.

107. Hall-Stoodley L., Costerton J.W., Stoodley P. Bacterial biofilms: from the natural environment to infectious diseases // Nature Reviews Microbiology. – 2004. – Vol. 2, № 2. – P. 95-108. DOI: 10.1038/nrmicro821.

108. Halwani C., Mtibaa L., Hamdi M.E. et al. A retrospective study of 43 cases of fungal malignant external otitis // Pan African Medical Journal. – 2022. – Vol. 41. – Article 287. – DOI: 10.11604/pamj.2022.41.287.29585.

109. Hammami F., Koubaa M., Rekik K. et al. Malignant otitis externa: an experience of a 27-year period // Iranian Journal of Medical Microbiology. – 2022. – Vol. 16, № 4. – P. 296-304. DOI: 10.30699/ijmm.16.4.296.

110. Harounian J.A., Patel V.A., Isildak H. Contemporary management of keratosis obturans: a systematic review // J. Laryngol. Otol. – 2021. – Vol. 135. – P. 759-764. DOI: 10.1017/S0022215121001912.

111. Harth W., Caffier P. P., Mayelzadeh B. et al. Topical tacrolimus treatment for chronic dermatitis of the ear // European Journal of Dermatology. – 2007. – Vol. 17, № 5. – P. 405-411. – DOI: 10.1684/ejd.2007.0238.

112. Henatsch D., Nabuurs C.H., van de Goor R.M. et al. Treatment of recurrent eczematous otitis externa with honey ear drops: a proof-of-concept study // Otolaryngol Head Neck Surg. – 2017. – Vol. 157, № 4. – P. 696-699. DOI: 10.1177/0194599817718782.

113. Heward E., Cullen M., Hobson J. Microbiology and antimicrobial susceptibility of otitis externa: a changing pattern of antimicrobial resistance // J.

Laryngol. Otol. – 2018. – Vol. 132, № 7. – P. 576-581. DOI: 10.1017/S0022215118000987.

114. Hillen U., Geier J., Goos M. Contact allergies in patients with eczema of the external ear canal: results of the Information Network of Dermatological Clinics and the German Contact Allergy Group // Hautarzt. – 2000. – Vol. 51, № 4. – P. 239-243. PMID: 10810658. – DOI: 10.1007/s001050051111.

115. Hopsu E., Pitkäranta A. Idiopathic, inflammatory, medial meatal, fibrotising otitis presenting with lichen planus // J. Laryngol. Otol. – 2007. – Vol. 121, № 8. – P. 796-799. DOI: 10.1017/S0022215107006652.

116. Hutson K.H., Watson G.J. Malignant otitis externa, an increasing burden in the twenty-first century: review of cases in a UK teaching hospital, with a proposed algorithm for diagnosis and management // The Journal of Laryngology & Otology. – 2019. – Vol. 133, № 5. – P. 356-362. DOI: 10.1017/S0022215119000604.

117. Jackson E.A., Geer K. Acute otitis externa: rapid evidence review // American Family Physician. – 2023. – Vol. 107, № 2. – P. 145-151.

118. Jung W.H. Alteration in skin mycobiome due to atopic dermatitis and seborrheic dermatitis // Biophysics Reviews. – 2023. – Vol. 4, № 1. – Article 011309. DOI: 10.1063/5.0136543.

119. Karaca C.T., Akçay S.S., Toros S.Z. et al. External auditory canal microbiology and hearing aid use // American Journal of Otolaryngology. – 2013. – Vol. 34, № 4. – P. 278-281. DOI: 10.1016/j.amjoto.2012.12.002.

120. Kaur R., Mittal N., Kakkar M. et al. Otomycosis: a clinicomycologic study // Ear, Nose & Throat Journal. – 2000. – Vol. 79, № 8. – P. 606-609. PMID: 10969470.

121. Kaushik V., Malik T., Saeed S.R. Interventions for acute otitis externa // Cochrane Database of Systematic Reviews. – 2010. – № 1. – Article CD004740. DOI: 10.1002/14651858.CD004740.pub2.

122. Keller R. G., Ong A. A., Nguyen S. A. et al. Postinflammatory medial canal fibrosis: an institutional review and meta-analysis of short- and long-term

outcomes // The Laryngoscope. – 2017. – Vol. 127, № 2. – P. 488-495. DOI: 10.1002/lary.26214.

123. Kesser B.W. Acquired medial canal fibrosis of the external auditory canal // Otolaryngol. Clin. North Am. – 2015. – Vol. 48, № 6. – P. 1003-1014. DOI: 10.1016/j.otc.2015.07.006.

124. Kesser B.W. Dermatitis of the Ear Canal (Chronic Otitis Externa) [Electronic resource] // MSD Manual Professional Edition. – Updated May 2026. – URL: MSD Manual Professional Edition (дата обращения 21.05.2026).

125. Khatri H., Huang J., Guazzo E., Bond C. Review article: Topical antibiotic treatments for acute otitis externa: emergency care guidelines from an ear, nose and throat perspective // Emerg. Med. Australas. – 2021. – Vol. 33, № 6. – P. 961-965. DOI: 10.1111/1742-6723.13874.

126. Kim B.E., Leung D.Y.M. Significance of skin barrier dysfunction in atopic dermatitis // Allergy, Asthma & Immunology Research. – 2018. – Vol. 10, № 3. – P. 207-215. DOI: 10.4168/aair.2018.10.3.207.

127. Kim S.K., Han S.J., Hong S.J., Hong S.M. Microbiome of acute otitis externa // Journal of Clinical Medicine. – 2022. – Vol. 11, № 23. – Article 7074. DOI: 10.3390/jcm11237074.

128. Kmeid M., Nehme J. Post-inflammatory acquired atresia of the external auditory canal // Journal of Otology. – 2019. – Vol. 14, № 4. – P. 149-154. DOI: 10.1016/j.joto.2019.07.002.

129. Lax S.J., Van Vogt E., Candy B. et al. Topical anti-inflammatory treatments for eczema: network meta-analysis // Cochrane Database of Systematic Reviews. – 2024. – Vol. 8, № 8. – CD015064. – DOI: 10.1002/14651858.CD015064.pub2.

130. Lee J., Yau S. Approach to otitis externa in Australian general practice // Australian Journal of General Practice. – 2024. – Vol. 53, № 12. – P. 935-941. DOI: 10.31128/AJGP-01-24-7096.

131. Lee J.S., Lee S.M., Son H.S. et al. Analysis of the microbiome of the ear canal in normal individuals and patients with chronic otitis externa // Annals of Dermatology. – 2022. – Vol. 34, № 6. – P. 461-471. DOI: 10.5021/ad.22.153.

132. Lesser T.H.J. Keratosis obturans and primary auditory canal cholesteatoma // Scott-Brown's Otorhinolaryngology, Head and Neck Surgery / ed. M. Gleeson et al. – 7th ed. – London: Hodder Arnold, 2008. – Vol. 3. – P. 3342-3345.

133. Loh T.L., Renger L., Latis S. et al. Malignant otitis externa in Australian Aboriginal patients: a 9-year retrospective analysis from the Northern Territory // Australian Journal of Rural Health. – 2019. – Vol. 27, № 1. – P. 78-82. DOI: 10.1111/ajr.12468.

134. Lugović-Mihić L., Meštrović-Štefekov J., Potočnjak I., et al. Atopic dermatitis: disease features, therapeutic options, and a multidisciplinary approach // Life (Basel). – 2023. – Vol. 13, № 6. – P. 1419. DOI: 10.3390/life13061419.

135. Luong A., Roland P.S. Acquired external auditory canal stenosis: assessment and management // Current Opinion in Otolaryngology & Head and Neck Surgery. – 2005. – Vol. 13, № 5. – P. 273-276. DOI: 10.1097/01.moo.0000172821.04946.30.

136. Magliulo G. Acquired atresia of the external auditory canal: recurrence and long-term results // Ann. Otol. Rhinol. Laryngol. – 2009. – Vol. 118, № 5. – P. 345-349. DOI: 10.1177/000348940911800505.

137. Man A.M., Orăsan M.S., Hoteiuc O.A., Olănescu-Vaida-Voevod M.C., Mocan T. Inflammation and psoriasis: a comprehensive review // Int. J. Mol. Sci. – 2023. – Vol. 24, № 22. – Article16095. – DOI: 10.3390/ijms242216095.

138. Mankekar G., Entezami P. Acquired stenosis of the external ear canal // Otolaryngologic Clinics of North America. – 2023. – Vol. 56, № 5. – P. 919-931. DOI: 10.1016/j.otc.2023.06.012.

139. Martin T.J., Kerschner J.E., Flanary V.A. Fungal causes of otitis externa and tympanostomy tube otorrhea // International Journal of Pediatric

Otorhinolaryngology. – 2005. – Vol. 69, № 11. – P. 1503-1508. DOI: 10.1016/j.ijporl.2005.04.012.

140. Martinez Devesa P., Willis C.M., Capper J.W. External auditory canal pH in chronic otitis externa // Clinical Otolaryngology and Allied Sciences. – 2003. – Vol. 28, № 4. – P. 320-324. DOI: 10.1046/j.1365-2273.2003.00713.x.

141. McWilliams C.J., Smith C.H., Goldman R.D. Acute otitis externa in children // Canadian Family Physician. – 2012. – Vol. 58, № 11. – P. 1222-1224. PMID: 23152458; PMCID: PMC3498014.

142. Medina-Blasini Y., Sharman T. Otitis Externa // StatPearls [Электронный ресурс]. – Treasure Island (FL): StatPearls Publishing, 2023. – Режим доступа: https://www.ncbi.nlm.nih.gov/books/NBK556055 (дата обращения: 25.08.2025).

143. Mehdinejad M., Khosravi A.D., Mahmoudabadi A.Z. Study of bacterial flora in children's with hearing aid earmoulds in Ahvaz, Iran // Pakistan Journal of Biological Sciences. – 2010. – Vol. 13, № 5. – P. 245-248. DOI: 10.3923/pjbs.2010.245.248.

144. Millard T.P., Orton D.I. Changing patterns of contact allergy in chronic inflammatory ear disease // Contact Dermatitis. – 2004. – Vol. 50, № 2. – P. 83-86. DOI: 10.1111/j.0105-1873.2004.00305.x.

145. Mittal A., Kumar S. Role of pH of external auditory canal in acute otitis externa // Indian Journal of Otolaryngology and Head & Neck Surgery. – 2014. – Vol. 66, № 1. – P. 86-91. DOI: 10.1007/s12070-013-0684-0.

146. Montero-Vilchez T., Cuenca-Barrales C., Rodriguez-Pozo J.A., et al. Epidermal Barrier Function and Skin Homeostasis in Atopic Dermatitis: The Impact of Age // Life (Basel). – 2022. – Vol. 12, № 1. – P. 132. DOI: 10.3390/life12010132.

147. Munjal T., Kullar P.J., Alyono J. External ear disease: keratinaceous lesions of the external auditory canal // Otolaryngol. Clin. North Am. – 2023. – Vol. 56, № 5. – P. 897-908. DOI: 10.1016/j.otc.2023.06.013.

148. Musa T.S., Bemu A.N., Grema U.S. et al. Pattern of otitis externa in Kaduna Nigeria // Pan African Medical Journal. – 2015. – Vol. 21. – Article 165. DOI: 10.11604/pamj.2015.21.165.5577. PMID: 26328002; PMCID: PMC4546771.

149. Naiberg J., Berger G., Hawke M. The pathologic features of keratosis obturans and cholesteatoma of the external auditory canal // Archives of Otolaryngology. – 1984. – Vol. 110, № 10. – P. 690-693. DOI: 10.1001/archotol.1984.00800360062016.

150. Nazari T., Peymaeei F., Ghazi Mirsaid R. et al. Otomycosis: a systematic review and meta-analysis of prevalence and causative agents in the era of molecular diagnostics // BMC Infectious Diseases. – 2025. – Vol. 25, № 1. – Article 544. DOI: 10.1186/s12879-025-10954-y.

151. Neher A., Nagl M., Scholtz A.W. Otitis externa: Ätiologie, Diagnostik und Therapie // HNO. – 2008. – Vol. 56, № 10. – P. 1067-1079. DOI: 10.1007/s00106-008-1830-y.

152. Nemeth Z., Verga E., Verdolini R. Topical treatment of Eczematous External Otitis involving the ear canal: Long term results of a trial comparing Pimecrolimus 1 % Vs Clobetasone Butyrate 0.05 % // The Journal of Laryngology & Otology. – 2022. – Vol. 136, № 7. – P. 635-638. – DOI: 10.1017/S002221512100445X.

153. NICE CKS. Otitis externa [Электронный ресурс]. – 2022. – Режим доступа: https://cks.nice.org.uk/topics/otitis-externa (дата обращения: 25.08.2025).

154. Nofz L., Koppen J., De Alwis N. et al. The microbiology of ear cultures in a high-burden setting in tropical Australia: implications for clinicians // Clinical Otolaryngology. – 2019. – Vol. 44, № 6. – P. 1195-1200. DOI: 10.1111/coa.13451.

155. Orji F.T., Onyero E.O., Agbo C.E. The clinical implications of ear canal debris in hearing aid users // Pak. J. Med. Sci. – 2014. – Vol. 30, № 3. – P. 483-487. – DOI: 10.12669/pjms.303.4742.

156. Orsmond A., Bereza-Malcolm L., Lynch T. et al. Skin barrier dysregulation in psoriasis // International Journal of Molecular Sciences. – 2021. – Vol. 22, № 19. – Article 10841. DOI: 10.3390/ijms221910841.

157. Osguthorpe J.D., Nielsen D.R. Otitis externa: review and clinical update // Am. Fam. Physician. – 2006. – Vol. 74, № 9. – P. 1510-1516.

158. Pace A., Rossetti V., Iannella G. et al. Acquired atresia of the external auditory canal and canaloplasty with Thiersch graft reconstruction: Outcomes and complications // Biomolecules and Biomedicine. – 2023. – Vol. 23, № 1. – P. 73-76. – DOI: 10.17305/bjbms.2022.7676.

159. Paller A.S., Kong H.H., Seed P. et al. The microbiome in patients with atopic dermatitis // Journal of Allergy and Clinical Immunology. – 2019. – Vol. 143, № 1. – P. 26-35. DOI: 10.1016/j.jaci.2018.11.015.

160. Pantazidou G., Papaevangelou V., Stefanidis P. et al. Risk analysis of otitis externa (swimmer's ear) in children swimming in public pools // Water. – 2022. – Vol. 14, № 13. – Article 1983. DOI: 10.3390/w14131983.

161. Park S.Y., Jung Y.H., Oh J.H. Clinical characteristics of keratosis obturans and external auditory canal cholesteatoma // Otolaryngology–Head and Neck Surgery. – 2015. – Vol. 152, № 2. – P. 326-330. DOI: 10.1177/0194599814559384.

162. Patel K., Nixon R. Irritant contact dermatitis – a review // Curr. Dermatol. Rep. – 2022. – Vol. 11, № 2. – P. 41-51. – DOI: 10.1007/s13671-021-00351-4.

163. Persaud R.A., Hajioff D., Thevasagayam M.S. et al. Keratosis obturans and external ear canal cholesteatoma: how and why we should distinguish between these conditions // Clinical Otolaryngol. – 2004. – Vol. 29, № 6. – P. 577-581. DOI: 10.1111/j.1365-2273.2004.00898.x.

164. Piepergerdes M.C., Kramer B.M., Behnke E.E. Keratosis obturans and external auditory canal cholesteatoma // The Laryngoscope. – 1980. – Vol. 90, № 3. – P. 383-391. DOI: 10.1002/lary.5540900303.

165. Plum A.W., Wong M. An overview of acute otitis externa // Otolaryngologic Clinics of North America. – 2023. – Vol. 56, № 5. – P. 891-896. DOI: 10.1016/j.otc.2023.06.006.

166. Prasad S.C., Kotigadde S., Shekhar M. et al. Primary otomycosis in the Indian subcontinent: predisposing factors, microbiology, and classification // International Journal of Microbiology. – 2014. – Vol. 2014. – Article ID 636493. DOI: 10.1155/2014/636493.

167. Radaschin D.S., Tatu A.L., Iancu A.V. et al. The contribution of the skin microbiome to psoriasis pathogenesis and its implications for therapeutic strategies // Medicina. – 2024. – Vol. 60, № 10. – Article 1619. DOI: 10.3390/medicina60101619.

168. Rashid R.S., Shim T.N. Contact dermatitis // BMJ. – 2016. – Vol. 353. – Article i3299. DOI: 10.1136/bmj.i3299.

169. Revadi G., Prepageran N., Raman R., Sharizal T.A. Epithelial migration on the external ear canal wall in normal and pathologic ears // Otology & Neurotology. – 2011. – Vol. 32, № 3. – P. 504-507. DOI: 10.1097/MAO.0b013e31820d97e2.

170. Roland P.S., Belcher B.P., Bettis R. et al. A single topical agent is clinically equivalent to the combination of topical and oral antibiotic treatment for otitis externa // American Journal of Otolaryngology. – 2008. – Vol. 29, № 4. – P. 255-261. DOI: 10.1016/j.amjoto.2007.09.002.

171. Roland P.S., Stroman D.W. Microbiology of acute otitis externa // The Laryngoscope. – 2002. – Vol. 112, № 7. – P. 1166-1177. DOI: 10.1097/00005537-200207000-00005.

172. Rosenfeld R.M., Schwartz S.R., Cannon C.R. et al. Clinical practice guideline: acute otitis externa // Otolaryngology–Head and Neck Surgery. – 2014. – Vol. 150, № 1 Suppl. – P. S1-S24. DOI: 10.1177/0194599813517083.

173. Rosenfeld R.M., Singer M., Wasserman J.M. et al. Systematic review of topical antimicrobial therapy for acute otitis externa // Otolaryngology–Head and

Neck Surgery. – 2006. – Vol. 134, № 4 Suppl. – P. S24-S48. DOI: 10.1016/j.otohns.2006.02.013.

174. Rousel J., Nadaban A., Saghari M. et al. Lesional skin of seborrheic dermatitis patients is characterized by skin barrier dysfunction and correlating alterations in the stratum corneum ceramide composition // Experimental Dermatology. – 2024. – Vol. 33, № 1. – Article e14952. DOI: 10.1111/exd.14952.

175. Rowlands S., Devalia H., Smith C. et al. Otitis externa in UK general practice: a survey using the UK General Practice Research Database // British Journal of General Practice. – 2001. – Vol. 51, № 468. – P. 533-538. PMID: 11462312.

176. Rubin Grandis J., Branstetter B.F. IV, Yu V.L. The changing face of malignant (necrotising) external otitis: clinical, radiological, and anatomic correlations // The Lancet Infectious Diseases. – 2004. – Vol. 4, № 1. – P. 34-39. DOI: 10.1016/S1473-3099(03)00858-2.

177. Rybtke M., Hultqvist L.D., Givskov M. et al. Pseudomonas aeruginosa biofilm infections: community structure, antimicrobial tolerance and immune response // Journal of Molecular Biology. – 2015. – Vol. 427, № 23. – P. 3628-3645. DOI: 10.1016/j.jmb.2015.08.016.

178. Samara P., Athanasopoulos M., Goulioumis A., Athanasopoulos I. Malignant tumors of the external auditory canal: diagnosis, treatment, genetic landscape, biomarkers, and clinical outcome // Exploration of Targeted Anti-tumor Therapy. – 2023. – Vol. 4. – P. 801-811. DOI: 10.37349/etat.2023.00178.

179. Schaefer P., Baugh R.F. Acute otitis externa: an update // American Family Physician. – 2012. – Vol. 86, № 11. – P. 1055-1061. PMID: 23198673.

180. Schwartz S.R., Magit A.E., Rosenfeld R.M. et al. Clinical practice guideline: earwax (cerumen impaction) // Otolaryngology – Head and Neck Surgery. – 2017. – Vol. 156, № 1 Suppl. – P. S1-S29. DOI: 10.1177/0194599816671491.

181. Sekar R., Raja K., Ganesan S. et al. Clinical and current microbiological profile with changing antibiotic sensitivity in malignant otitis externa // Indian

Journal of Otolaryngology and Head & Neck Surgery. – 2022. – Vol. 74, Suppl. 3. – P. 4422-4427. DOI: 10.1007/s12070-021-03068-9.

182. Sjövall A., Mustanoja E., Lyyski A. et al. Microbiome of the external auditory canal: changes after long-term hearing aid use // Otology & Neurotology. – 2024. – Vol. 45, № 6. – P. 696-702. DOI: 10.1097/MAO.0000000000004198.

183. Smith M.E., Hardman J.C., Mehta N. et al. Acute otitis externa: consensus definition, diagnostic criteria and core outcome set development // PLoS One. – 2021. – Vol. 16, № 5. – Article e0251395. DOI: 10.1371/journal.pone.0251395.

184. Sood S., Strachan D.R., Tsikoudas A. et al. Allergic otitis externa // Clinical Otolaryngology and Allied Sciences. – 2002. – Vol. 27, № 4. – P. 233-236. DOI: 10.1046/j.1365-2273.2002.00584.x.

185. Steinhoff M., Ahmad F., Pandey A. et al. Neuroimmune communication regulating pruritus in atopic dermatitis // Journal of Allergy and Clinical Immunology. – 2022. – Vol. 149, № 6. – P. 1875-1898. DOI: 10.1016/j.jaci.2022.03.024.

186. Suárez A.L., Feramisco J.D., Koo J. et al. Psychoneuroimmunology of psychological stress and atopic dermatitis: pathophysiologic and therapeutic updates // Acta Dermato-Venereologica. – 2012. – Vol. 92, № 1. – P. 7-15. DOI: 10.2340/00015555-1188.

187. Takata J., Hopkins M., Alexander V. et al. Systematic review of the diagnosis and management of necrotising otitis externa: Highlighting the need for high-quality research // Clin. Otolaryngol. – 2023. – Vol. 48, № 3. – P. 381-394. DOI: 10.1111/coa.14041.

188. Tao R., Li R., Wang R. Skin microbiome alterations in seborrheic dermatitis and dandruff: a systematic review // Experimental Dermatology. – 2021. – Vol. 30, № 10. – P. 1546-1553. DOI: 10.1111/exd.14450.

189. Thyssen J.P., Rinnov M.R., Vestergaard C. Disease mechanisms in atopic dermatitis: a review of aetiological factors // Acta Derm. Venereol. – 2020. – Vol. 100, № 12. – Article adv00162. DOI: 10.2340/00015555-3512.

190. Torsekar R., Gautam M.M. Topical therapies in psoriasis // Indian Dermatology Online Journal. – 2017. – Vol. 8, № 4. – P. 235-245. DOI: 10.4103/2229-5178.209622.

191. Tremble G.E., Baxter J.D. Otitis externa – a controversial subject // AMA Archives of Otolaryngology. – 1952. – Vol. 56, № 3. – P. 241-249. DOI: 10.1001/archotol.1952.00710020261002.

192. Tsilivigkos C., Avramidis K., Ferekidis E. et al. Malignant External Otitis: What the Diabetes Specialist Should Know – A Narrative Review // Diabetes Therapy. – 2023. – Vol. 14, № 4. – P. 629-638. DOI: 10.1007/s13300-023-01390-9.

193. Tucker D., Masood S. Seborrheic dermatitis [Электронный ресурс]. – Treasure Island (FL): StatPearls Publishing, 2023. – Режим доступа: https://www.ncbi.nlm.nih.gov/books/NBK551707 (дата обращения: 02.09.2025).

194. Turkoglu Babakurban S., Topal O., Aydin E. et al. Therapeutic effect of Castellani's paint in patients with an itchy ear canal // The Journal of Laryngology & Otology. – 2016. – Vol. 130, № 10. – P. 934-938. DOI: 10.1017/S0022215116008744.

195. Tuzuner A., Akdagli S., Sen T., Demirci S., Tarimci N., Caylan R. An objective analysis of sebum, pH and moisture levels of the External Ear Canal Skin // Am. J. Otolaryngol. – 2015. – Vol. 36. – P. 424-428. DOI: 10.1016/j.amjoto.2015.02.003.

196. Usatine R.P., Riojas M. Diagnosis and management of contact dermatitis // Am. Fam. Physician. – 2010. – Vol. 82, № 3. – P. 249-255.

197. Van Ginkel C.J.W., Bruintjes T.D., Huizing E.H. Allergy due to topical medications in chronic otitis externa and chronic otitis media // Clinical Otolaryngology and Allied Sciences. – 1995. – Vol. 20, № 4. – P. 326-328. DOI: 10.1111/j.1365-2273.1995.tb00052.x.

198. Villedieu A., Papesh E., Weinberg S.E. et al. Seasonal variation of Pseudomonas aeruginosa in culture positive otitis externa in South East England // Epidemiology and Infection. – 2018. – Vol. 146, № 14. – P. 1811-1812. DOI: 10.1017/S0950268818001899.

199. Wade T.J., Pai N., Eisenberg J.N.S. et al. Do U.S. Environmental Protection Agency water quality guidelines for recreational waters prevent gastrointestinal illness? A systematic review and meta-analysis // Environmental Health. – 2013. – Vol. 12. – Article 67. DOI: 10.1186/1476-069X-12-67.

200. Wang Z., Hülpüsch C., Traidl-Hoffmann C. et al. Understanding the role of *Staphylococcus aureus* in atopic dermatitis: strain diversity, microevolution, and prophage influences // Frontiers in Medicine. – 2024. – Vol. 11. – Article 1480257. – DOI: 10.3389/fmed.2024.1480257.

201. Weber P.C., Roland P.S., Hannley M. et al. The development of antibiotic-resistant organisms with the use of ototopical medications // Otolaryngology – Head and Neck Surgery. – 2004. – Vol. 130, № 3 Suppl. – P. S89-S94. DOI: 10.1016/j.otohns.2003.12.009.

202. Weisshaar E., Müller S., Szepietowski J.C. et al. European S2k Guideline on Chronic Pruritus: In cooperation with the European Dermatology Forum (EDF) // Acta Dermato-Venereologica. – 2025. – Vol. 105. – Article adv44220. DOI: 10.2340/actadv.v105.44220.

203. Welz-Kubiak K., Reich A. Mediators of pruritus in lichen planus // Autoimmune Diseases. – 2013. – Vol. 2013. – Article ID 941431. DOI: 10.1155/2013/941431.

204. Wiegand S., Berner R., Schneider A., Lundershausen E., Dietz A. Otitis externa: investigation and evidence-based treatment // Dtsch Arztebl Int. – 2019. – Vol. 116, № 13. – P. 224-234. DOI: 10.3238/arztebl.2019.0224.

205. Wipperman J. Otitis externa // Primary Care: Clinics in Office Practice. – 2014. – Vol. 41, № 1. – P. 1-9. DOI: 10.1016/j.pop.2013.10.001.

206. Yariktas M., Doner F., Dogru H. et al. Asymptomatic food hypersensitivity prevalence in patients with eczematous external otitis // American Journal of Otolaryngology. – 2004. – Vol. 25, № 1. – P. 1-4. DOI: 10.1016/j.amjoto.2003.09.003.

207. Yosipovitch G., Misery L., Proksch E. et al. Skin barrier damage and itch: review of mechanisms, topical management and future directions // Acta Dermato-Venereologica. – 2019. – Vol. 99, № 13. – P. 1201-1209. DOI: 10.2340/00015555-3296.